Fig. 29

R51289

Digitized by the Internet Archive
in 2015

https://archive.org/details/b2192594x_0002

LEHRBUCH

DER SPECIELLEN

PATHOLOGISCHEN ANATOMIE

VON

DR. JOHANNES ORTH,
ORD. PROFESSOR DER ALLGEM. PATHOLOGIE UND PATHOLOG. ANATOMIE,
DIRECTOR DES PATHOLOG. INSTITUTS IN GÖTTINGEN.

ROYAL COLLEGE OF PHYSICIANS, EDINB. LIBRARY

II. BAND.

ERSTE LIEFERUNG.

(NEBENNIEREN UND HARNORGANE.)

MIT 57 HOLZSCHNITTEN.

BERLIN 1889.
VERLAG VON AUGUST HIRSCHWALD.
N.W. UNTER DEN LINDEN 68.

Inhalts-Uebersicht der ersten Abtheilung des zweiten Bandes.

Seite

VI. Nebennieren 1
Missbildungen 3
Circulationsstörungen 5
Entzündungen 6
Infectiöse Granulome 7
Progressive Ernährungsstörungen 12
Regressive Ernährungsstörungen 13
Fremdkörper und Parasiten 14
VII. Harnorgane 15
A. Nieren 15
Missbildungen 20
Circulationsstörungen 27
Anaemie 27
Hyperaemie 31
Blutungen 37
Embolische Infarcte 38
Oedem 45
Entzündungen 45
Eiterige Nephritis 59
Acuter Morbus Brightii 72
Chronischer Morbus Brightii 77
Secundäre Nephritis 92
Infectiöse Granulome 98
Tuberculose 98
Syphilis 107
Progressive Ernährungsstörungen 109
Hypertrophie 110
Geschwülste 112
Regressive Ernährungsstörungen 122
Atrophien 122
Hydronephrose 128
Cystennieren 138
Necrosen und Degenerationen 145
Fremdkörper (bes. abnormer Inhalt der Harnkanälchen) u. Parasiten 162
Concrement-Infarcte 165
Harncylinder 177
Parasiten 182
B. Obere Harnwege (Kelche, Becken, Ureter) 185
Missbildungen 185
Circulationsstörungen 187
Entzündungen 188
Infectiöse Granulome 191
Progressive Ernährungsstörungen 194
Fremdkörper (abnormer Inhalt) und Parasiten 195
Störungen der Continuität und des Lumens 197

Seite

C. Harnblase . . . 198
Missbildungen . . . 199
Circulationsstörungen . . . 201
Entzündungen . . . 203
Infectiöse Granulome . . . 208
Progressive Ernährungsstörungen . . . 212
Regressive Ernährungsstörungen . . . 220
Abnormer Inhalt, Parasiten . . . 221
Harnsteine . . . 226
Veränderungen der Lage, der Lichtung, des Zusammenhangs . 235
D. Harnröhre . . . 238
Missbildungen . . . 239
Circulationsstörungen . . . 243
Entzündungen . . . 243
Infectiöse Granulome . . . 247
Progressive Ernährungsstörungen . . . 248
Regressive Ernährungsstörungen . . . 250
Fremdkörper und Parasiten . . . 250
Veränderungen der Lage, des Zusammenhanges, der Lichtung . 252
VIII. Geschlechtsorgane . . . 258
Missbildungen mit Verwischung des Geschlechtscharakters . . . 258
A. Männliche Geschlechtsorgane . . . 265
1. Penis . . . 265
Missbildungen . . . 266
Circulationsstörungen . . . 268
Entzündungen . . . 270
Infectiöse Granulome . . . 273
Progressive Ernährungsstörungen . . . 277
Regressive Ernährungsstörungen . . . 284
Fremdkörper und Parasiten . . . 286
Verletzungen, Verengerungen und Erweiterungen . . . 288
Anhang: Secrete der Geschlechtsorgane . . . 290
2. Prostata . . . 292
Missbildungen . . . 293
Circulationsstörungen . . . 294
Entzündungen . . . 294
Infectiöse Granulome . . . 296
Progressive Ernährungsstörungen . . . 297
Regressive Ernährungsstörungen . . . 302
Fremdkörper und Parasiten . . . 303
3. Samenleiter und Samenblasen . . . 306
Missbildungen . . . 306
Entzündungen . . . 307
Infectiöse Granulome . . . 308
Progressive Ernährungsstörungen . . . 309
Regressive Ernährungsstörungen . . . 309
Abnormer Inhalt und Veränderungen des Lumens . . . 309
4. Hoden und Nebenhoden . . . 310
Missbildungen . . . 312
Circulationsstörungen . . . 315
Entzündungen . . . 317
Infectiöse Granulome . . . 323
Tuberculose . . . 323
Syphilis . . . 329
Progressive Ernährungsstörungen . . . 333
Regressive Ernährungsstörungen . . . 343
Parasiten . . . 344
5. Scheidenhäute und Samenstrang . . . 345
Missbildungen . . . 345

Seite

Circulationsstörungen . . . 346
Entzündungen . . . 348
Infectiöse Granulome . . . 356
Progressive Ernährungsstörungen . . . 356
Parasiten . . . 358
6. Hodensack . . . 358
Missbildungen . . . 358
Circulationsstörungen . . . 358
Entzündungen . . . 359
Infectiöse Granulome . . . 359
Progressive Ernährungsstörungen . . . 360
Regressive Ernährungsstörungen . . . 361
Parasiten und Fremdkörper . . . 361
B. Weibliche Geschlechtsorgane . . . 362
1. Aeussere weibliche Geschlechtsorgane . . . 362
Missbildungen . . . 363
Circulationsstörungen . . . 365
Entzündungen . . . 366
Infectiöse Granulome . . . 368
Progressive Ernährungsstörungen . . . 369
Regressive Ernährungsstörungen . . . 374
Continuitätstrennungen . . . 374
Parasiten . . . 375
2. Scheide . . . 376
Missbildungen . . . 377
Circulationsstörungen . . . 381
Entzündungen . . . 382
Infectiöse Granulome . . . 388
Progressive Ernährungsstörungen . . . 390
Regressive Ernährungsstörungen . . . 394
Veränderungen der Lage, der Continuität und des Lumens . . . 396
Fremdkörper und Parasiten . . . 403
3. Uterus . . . 407
Missbildungen . . . 411
Circulationsstörungen . . . 421
Entzündungen . . . 428
Nicht puerperale acute Endometritis . . . 428
Nicht puerperale chronische Endometritis . . . 429
Erosionen . . . 436
Nicht puerperale Metritis . . . 441
Puerperalerkrankungen . . . 446
Infectiöse Granulome . . . 457
Progressive Ernährungsstörungen . . . 461
Hypertrophie . . . 461
Krebse . . . 472
Bindesubstanzgeschwülste . . . 485
Myome . . . 488
Regressive Ernährungsstörungen . . . 499
Veränderungen der Lage und Gestalt . . . 503
Störungen des Lumens und der Continuität . . . 519
Fremdkörper und Parasiten . . . 526
4. Tuben . . . 527
Missbildungen . . . 528
Circulationsstörungen . . . 529
Entzündungen . . . 530
Infectiöse Granulome . . . 535
Progressive Ernährungsstörungen . . . 538
Regressive Ernährungsstörungen . . . 540
Veränderungen der Lage, des Lumens, der Continuität . 540

Seite

Fremdkörper und Parasiten 544
5. Uterusbänder und Beckenbauchfell 545
Missbildungen 545
Circulationsstörungen 546
Entzündungen 550
Infectiöse Granulome 554
Progressive Ernährungsstörungen 554
Regressive Ernährungsstörungen 557
Parasiten 557
6. Eierstock 558
Missbildungen 561
Circulationsstörungen 562
Entzündungen 564
Infectiöse Granulome 568
Progressive Ernährungsstörungen 569
Cystische Geschwülste 574
Dermoide und Teratome 589
Regressive Ernährungsstörungen 595
Veränderungen der Lage 596
Parasiten 597
7. Veränderungen des Eies 597
Veränderungen der Eihäute und der Placenta 598
Missbildungen 600
Circulationsstörungen 602
Entzündungen 608
Infectiöse Granulome 611
Progressive Ernährungsstörungen 613
Regressive Ernährungsstörungen 618
Traumatische Störungen 619
Parasiten 620
Nabelschnur 622
Missbildungen 623
Pathologische Veränderungen 624
Veränderungen der Lage, Gestalt und Continuität . . . 625
Veränderungen des Fruchtwassers 627
Veränderungen der Frucht im Ei, Abort 630
Entwicklung des Eies an abnormer Stelle, ectope Schwangerschaft 634
8. Mamma 648
Missbildungen 651
Circulationsstörungen 653
Entzündungen 654
Infectiöse Granulome 659
Progressive Ernährungsstörungen 662
Adenome und Mischgeschwülste 665
Carcinome 673
Regressive Ernährungsstörungen 682
Veränderungen des Lumens, Parasiten 683

VI. Nebennieren.

Die Nebennieren gehören sowohl in anatomischer und physiologischer wie in pathologischer Beziehung auch heute noch zu den geheimnissvollsten Organen. Von den hier vorkommenden pathologisch-anatomischen Veränderungen ist zwar Einiges bekannt, aber die Verwerthung dieser Kenntnisse für die specielle Pathologie stösst noch auf die grössten Schwierigkeiten, da bei der Unkenntniss der normalen Function natürlich auch über die Folgen der Störung der Function nichts festzustellen ist. In anatomischer Beziehung sind die Untersucher nicht einig darüber, ob es sich um eine echte epitheliale Drüse handelt, die ihr Secret dem Blute zuführt, oder um ein den sog. Blutgefässdrüsen zugehöriges, parablastisches Organ. Jedenfalls bestehen anatomisch und functionell sehr enge Beziehungen zu den Blutgefässen, deren Reichthum und Grösse, besonders was die Venen betrifft, ja stets aufgefallen ist. Während man früher annahm, dass die Nebennieren aus dem Sympathicus sich entwickelten, haben neuere Untersuchungen ergeben, dass sie, unabhängig von den Nerven, dicht neben den Geschlechtsanlagen und von ihnen oft schwer zu trennen, aus der Venenwand hervorgehen, und zwar die rechte aus der Vena cava, die linke aus der Vena renalis. Selbst die Marksubstanz, welche mit ihrem Reichthum an Ganglienzellen noch am ehesten einen nervösen Ursprung vermuthen liess, ist nach Gottschau nur ein Product der Rindensubstanz. In dieser findet nicht nur während der Entwicklung, sondern, wie aus dem Befund von Karyomitosen auch bei erwachsenen Thieren geschlossen werden kann, auch später noch eine Zellenneubildung (besonders in den peripherischen Schichten) und somit wohl auch ein Zellenverbrauch statt, wenngleich allerdings das relative Grössenverhältniss der Nebenniere zu dem Gesammtkörper wie zu der Niere dafür sprechen dürfte, dass die Bedeutung dieses Organs während der Entwicklungsperiode des Körpers eine grössere ist, als in späterer Zeit. Ganz besonders wichtig ist für den Pathologen die chromogene Fähigkeit der Nebennierenzellen, welche sich hauptsächlich in dem Auftreten gelbbrauner bis dunkelbrauner Pigmentkörnchen in der innersten Parthie der Rindenschicht (Intermediär-Zone) zeigt. Es ist in dieser Beziehung interessant, dass bei Negern die Nebennieren nicht nur überhaupt ungemein gross sind, sondern dass auch noch dazu die Rindensubstanz

relativ stark pigmentirt ist. Aber auch die Marksubstanz besitzt chromogene Stoffe, insbesondere einen mit Eisenchlorid sich grün färbenden Körper, welcher mit Brenzkatechin identisch ist. Man hat versucht, auf experimentellem Wege über die chromogene Function der Nebenniere durch Exstirpation derselben Aufschluss zu erlangen und Brown-Séquard hat auch zu finden geglaubt, dass nach der Nebennieren-Exstirpation bei Thieren abnormes Pigment im Blute auftrete, aber andere Untersucher sind zu durchaus negativen Resultaten gekommen.

Die Rinde der Nebennieren macht im Laufe des Lebens Veränderungen durch, welche für die pathologische Anatomie nicht ohne Bedeutung sind. Während sie vorher graubräunlich durchscheinend aussah, wird sie gegen das 10. Lebensjahr hin immer mehr gelb, bis sie schliesslich eine rein fettgelbe Färbung besitzt, welche von der Anwesenheit von Fetttropfen in den Rindenzellen herrührt. Das Umgekehrte ereignet sich im Alter, wo das Fett wieder schwindet. Pathologisch tritt der Fettschwund (die Abmagerung) bei allen schweren Ernährungsstörungen ein. Da die Abnahme ungleichmässig erfolgt, so erscheint die Rinde dann gelb gefleckt, wodurch leicht diagnostische Irrthümer erzeugt werden können (z. B. Verwechslung mit Tuberkeln). Die obersten Schichten pflegen am längsten ihren Fettgehalt zu bewahren.

Nach dem Tode tritt sehr leicht eine Erweichung des Nebennierengewebes in der Pigmentschicht der Rinde ein, besonders wenn zu den Fäulnissveränderungen auch noch mechanische Einwirkungen (Fassen und Drücken mit den Fingern bei der Section) hinzukommen. Es löst sich dann die ganze Rindensubstanz von der Marksubstanz resp. wo letztere fehlt, Rindensubstanz von Rindensubstanz los, so dass eine Höhle mit unebenen Rändern entsteht, an welchen schmierige bräunliche Massen haften. Diese Veränderung hat der Nebenniere bei den Alten die Bezeichnung Capsula atrabiliaria eingetragen, deren erster Theil ihr auch in der französischen und englischen Nomenclatur (capsules surrénales, suprarenal capsules) noch geblieben ist. Dass es sich dabei wirklich um eine postmortale Erscheinung handelt, ergiebt sich daraus, dass jede Spur von Hämorrhagie fehlt. Es mögen nur insofern intravitale Zustände mit dieser Erweichung zusammenhängen, als sie um so leichter einzutreten scheint, je stärker die Pigmentirung der Intermediärschicht ist.

Die absolute Grösse der Nebenniere ist sehr wechselnd, der transversale Durchmesser beträgt meist 40—55, der verticale 20—35 mm; die Dicke schwankt zwischen 2 und 6 mm. Das Gewicht beträgt 4,80—7,30 g. Das relative Grössenverhältniss der Nebenniere zur Niere ist derart, dass die zuerst die Niere an Grösse übertreffende Nebenniere bis zum 6. Fötalmonat nur noch die halbe Grösse der Niere besitzt, dass sie bei Neugeborenen etwa im Verhältniss von 1 : 3, bei Erwachsenen von 1 : 28 zu der Niere steht.

Uebersichten über die an den Nebennieren vorkommenden pathologischen Veränderungen sind neuerdings von Mattei, Lo sperimentale 1883, p. 386 und von R. May, Virch. Arch. 108, S. 446, 1887 gegeben worden. Betreffs der Untersuchungen über die physiologische Function der Nebennieren vergleiche man den Abschnitt über den Morbus Addisonii.

Missbildungen.

Nur selten haben die Nebennieren im Ganzen eine Veränderung der Lage erfahren, doch ist ein Fall bekannt, wo die rechte Nebenniere am Nierenhilus über der Art. renalis ihren Platz gefunden hatte. Ebenfalls selten sind totale Defectbildungen und Hypoplasien; doch ist zweimal bei sonst ganz wohl entwickelten Menschen ein völliges Fehlen beobachtet worden. Bemerkenswerth ist, dass die Nebenniere regelmässig vorhanden und gut ausgebildet zu sein pflegt in den Fällen von Hypoplasie oder Agenesie der Nieren. Bei Missgeburten, insbesondere bei Anencephalen, aber auch bei allen möglichen anderen, selbst solchen, bei welchen das Gehirn sich in gehöriger Weise entwickelt hat, sind die Nebennieren oft ungenügend oder gar nicht ausgebildet. Der Umstand, dass bei Hydrocephalie und Encephalocele die Ausbildung der Nebennieren keinerlei Störung erfährt, spricht dafür, dass die Entwickelungsstörung mit schweren Defecten des Gehirns selbst in Verbindung steht, doch zeigt das Vorkommen von Nebennierendefecten bei Missbildungen mit gut entwickeltem Gehirn, dass dieser Zusammenhang unmöglich ein directer sein kann. Die einmal aufgetauchte Hoffnung, es könnte sich als Mittelglied eine mangelhafte Entwicklung des Sympathicus herausstellen, hat sich als trügerisch erwiesen, ebenso wie die als Erklärung für einen solchen Zusammenhang verwerthbare Annahme, dass die nervenreiche Marksubstanz der Nebennieren sich aus dem Sympathicus entwickelte.

Eine Verschmelzung der beiden Nebennieren durch eine breite Brücke ist einmal zur Beobachtung gelangt, während die Vermehrung der Zahl der Nebennieren gar nicht selten und noch dazu von der allerhöchsten pathologischen Bedeutung ist. Freilich nicht eine Vermehrung in dem Sinne einer Verdoppelung, es ist wahrscheinlich, dass die so aufgefassten Fälle nur als solche starker Lappenbildung zu betrachten sind, als vielmehr in dem Sinne einer Bildung von Neben- oder accessorischen Nebennieren durch Absprengung eines grösseren oder kleineren Stückes von dem Hauptorgan. Die Zahl der abgesprengten Stücke kann eine verschiedene sein, manchmal liegen eine ganze Reihe hintereinander. Auch die Grösse kann eine wechselnde sein; wenn auch für gewöhnlich nur kleine, bis höchstens erbsengrosse Knötchen vorhanden sind, so kann doch gelegentlich die Grösse eines 10 Pfennigstückes noch überschritten werden. Meistens sind die accessorischen Nebennieren gelblich gefärbt und bestehen lediglich aus Rindensubstanz, welche in typischer Weise verfettet ist, doch kann auch eine grössere oder kleinere Schicht Marksubstanz vorhanden sein. Bei Kindern, bei welchen diese accessorischen Knötchen häufiger zur Beobachtung gelangen, pflegt eine Pigmentirung zu fehlen, während eine solche bei Erwachsenen reichlich vorhanden und in typischer Weise localisirt ist. Am häufigsten kommen die abgesprengten Nebennieren in der Umgebung des Hauptorganes vor, mit dem sie zuweilen noch durch einen kleinen Stiel verbunden sind. In der Marksubstanz kann der Anschein einer knötchenförmigen Dystopie von Rindensubstanz dadurch erzeugt werden, dass

Einstülpungen von Rindensubstanz um Venen oder seltener Nerven herum durch den Schnitt quer durchtrennt wurden. Nächstdem finden sich accessorische Nebennieren an und in den Nieren, sowohl in der Kapsel, wie zwischen Kapsel und Parenchym, wie in dem letzteren selbst bis tief in die Septa Bertini hinein. Hierhin sind sie wahrscheinlich dadurch gekommen, dass sie sich in eine Furche zwischen zwei Renculi eingelagert hatten, durch deren völlige Verwachsung sie in das Innere des Nierenparenchyms hineingeriethen. Alle Abschnitte der Nieren können accessorische Knötchen tragen, doch scheinen sie am Hilus seltener zu sein. Man findet sie sowohl einseitig wie doppelseitig, in einer und derselben Niere können mehrere auseinanderliegende Stückchen vorhanden sein. Der Bereich des Vorkommens von Nebennieren-Absprengungen erstreckt sich aber noch viel weiter, indem man sie sowohl bei männlichen wie bei weiblichen Individuen auch an den Nierenvenen, den Venae spermaticae (meist rechts), überhaupt überall zwischen den Nieren und den Geschlechtsdrüsen erwarten kann. Man wird sich dabei an die Thatsache erinnern müssen, dass die Nebennieren sich direct neben den Geschlechtsdrüsen entwickeln, so dass es wohl denkbar ist, dass beim Descensus dieser Drüsen kleine Keime vom Nebennierenparenchym mitgenommen werden können. Ob auch noch im späteren Leben eine Abtrennung stattfinden kann, ist nicht sicher, jedenfalls könnte diese Entstehung nur für Knötchen in der Umgebung des Hauptorganes Geltung haben. Die pathologische Bedeutung der accessorischen Nebennieren beruht darin, dass sie Anlass zu Geschwulstbildungen, hyperplastischen, sarcomatösen, vielleicht auch carcinomatösen geben können. Relativ am häufigsten kommt das an und in der Niere vor, wo deshalb diese Bildungen eingehender besprochen werden sollen.

Verlagerung der rechten Nebenniere: Hellema, Geneeskundig Tijdschr. voor de Zeemagt, 1867, 1. Aufl. cit. nach Henle. — Defect bei sonst wohlgebildeten Individuen: Martini, Compt. rend. 1856, t. 43, p. 1052 (40jähr. Mann, dislocirte Hufeisenniere; nicht ersichtlich, ob an normaler Stelle gesucht, nur angegeben, dass nicht an oder in den Nieren) und Kent Spender, Brit. med. Journ. 1858 (53j. Frau). — Wickham Legg, St. Bartholomews Hosp Rep. X, 1875 (rechte Nn. fehlt, linke fibrös entartet, Addison'sche Krankheit, 37jähr Frau). — Neuere Literatur über Defect der Nebennieren bei Anencephalen: Lomer, Virch. Arch. 98, S. 366, 1884; Weigert, Ebenda 100, S. 176, 1885 und 103, S. 204, 1886; Biesing, Ueber die Nebennieren und den Sympathicus bei Anencephalen. Dissert. Bonn, 1886; Liebmann, Ueber die Nebennieren und den Sympathicus bei Hemicephalen und Hydrocephalen Diss. Bonn, 1886. — Ueber Veränderungen des Central-Nervensystems nach Verletzungen der Nebennieren hat neuerdings Tizzoni, Arch. per le sc. med. 1886. p. 451 Mittheilungen gemacht. — Neuere Literatur über accessorische Nebennieren: Marchand, Virch. Arch. 92, S. 11, 1883 (im Lig. latum); Chiari, Zeitschr. f. Heilk V, S. 449, 1884 (bei Erwachsenen, Männern und Weibern); D'Ajutolo, Arch. per le sc. med. VIII., p. 283, 1884 (im Plexus pampiniformis; mit Literatur); Weiler, Diss. Kiel, 1885; Dagonet, Zeitschr. f. Heilk. VI., S. 1, 1885 (Derselbe nimmt neben einer Entstehung durch Segmentation, welche im embryonalen Leben die Hauptrolle spiele, aber mit der uterinen Entwicklung nicht abgeschlossen zu sein scheine, auch noch eine Propulsion [Auswachsen von Nebennierensubstanz und Ablösung der Auswüchse] an, welche am häufigsten bei Individuen in den dreissiger Jahren vorkommen soll). Michael, D. Arch. f. klin. Med. 43, p. 120, 1888 (fand sie relativ häufig im Bereich der Ven.

spermatica in ihrem ganzen Verlauf, meist rechts). Man vergleiche ausserdem die bei den Nierentumoren angefügte Literatur.

Circulationsstörungen.

Bei dem grossen Reichthum der Nebennieren an venösen Gefässen ist es begreiflich, dass hauptsächlich die venöse Hyperämie, und diese keineswegs selten, vorkommt. Bei längerem Bestehen derselben erscheinen die Nebennieren vergrössert, blutreich, die Rindensubstanz braunroth mit nur noch fleckweise hervortretender gelber (Fett-) Farbe, die Consistenz in Folge einer Induration derb, die capillären und venösen Blutgefässe zeigen dabei eine ausgesprochene Erweiterung. Sehr häufig sind die Nebennieren bei Neugeborenen hyperämisch, theils ohne sonstige Veränderung, theils im Anschluss an syphilitische Neubildungen. Blutungen sind ebenfalls nicht ganz selten, und auch hier sind wieder Neugeborene relativ häufig betroffen. Sie können doppelseitig auftreten, sind aber häufiger nur einseitig. Ihr Umfang ist sehr verschieden, aber doch nicht selten wallnussgross und grösser. In einem Falle (Chiari) erreichte das Organ Mannskopfgrösse, in einem anderen (Rayer) wog dasselbe 2 Kilo. Selbst bei den grösseren lässt sich meistens in der Peripherie der Blutmassen noch Rindensubstanz auffinden als Beweis, dass die Blutergüsse wesentlich in die Marksubstanz statthaben, was auch durch die Untersuchung der kleineren und kleinsten, nur mikroskopisch erkennbaren Blutungen bestätigt wird. Zur anatomischen Untersuchung gelangen die Blutungen zu verschiedener Zeit. Manchmal sind sie noch ganz frisch und besitzen dann das entsprechende Aussehen; es kann dabei ein Durchbruch des Blutes in die Bauchhöhle mit folgendem Verblutungstod zustandekommen. In anderen Fällen ist seit dem Entstehen des Blutergusses schon eine gewisse Zeit vergangen, so dass sich weitere Umwandlungen haben einstellen können. Die Blutmasse ist dementsprechend bald mehr braunroth, bald ziegelroth, oder theilweise entfärbt, bald derber und manchmal, besonders in den peripherischen Schichten, nach Art der Aneurysmathromben geschichtet, bald weicher, bröcklich, breiig. In der Regel hat sich mittlerweile auch schon eine bindegewebige Kapsel um die Blutmasse herumgebildet oder es sind Bindegewebszüge in dieselbe hineingewachsen. Man hat gerade diese älteren Blutungen wohl auch als Haematome bezeichnet. Sowohl in dem einkapselnden Bindegewebe wie in dem Bluterguss selber kann es zur Ablagerung von Kalk kommen, wie auch andererseits, indem an Stelle der immer mehr resorbirten Blutbestandtheile Flüssigkeit tritt, eine cystoide Umwandlung entstehen kann.

Was die Ursachen der Blutungen betrifft, so sind neben einer allgemeinen hämorrhagischen Diathese (auch bei Leukämie) besonders (venöse) Circulationsstörungen zu nennen, doch scheint gerade bei den grössten Blutungen auch noch eine Verfettung der Gefässwandungen, vielleicht auch eine entzündliche Veränderung eine Rolle zu spielen, jedoch liegen eingehendere Untersuchungen über diese Fragen noch nicht vor. Während in manchen Fällen von Nebennierenblutung Morbus

Addisonii (siehe das zweitfolgende Kapitel) vorlag, war in anderen keine Spur davon vorhanden.

Von sonstigen Circulationsstörungen ist nur noch das, wie aus den spärlichen Literaturangaben erhellt, seltene Vorkommen von Thromben in Venen und Capillaren zu erwähnen. Durch Verkalkung kleiner Thromben können Venensteine entstehen.

Ueber Thrombose der Nebennierenvenen: Hanau, Tageblatt der Strassburger Naturforscher-Vers. 1885, S. 229. — Gefässerweiterungen bei Herzfehlern: May, l. c. — Literatur über Blutungen: Fiedler, Arch. d. Hlk. 11, S. 301, 1870 (Dabei ein Fall mit Verblutungstod, ein 4 Tage altes Kind betreffend, mit Verfettung auch der Marksubstanz); Ahlfeld, Ebenda S. 491; Fleischer u. Penzoldt, Deutsch. Arch. f. klin Med. 26, S. 381, 1880. (Tödtliche Blutung aus der rechten Nebenniere bei Leukämie; Zusammenstellung der Literaturangaben über Nebennierenblutungen bei Leukämie): Dagonet, l. c. S. 20; Rayer, L'expérience I., p 17, 1837 (Nebenniere 2 Kilo schwer, cystoide Umwandlung); Chiari, Wien. med. Presse 21, 1880 (mannskopfgross, mit Verkalkung).

Entzündungen.

Nach den Angaben von May zu schliessen, muss die häufigste Veränderung der Nebennieren eine den parenchymatös-degenerativen Entzündungen anderer Organe entsprechende Veränderung hauptsächlich der Zellen der Rindensubstanz sein. Der genannte Untersucher beschreibt unter dem Namen der trüben Schwellung eine Vergrösserung und verschwommene Beschaffenheit der Zellen, deren Grundsubstanz getrübt und stärker gekörnt ist, so dass die Kerne nicht überall sichtbar sind. Manche Zellen hatten ihre Umgrenzung und Form verloren und bildeten unregelmässig geformte, körnige Massen. M. hat diese Veränderung, entsprechend dem Vorkommen der parenchymatösen Veränderungen an anderen Organen, hauptsächlich bei Infectionskrankheiten, Scharlach, Erysipel, Phlegmone, Sepsis verschiedener Art, bei fibrinöser Pneumonie, eitriger Pleuritis und Peritonitis gefunden.

Möglicherweise schliesst sich dieser Affection auch jene andere an, welche Virchow als hämorrhagische Entzündung bezeichnet hat, bei welcher die Nebennieren geschwollen, verdichtet, hämorrhagisch infiltrirt gefunden wurden. Mikroskopisch zeigte sich, dass viele Zellen der Marksubstanz fettig degenerirt waren.

May hat bei seinen Untersuchungen neben der trüben Schwellung auch noch, besonders bei puerperaler Sepsis, eine zellige Infiltration bis zu völliger eiteriger Einschmelzung des Parenchyms beobachtet. Eine solche eiterige Entzündung ist auch anscheinend selbständig schon in allen Lebensaltern, einseitig und doppelseitig, beobachtet worden. Sie führt in der Regel zur Bildung von Abscessen, welche eine beträchtliche Grösse erreichen und in die Nachbarschaft, nicht nur in das Bindegewebe, sondern auch in das Duodenum oder Colon durchbrechen können. Bei den in der älteren Literatur gegebenen Beschreibungen von eingedickten, abgekapselten, verkalkten Abscessen liegt wohl meistens eine Verwechselung mit käsig-tuberculösen Veränderungen vor. Selbständige interstitiell-productive Entzündungen

(Cirrhose), mit mehr oder weniger starker Vergrösserung des Organs und mehr oder weniger starker, theilweise granulärer Atrophie des Drüsengewebes, welches durch grauweisse Bindegewebsmassen verdrängt und ersetzt ist, sind wie die eiterigen selten; sie sollen vorzugsweise bei Syphilis vorkommen. Häufiger ist die Verbindung fibröser Bindegewebsneubildung mit tuberculösen Processen, wobei die erstere so sehr überwiegen kann, dass Zweifel über die Natur des Processes möglich sind. Darüber sogleich mehr.

Trübe Schwellung: May, l. c. — Hämorrhagische Entzündung: Virchow, Berl. klin. Woch 1864, No. 9, S. 95. — Vereiterung: Chvostek, Wiener med. Presse 1880, No. 45—47 (linke Nn. bei linker Perinephritis und Nephr. apostematosa). — Cirrhose bei Syphilis: Chvostek, Wien. med. Woch. 1877, No. 33 (Nebenniere knorpelartig hart, in ihrer Rinde amyloide Degeneration).

Einen merkwürdigen Fall von doppelseitiger Vergrösserung der Nebennieren durch Bindegewebe neben chronisch entzündlichen Veränderungen des Sympathicus (auch des Plexus solaris und Gangl. semilunare) bei einem Phthisiker ohne Addison'sche Erkrankung hat Marchand (Virch. Arch. 81, S. 477, 1881) beschrieben; er schwankte in der Diagnose zwischen hartem Lymphosarcom und chronisch-interstitieller Entzündung. Es fehlte jede Spur von regressiver Veränderung, wodurch sich der Fall von einem früher von Hertz (Virch. Arch. 49, S. 4, 1870) beschriebenen unterscheidet, bei welchem gelbe, theils feste, theils bröckliche Herde eingesprengt waren, die freilich auch keinen tuberculösen Befund ergaben.

Infectiöse Granulationsgeschwülste.

Die Nebennieren gehören nicht zu jenen Organen, in welchen die Syphilis häufiger specifische Veränderungen macht, doch sind sowohl bei Kindern, d. h. bei congenitaler Syphilis, wie bei Erwachsenen gummöse Neubildungen gefunden worden. Diese ergeben hier denselben Befund wie anderwärts, indem man in ausgeprägten Fällen innerhalb eines in früheren Stadien weicheren, zellenreichen Granulationsgewebes, in späteren innerhalb eines derben weissgrauen Fasergewebes homogene, derbelastische necrotische Herde eingesprengt sieht. Von Kindern sind auch miliare oder streifige, in der Richtung der Zellensäulen in die Rindensubstanz eingesprengte Syphilome beschrieben worden. Die Blutgefässe zeigen dabei, wie es ja gerade für die syphilitischen Processe die Regel ist, eine Verdickung ihrer Wand mit Einengung ihres Lumens. Dass ausser der specifischen Granulationsbildung durch Syphilis auch eine einfache fibröse interstitielle Entzündung hervorgerufen zu werden vermag, ist vorher schon erwähnt worden.

Nicht in allen Fällen ist es ganz leicht, eine sichere Unterscheidung zwischen syphilitischer und tuberculöser Neubildung zu treffen, welche letztere viel häufiger ist und wegen ihrer zweifellosen Beziehungen zu einer merkwürdigen Krankheit, der Addison'schen, ein ganz besonders hohes Interesse in Anspruch nimmt.

Die Tuberculose tritt in der Nebenniere nur ausnahmsweise unter dem Bilde der disseminirten Miliartuberculose auf, in der Regel sieht man grössere tuberculöse Knoten, welche durchaus nach dem Typus der Conglomerattuberkel aus zusammengeflossenen Miliarknötchen entstanden und durch immer neue Eruption von Miliarknötchen in ihrer

Peripherie gewachsen sind. Der Beginn dieser localisirten Tuberculose ist in der Regel deutlich in der Marksubstanz, doch bleibt die Neubildung nicht auf diese beschränkt, sondern greift auch auf die Rindensubstanz über, so dass schliesslich an der betreffenden Stelle, wenigstens für die mikroskopische Betrachtung, das gesammte normale Parenchym verschwunden sein kann. Manchmal ist nur ein Knoten vorhanden, häufig mehrere, ja viele, so dass schliesslich vielleicht nur

Fig. 1.

Verkäsung und fibröse Induration der Nebenniere 1,5/1.
Links normaler Drüsenrest, bei k Käse, bei f fibröse Massen.

noch geringe Reste des Nebennierenparenchyms (Fig. 1) oder selbst diese nicht einmal mehr übrig sind, trotzdem aber das Organ nach allen Richtungen hin (der Längendurchmesser kann bis 12 cm betragen), besonders aber in dem Dickendurchmesser eine erhebliche Grössenzunahme erfahren kann. Die Tuberculose verläuft in der Regel sehr langsam, was am besten daran erkannt werden kann, dass fast ausnahmslos um die käsig-tuberculösen Knoten herum, und zwar oft in weiter Erstreckung ein graues schwieliges Bindegewebe sich entwickelt. Die Bindegewebsneubildung greift auch auf die Kapsel über, ja geht oft weit über dieselbe hinaus, so dass es schwer halten kann, die Nebennieren aus dieser festen Schwielenmasse herauszupräpariren. Das Organ hat in der Regel eine unregelmässig höckerige Oberfläche und eine der Menge des vorhandenen fibrösen Gewebes entsprechend vermehrte Consistenz. Auf dem Durchschnitt sieht man meistens ein buntes Gemisch von weissgrauen, fibrösen und gelben, käsigen Massen, von denen sich die Reste des Parenchyms am besten durch das Hervortreten der braunen Intermediärschicht unterscheiden. In der Rindensubstanz, soweit sie noch vorhanden, ist das Fett mehr oder weniger geschwunden und man muss sich hüten, die als gelbe Fleckchen erscheinenden noch fetthaltigen Abschnitte nicht mit in Verkäsung begriffenen Tuberkeln zu verwechseln. Die Grösse der in die fibrösen Massen eingelagerten Käseherde kann sehr verschieden sein und ist zuweilen so gering, dass das Ganze weit mehr den Eindruck einer einfach entzündlichen Induration, vielleicht mit einzelnen eingedickten Abscesschen, wie einer Tuberculose macht. Die Verwechselung mit einer chronischen abscedirenden Entzündung liegt besonders nahe, wenn ein oder der andere Käseherd im Centrum erweicht ist. Bei aller Anerkennung der Möglichkeit des Vorkommens einer solchen chronischen eitrigen Entzündung bin ich doch, wie viele andere Pathologen, der Meinung, dass es sich in allen diesen Fällen um Tuberculose handelt, und ich zweifle nicht daran, dass eine eingehendere mikroskopische

Untersuchung jedesmal die sicheren Beweise dafür ergeben wird, indem sich sowohl frischere Tuberkel, wie auch Tuberkelbacillen vorfinden werden. In Fig. 2 habe ich einen Schnitt des in Fig. 1 abgebildeten Präparates zeichnen lassen, an welchem man in dem zellig-fibrösen Gewebe um einen kleinen Käseherd (*K*) herum fünf isolirte, bereits in Verkäsung begriffene Tuberkel sieht. Es fehlen den Nebennierentuberkeln weder die Riesenzellen, noch die Tuberkelbacillen.

Fig. 2.

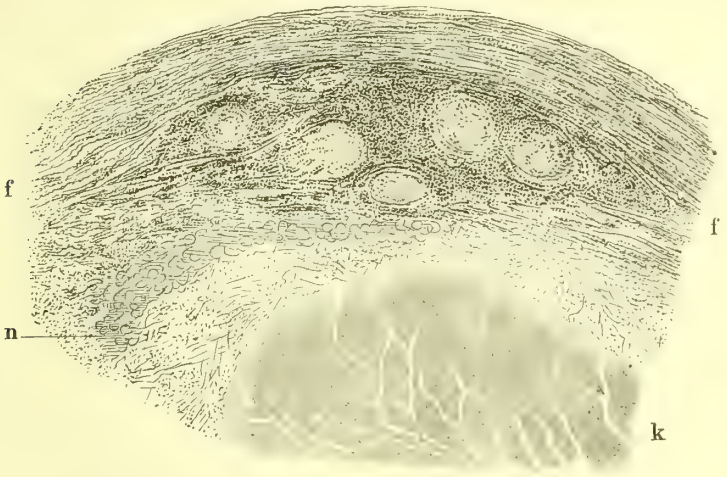

Tuberculose der Nebenniere, mittl. Vergr.
k Rand eines Käseherdes; in dem ihn umgebenden zellig-fibrösen Gewebe f mehrere Tuberkel; bei n Reste von Drüsensubstanz.

Die tuberculösen Veränderungen können einseitig oder doppelseitig auftreten, im letzteren Falle sind die beiden Organe in der Regel ungleichmässig verändert. Wichtiger ist, dass die Nebennierentuberculose zwar meistens Theilerscheinung einer verbreiteten Tuberculose resp. Phthise ist, besonders neben Lungenphthise auftritt, dass sie aber auch primär vorkommt, ja dass die Nebennieren das einzige Organ sein können, in welchem überhaupt eine tuberculöse Veränderung zu finden ist. Gerade auch in einem solchen Falle sind als bester Beweis für die wirklich tuberculöse Natur der Veränderung Tuberkelbacillen nachgewiesen worden. Es muss freilich noch weiteren Untersuchungen vorbehalten bleiben, festzustellen, ob gerade in solchen Fällen etwa schon ältere Veränderungen vorhanden waren, welche eine locale Disposition für die Tuberculose, welche doch an sich nur selten in der Nebenniere auftritt, erzeugten.

Syphilis: Baerensprung. Die hereditäre Syphilis. Berlin 1864, S. 58 u. 190; Virchow, sein Arch. XV., S. 315, 1858 (hat einigemal totale Fettdegeneration bei congenital-syphilitischen Neugeborenen gefunden); Huber, D. Arch. f. klin. Med. V. S. 270, 1869; Turner, Patholog. Transactions, 1884.

Die Tuberculose der Nebenniere hat in den letzten 3 Decennien eine so grosse Bedeutung gewonnen, weil sie in nähere Beziehung zu jener besonderen Krankheit

gebracht worden ist, welche in Ermangelung eines besseren mit dem Namen ihres ersten Beschreibers als Morbus Addisonii bezeichnet wird. Diese Krankheit ist dadurch ausgezeichnet, dass neben einer schweren allgemeinen Adynamie und einer in ihrer Bedeutung von verschiedenen Beobachtern allerdings verschieden beurtheilten Anämie, eine eigenthümliche bräunliche Verfärbung der Haut und theilweise auch der Mundschleimhaut vorhanden ist, welche zu der Bezeichnung Broncehaut (bronzed skin) Veranlassung und Berechtigung gegeben hat. Die Färbung ist eine bald hellere, bald dunklere, rauchgraue, braune, braunschwarze. Wenn sie auch über die ganze Haut verbreitet ist, so ist sie doch ungleichmässig, indem sowohl die für gewöhnlich schon gebräunten, dem Licht und der Luft ausgesetzten Stellen im Allgemeinen intensiver gefärbt sind, als auch sonst einzelne dunklere, bis fast schwarze Flecken hervortreten, während andere im Gegentheil heller sind und durch Contrast sogar auffällig weiss erscheinen. Das Pigment hat seinen hauptsächlichen Sitz in den Retezellen, aber nicht seinen ausschliesslichen, da es auch in der Cutis, sowohl im Papillarkörper wie in den tieferen Theilen, insbesondere in der Umgebung der Gefässe, gefunden wird. Die von neueren Untersuchern betonte Abstammung des Pigments im Epithel von dem im Corium, aus welchem es durch Wanderzellen in das Epithel geschleppt wird, ist nicht etwas diesem pathologischen Pigment Eigenthümliches, sondern gilt in gleicher Weise für alles in der Epidermis und ihren Derivaten vorkommende Pigment. Die Hauptfrage ist, woher das Pigment in dem Corium kommt. Man hat es, seit Addison auf das Vorkommen von Erkrankungen der Nebennieren bei der nach ihm genannten Krankheit aufmerksam gemacht hat, mit diesen Organen in Verbindung gebracht und hat demnach von Melasma suprarenale gesprochen. Indessen dieser Zusammenhang ist doch noch nicht erwiesen. Zweifellos ist in der Mehrzahl aller Fälle von Broncehaut eine Affection der Nebenniere vorhanden, zweifellos ist diese Affection meistens eine tuberculöse, aber weder die Tuberculose der Nebennieren, noch auch eine Veränderung der Nebennieren überhaupt stehen in einem nothwendigen Verhältnisse zum Morbus Addisonii. Was die Tuberculose betrifft, so kann dieselbe nicht nur einseitig, sondern auch doppelseitig vorhanden sein, ohne dass auch nur eine Spur von Broncefärbung an der Haut bemerkbar ist, während umgekehrt eine Broncefärbung neben einer anderen, nicht tuberculösen Nebennierenveränderung (Atrophie, Blutung, Geschwulstbildung, Amyloiddegeneration) vorkommen kann. Aber nicht einmal eine Nebennierenveränderung überhaupt ist immer vorhanden. Es ist eine ganze Anzahl von Fällen des Morbus Addisonii mit Broncehaut bekannt geworden, bei welchen anscheinend jede Spur von Veränderung fehlte. Ich sage anscheinend, weil ich der Meinung bin, dass man bisher zu ausschliesslich gröbere makroskopische Befunde dabei im Auge hatte und die genaue mikroskopische Untersuchung nicht genügend zu Hülfe genommen hat. Wenn eine Functionsstörung der Nebenniere der Broncehaut zu Grunde läge, so brauchte dies nicht nothwendig durch eine gröbere, ohne Weiteres in die Augen fallende anatomische Veränderung bedingt zu sein. Es ist aber noch eine andere Schwierigkeit zu lösen, welche sich aus dem Umstande ergiebt, dass zahlreiche Veränderungen der verschiedensten Art und Ausdehnung an den Nebennieren vorkommen, ohne dass eine abnorme Hautfärbung vorhanden ist. Man kann nicht sagen, dass die Affection von zu kurzer Dauer gewesen sei, obwohl diese Erklärung für manche Fälle zulässig erscheint, denn es finden sich ganz chronische Processe darunter; möglicherweise muss, damit eine Wirkung an der Haut hervortrete, ein bestimmter Theil der Nebennieren in einer bestimmten Ausdehnung zerstört oder functionell gestört sein, wie Fenwick es meint, der die schweren Allgemeinerscheinungen auf eine Veränderung der Marksubstanz, die Broncehaut auf eine solche der Rinde zurückführen möchte. Es besteht aber auch noch eine dritte Schwierigkeit: die experimentellen Resultate sprechen bisher gar nicht für einen Zusammenhang zwischen Broncehaut und Nebennierenerkrankung. Ich will gar nichts sagen von der Totalexstirpation, da ja vielleicht gerade eben die Störung der Nebennierenfunction, nicht ihre völlige Aufhebung das Wesentliche ist, aber auch die von Nothnagel unternommenen Quetschungen haben ein negatives Resultat gehabt. Es wäre wohl noch zu versuchen eine directe tuberculöse Infection beider Nebennieren vorzunehmen, um möglichst nahe an die beim Menschen gewöhnlich bestehenden Verhältnisse heranzukommen.

Wegen dieser mangelhaften Constanz der Nebennierenbefunde hat man in neuerer

Zeit immer mehr die Aufmerksamkeit auf die Umgebung der Nebennieren, insbesondere auf die sympathischen Geflechte und Ganglien (Plexus solaris, Ganglion coeliacum) gerichtet. Ich habe schon im Haupttext hervorgehoben, wie weit oft in die Umgebung die schwielige Verdickung des Bindegewebes reicht, und es kann keinem Zweifel unterliegen, dass in manchen Fällen wirklich greifbare Veränderungen an dem Sympathicus vorhanden sind. Neuerdings hat besonders Jürgens den Veränderungen der Splanchnici eine grosse Bedeutung zugeschrieben. In allen von ihm untersuchten Fällen fanden sich stets graue Degeneration der Splanchnici, Atrophie der Ganglienzellen des Plexus solaris, gleichgültig, ob die Nebennieren erkrankt oder gesund waren. Er nimmt neben primären Splanchnicusveränderungen auch secundäre an, welche theils von einer primären Veränderung der Darmnerven, theils von einer solchen des Pankreas oder des retroperitonealen Bindegewebes abhängig gedacht werden. Die früheren Untersuchungen hatten keine Constanz der Befunde ergeben und auch hier haben bis jetzt die Experimente im Stich gelassen, insofern wenigstens eine Exstirpation des Ganglion coeliacum und Plexus solaris keine Broncefärbung der Haut im Gefolge hatte. Wir sind demnach für jetzt noch nicht in der Lage eine zufriedenstellende Erklärung des Morbus Addisonii und seiner Beziehungen zur Nebenniere geben zu können. Dass sich hier gewisse Beziehungen finden lassen müssen, scheint mir aus der Häufigkeit, mit welcher Nebennierenveränderungen in Wirklichkeit vorhanden sind, unweigerlich hervorzugehen, deswegen erscheint mir auch von vornherein die Vermuthung von Gabbi, dass der Hautpigmentirung eine Knochenmarksveränderung zu Grunde liege, wenig für sich zu haben. Derselbe fand in zwei Fällen in dem rothen Mark der kurzen Knochen neben wenigen kernhaltigen rothen Blutkörperchen zahlreiche blutkörperchenhaltige Zellen und sehr viele Haufen von Pigmentkörnchen. Er meint, die Menge des entstehenden Pigments könne nicht zur Neubildung von rothen Blutkörperchen verarbeitet werden, vielmehr werde der Ueberschuss vom Blute aufgenommen und zur Haut geführt, wo er dann die Verfärbung verursache. Es ist dagegen vor Allem einzuwenden, dass die Ablagerung von ins Blut gelangten Farbstoffkörnchen an anderen Orten als an der Haut zu geschehen pflegt, während gerade für die Annahme einer Sympathicusstörung auf die mancherlei bekannten Beziehungen zwischen Nervenwirkungen und Hautfärbungen hingewiesen werden kann. Auch die an den Gefässen der Haut bei Broncefärbung gefundenen Veränderungen, zellige Infiltration der Adventitia, feinkörnige Trübung der Media würden durch die Annahme einer Knochenmarksveränderung keine Erklärung finden. Immerhin wird man in Zukunft dem Knochenmark seine Aufmerksamkeit schenken, dabei aber berücksichtigen müssen, dass eine Anämie an und für sich schon Veränderungen im Knochenmark nach sich zieht.

Da von einzelnen Pathologen auf die Aehnlichkeit des Pigments der Broncehaut mit dem in melanotischen Geschwülsten vorkommenden hingewiesen worden ist, so möchte ich noch hervorheben, dass jenes nicht mit dem von Nencki aus einem Melanosarcom dargestellten, eisenfreien, schwefelreichen und darum vermuthlich metaplastisch entstandenen Phymatorhusin übereinstimmt, sondern mehr den Character der Blutfarbstoffderivate trägt.

Ich kann hier unmöglich die gesammte oder auch nur die wichtigste Literatur über den Morbus Addisonii citiren, begnüge mich vielmehr, auf die Zusammenstellungen derselben bei Merkel, v. Ziemssen's Handb. d. spec. Path. VIII., 2, bei Burger, Die Nebennieren und der Morbus Addison, 1883 und bei Lewin, Char.-Annalen IX., S. 673, 1884 u. X., S. 630, 1885 hinzuweisen. Neuere Arbeiten: Demiéville, Rev. de la Suisse rom. 1884, No. 9; Nothnagel, Zur Pathologie des Morbus Addisonii, Zeitschr. f. klin. Med. IX., S. 195, 1885; Lussana, Ann. univers. di med. 1885, Novbr.; Riehl, Ztschr. f. klin. Med. X., S. 521, 1886; Fenwick, Brit. med. Journ. 1886, Febr. 6; Gabbi, Riv. clin. di Bologna, 1886, August; Kummer, Corresp'-Bl. f. Schweiz. Aerzte. 1886, No. 15 u. 16; Mac Munn, Brit. med. Journ. 1888. p. 233; Jürgens, Berl. klin. Wochenschr. 1888, No 22, p. 452; v. Kahlden, Virch. Arch. 114. 1888. — Tuberkelbacillen in käsigen Nebennieren: Goldenbaum, Virchow's Archiv 104, S. 393, 1886.

Progressive Ernährungsstörungen.

Was man als Hypertrophie der Nebennieren bei Herzkrankheiten, Morbus Brightii, Tuberculose etc. in der Literatur angeführt findet, dürfte wohl hauptsächlich der venösen Hyperämie und Stauungsinduration, zum Theil vielleicht auch der Amyloiddegeneration zuzurechnen sein. Dagegen gehören zu den hyperplastischen die Neubildungen, welche Virchow als Strumen und als Gliome bezeichnet hat.

Fig. 3.

Struma suprarenalis, nat. Gr.

Nach seinem Vorgange versteht man unter Struma suprarenalis eine theils diffuse, theils knotige (Fig. 3) Neubildung von Rindensubstanz. Die Strumaknoten bilden eine mehr oder weniger starke Vorragung an der Oberfläche des Organes, werden in der Regel bis erbsen-, bohnen-, wallnussgross und haben eine fettgelbe, aber manchmal auch eine olivenbraune, gelblichbraune Farbe. Mikroskopisch erweisen sie sich hauptsächlich aus länglichen, zuweilen verzweigten Zellensträngen, gleich denen in der normalen Zona fasciculata, zusammengesetzt, deren Zellen wie in der normalen Rinde Erwachsener verfettet zu sein pflegen, aber theilweise auch Pigmente enthalten können. In manchen Knoten ist das bindegewebige Gerüst verdickt, so dass nicht nur die Consistenz vermehrt ist, sondern auch auf dem Durchschnitt hellgraue Streifen und unregelmässige Herde hervortreten, gerade wie bei den Faserkröpfen der Schilddrüse. Nach Virchow's Angaben kommt an den hyperplastischen Knoten sowohl eine cystische Degeneration wie eine Verkalkung vor. Inwieweit die gelegentlich in den Nebennieren vorkommenden Cysten solche Strumacysten sind, bleibt durch weitere Untersuchungen festzustellen; es wurde schon erwähnt, dass auch aus Hämorrhagien cystoide Bildungen hervorgehen können; auch wurden lymphatische Cysten beobachtet. Die zweite hyperplastische Geschwulstform hat Virchow als Gliom bezeichnet, von der Unterstellung ausgehend, dass es sich dabei um eine partielle homologe Wucherung der Marksubstanz handele, deren Gewebe er der Neuroglia nahe stellt. Virchow beschreibt die Gliome als erbsenbis kirschgrosse, zu dreien, vieren und mehreren auftretende Anschwellungen und knotige Auftreibungen der Nebennieren, welche aus der Marksubstanz hervorgehen und dieselbe Zusammensetzung wie diese zeigen, d. h. aus sehr zarten, blassen, schwach körnigen, theils sternförmigen, theils unregelmässigen Zellen mit verhältnissmässig grossen Kernen und Kernkörperchen bestehen.

In anderer Weise zeigte die Marksubstanz ihre Beziehungen zu dem Nervensystem in zwei neuerdings beschriebenen Geschwülsten,

welche beide Ganglienzellen enthielten. Die eine von Weichselbaum beschriebene bestand aus Nervenfasern und Ganglienzellen (gangliöses Neurom), die andere, von Dagonet untersuchte, aus Ganglienzellen, faserigem Bindegewebe und glatter Muskulatur (Ganglio-Fibromyom). Sonst sind Fibrome nicht bekannt; ein von Saviotti beschriebenes ist sicherlich nichts anderes als eine Tuberculose mit starkem Ueberwiegen der Schwielenbildung. Als Lipome mögen gelegentlich verfettete Strumen angesehen worden sein, doch ist ihr Vorkommen sichergestellt. Ferner sind primäre Sarcome, rein oder als Myxosarcom, Angiosarcom beobachtet worden, zweimal als melanotische Geschwülste (Melanosarcom). Selten ist das primäre Vorkommen von Krebsen, doch wird es mit Bestimmtheit behauptet, häufiger sind jedenfalls secundäre Krebse, welche theils durch Fortleitung (von der Niere aus), theils metastatisch entstehen. Es fehlen darunter auch nicht die Gallertkrebse. Auffällig häufig finden sich gleichzeitig Krebse der Nebennieren und der Schilddrüse oder der Geschlechtsorgane. Unter anderen secundären Geschwülsten sind auch mehrmals maligne Lymphadenome (Lymphosarcome) gesehen worden; Klebs hat ein secundäres carcinöses Lymphangiom beschrieben.

Ein verstärktes Wachsthum des Nebennierengewebes unter Zunahme der Caryomitosen nach partieller Exstirpation hat Canalis (Contributo allo studio dello sviluppo e della patologia delle cassule suprarenali, atti della R. Acc. delle Sc. di Torino XXII., 8. Maggio, 1887) bei Thieren beobachtet. Zu einer eigentlichen Regeneration ist es aber nicht gekommen.

Strumen: Virchow, Onkolog. III., S. 91, 1867. — Gliome: Virchow, Onkolog. II., S. 149, 1864. — Gangliöses Neurom: Weichselbaum, Virch. Arch. 85, S. 554, 1881. — Ganglio-Fibro-Myom: Dagonet, Prag. Zeitschr. f. Heilk. VI., S. 23, 1885. — Angebl. Fibrom; Saviotti, Virch. Arch. 39. S. 524, 1867. — Lipom: Mattei, Lo Sperimentale, 1883, p. 386. — Sarcome: Rosenstein, Virch. Arch. 84, S. 322, 1881; Merkel l. c.; Dagonet l. c.; Fraenkel, Virch. Arch. 103, S. 244, 1886. — Melanosarcome: Doederlein, Diss. Erlangen, 1860, S. 49; Kussmaul, Würzb. med. Ztg. 1863. — Krebs: Klebs, Lehrb. d. pathol. Anat. I. 2, S. 580, 1876. — Prim. Carcinom d. Nn. mit allgem. miliarer Carcinose: Bayr. ärztl. Intelligenzbl. 1875, No. 46, aus Buhl's Demonstr. — Curs: Schuchardt, Mittheil. eines Falles von Carcinom beider Nebennieren und der Schilddrüse mit krebs. Thrombose d Duct. thorac. und schwerer Chylusretention. Breslauer ärztl. Ztschr. 1883. No. 17 (Ausgangspunkt nicht sicher). — Lymphadenome: Rosenstein, Virch. Arch, 84, S. 315, 1881. — Lymphangiom: Klebs, Lehrb I., 472 u. II., 579.

Regressive Ernährungsstörungen.

Im Alter zeigen sich die Nebennieren nicht selten geschrumpft, hart, zähe, also atrophisch; es giebt aber auch eine nicht senile Atrophie, welche in allen Lebensaltern gefunden werden kann. Die Ursachen sind verschieden; ausser der schon erwähnten angeborenen Atrophie bei Missbildungen, besonders des Gehirns, und der Atrophie, welche unter Schwund des Fettes in der Rinde bei allgemeiner Cachexie auftritt, giebt es auch Fälle, bei denen eine Ursache für die Atrophie sich nicht erkennen lässt. Gerade solche Atrophien sind bei Morbus Addisonii beobachtet worden.

Dass die bei erwachsenen Menschen regelmässig vorhandene Verfettung der Nebennierenrinde nicht als etwas Pathologisches angesehen

werden darf, wurde schon mehrfach betont. Daneben wird aber auch eine wirkliche fettige Degeneration beschrieben mit starker Verkleinerung, Atrophie oder völligem Schwund der Kerne, welche nach May hauptsächlich bei Erkrankungen des Herzens, der Lunge, der Gefässe und bei Anämie vorkommt und zum Theil wenigstens nur ein Folgezustand der unter den Entzündungen erwähnten trüben Schwellung der Zellen ist. Totale fettige Degeneration wurde auch bei Syphilis beobachtet und steht vielleicht mit den grossen Nebennierenblutungen besonders bei Neugeborenen in Beziehung.

Relativ gar nicht selten ist die amyloide Degeneration der Nebennieren, welche man bei irgendwie ausgedehnterer Amyloidentartung kaum vermissen wird. Eine stärkere Degeneration ist meist schon ohne weiteres an der Vergrösserung der Nebennieren, ihrer Derbheit bei verminderter Elasticität, ihrem hyalingrauen Aussehen und speckigen Glanz zu erkennen; Aufträufeln von Jodlösung beseitigt alle Zweifel. Die braune Jod-Amyloidfarbe beweist durch ihren hauptsächlichen Sitz in der Rindenschicht, dass diese und in ihr wieder die Zona fasciculata vorzugsweise entartet, doch ist häufig auch die Marksubstanz mehr oder weniger stark mitbetroffen; nur in seltenen Fällen ist die letztere allein oder doch vorzugsweise verändert. Es entarten in erster Linie die Blutgefässe, dann die Bindegewebsbalken der Rinde, von den Grenzbälkchen gegen die Zellenstränge aus, nicht die Rindenzellen selbst, welche vielmehr unter dem Andrängen der sich immer mehr verdickenden Amyloidmassen, welche theilweise auch zwischen die Zellen eindringen und diese auseinanderdrängen, durch Atrophie zu Grunde gehen. Im Mark finden sich neben amyloiden Gefässnetzen klumpige Amyloidmassen, welche für degenerirte Zellen angesehen wurden, aber nur Theile eines amyloiden bindegewebigen (oder nervösen?) Netzwerkes sind, unter dessen Anschwellung auch die Markzellen wie die der Rinde einer einfachen Atrophie anheimfallen.

Betreffs der Atrophie bei Morb. Addisonii vergl. die Zusammenstellungen bei Burger l. c. und Lewin l. c. — Ueber fettige Degeneration: May l. c. — Bei Syphilis: Virchow, Würzburg. Verhandl. III., S. 368. — Amyloiddegeneration: Eberth, Virch. Arch. 80, S. 154, 1880; Kyber, ebenda 81. S. 422, 1880. — Amyloiddegeneration in Verbindung mit Morb. Addisonii: Wolff, Berl. klin. Woch. 1869. — Ueber Veränderungen im Centralnervensystem nach Verletzung der Nebennieren s. Tizzoni, Arch. per le sc. med. 1886, p. 451.

Ueber **Fremdkörper und Parasiten** in der Nebenniere ist nicht viel zu sagen. Concrementbildung kann durch Verkalkung von strumösen, tuberculösen und hämorrhagischen Massen entstehen, doch giebt es auch Steinchen aus verkalkten Thromben (Phlebolithen) in den Venen der Marksubstanz.

Von Parasiten sind äusserst selten Echinokokken zur Beobachtung gelangt und zwar nicht nur die gewöhnlichen, sondern auch ein E. multilocularis.

Phlebolithen: Dagonet l. c. p. 15. — Echinococcus: Perrin, Compt. rend. de la Soc. de biol. I. Sér. t. V., p. 157, 1853 (in der rechten Nebenn.). — E. multilocularis: Huber, D. Arch. f. klin. Med. IV. 613, 1868, V., S. 139, 1869.

VII. Harnorgane.

A. Nieren.

Gemäss ihrer Doppelaufgabe, sowohl Flüssigkeit wie besondere chemische Stoffe aus dem Blute auszuscheiden, besitzt die Niere sowohl in Bezug auf ihre Gefässanordnung, wie in Bezug auf den Bau der eigentlichen secretorischen Bestandtheile Besonderheiten, welche auch in pathologischer Beziehung von der grössten Bedeutung sind. Was zunächst die letzteren betrifft, so ist bekannt, dass die menschliche Niere aus einer Anzahl gleichwerthiger und gleichmässig zusammengesetzter Abschnitte, den Renculis, besteht, von welchen jeder mit einem Ausführungskanal, dem Kelche, zusammenhängt, in dessen Höhle das Nierengewebe mit einem kegelförmigen Vorsprung, der Papille, hineinragt. Die sämmtlichen Kelche einer Niere vereinigen sich zu einem gemeinsamen Hohlraum, dem Nierenbecken, aus welchem der eigentliche Ausführungsgang, der Ureter, hervorgeht. Die Wand des Beckens und der Kelche wird von Fettgewebe umgeben, in welchem auch die am Hilus der Niere ein- resp. austretenden Blutgefässe eingebettet liegen und welches man kurz als Hilusfett bezeichnen kann. Das Drüsengewebe jedes Renculus besteht aus Rinden- und Marksubstanz, von denen die erstere schalenartig die letztere, welche eine kegel- oder pyramidenförmige Gestalt besitzt (Markkegel, Markpyramide), umhüllt, mit Ausnahme der frei in den Kelch hineinragenden Kegelspitze, der Papille. Dadurch kommt es, dass die Gesammtniere zwar eine einheitliche Rindensubstanz, aber keine einheitliche Marksubstanz besitzt, da die, die letztere bildenden Markkegel durch zwischengelagerte Rindensubstanz von einander getrennt werden. Die Rindensubstanz bildet eine zusammenhängende äussere Schale, von welcher Fortsätze, die Septa Bertini, zwischen die Markkegel eindringen.

Aeusserst wichtig für die pathologische Anatomie ist die Zusammensetzung der Nierenrinde aus 2 Bestandtheilen, den strahlenförmig gestalteten, sich allmählich verjüngenden Ausstrahlungen der Marksubstanz in die Rinde, den Markstrahlen oder Pyramidenfortsätzen, und der eigentlichen Rindensubstanz, Substantia glomerulosa oder Labyrinth. Erstere haben wie die Marksubstanz ein

parallel- und längsstreifiges Aussehen, letztere sieht mehr punktirt oder unregelmässig gestrichelt aus. Die Verschiedenheit rührt bekanntlich davon her, dass erstere aus gerade oder geschlängelt verlaufenden, im Wesentlichen parallel nebeneinander liegenden Harnkanälchen bestehen, letztere aber von den labyrinthisch gewundenen Harnkanälchen gebildet wird. Von dem sonstigen Verlauf der Kanälchen weichen in dem Mark nur die schleifenförmigen Kanälchen (Henle'schen Schleifen) ab, welche die gewundenen Kanälchen des Labyrinths mit den geraden ausführenden Kanälchen der Markstrahlen in Verbindung setzen. Den feineren Bau der Kanälchen anlangend, ist zu beachten, dass dieselben eine hyaline Grenzhaut (Tunica propria) besitzen, welche in der Papille fester als anderwärts mit dem interstitiellen Gewebe verbunden ist. Das auf dieser Haut aufsitzende Epithel zeigt in den verschiedenen Abschnitten der Harnkanälchen eine sehr verschiedene Beschaffenheit, entsprechend den wechselnden physiologischen Aufgaben der Kanalabschnitte. Es kann hier nicht meine Aufgabe sein, diese Verschiedenheiten eingehend darzulegen, ich will daher nur darauf hinweisen, dass besonders in den gewundenen Kanälchen, sowie in den aufsteigenden Schenkeln der Schleifen eigenthümlich gestaltete und schon dadurch als mit besonderer Function begabt erscheinende Epithelzellen vorkommen, entsprechend dem physiologischen Nachweis, dass gerade hier die Ausscheidung der wichtigsten Harnbestandtheile erfolgt.

Von den Nierenarterien erwähnte ich schon, dass sie am Hilus neben dem Ureter, dem Nierenbecken und den Nierenkelchen in das Innere des Organes eintreten. Sie begeben sich an die Grundflächen der Markkegel, denen sie folgen, so dass sie hier einen im wesentlichen bogenförmigen Verlauf haben (Arcus renales arteriosi). Diese Bogen speisen nun sowohl nach abwärts, d. h. nach dem Mark zu, durch die Arteriolae rectae, wie nach aufwärts, d. h. nach der Rinde zu durch die Arteriae adscendentes s. interlobulares, das Gewebe mit kleinen, im gefüllten Zustande makroskopisch als feine rothe Streifchen erkennbaren Gefässen. Zum Verständniss der Bezeichnung Interlobular-Arterien muss bemerkt werden, dass die Rindensubstanz in einzelne secretorische Einheiten, die Lobuli, zerfällt, welche aus je einem Markstrahl und der Hälfte der ihn allerseits umhüllenden Labyrinthsubstanz besteht. Gerade da, wo diese secretorischen Grenzlinien in der Labyrinthsubstanz liegen, also zwischen den Lobulis, verlaufen die Arterien. Zu jeder Interlobular-Arterie gehört ein gewisser Gewebsbezirk, welcher immer im wesentlichen die gleiche Zusammensetzung zeigt, indem er im Centrum ausschliesslich aus Labyrinthsubstanz besteht, in der Peripherie aber ausserdem auch durch die Hälfte der nächsten Markstrahlen gebildet wird. Aehnlich wie in der Leber stimmen also auch in der Niere die secretorischen Einheiten mit den vasculären nicht überein, nur dass zu der Bezeichnung der Gefässe bei der Leber die vasculären, bei der Nierenrinde die secretorischen Einheiten als massgebend erachtet wurden.

Den eigenthümlichsten Bestandtheil des Nierengefässsystems bilden die als Glomeruli bekannten Wundernetze, welche die Aufgabe haben,

die Flüssigkeit des Harnes zu liefern. Um dieser Aufgabe gerecht werden zu können, mussten sie in ganz besonders innige Beziehungen zu den Harnkanälchen treten, was bekanntlich in der Weise erreicht ist, dass die Tunica propria jedes gewundenen Harnkanales an seinem Ende kugelig erweitert ist zu der Glomeruluskapsel (Bowman'sche, Müller'sche Kapsel), in welche der Gefässknäuel, an seinen nebeneinanderliegenden Gefässen, dem Vas afferens und Vas efferens wie an einem Stiele befestigt, frei hineinhängt. Was dann von der Höhle des blasigen Gebildes noch übrig ist, stellt den, normal nur als schmaler Spalt erscheinenden Kapselraum dar. Da gerade diese Verbindungsstelle zwischen Gefässsystem und Drüsengewebe in der neueren Nierenpathologie eine sehr grosse Rolle spielt, so will ich noch erwähnen, dass die Epithelzellen des gewundenen Kanälchens sich unmittelbar anschliessen an platte Zellen, welche die innere Oberfläche der Glomeruluskapsel in zusammenhängender Schicht überziehen (Kapselepithel) und welche ihrerseits an dem Stiel des Glomerulus wieder an andere zellige Elemente sich anschliessen, welche die freie Oberfläche des Glomerulus bedecken, die Glomerulusepithelien. Diese Zellen, welche ihrer Entwicklung nach wie die Kapselepithelien den Epithelien der Harnkanälchen gleichwerthig sind, denn die Glomeruli stülpen die Enden der hohlen Drüsensprossen vor sich her, haben meist eine unregelmässige, derjenigen der Flügelzellen des Bindegewebes ähnliche Gestalt, indem sie flügelartige, häutige Fortsätze zwischen die einzelnen Schlingen des Gefässknäuels hineinsenden. Da wo grössere Spalten zwischen den einzelnen Schlingengruppen sich befinden, setzt sich der Zellenüberzug auch eine Strecke weit in das Innere des Gefässknäuels fort. Ich habe mich nicht davon überzeugen können, dass zwischen den Gefässschlingen des Knäuels sich Bindegewebe befindet, doch muss ich erwähnen, dass auch von neueren Autoren nicht nur dieses angenommen wird, sondern auch die als Glomerulusepithelien vorher bezeichneten Zellen als Bindegewebszellen angesprochen werden.

Die Glomeruli liegen nur in der Labyrinthsubstanz (Substantia glomerulosa) und finden sich hier überall mit Ausnahme der äussersten Schicht dicht unter der Kapsel, welche nur von gewundenen Kanälchen gebildet wird. Sie sind es, welche hauptsächlich der Rinde das körnige Aussehen verleihen.

Die Venen der Niere schliessen sich in ihrem Verlauf und ihrer Vertheilung im grossen und ganzen an die Arterien an, nur an der Oberfläche der Niere verhalten sie sich anders, indem sie hier die unter dem Namen der Verhein'schen Venensterne bekannten Wirtel bilden. Die aus diesen hervorgehenden Stämmchen ziehen interlobulär nach den Arcus venosi an der Grenze der Rinden- und Marksubstanz hin. Wenn auch die speciell als Arteriae renales bezeichneten und zu der Gruppe der Endarterien im Sinne Cohnheim's gehörigen Gefässe die hauptsächlichen Blutgefässe der Nieren sind, so ist es doch gerade in Rücksicht auf pathologische Vorgänge wichtig, zu wissen, dass der Niere noch mehrere, wenn auch kleine und an sich unbedeutende Nebenquellen für arterielles Blut zu Gebote stehen. Ich meine

damit nicht die gelegentlich einmal vorkommenden, statt am Hilus an der convexen Oberfläche in das Parenchym eintretenden Aeste des Nierenarterienstammes, sondern feinste, arterielle Gefässe, welche von der Kapsel aus in die obersten Rindenschichten eintreten (Kapselarterien), sowie ähnliche Gefässchen, welche von dem Ureter und dem Nierenbecken aus unabhängig von der Arteria renalis und ihren Aesten das Nierenparenchym erreichen.

Von den Lymphgefässen ist für die pathologische Histologie nur wichtig, zu wissen, dass sie in grosser Zahl in dem intertubulären Gewebe vorhanden sind. Dieses intertubuläre oder interstitielle Gewebe selbst aber besteht, abgesehen von den zahlreichen Capillaren, nur aus einer geringfügigen Menge von Bindegewebe mit einzelnen Zellen, welches die Tunicae propriae der Harnkanälchen wie die Glomeruluskapseln umgiebt und nur um die grösseren Gefässe herum eine gewisse Mächtigkeit erreicht.

In der Aetiologie der Nierenerkrankungen tritt vorzugsweise die Bedeutung der Niere als Reinigungsorgan für das Blut klar zu Tage. Nicht nur die durch den physiologischen Stoffwechsel erzeugten und dem Blute zugeführten Schlacken und Auswurfsstoffe, sondern auch alle chemischen Producte des gestörten Stoffwechsels, ja alle von aussen her in den Körper und schliesslich in's Blut gelangten Stoffe, sie alle müssen die Nieren passiren, und nicht wenige derselben sind dazu angethan, bei ihrem Durchgang diese oder jene Bestandtheile des Organes in mehr oder weniger erheblicher Weise zu schädigen. Die Frage, ob ausser den gelösten Bestandtheilen auch körperliche Verunreinigungen des Blutes von der gesunden Niere ausgeschieden und dem Harn zugemischt werden, ist noch controvers, auffallend ist jedenfalls, dass bei mikroparasitären Affectionen nicht selten Organismen in der Niere unter Umständen angetroffen werden, welche für eine Ausscheidung derselben aus dem Blute sprechen. Es ist klar, wie wichtig die Feststellung dieser Thatsache für die Nierenpathologie wäre, denn unter diesen Organismen befinden sich auch solche, welche schädigend auf das Organ wirken können. Kein Zweifel kann darüber sein, dass Mikroorganismen verschiedener Art, welche vereinzelt mit dem Blute der Niere zugeführt werden, hier haften bleiben und sich weiter entwickeln können, sowie dass zu grösseren Klümpchen vereinigte Mikroorganismen des Blutes ebenso gut wie andere relativ gröbere Verunreinigungen desselben mit ganz besonderer Vorliebe in den Nierengefässen stecken bleiben und Veränderungen verschiedener Art erzeugen. Alle diese vom Blute aus entstehenden, also hämatogenen Affectionen, selbst die Mehrzahl der zuletzt erwähnten, embolischen, treten doppelseitig auf, vor allem jene, welche nicht in Form von Herderkrankungen erscheinen, sondern das ganze Organ betreffen, die sog. diffusen Erkrankungen.

In zweiter Linie spielen in der Aetiologie der Nierenkrankheiten die harnableitenden Wege eine nicht kleine Rolle, und zwar in zweierlei Weise. Einmal insofern, als sie unvermögend werden können, den von der Niere secernirten Harn in gehöriger Weise abzuführen:

Excretionsstörungen. Es ist eine solche functionelle Insufficienz der abführenden Wege anatomisch um so bedeutungsvoller, als das Nierensecret das relativ voluminöseste aller Körpersecrete ist. Die abführenden Harnwege können aber zweitens auch dadurch der Niere gefährlich werden, dass Erkrankungen von jenen auf diese übergreifen: aufsteigende Erkrankungen. Es handelt sich dabei wesentlich um Veränderungen des Urins, seien es primäre, seien es secundäre, man könnte deshalb in diesen Fällen, im Gegensatze zu den hämatogenen, von urinogenen Nierenaffectionen reden. Auch diese sind sehr häufig doppelseitig, doch können sie auch einseitig auftreten. Häufiger wie bei den hämatogenen ist auch bei doppelseitiger Erkrankung die eine Niere erheblich stärker erkrankt als die andere.

Neben diesen beiden ätiologischen Momenten spielt das dritte, Uebergreifen von Erkrankungen der Nachbarschaft auf die Nieren nur eine sehr untergeordnete Rolle. Dagegen ist bei einer Reihe von Fällen eine angeborene oder erworbene Disposition nicht zu vernachlässigen.

Der Charakter der Nierenerkrankungen entspricht den angegebenen anatomischen und ätiologischen Eigenthümlichkeiten: häufig sind Circulationsstörungen, insbesondere solche embolischer Art, wobei einerseits die anatomische Einrichtung der Glomeruli, andererseits der Charakter der Nierenarterien als Endarterien eine wesentliche Rolle spielt. Noch viel häufiger aber und wichtiger sind Erkrankungen der Drüsenepithelien und zwar, gemäss dem allgemeinen Gesetz, dass je eigenthümlicher und complicirter die Stoffwechselvorgänge in den Zellen, um so häufiger Störungen derselben sind, besonders solche der Epithelien der gewundenen Harnkanälchen. Sie gehören wesentlich in das Gebiet der einfachen oder der entzündlichen degenerativen Veränderungen. Nicht minder wichtig sind die häufigen theils degenerativen, theils proliferativen Störungen der Kapsel- und Glomerulusepithelien, mit welchen sich häufig auch noch solche der Glomerulusschlingen verbinden, wie denn überhaupt Veränderungen an den Malpighi'schen Körperchen zu den häufigsten und wichtigsten Befunden gehören.

Was vorher über die functionelle Aufgabe der Niere und was zuletzt über den Sitz ihrer Erkrankungen gesagt wurde, gestattet schon ohne weiteres einen Rückschluss auf die Bedeutung der Nierenerkrankungen für das Blut und damit auch direct für den übrigen Körper. Erkrankungen der Malpighi'schen Körperchen (der Glomeruli nebst Kapsel und Epithelien) werden nothwendigerweise die Ausscheidung des Harnwassers aus dem Blute beeinträchtigen müssen, ja ganz aufheben können, Veränderungen der Glomerulusepithelien scheinen für viele Fälle von Albuminurie verantwortlich gemacht werden zu müssen, solche der Hauptsecretionszellen in den gewundenen Harnkanälchen und den aufsteigenden Schleifenschenkeln müssen für die Entfernung der harnfähigen und sonstiger Auswurfsstoffe sofort von der grössten Bedeutung sein. Es kommt dann noch hinzu, dass manche Nierenerkrankungen, wie solches früher beim Herzen schon erwähnt wurde, zu dem Blutdruck und der Herzthätigkeit wichtige Beziehungen besitzen.

Gröbere postmortale Veränderungen spielen bei den Nieren keine erhebliche Rolle. Sie faulen wie alle anderen Organe, indem sie zunächst weich, matsch werden und ein trübes Aussehen erhalten. Die bekannten grünlich-schiefrigen Fäulnissfärbungen pflegen an ihnen relativ spät aufzutreten, mit Ausnahme derjenigen Stellen der Oberfläche, in deren Nähe die entsprechenden Flexuren des Colon gelegen sind. Hier findet man schon früh schmutzig-grünliche, später schwärzliche Färbung, welche durch die Einwirkung des Schwefelwasserstoffs der Darmgase bewirkt wird. Diese zeigt sich besonders deutlich, wenn kleine Blutungen an der Oberfläche vorhanden waren, die dann als schwarze Fleckchen erscheinen. Bei der mikroskopischen Untersuchung schwarzgrün gefärbter Nieren kann man schwärzliche Pigmentklümpchen finden, welche nichts als Schwefeleisen sind, wie man leicht an ihrer Entfärbung durch Salzsäure erkennt. Zu Verwechslungen mit pathologischen Vorgängen könnte bei der makroskopischen Betrachtung nur die beginnende Gasentwicklung Veranlassung geben, weil die gruppenweise gestellten feinsten Gasbläschen eine fleckige hellgelbe Färbung bedingen können, welche mit der durch eine fleckweise fettige Degeneration bedingten in der That die grösste Aehnlichkeit haben kann.

Die Grössen- und Gewichtsverhältnisse gesunder Nieren sind folgende: Länge 11—12 cm, Breite 5—6 cm, Dicke 3—4 cm, Volumen 135 ccm, Gewicht einer Niere im Mittel 150 g (die linke ist stets 5—7 g schwerer als die rechte), Gewicht beider Nieren nach Entfernung der Kapsel und des Hilusgewebes bei Neugeborenen 23 g, Ende des 1. Jahres 62 g, bei erwachsenen Männern 320 g, bei Frauen 293 g; Verhältniss des Gesammtnierengewichts zum Körpergewicht 1 : 200 (nach Henle 1 : 240), desselben zum Herzgewicht zwischen dem 20. und 25. Jahr im Mittel 1 : 1,1. Thoma, Untersuchungen über die Grösse und das Gewicht der anatomischen Bestandtheile des menschlichen Körpers, 1882, S. 182.

Allgemeine Literatur: Darstellungen der gesammten Nierenpathologie mit Zusammenstellung der Literatur in v. Ziemssen's Handb. d. spec Path. u. Ther. IX, 1 von Bartels, 3. Aufl von E. Wagner, IX., 2 von Ebstein. Cornil et Brault, Etude sur la pathologie du rein, Paris 1884; P. Fürbringer. Die Krankheiten der Harn- und Geschlechtsorgane, 1884; Lépine, D. Fortschritte der Nierenpathologie, 1884; Rosenstein, D. Pathologie u Therapie der Nierenkrankheiten, 3. Aufl., 1886.

Missbildungen.

Es kommen an den Nieren zahlreiche, auf Abweichungen von der normalen Entwicklung beruhende Veränderungen vor, welche die Lage, die Form, den inneren Bau des Organes betreffen können. Aber es fehlen neben diesen Vitia primae formationis auch nicht Störungen, welche durch intrauterine Erkrankungen bedingt sind. Die letzteren, wenn sie in früher Zeit eintreten, müssen nothwendigerweise auch die Ausbildung des Organes stören, so dass bei ihnen die beiden Gruppen von Veränderungen nicht scharf auseinandergehalten werden können. Andererseits giebt es aber auch Veränderungen der Nieren, welche zwar auf Entwicklungsanomalien beruhen, aber erst im extrauterinen Leben, früher oder später, zu gröberen, in die Augen fallenden Störungen Veranlassung geben. Es gehören hierher vor allen Dingen eine auffällig grosse Anzahl von Geschwülsten, bei welchen mit mehr oder weniger

grosser Sicherheit eine fötale Anlage, und zwar gerade hier oft eine Keimverschleppung nachgewiesen werden kann. Eine Gruppe derartiger Geschwülste, die von accessorischen Nebennieren ausgehenden, wurden bei der Nebenniere schon erwähnt; eine genauere Beschreibung aller werde ich im Kapitel von den progressiven Ernährungsstörungen geben. Da auch diejenigen Veränderungen, welche auf Erkrankungen beruhen, wie solche ähnlich im extrauterinen Leben vorkommen, Cystennieren, Hydronephrose, später in den betreffenden Kapiteln abgehandelt werden sollen, so bleiben für jetzt nur noch die reinen und die auf Fötalkrankheiten beruhenden Bildungsstörungen zu erwähnen übrig.

Ich beginne mit den Veränderungen der Lage. Es giebt solche, welche schon bei der Geburt vorhanden sind und andere, welche erst im Laufe des Lebens entstehen, aber doch auf angeborenen anatomischen Eigenthümlichkeiten, freilich weniger der Niere selbst, als ihrer Gefässe, sowie des sie überziehenden Peritoneums, beruhen. Hier ist also nur eine congenitale Anlage, Disposition, vorhanden, zu der noch erst eine weitere Einwirkung hinzukommen muss, um die Lageveränderung zu erzeugen oder doch wenigstens stärker hervortreten zu lassen, denn es ist nicht mit Sicherheit auszuschliessen, dass nicht vorher schon eine geringere congenitale Dystopie vorhanden war. Es bilden diese Lageveränderungen einen Theil der als bewegliche Niere oder Wanderniere bezeichneten Veränderungen. Der Ausdruck Wanderniere trifft nur zu für die Fälle, wo man während des Lebens eine immer weitergehende Lageveränderung der Niere — es ist meist ein Abwärtsrücken — verfolgen kann. Solange eine solche Niere wandert, ist sie auch ungenügend an die Umgebung befestigt und beweglich, sie kann aber auch nach Sistirung ihrer Wanderung an der erreichten abnormen Stelle fixirt werden, während andererseits Nieren beweglich sein können, ohne dass sie vorher eigentliche Wandernieren waren. Es kommt diese Lageanomalie hauptsächlich bei Frauen vor und der Anstoss für das Hervortreten derselben wird meistens durch vorausgegangene Schwangerschaften mit bleibender Erschlaffung der Bauchdecken bedingt. Selbstverständlich ist auch die Schwere der Niere selbst nicht ohne Bedeutung, sondern ein durch pathologische Vorgänge schwerer gewordenes Organ wird um so leichter bei sonst günstigen Verhältnissen nach abwärts rutschen. Das Verhalten der Niere zu dem Bauchfell kann dabei ein verschiedenes sein: entweder verschiebt sich die Niere ausserhalb des Bauchfells oder ihr Bauchfellüberzug ändert mit seinen Platz, was natürlich nur möglich ist, wenn die Niere das Bauchfell derart vor sich herstülpt, dass sie nicht nur selbst ganz von ihm umhüllt ist, sondern auch ihre Gefässe mit dem Ureter von zwei Bauchfellplatten umfasst werden, welche demnach eine Art Aufhängeband, Mesonephron, bilden. Beruht diese Wanderniere auf angeborener Anlage, so zeigen regelmässig die Nierengefässe Abnormitäten in Bezug auf Grösse, Ursprung, Verlauf, Anzahl, aber auch das Peritoneum kann von vornherein zu weit sein und die Niere zu weit umfassen. Die Wanderniere kommt in ca. 85 pCt. der Fälle bei Frauen vor, am häufigsten zwischen dem 25. und 40. Lebensjahre, also zur Zeit der

lebhaftesten Geschlechtsthätigkeit, doch sind einzelne Fälle bei Kindern von 6, 9, 10 und mehr Jahren zur Beobachtung gelangt. Die rechte Niere ist bei Weitem häufiger dislocirt als die linke, denn unter 100 Fällen kommen etwa 75 auf die rechte, 14 auf die linke und 11 auf beide Nieren.

Bei der congenitalen einseitigen Dislocation ist die linke Niere, wenigstens was die grösseren Lageveränderungen betrifft, bei weitem häufiger betroffen als die rechte, denn es kommen auf ca. 80 pCt. linksseitige nur 20 pCt. rechtsseitige Dislocationen, ausserdem sind Männer mehr wie doppelt so häufig betheiligt als Frauen. Nur selten ist eine Niere in angeborenen Brüchen zu finden, ebenso ist eine Verlagerung der linken Niere nach oben, wobei das Zwerchfell tumorartig in die Pleurahöhle vorgewölbt sein kann, nicht häufig gesehen worden, dagegen ist eine abnorm tiefe Lage derselben, an der Lendenwirbelsäule, der Articulatio sacroiliaca, ja im kleinen Becken drin, keineswegs so ganz selten. Die Lagerung der linken Niere am Beckeneingang in der Gegend der Articulatio sacroiliaca ist die häufigste und typischste dieser fixen Dislocationen. Regelmässig hat die Niere dabei auch eine Veränderung der Gestalt erlitten: sie ist häufig gelappt und hat meistens eine kuchenförmige Gestalt, wie wenn sie in der Richtung von dem convexen Rand nach dem Hilus platt gedrückt worden wäre, so dass der Hilus nun auf die obere, platte Fläche zu liegen kommt. Regelmässig, und das ist ein Beweis für die frühzeitige Entstehung dieser abnormen Lagerung, haben die Nieren-Gefässe, sowohl Arterien wie Venen, einen abnormen Ursprung resp. abnorme Einmündung, auch ist häufig die Zahl derselben, sowie ihre Ein- oder Austrittsstelle an der Niere eine abnorme. Die Arterien entspringen aus dem untersten Ende der Aorta in der Nähe der Theilungsstelle oder aus einer Iliaca communis (und zwar nicht nothwendig aus der gleichseitigen) oder aus der Sacralis media, seltener aus der Hypogastrica, in ähnlicher Weise verhalten sich auch die Venen. Der Ureter ist verkürzt, hat aber oft einen unregelmässigen geschlängelten Verlauf, weil er doch länger ist als die Entfernung zwischen seinem Anfang und Ende nöthig machte.

Zum Verständniss der Entstehung dieser Dystopien muss daran erinnert werden, dass die Nierenanlage in früher Fötalzeit hart an der Theilungsstelle der Aorta gelegen ist und dass wir es also hier mit einer mangelhaften Aufwärtsschiebung der Niere zu thun haben, die durch das vielleicht sehr frühzeitige Hineinwachsen der Gefässe zu einer fixen abnormen Lagerung wird. Für die häufigere abnorme Lagerung der linken Niere kann vielleicht die linksspiralige Drehung des Embryo in Betracht gezogen werden.

Noch merkwürdiger als diese einseitigen, gleichseitigen Dystopien sind die viel selteneren einseitigen gekreuzten Lageveränderungen. Es ist beobachtet worden, dass beide Nieren in der Längsrichtung hintereinander auf der linken Seite der Wirbelsäule lagen, aber auch hier ist gewöhnlich die linke Niere auf die rechte Seite verlagert. Jedesmal ist die untere Niere die verlagerte, was am besten aus dem Verlauf ihres Ureters sich ergiebt, welcher über die Wirbelsäule hinüber

und meist unter dem Mastdarm herläuft, um an richtiger Stelle in die Blase einzumünden. Die beiden einseitig gelegenen Nieren können nur durch Bindegewebe mit einander verbunden, sie können aber auch in mehr oder weniger ausgiebiger Weise mit einander verwachsen sein. Damit wäre also eine neue Art von Missbildungen gegeben, die Verwachsung der Nieren, welche noch in anderen Formen vorkommt. Die Verwachsung einseitig gelagerter Nieren kann derart zustande gekommen sein, dass man deutlich noch beide Nieren von einander abgrenzen kann, sie können aber auch derartig verschmolzen sein, dass nur ein langes, oft etwas walzenförmig gestaltetes Organ vorhanden ist, wodurch der Anschein eines einseitigen Nierendefectes erweckt wird. Die vorhandenen zwei Ureteren, welche an normaler Stelle einmünden, führen auf die richtige Erklärung. Ich betone aber die richtige Einmündung der beiden Ureteren, denn wir werden bald hören, dass es auch an einfachen, nicht durch Verwachsung entstandenen Nieren doppelte Ureter mit doppelten Becken geben kann, bei denen aber beide Ureteren, wenn sie sich nicht schon vorher vereinigen, auf derselben Harnblasenseite münden. Die einseitig gelagerten verwachsenen Nieren können nun auch im Ganzen verlagert sein, und zwar in ähnlicher Weise wie die gleichseitig verlagerte Niere nach dem Beckeneingang zu. Hierbei kommt aber auch schon eine andere Art der Verwachsung vor, indem nicht wie in den vorher erörterten Fällen das untere Ende der rechten mit dem oberen Ende der linken Niere verbunden ist, sondern die beiden gleichnamigen, und zwar unteren Enden verwachsen sind. Es müssen dabei die beiden Nieren einen Winkel oder einen Bogen mit einander bilden, wir haben es also hier mit einer sog. Hufeisenniere (ren arcuatus, ren unguiformis, r. soleiformis) zu thun, und zwar mit einer stark verlagerten Hufeisenniere. Dadurch, dass die Doppelniere über die Mittellinie hinausrückt, nähert sie sich allmählig der gewöhnlichen und typischen Form der Hufeisenniere, bei welcher der eine Schenkel diesseits, der andere jenseits der Wirbelsäule gelagert und die gesammte Niere, wenn auch natürlich etwas, so doch weniger aus der normalen Lage gerückt ist. Wie es ähnlich bei der einfachen verlagerten Niere der Fall ist, so ist bei der Hufeisenniere die Gestalt um so mehr verändert, je grösser die Verlagerung ist. Die im kleinen Becken liegenden Doppelnieren bilden oft nur eine unförmliche Masse, die in viele Lappen getheilt sein kann; die Zahl ihrer Ureteren kann 2, 3, 4 betragen, selten sind 2 Becken und nur 1 Ureter vorhanden. Wenn auch bei der wenig dislocirten Hufeisenniere die beiden Hälften oft etwas ungewöhnlich gestaltet sind (walzenförmig, in die Länge gezogen), so ist doch immer das Bild der Niere noch einigermassen erhalten. Die Verwachsung kann eine verschieden hochgradige sein: manchmal sind nur die unteren Enden der Nieren einander etwas genähert, in anderen Fällen sind sie durch Bandmasse verbunden, in wieder anderen direct verwachsen. Hierbei ist entweder der aus Nierengewebe bestehende Verbindungsstrang deutlich abgegrenzt, oder doch die Grenze beider Nieren durch eine Furche bezeichnet, oder auch beide gehen, wie in Fig. 4, unmerklich in einander über. Im letzteren Falle

sind die zugleich etwas nach vorn gelagerten Hili der beiden Nieren einander mehr oder weniger genähert und dem entsprechend ist der von der Hufeisenniere gebildete Bogen kürzer. Regelmässig verlaufen die Ureteren über die vordere Fläche der Niere nach abwärts. Es kommen auch bei dieser Lagerung der Nieren kleine Abnormitäten in der Zahl

Fig. 4.

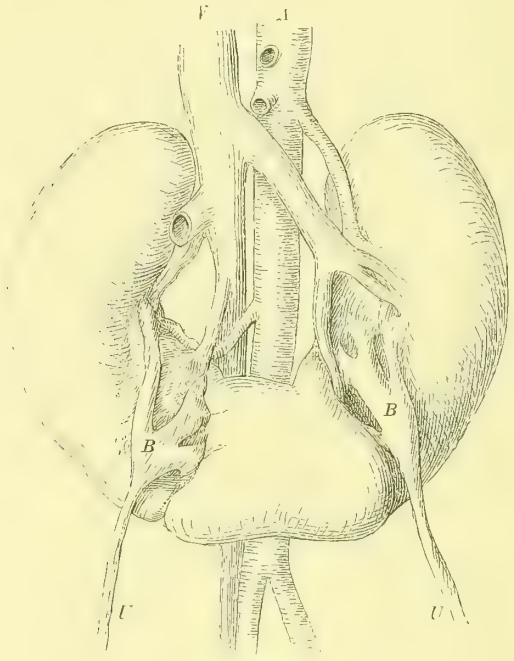

Hufeisenniere. $^1/_2$ nat. Gr.

A Aorta, V Vena cava inferior, U Ureteren, B Nierenbecken, welche sich bereits ausserhalb der Niere in Kelche theilen.

und dem Ursprung der Blutgefässe vor, ebenso Abweichungen in der Bildung der abführenden Harnwege. Besonders häufig scheint die auch in der Abbildung sichtbare Abnormität zu sein, wobei das Nierenbecken bereits ausserhalb der Niere in mehrere Theile zerfällt. Zuweilen sind auf der einen Seite zwei vollständig getrennte Becken vorhanden, die zwar sofort zu einem einzigen Ureter zusammenfliessen, welche aber zu zwei durch eine tiefe Furche von einander getrennten Nierenabschnitten führen. Es wird so der Anschein einer Verdoppelung der einen Niere erzeugt und einzelne Autoren haben geradezu von einer überzähligen dritten Niere gesprochen.

Viel seltener als die Vereinigung der beiden Nieren mit ihren unteren Enden ist diejenige mit den oberen oder mit den mittleren Abschnitten. Im ersteren Falle entsteht auch eine Hufeisenform, aber die Convexität ist nach oben gerichtet und die Ureteren gehen direct

von der unteren concaven Fläche ab, im letzteren Falle kann die Niere einer fast viereckigen abgeplatteten Masse gleichen, von deren vorderer Fläche zwei durch Nierensubstanz getrennte Becken abgehen.

Die vorher erwähnte anscheinende Verdoppelung einer Niere ist eine Bildungsabweichung, welche auch bei den normal gelagerten Einzelnieren vorkommt, sowohl einseitig wie doppelseitig, und zwar häufiger als sämmtliche vorher aufgezählten Missbildungen. Es ist dabei keineswegs nothwendig eine äusserliche Abgrenzung der beiden mit je einem eigenen Becken versehenen Abschnitte vorhanden, ich habe eine solche im Gegentheil in der Regel fehlen sehen. Aeusserlich ist demnach vielleicht nur die Länge der Niere auffällig und erst auf dem Durchschnitt erkennt man das eigenthümliche Verhalten des Parenchyms. Dasselbe sieht in der Regel so aus, wie wenn an eine vollständige Niere noch die obere oder untere Hälfte einer zweiten angesetzt wäre (Ren duplicatus). Die aus den beiden Nierenbecken, an welchen, dem Gesagten entsprechend, das eine erheblich kleiner ist als das andere, hervorkommenden Ureteren vereinigen sich entweder nach kürzerem oder längerem Verlaufe oder gehen getrennt bis zur Harnblase, wo sie neben einander einmünden. Wenn die beiden Nierenabschnitte getrennt sind, kann die Trennung eine unvollständige sein, so dass noch eine Brücke von Nierengewebe beide verbindet, oder sie sind vollkommen von einander geschieden, haben auch eigene Arterien und Venen, so dass nun wirklich der überschüssige Theil als dritte, accessorische Niere erscheint. Sowohl in Verbindung mit den vorher geschilderten Abnormitäten wie auch für sich allein kommt eine Lappung der Niere vor, bei welcher die einzelnen Renculi durch mehr oder weniger tiefe Furchen abgegrenzt erscheinen. Da während des ersten Lebensjahres ein solcher Zustand normal ist, so haben wir es mit einer erst extrauterin hervorgetretenen Abnormität zu thun.

Bei keinem paarigen Organ kommt so häufig ein Mangel des einen Theiles vor wie bei der Niere. Auch hier ist wieder die linke Niere in erster Linie betroffen: es kommen etwa auf 4 linksseitige 3 rechtsseitige Nierendefecte. Männer sind erheblich häufiger betroffen als Frauen; das Verhältniss ist etwa wie 7 : 2. Mit der Niere fehlen auch ihre Gefässe und in der Regel auch der Ureter, doch sind Fälle beobachtet worden, bei welchen ein Rudiment des Ureters nach der Blase hin vorhanden war. Eine Ausnahme bildet der von Förster beobachtete Fall, bei welchem der aus der einen vorhandenen Niere hervorkommende Ureter auf der entgegengesetzten Seite in die Blase einmündete; der Regel nach bleibt der Ureter auf der Nierenseite. In einer nicht kleinen Zahl der Fälle und sowohl bei männlichen wie bei weiblichen Individuen ist neben dem Nierendefecte auch ein Defect der gleichseitigen Geschlechtsorgane vorhanden (Hoden, Ovarium, Tube und Uterushorn), ein Beweis, dass bereits die erste Anlage gestört worden ist.

Der einseitige Nierendefect ist mit dem Leben nicht unverträglich, denn man hat denselben in allen Lebensaltern bis in die 60er Jahre (65) hinein gefunden. Es erklärt sich dies daraus, dass regelmässig die einzige vorhandene Niere eine beträchtliche Hypertrophie auf-

weist, welche schon bei der Geburt vorhanden ist, mit dem weiteren Wachsthum aber entsprechend zunimmt. Da die feineren Vorgänge bei dieser congenitalen Hypertrophie dieselben sind wie bei der im extrauterinen Leben entstandenen, so begnüge ich mich hier mit ihrer Erwähnung und füge nur noch hinzu, dass trotz der regelrechten vicariirenden Function dieser hypertrophischen Niere solche Individuen doch in grösserer Gefahr schweben, wie andere mit zwei Nieren begabte, weil die hypertrophische Niere ein Locus minoris resistentiae zu sein scheint, wo leichter als bei normalen Verhältnissen eine krankhafte Störung sich entwickelt.

Ein doppelseitiger Mangel der Niere kommt nur bei schweren und natürlich nicht lebensfähigen Missgeburten vor, wohl aber ist eine doppelseitige Hypoplasie, d. h. ungenügende, unvollständige Entwicklung der Nieren beobachtet worden. Häufiger ist aber auch hierbei nur eine Niere betheiligt. In einem Theil der Fälle liegt eine einfache Entwicklungshemmung vor; es finden sich in dem Nierenrudiment Verhältnisse, wie sie für frühe Zeiten der Entwicklung charakteristisch sind; in einem anderen Theil hat sich wohl das Nierengewebe entwickelt, aber die Niere ist im Ganzen, wie in allen ihren Theilen, zu klein geblieben; in einem dritten Theile endlich liegen die Verhältnisse derart, dass man an eine durch eine Fötalkrankheit (Nephritis) hervorgerufene Atrophie und Schrumpfung denken muss. Die Ursachen für die letzteren lassen sich später selbstverständlich nicht mehr mit Sicherheit feststellen: bei den anderen Formen sind gewöhnlich rudimentär entwickelte Nierenarterien vorhanden, so dass man an Hypoplasie wegen ungenügender Blutzufuhr denken kann, wobei indessen nicht zu übersehen ist, dass die rudimentäre Gefässbildung wohl auch eine secundäre sein könnte. In einzelnen Fällen mögen auch abnorme mechanische Verhältnisse eine Rolle gespielt haben.

Bei allen den aufgezählten Defecten und Verlagerungen der Nieren pflegen die Nebennieren unverändert an ihrer normalen Stelle vorhanden zu sein, doch sind sie auch in einem Theil der Fälle vermisst worden. Ich selbst habe sie bisher immer gefunden.

Zahlreiche Angaben über Nierenmissbildungen in Rayer, Traité des maladies des reins, III., p. 756, 1840. — Ueber bewegliche Niere: Landau, Die Wanderniere der Frauen, 1882; Senator, Char.-Annal VIII., 309, 1883; Hepburn, Journ. of anat. and phys. XIX., 178, 1885; Schütze, Die Wanderniere, statist. Unters. über deren Aetiologie. 1888. — Ueber Dystopie: Weisbach, Wien. med. Woch. 1867 (statistische Bearbeitung); W Gruber, Virch. Arch. 68. 1876: Dystopie zweier getrennter Nieren p. 276; Tiefe Lage einer schon congenital klein gewesenen, später atrophirten rechten Niere p. 272; Legg and Ormerod, St. Bartholomew's hosp. Rep. XII, 1877 (3 Fälle); Bachhammer, Arch. f. Anat. u. Entwicklungsgesch. 1879 p. 159 (gekreuzte Dystopie der l. Niere; Stocquart, Virch. Arch. 78, p. 244, 1879 (ebenso); Lancereaux, Les déplacements du rein, L'union méd 1880, p. 103; Kundrat, Wien. med. Woch. 1886. p. 109 (gekreuzte Dystopie d. r. N.); W. Gruber, Virch. Arch. 107, p. 409, 1887 (Dystope Hufeisenniere). — Verwachsung der Nieren am oberen Ende: Neufville, Arch. für physiol. Heilk. X, 1851; — Verwachsung am Hilus: Meckel, Pathol. Anat. I. 617, 1812; — Doppelniere mit Hydrops eysticus des einen Theils und blind endendem Ureter: Bomhaupt, Petersb. med. Woch. 1879, No. 45. — Verdoppelung der linken Niere mit Verdoppelung der Gefässe und Ureteren: Voigtel, Pathol. Anat.

III., 137; s. a. Rayer l. c. — Ueber Nierendefecte: Bäumer, Virch. Arch. 72, p. 144, 1878 (Statistik); Guttmann, ebenda 92, p. 187, 1883; Meschede, ebenda 33, p. 546, 1865 (Rudiment. Ureter. auf der Defectseite); Förster, Virch. Arch. XIII., p. 375, 1859 (gekreuzte Einmündung des Ureters in die Blase). — Hypoplasie: Eppinger, Prag. med Woch. 1879, No. 36 (vielleicht mechanische Ursachen); Rott, Verhandl. d. Würzb. phys.-med. Ges., N. F. XIII.; Hertz, Virch. Arch. 46, p. 233, 1869 (hochgradige Atrophie d. l. Niere infolge angeb. Verengerung der l. Art ren.).

Circulationsstörungen.

Für das Verhalten der Nieren bei Circulationsstörungen ist die früher betonte relative Unabhängigkeit der Rinden- und Marksubstanz von Bedeutung. Wenn auch die Vasa efferentia der in der Nähe der Marksubstanz gelegenen Glomeruli in die letztere sich einsenken, so wird dieselbe doch hauptsächlich von kleinen direct aus den Arcus hervorgehenden Aestchen gespeist und zwar wohlgemerkt durch kleine, während die in die Rindensubstanz gehenden Interlobulararterien bei weitem grösser sind und somit den Hauptblutstrom nach dieser Substanz hinlenken. Betreffs der Glomeruli ist zu beachten, dass das Lumen der einzelnen Schlingen beträchtlich kleiner ist als das des Vas afferens und ferner, dass das Vas efferens sich wie eine Arterie verhält, d. h. sich in Capillaren auflöst.

Anämien kommen in den Nieren im strengsten Sinne des Wortes vor, d. h. Zustände völligen Blutmangels. Geradezu häufig ist die partielle vollständige Anämie, welche durch den Verschluss eines kleinen Astes der Nierenarterie bedingt wird. Der anämische Theil ist durch seine keilförmige Gestalt — er entspricht ja dem Verbreitungsgebiet einer Arterie —, sowie durch seine derbe Consistenz und durch sein undurchsichtig lehmgelbes Aussehen ausgezeichnet, welches letztere häufig dadurch noch mehr hervortritt, dass die anämische Partie von einem hyperämischen Hofe umgeben ist (s. Fig. 5). Die Grösse des

Fig. 5.

Embolische Infarkte der Niere, nat. Gr. Combinationszeichnung.

i und i¹ frische, anämisch-necrotische, von hyperämisch-hämorrhagischem Hofe umgebene Infarkte, i grösser und unregelmässiger, durch den in dem grösseren Nierenarterienast a steckenden Embolus e erzeugt, i¹ deutlich keilförmig, an der Spitze des Keiles ein verstopftes kleines Gefäss; n eine aus einem Infarkt entstandene eingezogene Narbe, neben der man den Durchschnitt einer grösseren ganz mit einem organisirten Embolus verstopften Arterie sieht. f eine durch Persistenz der fötalen Lappung erzeugte Furche.

Keils, dessen Spitze natürlich in der Tiefe des Parenchyms liegt, ist entsprechend der Gefässanordnung in der Niere gegenüber anderen Organen, wie Milz, Lunge, eine beschränkte; am häufigsten liegt die Spitze des Herdes an der Grenze von Rinde und Mark, so dass seine Längsachse dem Durchmesser der Rindensubstanz entspricht (Fig. 5 i[1]). Wird ein grösserer Ast, oder auch nur ein Hauptzweig der Arcus renales verstopft, so kann die anämische Partie auch eine grössere Ausdehnung und wie Fig. 5 i zeigt, auch eine unregelmässige Gestalt gewinnen. Auch in diesen Fällen aber pflegt die Marksubstanz gar nicht oder doch nur in ihren peripherischen Abschnitten betheiligt zu sein. Freilich bei Verstopfung eines Hauptastes kann ein grösserer Abschnitt des Parenchyms mit Rinden- und Marksubstanz seiner Blutzufuhr beraubt werden, ja wenn der Stamm der Nierenarterie verschlossen wird, so kann die Anämie eine allgemeine oder doch fast allgemeine werden. Es ist klar, dass die Entziehung der Nahrungszufuhr für das Nierenparenchym nicht gleichgiltig sein kann und dass die empfindlichsten Theile, die Epithelzellen und zwar diejenigen der gewundenen Kanälchen zuerst die Folgen erkennen lassen. Welcher Art diese sind, das hängt zum Theil davon ab, ob die totale Ischämie sich plötzlich oder allmählich entwickelt, ob das Arterienlumen auf einmal oder nach und nach verschlossen wird. Letzteres geschieht durch Thrombose, wie solche schon einigemal nach einem Trauma beobachtet wurde, oder auch gelegentlich durch eine tuberculöse Affection der Arterienwand, gewöhnlich aber wird das Lumen plötzlich durch einen Embolus verlegt (Fig. 5 e und Fig. 6 a). Bei der allmähligen Verringerung der Blutzufuhr entstehen verschiedenartige necrobiotische Processe in den Epithelien, körnige Trübung, hydropische Quellung etc., wie sie später genauer geschildert werden sollen, hauptsächlich aber eine fettige Degeneration; bei totaler Anämie werden dieselben necrotisch, so dass es nicht mehr möglich ist, eine Kernfärbung an denselben zu erzielen. Ist der infarcirte Theil nur klein oder erhält man den Infarct in recht frischem Zustande zur mikroskopischen Untersuchung, so kann die Nekrose ganz auf die Zellen der gewundenen Kanälchen beschränkt sein, die anderen geben ebenso wie Gefäss- und Bindegewebszellen noch Kernfärbung, auch kann man eine Verfettung nachweisen; je älter aber der Process ist, desto mehr greift die Necrose um sich, auf die übrigen Epithelien, auf die Glomeruli und das interstitielle Gewebe, bis endlich Alles in eine an Balsampräparaten gleichmässig helle mattdurchscheinende Masse umgewandelt ist, in welcher man aber noch die gröberen Bestandtheile, besonders die Malpighi'schen Körperchen abgrenzen kann. In den meisten Fällen habe ich an der Basis des Infarctes, also dicht unter der Kapsel der Niere (Fig. 6 o), noch eine schmale Zone nicht oder weniger necrotischen Gewebes gefunden, ein Beweis dafür, dass diesem Theil noch aus einer anderen Quelle (Kapsel) eine gewisse Ernährung zu Theil wurde. Dies zeigt sich auch daran, dass hier ebenso wie in der noch lebendigen Umgebung des Infarctes sich alsbald eine zellige Infiltration ausbildet, sowie daran, dass auch hier wie an den anderen Grenzen des Infarctes

oft eine mächtige Füllung und Erweiterung der Blutgefässe vorhanden ist. Diese Stellen entsprechen dem makroskopisch erkennbaren rothen Hof. An manchen, besonders den grösseren Infarcten, sieht man nach einwärts von diesem Hof eine schmale, durch ihre mehr gelbe Farbe von dem übrigen Infarct sich abhebende Zone, welche nach aussen ohne scharfe Grenze in den hyperämischen Theil übergeht. Die Färbung dieser Zone ist verschieden erklärt worden. Einzelne sehen sie bedingt

Fig. 6.

Embolischer Infarkt der Niere, schw. Vergr.
O Oberfläche, an welcher noch ein schmaler Saum lebenden Gewebes, a die verstopfte Arterie; der anämisch-necrotische Infarkt hat einen hyperämischen Hof.

durch Anhäufung farbloser Blutkörperchen in den Capillaren und im Zwischengewebe, andere legen mehr Nachdruck auf die Anwesenheit von Fett in den Epithelzellen. In der That, wenn man Schnitte von dem frischen Organ mit Kalilauge behandelt, so zeigt sich hier eine starke fettige Degeneration der Epithelzellen, während in den mehr centralen Theilen des Infarctes nur eine viel geringere dunkle Fettkörnung sichtbar ist. Die Erklärung dieses Befundes ist nicht schwer. Die Verfettung ist eine Necrobiose, sie kann nur eintreten, wenn noch etwas Leben vorhanden ist. Im Centrum bewirkt die Anämie bald völlige Sistirung der Ernährung und des Stoffwechsels, in der Peripherie ist zwar der Stoffwechsel nicht aufgehoben, aber in Folge der Hyper-

ämie, die nach dem Infarct hin in völlige Stagnation übergeht, so gestört, dass eben eine fettige Degeneration sich ausbildet. Wie man an der Abbildung (Fig. 6) sehen kann, kommen bis weit in den necrotischen Infarct hinein mit Blut gefüllte Gefässe vor. Es sind wesentlich interstitielle Gefässe, ich habe aber auch stark gefüllte Glomeruli gefunden. Ich halte dieses Vorkommen deswegen für wichtig, weil es erklärt, woher auch in anämischen Infarcten Hämatoidinkrystalle kommen können. Ich habe in unzweifelhaft anämischen Infarcten recht reichliche Mengen davon gefunden, ihre Anwesenheit kann demnach kein Gegengrund für die Annahme eines anämischen Infarctes sein.

Die weiteren Schicksale der anämischen Infarcte sollen später, wenn wir die zu demselben Ausgang führenden hämorrhagischen Infarcte kennen gelernt haben, geschildert werden.

Eine unvollständige Anämie, eine Oligämie, d. h. also nur eine Verminderung des normalen Blutgehaltes, kommt als totale, Rinden- und Marksubstanz betreffende bei den allgemeinen Anämien vor. Die Nieren erscheinen dann an der Oberfläche wie auf dem Durchschnitt äusserst blass, gelblich grau, aber, wenn es sich um eine acute und reine Anämie handelt, durchscheinend, im Gegensatz zu den ebenfalls gelblichen, aber getrübten, undurchsichtigen verfetteten Nieren. Freilich, wenn die Anämie eine starke ist und längere Zeit bestanden hat, dann verliert auch die anämische Niere ihre durchscheinende Beschaffenheit, weil sich eine immer fortschreitende fettige Degeneration der Epithelzellen ausbildet. Die höchsten Grade dieser anämischen Verfettung kommen bei perniciöser Anämie zur Beobachtung. Aus localen Ursachen entsteht eine locale Anämie der Niere bei einfacher Hydronephrose: der Druck des gestauten Harns verengert die Gefässe, besonders in der Marksubstanz. Wenn man trotzdem hydronephrotische Nieren häufig nicht so anämisch findet, wie man von vornherein eigentlich erwarten sollte, so rührt das davon her, dass einmal sich zu der Harnstauung entzündliche Processe hinzugesellen und dass zweitens der im Nierenbecken und den Kelchen sich ansammelnde Harn sehr früh einen Druck auf die grossen Venen der Niere ausübt, wodurch sogar eine Blutstauung, eine venöse Hyperämie bewirkt werden kann. Bei dem experimentellen plötzlichen totalen Verschluss eines Ureters hat sich in den ersten paar Tagen die Niere hyperämisch, später aber anämisch gezeigt, bei blosser Einengung wird sich die Sache aber vermuthlich anders verhalten. Sehr häufig findet sich in der Niere eine partielle Anämie mit einer partiellen Hyperämie vergesellschaftet und zwar derart, dass die Rindensubstanz anämisch, die Marksubstanz hyperämisch ist, wodurch natürlich ein sehr scharfer Gegensatz zwischen beiden bewirkt wird. Es kann allerdings leicht durch eine dunkelrothe Marksubstanz eine Täuschung über den absoluten Blutgehalt der Rinde hervorgebracht werden, aber trotzdem ist zweifellos bei einer Reihe von entzündlichen, besonders entzündlich-degenerativen Processen der Blutgehalt der Rinde abnorm gering. Die dabei vorhandene Schwellung der Drüsenepithelien und Erweiterung der Harnkanälchen bewirkt durch Druck auf die Blutgefässe diese Anämie. Inwieweit hierbei ein Cir-

culus vitiosus besteht, indem die Anämie nun ihrerseits wieder die Epitheldegeneration fördert, ist nicht festzustellen.

Es sind im Laufe des letzten Jahrzehnts zahlreiche experimentelle Untersuchungen über das Verhalten des Nierenparenchyms nach dauernder oder vorübergehender Unterbrechung der Blutzufuhr angestellt worden. Ganz besonders wichtig ist eine Arbeit von Litten (Untersuchungen über den hämorrhagischen Infarkt und über die Einwirkung arterieller Anämie auf das lebende Gewebe, Ztschr. f. klin Med. I, p. 131, 1880 und separat 1879), dessen Resultate von den meisten folgenden Untersuchern, soweit sie die thatsächlichen Beobachtungen betreffen, bestätigt werden konnten Litten fand, dass eine Unterbindung des Stammes der Arteria renalis keine Anämie zur Folge hat, sondern dass im Gegentheil unter Anschwellung der Niere eine Hyperämie sich einstellt, welche hauptsächlich an den Stellen, wo die Triebkraft der Collateralen am geringsten ist und demnach eine Stagnation des Blutes eintreten kann, sich entwickelt, nämlich in der Grenzschicht des Markes an der Basis der Markkegel. Diese Hyperämie tritt schon während der Blutabsperrung an der Arteria renalis ein, vermehrt sich aber noch, wenn die Ligatur gelöst wird. Nur wenn mit der Arterie gleichzeitig der Ureter unterbunden und die Nierenkapsel abgelöst wurde, blieb jede Hyperämie aus. Wurde dauernd unterbunden, so verfiel das ganze Gewebe der Necrose, eine Ischämie von 1½—2stündiger Dauer bewirkte aber nur eine Necrose der Epithelzellen und eine Exsudation von fädig gerinnendem Fibrin in die Lumina der Harnkanälchen und die Kapselräume. Die abgestorbenen Epithelien vereinigen sich mit dem Exsudat zu Cylindern, welche die Höhlen der Tunicae propriae ausfüllen und welche sowohl bei Kaninchen wie bei Hunden eine grosse Affinität zu Kalk besitzen, so dass sie schon wenige Tage nach Lösung der Ligatur in grosser Ausdehnung verkalkt sind und dass in etwa 10 Tagen die Niere eine steinartige Härte erlangt hat (Steinniere).

Spätere Arbeiten über die Folgen des Verschlusses der Nierenarterien: Talma, Ztschr. f. klin. Med. II., 483, 1881; v. Werra, Virch. Arch. 88, p. 197, 1882; Litten, ebenda, p. 585 und Centralbl. f. d. med. Wissensch. 1880, No. 9, S. 161; Pautynski, Virch. Arch. 79, p. 401, 1880 (Injection von indig-schwefelsaurem Natron in's Blut und Unterbindung eines Astes der Nierenarterie). — Ueber die Necrose der Nierenepithelien beim weissen Infarkt: Weigert, Virch. Arch. 72, p. 250, 1878 und 79, p. 106, 1880. — Eine Fettinfiltration der Nierenepithelien an der Peripherie eines grossen Infarktes beschreibt v Recklinghausen, Virch. Arch. 20, p. 205, 1861. — Ueber die Wirkung der Anämie, besonders auch in Rücksicht auf die Verfettung der Epithelien: v. Platen, Virch. Arch. 71, p 31, 1877. — Ueber Totalnecrose der Niere: Leibecke, Ein Fall von Ischämie und Necrose der Niere, Diss. Göttingen 1879. Vgl. auch die bei den Embolien citirte Literatur.

Es ist vorher schon erwähnt worden, dass sich sehr häufig, besonders bei Entzündungen, Anämie und Hyperämie in derselben Niere vorfinden, wobei dann die Anämie in der Rinde, die Hyperämie in dem Mark sich befindet. Durch das bündelweise Zusammenliegen zahlreicher kleiner arterieller und venöser Gefässe in der Grenzschicht der Marksubstanz erscheint gerade diese in solchen Fällen congestiver Hyperämie tief dunkelroth gefärbt und zwar gestreift, während nach der Papille zu eine mehr gleichmässige Röthung vorhanden ist. Wie diese partielle, so ist die allgemeine congestive Hyperämie der Niere in der Regel mit entzündlichen Vorgängen gepaart resp. selbst eine entzündliche, so bei Einwirkung zahlreicher chemischer (Cantharidin, Terpenthin u. a.), wie infectiöser Substanzen, welche letzteren wohl ebenfalls als chemische (Ptomaïne) anzusehen sind. In reinerer Form ist die Nierencongestion bei solchen Fällen von Hypertrophie des linken Ventrikels zu finden, welche weder von Nierenerkrankungen, noch von Herzklappenfehlern abhängig sind. Bei dieser allgemeinen Congestion

ist die Nierenkapsel leicht abziehbar, das Organ etwas vergrössert, seine Oberfläche gleichmässig oder etwas fleckig braunroth, ohne stärkeres Hervortreten der Venensterne, die Consistenz prall, auf dem Durchschnitt erscheint hauptsächlich die Rindensubstanz geröthet und etwas verbreitert, es treten in ihr die Gefässknäuel als rothe Pünktchen in grosser Anzahl deutlich hervor. Bei der entzündlichen Congestion findet man mikroskopisch nicht nur verschiedene Veränderungen an den Drüsenepithelien, sondern bei geeigneter Behandlung der Präparate auch Eiweiss in dem Kapselraum und Kanallumen, es sind diese Veränderungen aber nicht abhängig von der Congestion als solcher, welche in Folge des erhöhten Drucks in den Arterien nur eine Vermehrung der Harnausscheidung im Gefolge hat. Dass eine anhaltend vermehrte Blutzufuhr schliesslich zu progressiven Vorgängen Veranlassung giebt, dafür bietet gerade die Niere ein vortreffliches Beispiel, denn es giebt kein anderes Organ, in welchem so typische vicariirende Neubildungsprocesse statthaben, wie gerade in der Niere, wenn die eine zu Grunde gegangen ist. Es kann kein Zweifel darüber sein, dass solche compensatorische Hypertrophie nur unter der Mitwirkung einer collateralen congestiven Hyperämie vor sich gehen kann, die hier allerdings nichts anderes als eine verstärkte functionelle Hyperämie ist. Eine solche scheint auch rein, d. h. ohne vorherigen Ausfall von functionirendem Parenchym vorzukommen, da es eine vielfach und an den verschiedensten Orten bestätigte Erfahrung ist, dass in Gegenden, wo die Bevölkerung ungewöhnlich reichlichem Flüssigkeitsgenuss ergeben ist (in Weingegenden, in München) ungewöhnlich grosse, offenbar durch dauernde functionelle Anstrengung hypertrophische Nieren vorkommen.

Neuerdings hat Formad (Amer. Med. News, 1886, Oct. 2) eine Beschreibung der Säufernieren, welche er ihrer rundlichen Form wegen mit einem Schweinerücken vergleicht und als pigbacked Kidneys bezeichnet, geliefert, in welcher er von einer chronischen venösen Hyperämie der Rinden- und Marksubstanz spricht. Das ist nicht richtig, denn woher sollte hier eine Venenstauung kommen, wenn nicht, was keineswegs nothwendig der Fall ist, gleichzeitig eine Insufficienz des rechten Herzens vorhanden ist? Ich sehe die Füllung und Erweiterung der Venen lediglich für eine Folge der chronischen arteriellen Hyperämie an, wofür weiter spricht, dass auch Formad nicht die für die Cyanose characteristische Induration, sondern eine richtige Hypertrophie der Nieren gefunden hat.

Eine venöse oder Stauungshyperämie kann allgemeine und locale Ursachen haben. Im ersteren Falle ist die Nierenhyperämie nur die Theilerscheinung einer allgemeinen Circulationsveränderung und dementsprechend ist diese Hyperämie immer doppelseitig, im letzteren geht sie aus einer Widerstandseinschaltung an den Nierenvenen hervor und kann somit auch einseitig auftreten. Die Behinderung des Nierenvenenstromes durch entferntere Ursachen kann schnell und langsam auftreten, vorübergehen oder, einmal entstanden, dauernd bestehen. Eine acute Stauung findet sich bei Tod durch Erstickung (so öfter bei Neugeborenen), die chronische Cyanose der Nieren hat ihren Grund in Herz- und Lungenkrankheiten, insbesondere in den Klappenfehlern des Herzens. Selbstverständlich trifft man bei der Section den Process in allen Stadien an, mit mehr oder weniger grossen Veränderungen, genau

so, wie es von der Lebercyanose geschildert worden ist. Zunächst entsteht eine starke Füllung des Gefässsystems von der Venenseite her. Demgemäss erscheint die Niere sowohl an der Oberfläche wie auf dem Durchschnitt dunkelroth gefärbt; an ersterer treten besonders deutlich die stark gefüllten Venensterne hervor, an letzterem ist aus früher erörterten Gründen vor allem die Grenzschicht des Marks durch eine schwarzrothe Streifung ausgezeichnet. Die Glomeruli, welche ja von den Venen durch das Capillargebiet des interstitiellen Gewebes getrennt sind, treten gar nicht oder nur in untergeordneter Weise hervor. Bei voll ausgesprochener Cyanose ist die Niere etwas vergrössert, die mehr oder weniger stark ödematöse Kapsel lässt sich leicht von der glatten Oberfläche des Organes abziehen, dessen Consistenz erheblich vermehrt ist (cyanotische Induration). Die Farbe ist noch dunkler roth geworden und kann besonders in der Marksubstanz geradezu fast schwarz werden. In der Rinde tritt nach längerem Bestande der Stauung die Röthung meist noch mehr zurück wie in frischeren Fällen, das Parenchym nimmt besonders in den Labyrinthen ein undurchsichtiges, trübes Aussehen an und kann sogar einen deutlich gelben Farbenton erhalten. Die Induration hat zwei Gründe: erstens die pralle, schliesslich mit sehr erheblicher Erweiterung verbundene Füllung der Venen und Capillaren mit Blut und zweitens eine gewisse Verdickung des interstitiellen Gewebes, an welchem deutlicher eine faserige Structur hervortritt. Wie schon normal das Bindegewebe in der Marksubstanz nach der Papille zu reichlicher vorhanden ist, so sieht man auch vorzugsweise hier die indurative Verdickung, aber ich bin der Meinung, dass man auch in der Rinde eine Verbreiterung der Balken des intertubulären, sowie des pericapsulären Bindegewebes nachweisen kann. Nach Härtung der Präparate in absol. Alcohol oder nach Kochen derselben kann man sich leicht überzeugen, dass aus den Glomerulis eine starke Eiweisstranssudation statthat, denn sowohl im Kapselraum wie im Lumen der Harnkanälchen finden sich danach zahlreiche körnige Gerinnsel. Das Epithel des Glomerulus wie der Kapsel pflegt etwas gequollen zu sein; vermuthlich beruht die Albuminurie auf einer secundären Functionsstörung der Glomerulusepithelien. Die übrigen Eigenthümlichkeiten des Stauungsharns, vermindertes Volumen bei relativ hohem Procentgehalt fester Bestandtheile lässt sich aus der vorhandenen Veränderung des Blutdrucks und der Stromgeschwindigkeit in den Glomeruli erklären. Wie an anderen Organen, so leiden auch an den Nieren die specifisch functionirenden Theile bei der Cyanose Schaden an ihrer Ernährung. War es schon bei der Anämie auffällig, wie verschieden sich die Epithelzellen und das Gefässbindegewebe gegenüber der Circulationsstörung verhielten, so ist das doch bei der Stauungshyperämie noch viel auffälliger. Bei jener besteht doch nur ein quantitativer Unterschied, hier aber ein qualitativer: das Bindegewebe verdickt sich, das Epithel degenerirt. Ich vermag diese Bindegewebsverdickung nicht für eine entzündliche zu halten, sondern sehe sie für eine einfache Hyperplasie an, ja ich möchte sogar die Frage aufwerfen, ob es sich wirklich im strengen Sinne um eine Bindegewebszunahme,

um eine Vermehrung der Fasern handelt, oder ob nicht vielleicht bloss eine Art von Aufquellung der Fasern vorliegt, etwa in der Art, dass die interfibrilläre Kittsubstanz sich verdickt hat, wodurch dann ja wohl auch der fibrilläre Bau deutlicher hervortreten und eine Volumszunahme eintreten müsste.

Die erwähnte Degeneration der Epithelzellen zeigt sich sowohl in den Kanälchen der Rinden- wie in denjenigen der Marksubstanz, aber an letzteren tritt sie makroskopisch weniger hervor, weil sie vor der Hyperämie nicht zur Geltung kommen kann; an jenen bewirkt sie die Trübung und schliesslich die gelbliche Färbung. Diese wird durch eine fettige Degeneration bedingt (Fettniere der Herzkranken), welche hauptsächlich die Epithelien der gewundenen Harnkanälchen betroffen hat. Ihr geht voraus, theilweise aber begleitet sie auch noch eine einfache körnige (albuminöse) Trübung, zu beiden kann sich ein Zerfall der Zellen hinzugesellen. Ich habe in Stauungsnieren die Epithelien gewundener Kanälchen an ihrer nach dem Lumen zu gerichteten Fläche wie mit Wimpern besetzt gesehen, eine Structureigenthümlichkeit, welche man auch bei anderen Erkrankungen (z. B. Entzündungen) der Niere findet, über deren Bedeutung aber noch nichts Genaueres bekannt ist.

Bei diesen Vorgängen an den Rindenepithelien handelt es sich offenbar um Folgen von Ernährungsstörung, bei den Markkanälchen kommt noch ein weiteres störendes Moment hinzu, nämlich der Druck, welchen die mächtig erweiterten Blutgefässe auf die Kanälchen und ihr Epithel ausüben. Wenn diese Zellen auch nicht so direct wie die Leberzellen dieser mechanischen Wirkung der hyperämischen Gefässe ausgesetzt sind, so darf dieses Moment doch keineswegs vernachlässigt werden, und es zeigen auch die Epithelzellen, wie Puricelli nachgewiesen hat, die deutlichsten Spuren von Druckschwund. In den Epithelien des Marks, hauptsächlich in denjenigen der Schleifen, sieht man auch noch eine andere Veränderung, nämlich Ablagerung von gelben und gelbbräunlichen Pigmentkörnern, welche aus rothen Blutkörperchen hervorgegangen sind (Hämosiderin). Es beweist dieser Befund, der zwar ein sehr häufiger ist und in den Nieren älterer Leute, gleichgiltig woran sie gestorben sind, kaum vermisst wird, der aber in cyanotischen Nieren ein besonders reichlicher ist, dass ausser Eiweiss auch rothe Blutkörperchen aus den Gefässknäueln ausgetreten sein müssen, obwohl man grössere Mengen rother Blutkörperchen weder in den Kanälchen, noch in den Kapselräumen zu finden pflegt.

Meiner Meinung nach ist mit dem Angeführten die Aufzählung der durch die Stauung direct hervorgerufenen Veränderungen vollendet, was ausserdem noch in cyanotischen Nieren gefunden werden kann, steht nur mittelbar mit der Hyperämie in Verbindung. Dahin rechne ich besonders die zelligen Infiltrationen vorzugsweise in den subcapsulären Schichten und um die Glomeruli herum, sowie die oberflächlichen Atrophien, welche man gefunden hat. Letzterer Zustand ist von der senilen Atrophie nicht zu unterscheiden und was die ersteren Processe betrifft, so muss ich hervorheben, dass ich sie bei schweren und lang

dauernden Stauungen vollkommen vermisst habe, während die vorher geschilderten Veränderungen regelmässig vorhanden sind.

Eine Blutstauung aus localen Ursachen kann unter verschiedenen Umständen vorkommen. So wird z. B. bei einer Stauung des Harnes im Nierenbecken und in den Nierenkelchen zunächst eine venöse Stauung eintreten müssen, die erst bei Zunahme des Drucks einer Anämie Platz macht. Aber es handelt sich dabei nicht um eine reine Circulationsstörung, ja diese tritt gegenüber den anderen sich ausbildenden Processen mehr und mehr zurück.

Experimentell lässt sich eine reine venöse Hyperämie durch Unterbindung oder Einengung der Venen erzeugen. Die durch Experimente der letzteren Art herbeigeführten Veränderungen entsprachen durchaus denjenigen, welche vorher von der Stauungsniere aus entfernteren Ursachen geschildert wurden. Dagegen war das Resultat ein ganz anderes, wenn die Venen vollständig undurchgängig gemacht wurden. Es entstand dann alsbald eine mächtige Anschoppung des ganzen Organes, dasselbe schwoll an, wurde schwarzroth, zu der Hyperämie gesellten sich Oedem und Hämorrhagien, sowie bald auch Trübung und Verfettung der Epithelien. Alle Veränderungen waren in der Marksubstanz stärker als in der Rindensubstanz. Vom 6. Tage an begann die Niere sich wieder zu verkleinern, die Epithelien und mit ihnen die Harnkanälchen gingen in grosser Ausdehnung zu Grunde, so dass sich eine immer mächtigere Atrophie der Niere ausbildete. Der Gefässbindegewebsapparat blieb dabei im wesentlichen unverändert. Hatten die Thiere lange genug gelebt (Buchwald und Litten konnten sie bis 8 Wochen am Leben erhalten), so zeigten sich stark ausgedehnte Collateralvenen, welche wenigstens einen Theil des Venenblutes nach den Venae phrenicae, suprarenales, lumbales abführten. Keinerlei Spuren von interstitieller Entzündung konnten bemerkt werden.

Es giebt nun auch beim Menschen ähnliche Veränderungen an den Nierenvenen, nämlich vollständigen Verschluss derselben durch Thromben, seien es nun reine Blutthromben oder Geschwulstthromben. Letztere sind besonders bei Nierensarcomen relativ häufig; ich habe gesehen, dass ein sarcomatöser Thrombus durch die Nierenvene in die Cava und in dieser weiter bis zum rechten Herzen gewachsen war. Die Blutthromben sind theils entzündliche, theils marantische; letztere werden besonders bei atrophischen Kindern nicht so selten beobachtet. Sie betreffen manchmal nur die grösseren Aeste, aber es kann auch zu einem völligen Verschluss des Hauptvenenstammes kommen; nach der Peripherie hin pflegen sie über die Arcus venosi nicht hinauszureichen, so dass die kleinen Venen der Rinde und des Markes meist frei sind. Entsprechend ihrer Entstehung sind diese Thromben meistens sehr arm an rothen Blutkörperchen, also von hellgrauer, graugelblicher Färbung. Die entzündlichen Thromben stehen in der Regel nur in indirectem Zusammenhang mit der Entzündung, indem sie in unveränderten Venen sich bilden, es kann aber bei eitriger Nephritis, und zwar am leichtesten bei Pyelonephritis, zu einer echten Thrombophlebitis renalis kommen, welche ihrerseits wieder metastatische Lungenabscesse, Endocarditis ulcerosa und ähnliche sog. pyämische Veränderungen im Gefolge haben kann. In allen den genannten Fällen pflegt die Thrombose in den kleineren Aesten zu beginnen und allmählig nach dem Stamme zu fortzuschreiten; seltener ist es, dass eine Thrombose der Vena cava in centrifugaler Richtung auf eine Vena renalis sich fortsetzt oder dass von der linken Vena spermatica aus eine Thrombose bis in

die Vena renalis sin. hineinreicht. Erheblich viel seltener als diese thrombotischen Venenverschliessungen sind die embolischen, welche durch einen rückläufigen Venenstrom entstehen; auch sie können sowohl durch Geschwulstmassen wie durch Blutemboli erzeugt werden.

Es gäbe also alles zusammengenommen Gelegenheit genug, dass beim Menschen ganz ähnliche Veränderungen sich einstellten, wie solche bei Thieren mit unterbundener Nierenvene gefunden wurden — und doch gehören solche Beobachtungen zu den Seltenheiten. Die Erklärung ist nicht schwer, wenn man bedenkt, dass die verschiedenen Thrombosen beim Menschen nicht plötzlich entstehen, sondern ganz allmählig, dass demnach auch nicht wie bei dem Experiment der Abfluss des Venenblutes plötzlich gehemmt, sondern erst mehr und mehr erschwert wird, so dass also den Collateralen Zeit bleibt, sich immer mehr bis zu dem Grade zu erweitern, dass sie, wenn wirklich schliesslich eine völlige Undurchgängigkeit der Vena renalis eintritt, imstande sind, den Ausfall vollständig zu compensiren. Ist das nicht der Fall, dann fehlen auch beim Menschen die Stauungserscheinungen nicht, wie durch den gelegentlichen Befund einer hämorrhagischen Schwellung der Niere bei marantischer Thrombose bewiesen wird. Am stärksten wird die Stauung sein, wenn der Venenverschluss schnell eintritt, wie ich mich erst kürzlich in einem Falle überzeugen konnte, wo eine Thrombose der Vena cava infolge zufälliger Umstände sich schnell auf beide Nierenvenen fortgesetzt hatte. Der Verschluss war beiderseits nicht gleich vollständig oder nicht gleich schnell zustande gekommen, denn die eine Niere war viel weniger stark verändert als die andere. Diese war mächtig vergrössert, ihre Kapseln stark verdickt, ödematös und hämorrhagisch infarcirt, das Parenchym, in besonders hohem Grade die Rinde, schwarzroth gefärbt, die Consistenz sehr derb. Mikroskopisch fand sich neben einer venös-capillären Hyperämie auch eine ausgedehnte, aber ungleichmässige interstitielle hämorrhagische Infiltration. Der Fall war freilich etwas complicirt, indem gleichzeitig eine ausgedehnte amyloide Entartung sowohl in der Rinden- wie in der Marksubstanz vorhanden war. Dies mag dazu beigetragen haben, dass die eingetretene Necrose eine so ungemeine Ausdehnung erfahren hatte, dass stellenweise nicht nur die Epithelien, sondern das Gewebe in seiner Gesammtheit abgestorben war. Es verdient besonders bemerkt zu werden, dass ein Gewebsstreifen unter der Kapsel nicht nur eine viel geringfügigere Necrose zeigte, sondern auch eine stellenweise sehr beträchtliche kleinzellige Infiltration des Zwischengewebes darbot. Da kein Anhalt dafür vorlag, dass diese Veränderung schon vor der Cyanose vorhanden war, so muss sie als eine Folge derselben angesehen werden. Die Anamnese des Falles liess vermuthen, dass der Verschluss der Nierenvene vielleicht 4 Tage bestanden hatte.

Ueber die Wirkung der Nierenvenenunterbindung ist in vielen der bei der partiellen Anämie angeführten Arbeiten ebenfalls eine Reihe von Mittheilungen gemacht. Eine ausführliche Arbeit rührt von Buchwald und Litten her: Ueber die Structurveränderung der Nieren nach Unterbindung ihrer Vene, Virch. Arch. 66, p. 145, 1876. Den Verhältnissen der menschlichen Stauungsniere entsprechen mehr die Experimente mit Einengung der Nierenvene, wie sie besonders von Weissgerber

und Perls, Arch. f. exp. Path. VI., 113, 1877, von François, Contribution à l'étude du rein cardiaque et de l'oedème rénal, Thèse de Montpellier, 1881; Germont, Contrib. à l'étude expér. des Nephrites, Thèse de Paris, 1883; Snyers, Pathol. des nephr. chron, p. 40, 1886 ausgeführt worden sind. Hauptsächlich mit dem bei experimenteller Stauungsniere sich bildenden Exsudate in den Harnkanälchen beschäftigen sich Posner, Virch Arch. 79, p. 311, 1880 und Singer. Prager Ztschr. f. Heilk. 1885. Ueber die cyanotische Induration der menschlichen Niere macht genauere Mittheilungen: Puricelli, Diss. München 1886 und in Bollinger's Arbeiten aus d. path. Inst. zu Münch. 1886, p. 262 (mit literarischen Notizen). Den Bürstenbesatz an Zellen der gewundenen Harnkanälchen habe ich zwar in Stauungsnieren am deutlichsten gesehen, aber er ist auch in anderen Nieren sichtbar. Nach Lorentz (Ueber das secretor. Nierenepithel, Wien. med. Blätter, 1888, No. 18, p. 556) ist derselbe ein normales Vorkommniss und hat die Bedeutung eines Schutzgebildes für die secretorischen Zellen, welches verhindert, dass Eiweiss die Zelle verlässt. In Stauungsnieren sei der Besatz an den hydropisch ins Lumen vorgewölbten Zellen abgestossen, an anderen erhalten; von ersteren entstehe die Albuminurie. Siehe auch Tornier, Ueber Bürstenbesätze an Drüsenepithelien, Arch. f. mikr. Anat. 27, S. 181; Frenzel, Z. feineren Bau d. Wimperapparates, ebenda 28, p. 53; Oertel, Ueber die Bildung von Bürstenbesätzen an den Epithelien diphtherisch erkrankter Nieren, ebenda 29, p. 525, 1887 (daselbst auch noch andere Literaturangaben). — Ueber retrograde Venenembolien in der Niere: v. Recklinghausen, Virch. Arch. 100, p. 503, 1885.

In den vorher angeführten und ähnlichen Fällen ist also zu der Hyperämie eine Blutung hinzugekommen. Man findet bei dieser Stauungsblutung die rothen Blutkörperchen einerseits im interstitiellen Gewebe, wohin sie natürlich aus den intertubulären Capillaren gekommen sind, andererseits in den Kapselräumen und den Höhlungen

Fig. 7.

Hämorrhagie in der Niere bei Nephritis. Mittl. Vergr.

g Glomerulus, um welchen herum im Kapselraum rothe Blutkörperchen sich befinden; ebensolche in gewundenen Kanälchen (h), welche theils längs, theils quer durchschnitten sind; k leere Kapsel. im interstitiellen Gewebe entzündliche Veränderungen, keine Blutung.

der Harnkanälchen als Extravasate der Glomeruli. Die letztere Art des Blutaustritts (Fig. 7) ist für die Niere die gewöhnliche. Sie findet sich nicht selten als Begleiterscheinung von Nierenentzündungen, welche in Folge dessen als hämorrhagische bezeichnet werden. Die Blutungen

pflegen hierbei als kleine, stecknadelkopfgrosse und kleinere Herdchen aufzutreten, welche mit Vorliebe in der äussersten Rindenschicht gelegen sind, so dass man sie am besten bei der äusseren Betrachtung erkennt. Es ist oft auffallend, wie wenig Blutungen man auf einem Durchschnitt sieht, während doch die äussere Oberfläche ganz damit gesprenkelt erscheint. In anderen Fällen freilich kann man auch auf dem Durchschnitt sowohl in der eigentlichen Rinde wie in den Septa Bertini die rothen Fleckchen erkennen. Da das ergossene Blut mit dem Harn in den Kanälchen weiter getrieben wird, so kann es endlich bis in die Markpapille gelangen, welche dann in Folge der Anfüllung der ausführenden Kanälchen mit Blut eine dunkelrothe Streifung darbietet. Dieser Zustand darf nicht mit dem später zu schildernden Hämoglobininfarct verwechselt werden. Je längere Zeit seit dem Austritt der rothen Blutkörperchen verflossen ist, um so reichlichere Pigmentkörnchen von gelber, gelbbrauner bis fast schwarzer Färbung wird man in den Epithelzellen der Schleifen und der ausführenden Harnkanälchen antreffen.

Am meisten stimmen mit den hyperämisch-hämorrhagischen Stauungsveränderungen diejenigen Zustände überein, welche als hämorrhagische Infarcte bezeichnet werden. Es handelt sich dabei um Veränderungen, welche wie die früher schon geschilderten anämisch-necrotischen Infarcte durch eine embolische Verstopfung von Nierenarterienästen hervorgerufen werden. Die makroskopischen Verhältnisse der hämorrhagischen Infarcte sind dieselben wie diejenigen der anämischen; sie sind also wesentlich Affectionen der Rinde, haben, besonders wenn sie kleiner sind, keilförmige Gestalt, ihre Basis liegt an der Oberfläche, über welche sie sich mehr oder weniger vorwölben, ihre Spitze liegt in der Rinde selbst, am häufigsten an der Grenze von Rinde und Mark, seltener reichen sie in die Marksubstanz hinein oder umfassen gar einen ganzen Renculus. Die Consistenz ist derb. Der einzige Unterschied ist nur der, dass die hämorrhagischen Infarcte schwarzroth aussehen — wenigstens so lange sie frisch sind. Je älter sie werden, desto mehr verschwindet die rothe Farbe und desto mehr blassen sie ab; sie werden zuerst braunroth, dann nimmt ein fahles Gelb immer mehr überhand, bis sie endlich den lehmgelben anämischen Infarcten nahe kommen. Man hat lange Zeit geglaubt, dass alle embolischen Niereninfarcte, soweit sie durch blande Emboli erzeugt werden, diesen Entwicklungsgang nähmen, dass also alle gelblich aussehenden Infarcte, die man Fibrinkeile nannte, aus hämorrhagischen hervorgegangen seien. Das war ein grosser Irrthum, denn wir wissen jetzt, dass nicht nur Infarcte von vornherein weiss sein können, sondern dass auch echte hämorrhagische Infarcte in den Nieren erheblich seltener sind als die anämischen. Es ist indessen zu weit gegangen, wenn von Einzelnen das Vorkommen hämorrhagischer Infarcte überhaupt in Zweifel gezogen wird, denn ich habe selbst solche gesehen und sie sind von guten Beobachtern beschrieben worden, aber sie sind, wie gesagt, selten. Am häufigsten sieht man Mischformen, wie solche in Fig. 8 und Fig. 9 abgebildet sind: die centrale Partie ist anämisch-

necrotisch, die peripherische — und diese ist oft noch erheblich breiter als in den Abbildungen — ist hyperämisch-hämorrhagisch-necrotisch. Dass auch die rothen Theile in ihrem functionellen Parenchym necrotisch sind, das beweist schon die Fig. 8 und das beweist ferner die vorher angegebene Metamorphose der reinen hämorrhagischen Infarcte. Wenn die Entfärbung derselben weit vorgeschritten ist, so kann mikro-

Fig. 8.

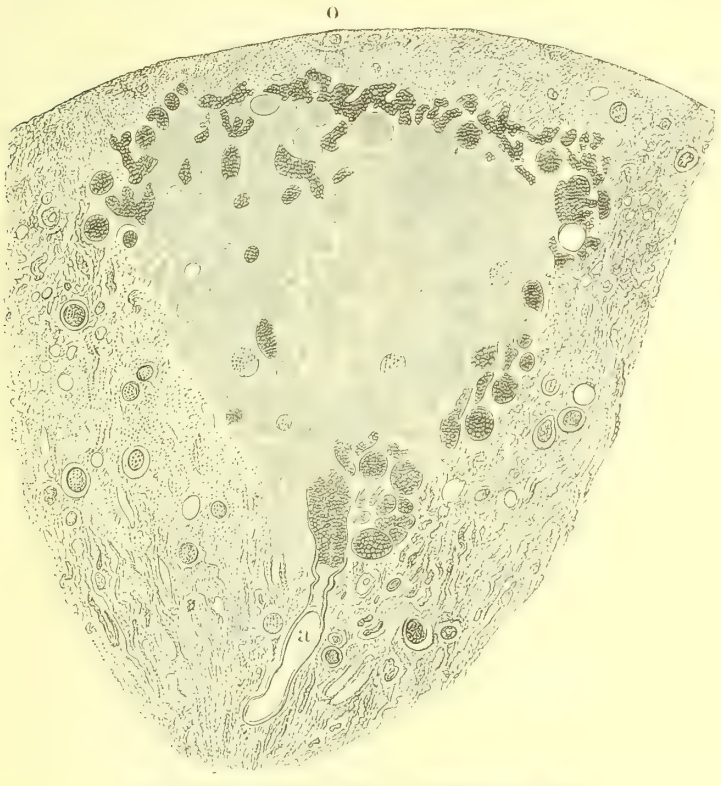

Embolischer Infarkt der Niere. Ganz schwache Vergr.
O Oberfläche der Niere, a die verstopfte Arterie, der Embolus ist im Schnitt getroffen, hyperämischer Hof um den anämischen Infarkt; zellige Infiltration in der Umgebung.

skopisch höchstens die grosse Menge vorhandenen Pigmentes einen Rückschluss auf den hämorrhagischen Ursprung gestatten und auch diese nur mit Vorsicht, da auch in den anämischen Infarcten das Pigment keineswegs ganz fehlt. Es reicht übrigens die hyperämische Zone in beiden Fällen über den necrotischen Theil hinaus und bleibt, soweit sie dies thut, auch bestehen, nachdem die Entfärbung und Pigmentumwandlung des Blutes in dem Necrotischen ihren Höhepunkt erreicht hat. Von diesem Theil der hyperämischen Zone aus, in welcher offenbar noch Circulation besteht, geht sogar die weitere Umwandlung der Infarcte aus, welche in ganz ähnlicher Weise geschieht, wie die

Umwandlung oder sog. Organisation blander Venenthromben: es wächst aus der Peripherie Granulationsgewebe in den Infarct hinein, unter dessen Ausbildung das necrotische Gewebe, insbesondere die necrotischen Epithelzellen, mehr und mehr verschwinden. Ist das in dem infarcirten Theil liegende Gefässbindegewebe nicht ebenfalls necrotisch geworden, so kann dasselbe sich an der Organisation, d. h. an der Bindegewebsbildung betheiligen, sonst geht diese allein von dem umgebenden Gewebe aus. Zuerst sieht man hier nur eine zunehmende Zellenanhäufung im Zwischengewebe, die Zellen rücken gegen den Infarct vor, dringen in denselben hinein, so dass sie zu gewisser Zeit einen die hyperämische Zone von dem necrotischen Centrum trennenden, schon makroskopisch an der etwas anderen Färbung erkennbaren Saum bilden. Später folgen Gefässsprossen nach und das Endresultat dieser Vorgänge ist die Bildung einer oft tief eingezogenen bindegewebigen, auch noch etwas keilförmig gestalteten Narbe (Fig. 9 n), an deren spitzem Ende noch die verstopften Gefässe zu sehen sind, in welchen der Embolus ebenfalls organisirt, manchmal auch zum Theil wieder mit einem Lumen versehen ist. In der Narbe erkennt man, wenn ihre Entwicklung noch nicht zum Abschluss gekommen ist, Reste der lehmgelben necrotischen Gewebsmasse, später ist oft noch eine deutliche Pigmentirung, manchmal auch etwas Kalkablagerung vorhanden, wodurch sich diese embolischen Narben am sichersten von den durch

Fig. 9.

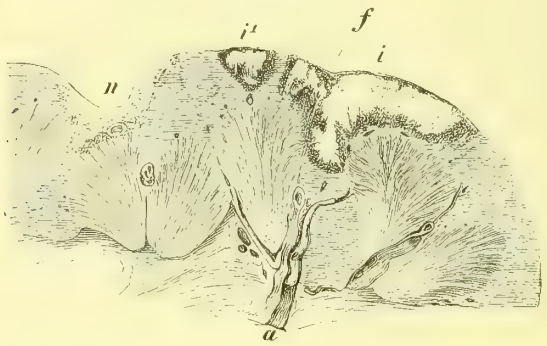

Embolische Infarkte der Niere, nat. Gr. Combinationszeichnung.

i und i' frische, anämisch-necrotische, von hyperämisch-hämorrhagischem Hofe umgebene Infarkte, i grösser und unregelmässiger, durch den in dem grösseren Nierenarterienast a steckenden Embolus e erzeugt, i' deutlich keilförmig, an der Spitze des Keiles ein verstopftes kleines Gefäss; n eine aus einem Infarkt entstandene eingezogene Narbe, neben der man den Durchschnitt einer grösseren ganz mit einem organisirten Embolus verstopften Arterie sieht. f eine durch Persistenz der fötalen Lappung erzeugte Furche.

einfache interstitielle oder durch gummöse Entzündung erzeugten Narben unterscheiden. Mikroskopisch sieht man ausserdem häufig noch Glomeruli im Zustande des Collapses und der hyalinen Atrophie, zuweilen, besonders in den peripherischen Partien der Narbe, auch noch rudi-

mentäre Harnkanälchen mit nicht differenzirten, kleinen kernhaltigen Epithelzellen. Man könnte hierbei an die Möglichkeit einer regenerativen Neubildung denken. Wenn auch die bis jetzt vorliegenden Beobachtungen nicht sehr für eine solche Möglichkeit sprechen, so halte ich doch weitere auf diesen Punkt gerichtete Untersuchungen für wünschenswerth.

Häufig finden sich mehrere Infarcte in derselben Niere und dieselben sind dann in der Regel von verschiedenem Alter, so dass man frische, ältere und vernarbte Infarcte neben einander haben kann. Sind mehrere Narben vorhanden, so kann dadurch die Oberfläche der Niere eine erhebliche Missstaltung erfahren haben, welche die Berechtigung giebt, von einer embolischen Schrumpfniere zu sprechen. Für die Pathogenese der Infarcte ist ganz besonders interessant, dass auch das Aussehen der verschiedenen frischeren Infarcte in den beiden Nieren, wie in derselben Niere ein verschiedenes sein kann, insofern als der hyperämisch-hämorrhagische Character mehr oder weniger ausgesprochen ist. Woher kommt es, dass das eine Mal ein hämorrhagischer, das andere Mal ein anämischer oder anämisch-hämorrhagischer Infarct zu Stande kommt? Das gleichzeitige Vorkommen verschieden beschaffener Infarcte in derselben Niere spricht dafür, dass die Ursache für die Verschiedenheit nicht in allgemeinen Kreislaufsverhältnissen beruht oder doch nicht allein beruht, da eine gewisse Bedeutung denselben nicht abgesprochen werden kann. Die hämorrhagische Infarcirung geschieht von den collateralen Capillaren und vorzugsweise von den collateralen Kapselarteriolen aus; ein rückläufiger Venenstrom spielt dabei in der Niere gar keine Rolle. Es ist klar, dass, wenn in den Arterien ein hoher Druck herrscht, leichter ein Einströmen von Blut in den infarcirten Theil zu Stande kommen kann, als wenn der Arteriendruck gering ist, dass demnach auch das hämorrhagische Element in allen Fällen, wo der Arteriendruck erhöht ist, mehr hervortreten, in denjenigen, wo der Druck erniedrigt ist, mehr zurücktreten muss. Noch mehr aber wird die Localisation des Infarctes, sowie einigermassen auch die Grösse desselben von Bedeutung sein. Sitzt derselbe an oder in der Nähe einer Stelle, wo eine Kapselarterie in das Parenchym eintritt, so wird eher ein Einströmen von Blut in den Infarct zu Stande kommen können, während umgekehrt, je grösser der infarcirte Theil ist, um so schwieriger eine allgemeine Anschoppung in demselben möglich ist. Warum aber, wenn das Blut in den Infarct einströmt, dasselbe nicht hindurchströmt, sondern sich anschoppt, dafür liegt der Grund in dem Missverhältniss zwischen den treibenden Kräften und dem Widerstand, welcher sich der Fortbewegung des Blutes entgegenstellt, ein Widerstand, der in Folge der Necrose des Gewebes noch bei weitem grösser ist als normal. So wird wohl von den kleinen Kapselgefässen immer weiter Blut in den Infarct hineingetrieben, dasselbe bleibt aber stecken. Ist der Widerstand zu gross (ausgedehnter Infarct) oder die Triebkraft zu klein (weitere Entfernung einer Kapselarterie, allgemeine Herabsetzung des Arteriendrucks), nun so wird eben das Blut nur in die peripherischen Theile des Infarctes hineingetrieben

werden können. Wie wichtig die Kapselgefässe auch für das weitere Verhalten der Infarcte sind, das geht besonders auch aus dem schon mehrfach angeführten Umstande hervor, dass man häufig an der Oberfläche des infarcirten Theiles noch eine wenn auch schmale Schicht ernährten Gewebes findet (Fig. 8), welches sich auch an der Zerstörung des Infarctes und an der Narbenbildung betheiligt. Hier führen offenbar die Kapselvenen das Blut ab und ermöglichen so eine regelrechte Circulation.

Die hier vorgetragene Anschauung ist wesentlich durch die Untersuchungen von Litten (Ueber den hämorrhagischen Infarkt etc Ztschr. f. klin. Med. I, 1880 und separat 1879) begründet worden. Die ersten Kenntnisse verdanken wir Virchow (sein Archiv I, 328, 1847, Handb. d. spec. Path. u. Ther. I. und Ges. Abhdl. 1856) und Beckmann (Virch. Arch. XX., 217, 1861), demnächst Cohnheim (Die embolischen Processe, 1872), welcher die Ursache für die Anschoppung in einem rückläufigen Venenstrom sah. Das ist für die Niere nicht richtig, denn in der Vena renalis herrscht nur ein minimaler, zeitweise sogar negativer Druck und, was ganz beweisend ist, bei Thieren kann eine Anschoppung in der Niere nach Unterbindung der Arterie auch zustande kommen, wenn durch gleichzeitige Unterbindung auch der Vene jeder rückläufige Strom unmöglich gemacht worden ist. Dass es die collateralen Kapsel- und Hilusgefässe sind, welche bei diesen Thieren das Blut zuführen, geht daraus hervor, dass die Anschoppung regelmässig ausbleibt, wenn man den Ureter unterbindet und die Nierenkapsel abzieht. Zahlreiche experimentelle Arbeiten haben sich neuerdings mit der Frage beschäftigt, welche Folgen der Verschluss von Nierenarterien nach sich ziehe; die meisten wurden schon früher bei dem anämischen Infarkt angeführt (S. 31); es sind ausserdem noch zu nennen: Uhthoff, Exp. Beiträge zur Nephritis, Diss. Berlin 1877 (Embolien durch Quecksilber; Heilungsvorgänge an den dadurch erzeugten Infarkten); Guillebeau, Ueber die Histologie d. hämorrhagischen Infarkte der Niere und Milz. Diss. Bern 1880. — Frühwald, Hämorrhagischer Infarkt beider Nieren nach Cholera infantum, Jahrb. f. Kinderheilk. N. F. 23, p. 425, 1885.

Betreffs des fetthaltigen Saumes an embolischen Infarkten der Niere hat Zühlke, Diss. Greifswald 1888, kürzlich eine besondere Ansicht geäussert, welche er auf Grund der Untersuchungsresultate, welche ihm die von Grawitz in Salzlake conservirten Präparate ergeben haben, gewonnen hat. Er fand, dass an diesen Organen bald ein Kernschwund und überhaupt Veränderungen eintreten, welche den im Centrum embolischer Infarkte vorhandenen gleichen. Später treten massenhaft Fetttröpfchen auf, so dass schliesslich z. B. in den Nieren die Harnkanälchen ganz mit Fett gefüllt sind. Z. erschliesst daraus eine Umwandlung des Eiweiss in Fett und erklärt, dass der Fettsaum am Infarkte aus einer intravitalen ebensolchen Umwandlung, nicht aus Circulationsstörungen hervorgegangen sei, sich darauf stützend, dass bei der Heilung der Infarkte der Fettsaum nach dem Centrum zu fortschreite, so dass schliesslich nur noch verfettetes, aber kein necrotisches Gewebe mehr übrig sei.

Es ist mehrfach betont worden, dass die bisher beschriebenen embolischen Veränderungen sich einstellen, wenn der Embolus ein gutartiger, blander war. Nun können aber ganz ähnliche Veränderungen auch entstehen, wenn die Verstopfung durch einen infectiösen, d. h. Mikroorganismen einschliessenden Pfropf zu Stande kam. Man sieht dann alle Gefässe des infarcirten Bezirks und zwar zuweilen in solcher Ausdehnung, dass dieselben nach der Färbung wie injicirt erscheinen, mit Mikroorganismen vollgestopft (Fig. 10). Mit besonderer Vorliebe sitzen diese in Glomerulusschlingen, aber auch die interstitiellen Capillaren und grösseren Gefässe können damit erfüllt sein. Solche Art von Infarkten trifft man vorzugsweise bei der diphtheroiden Endocar-

ditis und da gerade dabei die Mikroorganismen (Staphylokokkus und Streptokokkus pyogenes) Eiterung zu erzeugen im Stande sind, so entsteht bald in der Umgebung der necrotischen Theile nicht wie in dem anderen Falle eine productive, sondern eine eiterige Entzündung, durch welche der infarcirte Theil allmählich eingeschmolzen wird, so dass sich statt einer Narbe schliesslich eine Erweichungshöhle, ein Abscess bildet, welcher aber nicht nur Eiter, sondern auch die zerfallene necrotische Masse enthält. Da der Tod oft sehr schnell eintritt, so sieht man solche Infarcte relativ häufig, ehe sie dieses Ende ihrer Entwick-

Fig. 10.



Mikrokokkenembolie in der Spitze eines grösseren Infarktes. Schw. Vergr. Methylenblaufärbung. g mit Organismen vollgestopfte Gefässe; bei m sind die Mikrokokken aus den Gefässen in das Gewebe eingedrungen; i Theil des necrotischen Infarkts, bei n noch lebendes Nierengewebe, bei e beginnende Eiterung.

lung erreicht haben. Es ist dies aber keineswegs die gewöhnliche Folge der infectiösen Embolien, da in Folge der Weichheit der septischen Thrombusmasse gewöhnlich nur kleinste Partikelchen von derselben abgelöst werden oder, wenn einmal ein grösseres Stück fortgeschwemmt wurde, dieses während seiner Circulation in immer feinere Theilchen zerschellt, welche nur im Stande sind, kleinere Gefässe zu verstopfen, deren Verschluss keinen Infarct mehr zu erzeugen vermag. Da die Organismen sich fortdauernd vermehren, so sieht man bald nichts anderes als ihre dichten, feinkörnigen Haufen in den Gefässen, welche in Folge des von den unzähligen Organismen ausgeübten Wachsthumsdrucks sich erweitern und durch die Ungleichmässigkeit dieser Erweiterung ein varicöses Aussehen erhalten (s. Fig. 10 g). Sehr häufig sitzen diese kleinen, dafür aber meist auch multiplen Emboli in Schlingen der Glomeruli, nicht selten in mehreren der zu einem Ast eines Arcus renalis gehörigen Knäuel, als Beweis, dass sie erst in der

Niere durch den Zerfall eines grösseren Embolus beim Anprallen an die Theilungsstelle entstanden sind. Auch in der Marksubstanz kommen diese kleinen sog. capillären Embolien vor; sie sitzen daselbst hauptsächlich in dem mittleren Drittel und in der Grenzschicht der Markkegel. Nicht selten, besonders in der Rinde, stellt sich um die capillären Pfröpfe herum eine Hämorrhagie ein (rothes Fleckchen mit grauem Punkt im Centrum), regelmässig, vorausgesetzt, dass Zeit genug vorhanden ist, bildet sich ein kleiner Abscess, der aber insofern mit den vorher beschriebenen aus grösseren Infarcten hervorgehenden übereinstimmt, als auch bei ihm im Anfang deutlich ein kleines, necrotisches Centrum, welches in der Rinde manchmal nur von einem Glomerulus gebildet wird, vorhanden ist. In der Rinde haben diese embolischen Abscesschen eine kugelige, in der Marksubstanz in der Regel eine in der Axe der Harnkanälchen gerichtete längliche Gestalt.

Nicht in allen Fällen, wo derartige Mikroorganismenanhäufungen in den Gefässen der Nieren gefunden werden, ist mit Sicherheit die embolische Natur derselben nachzuweisen, da nicht immer eine Thrombose im linken Herzen oder in einer Arterie, oder auch nur eine Abscessbildung in der Lunge, ja nicht einmal immer eine Thrombose überhaupt nachweisbar ist. Im ersteren Falle bleibt die Erklärung möglich, dass feinste Partikelchen von einem Venen- oder rechtsseitigen Herzthrombus abgesprengt wurden, welche zwar durch die Lungencapillaren hindurchgehen konnten, welche aber, da sie wohl mittlerweile auch noch etwas grösser wurden, in den engeren Nierencapillaren stecken blieben; im letzteren Falle aber muss man annehmen, dass die Affection gar nicht im engeren Sinne embolisch ist, sondern dass nur Mikroorganismen mit dem Blutstrom in die Niere kamen, sich daselbst, ohne eine Verstopfung, eine Embolie zu machen, an der Gefässwand festsetzten und durch Vermehrung allmählig das Gefässlumen verstopften. Es kann dann selbstverständlich der anatomische Befund an Ort und Stelle nicht mehr über die Pathogenese Aufschluss geben. Dass aber ein derartiger secundärer Gefässverschluss vorkommen kann, das lehren experimentelle Untersuchungen: Wenn man Staphylococcus pyogenes in feinster Aufschwemmung in das Blut von Kaninchen einspritzt, wird man regelmässig Nierenveränderungen erhalten, welche den eben geschilderten entsprechen. In ähnlicher Weise können auch noch andere Organismen im Lumen von Nierengefässen sich anhäufen, auch solche, welche keine gröberen Veränderungen daselbst erzeugen. Dagegen giebt es noch eine echt embolische Nierenveränderung, auf welche in Zukunft etwas mehr geachtet werden muss, nämlich die Fettembolie.

Es ist schon länger bekannt, dass in den gewöhnlichen Fällen von Fettembolie in der Lunge (siehe I. Bd., S. 390) auch in den Glomeruli der Nieren eine Verstopfung einer oder mehrerer Schlingen durch Fett vorkommt. Ebensowenig wie in den Lungen ist hier diese Embolie makroskopisch zu erkennen, während sie mikroskopisch frisch an Doppelmesserschnitten oder nach Fixirung mit Osmiumsäure leicht erkannt werden kann. Das Fett ist in Form von glänzenden Tröpfchen, welche den Durchmesser der Schlingen haben, oder als längere homo-

gene cylindrische Ausfüllungsmasse des Lumens vorhanden, niemals in Form von feinkörnigen Massen, welche etwa mit Mikrokokkenhaufen zu verwechseln wären. Neuerdings ist die Aufmerksamkeit darauf gelenkt worden, dass bei Eclampsia puerperalis neben Fettembolie in der Lunge auch solche in der Niere vorkommt, ohne dass jedoch dadurch eine Erklärung für die Eclampsie gewonnen wäre, da einmal diese Embolien nicht constant vorhanden sind und zweitens Nierenembolie vorkommt ohne Eclampsie. Es ist wahrscheinlicher, dass die Eclampsie die Ursache für die Embolie wird, wenn durch die Krampfbewegungen Quetschungen, Verletzungen des Panniculus zustande kommen. Da in der sog. Schwangerschaftsniere eine starke Verfettung der Glomerulusepithelien vorkommen kann, so muss man sich vor Verwechslung der beiden Zustände hüten. Im letzteren Falle ist das Fett in Form feiner Körnchen zu unregelmässigen Häufchen vereinigt, welche oft den Durchmesser der Gefässschlingen weit überschreiten.

Zu ödematösen Veränderungen ist die Niere wenig geeignet, da sie kein lockeres Bindegewebe enthält, in welchem eine grössere Flüssigkeitsanhäufung statthaben könnte. Wenn bei Stauung oder Entzündung ein Austritt von Flüssigkeit aus den Gefässen des interstitiellen Gewebes statthat, so wird diese einerseits durch die Lymphgefässe, andererseits durch die Harnkanälchen, in welche alsbald die Stauungslymphe übertritt, entfernt. Es kann also wohl durch interstitielle Flüssigkeitstranssudation das Parenchym etwas feuchter werden, aber ein gröberes interstitielles Oedem giebt es nicht, da selbst in den wässerig aussehenden Markstrahlen bei acuter Nephritis von Platen mit der Kochmethode nur Eiweissgerinnsel in den Lumina der Harnkanälchen, nicht im interstitiellen Gewebe nachgewiesen werden konnten. An den Nierenkapseln wie am Hilusfett- und -bindegewebe kommt selbstverständlich ebensogut eine ödematöse sulzige Schwellung vor, wie am Bindegewebe anderer Orte.

Die septischen Capillarembolien wurden zuerst von Virchow (sein Archiv X. p. 179, 1856, Ges. Abh., p. 711, 1856) und Beckmann (Virch. Arch. XII., p. 59, 1857) beschrieben, neuerdings nach Aufnahme der bacteriologischen Studien sind sie vielfach studirt worden. Experimentell konnte ich sie mit Wyssokowitsch (Virch. Arch. 103, p. 310, 1886) erzeugen, indem wir eine mykotische Endocarditis und Endaortitis hervorbrachten.

Ueber Fettembolie s. Literatur bei Lunge (I. Bd., p. 390); Virchow, Berl. klin. Wochenschr. 1886, No. 30, p. 489; Jürgens, ebenda, No. 31, p. 819.

Einen merkwürdigen Fall von Embolie der Niere durch Leberbröckchen bei Ruptur der Leber und offenem For. ovale berichtet Schmorl, D. Arch. f. klin. Med. 42, p. 490, 1888.

Ueber Oedem: Posner, Studien über pathologische Exsudatbildungen, Virch. Arch. 79, p. 311, 1880. Die bei Nierenvenenunterbindung von der Niere anfangs wenigstens noch ausgeschiedene Flüssigkeit dürfte nach Cohnheim (Allg. Pathol. II., p. 315, 1882) wohl nichts anderes wie Stauungslymphe sein.

Entzündungen.

Trotz der zahlreichen und eifrigen auf die Nierenkrankheiten bezüglichen Forschungen anatomischer, chemischer und klinischer Art,

welche die neuere Zeit aufzuweisen hat, bildet doch die Lehre von den Nierenentzündungen eines der strittigsten, wenn nicht das strittigste Kapitel der gesammten Pathologie. Das liegt einmal daran, dass für viele und gerade die wichtigsten entzündlichen Nierenveränderungen die experimentellen Untersuchungen, so viele ihrer auch angestellt worden sind, im Stiche gelassen haben. Es ist zwar leicht möglich, eiterige Nierenentzündungen hervorzurufen, auch frische, besonders toxische Veränderungen sind leicht zu erzeugen, aber die experimentelle Erzeugung chronischer Nierenentzündungen, welche mit denjenigen des Menschen in den wesentlichen Punkten übereinstimmen, ist bisher noch nicht gelungen. Eine weitere Schwierigkeit wird dadurch bewirkt, dass die klinischen und die anatomischen Befunde sich absolut nicht immer decken, dass also demselben klinischen Symptomenbild nicht auch ein bestimmter anatomischer Befund entspricht, sondern dass demselben im Gegentheil sehr wechselnde anatomische Veränderungen zu Grunde liegen. Es hat dieses Verhältniss seinen Grund darin, dass ähnliche oder selbst gleiche Veränderungen in der Secretion und Zusammensetzung des Harnes auf mehrfache Weise zustande kommen können. Dazu kommt noch, dass manche Nierenaffectionen so schleichend sich entwickeln, dass sie lange Zeit unbemerkt bleiben können und dass, wenn in einem solchen Falle eine hinzukommende acute Veränderung das Eingreifen des Arztes hervorruft, es sich der Beurtheilung desselben ganz entziehen kann, wieviel von den vorhandenen Symptomen dem frischen Processe, wieviel einem älteren zuzurechnen ist. Endlich macht sich die unter den Pathologen herrschende Verschiedenheit der Anschauungen darüber, was man alles zu der Entzündung hinzurechnen dürfe, inwieweit insbesondere Veränderungen an den Gewebselementen, in erster Linie an den specifisch functionirenden, im engeren Sinne als Parenchymzellen bezeichneten Elementen als primär entzündliche oder als secundäre, nur mittelbar mit der Entzündung zusammenhängende anzusehen seien, bei keinem anderen Organ so sehr geltend wie bei den Nieren, wo Veränderungen der Epithelien der Harnkanälchen, der Glomeruli mit ihren eigenen und den Kapselepithelien, des interstitiellen Gefäss-Bindegewebsapparates in der engsten Verbindung zu einander stehen. Die Veränderungen an den Drüsentheilen sind der Hauptsache nach degenerativer Natur und es besteht nun die Schwierigkeit, das gegenseitige Verhältniss zwischen ihnen und den Veränderungen am Gefässbindegewebe festzustellen, welches a priori ein sehr verschiedenartiges sein kann. Es ist möglich, dass beide coordinirt sind, dass sie direct und unmittelbar durch die Entzündungsursache hervorgerufen worden sind, aber sie können auch in einem Subordinationsverhältnisse stehen: es könnte zuerst die Gefässveränderung da sein, an welche sich dann erst in zweiter Linie die Epithelveränderungen als Folge der durch jene veränderten Ernährungsverhältnisse anschlösse, wie das ja unzweifelhaft bei vielen Circulationsstörungen der Fall ist, es könnte aber auch umgekehrt durch die Veränderung der Zellen secundär der Gefässbindegewebsapparat in Mitleidenschaft gezogen werden, indem etwa abnorme chemische Producte,

welche in den Zellen oder durch den Zerfall derselben gebildet werden, nach ihrer Resorption als Entzündungsreiz auf Blutgefässe und Bindegewebe wirken. Die meisten Schwierigkeiten haben sich bei denjenigen Entzündungen, welche nicht eiteriger Natur sind und welche hauptsächlich den sog. Morbus Brightii ausmachen, herausgestellt. Es ist gewiss ein sehr characteristisches Zeichen für den Stand unserer Kenntnisse, dass diese so wenig wissenschaftliche Bezeichnung nicht nur in der klinischen, sondern auch in der pathologisch-anatomischen Sprache sich erhält, obwohl doch sogar die Ansichten der Kliniker über das, was zum Morbus Brightii zu rechnen sei, weit auseinandergehen. Für den Kliniker mag es bequem sein, für einen gewissen Symptomencomplex eine kurze Bezeichnung zu haben, aber die pathologische Anatomie muss versuchen, zu präciseren Ausdrücken zu gelangen. Es wird übrigens auch für den Kliniker das Bedürfniss immer energischer sich aufdrängen, diese Verlegenheitsbezeichnung zu vermeiden, da es sich ja schon längst herausgestellt hat, dass das wichtigste klinische Symptom des Morbus Brightii, der Eiweissgehalt des Urins (Albuminurie) von den allerverschiedensten Ursachen und anatomischen Processen abhängen kann, ja sogar in gewissem Sinne physiologisch vorkommt.

Wenn man nun vom rein morphologischen Standpunkt aus die verschiedenen entzündlichen Nierenveränderungen in gewisse Gruppen eintheilen will, so kann man zunächst nach dem Sitze der Hauptveränderungen eine parenchymatöse und eine interstitielle Nephritis unterscheiden. Erstere bewirkt hauptsächlich Veränderungen an dem Drüsenparenchym, d. h. den Epithelzellen, letztere an dem interstitiellen Gewebe, dem Gefässbindegewebsapparat. Eine solche Unterscheidung der Nierenentzündungen ist bereits seit langer Zeit in Gebrauch gekommen und hat sich in der ganzen civilisirten Welt eingebürgert. Die neue Zeit hat nur noch eine dritte Gruppe hinzugefügt, die Glomerulitis oder Glomerulo-Nephritis, welche als Ausfluss der besonderen und eigenthümlichen Beziehungen des Gefässsystems der Niere zu den Drüsenkanälen eine Specialität der Niere ist, während die beiden anderen Gruppen auch an allen anderen mit besonderem functionirendem Parenchym versehenen Organen (Muskeln, Herz, Leber, Magen etc.) vorkommen. Die Glomerulonephritis stellt ein Mittelglied zwischen der parenchymatösen und interstitiellen Nephritis dar, indem bei ihr infolge der engen Verbindung von Gefässschlingen und Epithelien (Glomerulus- und Kapselepithelien) Veränderungen sowohl an Gefässen wie an Parenchymzellen vorhanden sind. Es ist nun von verschiedenen Seiten der Versuch gemacht worden, eine einheitliche Entstehung für alle nicht eiterigen Nierenentzündungen festzustellen, indem die einen behaupteten, die Parenchymzellen seien stets die zuerst veränderten Theile, andere dagegen alle Entzündungen mit einer Glomerulonephritis beginnen liessen. Ich kann weder der einen noch der anderen, noch überhaupt einer exclusiven Ansicht zustimmen. Meines Erachtens besteht allerdings insofern eine Einheitlichkeit, als die Entzündungsursache immer sowohl Gefässe wie Gewebe trifft und verändert,

aber ich halte doch die Berechtigung, verschiedene Formen von Nierenentzündungen zu unterscheiden, dadurch gegeben, dass nicht nur in vorgeschritteneren Erkrankungsfällen, sondern auch schon im Beginn der Erkrankung die verschiedenen Bestandtheile der Niere in durchaus ungleichmässiger Weise an den Vorgängen betheiligt sind, und so glaube ich denn nach dem Grundsatze a potiori fit denominatio bei der Unterscheidung einer parenchymatösen, einer interstitiellen und einer Glomerulo-Nephritis stehen bleiben zu sollen. Man muss nur dabei nicht übersehen, dass zwischen diesen Formen keinerlei scharfe Grenzen bestehen, sondern dass Combinationen verschiedener Art zu den häufigsten Befunden gehören.

Die eben begründete, rein localistische Unterscheidung ist aber auch noch nicht für alle Fälle genügend, da der Charakter der jedesmaligen anatomischen Veränderung ein verschiedener sein kann. Da muss nun weiter die von mir principiell festgehaltene Trennung der Entzündungsformen nach der Art der anatomischen Entzündungsproducte in ihre Rechte treten, wonach zunächst, wie das auch bei den anderen Organen geschehen ist, degenerative und productive Entzündungen zu unterscheiden sein werden.

Zu allen dreien vorher aufgestellten Hauptgruppen von Nierenentzündungen gehört eine productive Form. Die productive parenchymatöse Nephritis, d. h. also eine Entzündung, welche mit Neubildung, Wucherung von Epithelien der Harnkanälchen einhergeht, hat ihren Hauptsitz in den grossen ausführenden Röhrchen, den Ductus papillares. In diesen vermehren sich die Zellen, stossen sich ab, erfüllen das Lumen, so dass die Papillen makroskopisch eine graue Farbe erhalten, deren im Ganzen parallelstreifiger Charakter schon auf Veränderungen an den Harnkanälchen als Ursache hinweist. Durch einen in der Richtung nach den Nierenkelchen ausgeübten Druck auf die Papillen kann man eine ungewöhnlich reichliche, trübgraue Flüssigkeit ausdrücken, welche die desquamirten, kurz cylindrischen, kubischen oder auch etwas unregelmässig gestalteten Epithelzellen nebst einer gewissen, aber nicht grossen Menge von Leukocyten enthält. Da diese Veränderung eine gewisse Aehnlichkeit mit den sog. desquamativen Catarrhen der Schleimhäute besitzt, so kann man sie als desquamative Papillarnephritis oder desquamativen Papillarcatarrh bezeichnen.

Auch an den Epithelien der Malpighi'schen Körperchen kommt etwas Aehnliches vor (desquamative Glomerulonephritis), und zwar kann die Wucherung und Desquamation sowohl die Glomerulusepithelien wie die Kapselepithelien betreffen. Bei ersteren erreicht die Veränderung in der Regel keinen hohen Grad, wenigstens insofern, als sich keine grösseren Anhäufungen von Zellen finden, vielleicht deswegen, weil dieselben sehr schnell von dem Transsudationsstrom des Harnes in die Harnkanälchen mit fortgeschwemmt werden. Nicht selten aber sieht man die Zellen über den Gefässschlingen infolge ihrer Verdickung stärker prominiren, einzelne haben auch wohl sich etwas von den Schlingen abgehoben und ragen mit einem, häufig kolbig verdickten

Ende in den Kapselraum hinein. Es ist nicht leicht, die noch nicht abgehobenen, besonders aber die zwischen den Schlingen liegenden angeschwollenen Epithelzellen von den vergrösserten und gewucherten Gefässendothelien und selbst von im Lumen angehäuften Leukocyten zu unterscheiden, denn alle die genannten Veränderungen bewirken, dass der Knäuel sehr kernreich ist. Einer besonderen Auseinandersetzung aber bedarf es nicht, dass gerade die Wucherung der im Innern

Fig. 11.

Glomerulo-Nephritis, mittl. Vergr.

An 2 Körperchen Wucherung des Kapselepithels, in vielen Harnkanälchen hyaline Cylinder. Verbreiterung des intertubulären Gewebes; a Arterie; v Vene.

des Gefässknäuels gelegenen Zellen, auch wenn sie an sich noch keine so sehr mächtige ist, doch durch die räumlichen Verhältnisse die Durchgängigkeit der Gefässschlingen aufs schwerste bedrohen muss. An den Kapselepithelien können grössere Anhäufungen zu stande kommen, weil sie, wie ich mir denke, dem aus den Gefässschlingen herauskommenden Flüssigkeitsstrom weniger direct im Wege liegen, so dass derselbe leichter an ihnen vorbeigehen kann. Die Anhäufungen können, wie Fig. 11 zeigt, eine recht beträchtliche Dicke erfahren, so dass, wenn auch die Kapselmembran sich etwas ausdehnt, doch der Raum für den Gefässknäuel mehr oder weniger verringert wird oder dass mit anderen Worten der Gefässknäuel mehr oder weniger stark comprimirt wird. Wie schwer die Beeinträchtigung der Funktion sein muss, welche solche Glomeruli erfahren, ergiebt sich ganz von selbst. Die Zellenanhäufung in dem Kapselraum ist gewöhnlich keine gleichmässige, sondern wie das in der Abbildung links liegende Körperchen es zeigt, eine in der Art ungleichmässige, dass die Dicke des Zellenpolsters in der Nähe des Gefässstiels des Glomerulus am geringsten ist und nach der gegen-

überliegenden Seite hin zunimmt, wo anscheinend die Abgangsöffnung des gewundenen Harnkanälchens vollständig verschlossen ist. Es hat sonach die Zellenlage auf einem den Glomerulusstiel treffenden Durchschnitt eine sichelförmige oder viertelmondförmige Gestalt. Nicht alle Malpighi'schen Körperchen pflegen gleichmässig verändert zu sein, sondern das eine mehr, das andere weniger; die naturgetreue Abbildung Fig. 11 lässt erkennen, dass sogar dicht nebeneinander sehr stark veränderte und nahezu unveränderte Körperchen liegen können. Wenn, wie das vorkommt, das neugebildete Zellenpolster in den mikroskopischen Präparaten dem Glomerulus unmittelbar anliegt, so könnte man wohl im Zweifel sein, ob man es mit einer Wucherung der Glomerulus-Epithelien oder mit einer solchen der an der Kapsel sitzenden zu thun habe, aber wenn, wie in dem abgebildeten Präparate, nach der Härtung ein deutlicher Zwischenraum zwischen Knäuel und Zellenanhäufung sich befindet, während dieser fest der Membran anliegt, so erscheint der Zweifel zu Gunsten der Kapselepithelien behoben. Ich habe übrigens nicht selten in solchen Fällen gleichzeitig an der Glomerulusoberfläche die verdickten, kolbenförmig etc. gestalteten Glomerulusepithelien in den Rest des Kapselraumes hinausstehen sehen, so dass also eine gleichzeitige und gleichsinnige Veränderung beider Epithelarten damit bewiesen ist. Uebrigens gehen die Ansichten, inwieweit die Kapselepithelien und inwieweit die Glomerulusepithelien bei diesen Zellenwucherungen betheiligt sind, bei den verschiedenen Untersuchern weit auseinander. Es ist die Meinung ausgesprochen worden, dass aus der Zellenanhäufung in dem Kapselraum eine Bindegewebsmasse hervorgehen könne, doch habe ich nie etwas Aehnliches gesehen, sondern immer nur glatte, übereinandergelagerte und fest aufeinandergepresste Zellen. Letzteres ist die nothwendige Folge des verstärkten intracapsulären Druckes; so gut der Glomerulus von den Zellenmassen gedrückt wird, ebensogut übt er seinerseits einen Druck auf die Zellenmassen aus, welchen die Kapsel, wenn sie sich auch allmählig etwas dehnt, doch nur wenig auszuweichen gestattet.

Ob es auch eine productive Veränderung an den Capillarschlingen der Knäuel, d. h. mit anderen Worten eine Wucherung der Capillarendothelien giebt, durch welche natürlich das Lumen der Capillaren verengt und endlich verschlossen werden müsste, ist nicht völlig sichergestellt. Es ist sehr schwer, eine Anhäufung von Leukocyten in dem Capillarraum, die sehr wohl vorkommen könnte, von einer Anhäufung gewucherter Endothelien mit voller Sicherheit zu unterscheiden, ganz abgesehen von der vorher schon erwähnten Schwierigkeit, den intra- oder extravasculären Sitz der vorhandenen Kerne festzustellen. Eine Anschwellung und dadurch bedingte Prominenz der Gefässendothelien findet sich bei den meisten Entzündungen, aber die Glomerulusschlingen mit ihrer mangelhaften Abgrenzung von Endothelzellen nehmen eine so besondere Stellung ein, dass nicht ohne Weiteres ein Analogieschluss zulässig erscheint.

Auch bei den productiven interstitiellen Veränderungen spielen die Capillaren anscheinend eine sehr untergeordnete Rolle; im

Wesentlichen handelt es sich dabei um eine Neubildung von Binde- gewebe, welche auch hier wie anderwärts von dem vorhandenen interstitiellen Gewebe, vielleicht unter Mithülfe von ausgewanderten Leukocyten, aus- geht. Wie bei der Lebercirrhose, so erhält man auch bei diesem ihr ähnlichen und deshalb auch von Manchen als cirrhotisch bezeichneten Process (Nierencirrhose) die neugebildete Bindegewebsmasse manch- mal in jugendlichem Zustande, d. h. unter dem Bilde einer Rundzellen- infiltration, häufiger in fertigem Zustande als faserige, relativ zellen- arme Masse zu Gesicht. Sehr häufig sind beide Formen gleichzeitig vorhanden, so dass die im Uebrigen faserige Gewebsmasse stellenweise von Rundzellen infiltrirt erscheint.

Fig. 12.

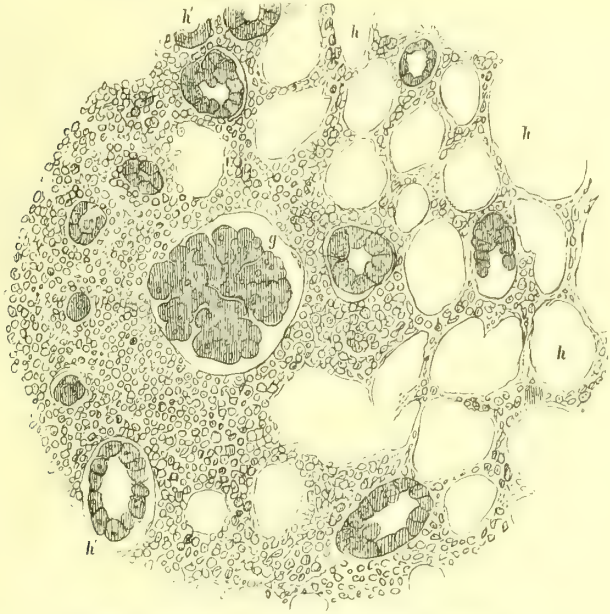

Frische productive interstitielle Nephritis, mittelst. Vergr.
Ungleichmässige Rundzellenanhäufung zwischen den Harnkanälchen und um eine Glomeruluskapsel herum. g Glomerulus, h Harnkanälchen mit ausgefallenem, h' mit erhaltenem Epithel.

Die zellige Infiltration der frischen oder granulirenden in- terstitiellen productiven Nephritis (Fig. 12) ist nicht gleich- mässig in dem gesammten Nierenparenchym vorhanden, sondern vor allen Dingen wesentlich auf die Rindensubstanz beschränkt, aber auch in dieser selbst kann, wie die Abbildung zeigt, die Stärke der Infil- tration aufs äusserste wechseln, so dass man neben Partien mit fast oder wirklich unveränderten Interstitien solche findet, wo die Harn- kanälchen weit auseinandergedrängt sind. Besonders reichlich pflegen sich die Zellen um die Glomeruluskapseln herum anzuhäufen und man könnte dann wohl von einer Nephritis interstitialis glomerulo-capsularis

reden, doch ist das nicht ein selbständiger Process, sondern eben nur ein Theil der interstitiellen productiven Nephritis überhaupt.

Die faserigen Bindegewebsmassen der alten oder fibrösen interstitiellen Nephritis finden sich gleichfalls vorzugsweise in der Rindensubstanz, obgleich es auch Fälle giebt, wo die Marksubstanz, besonders die Papillen derselben, betroffen sind. Die Verbreitung des Fasergewebes in den Substanzen ist seltener eine gleichmässige, häufig eine ungleichmässige, ja sehr oft tritt es nur an kleineren Stellen, häufig in Form von Zügen, welche von der Oberfläche bis zur Marksubstanz reichen, auf. Gerade hierbei ist nicht selten in dem Fasergewebe stellenweise eine kleinzellige Infiltration vorhanden. Die Glomeruluskapseln sind auch bei der fibrösen Nephritis oft betheiligt; sie bestehen dann aus concentrisch geschichtetem Bindegewebe von wechselnder Dicke.

In manchen Fällen ist aus den Beobachtungen während des Lebens zu erschliessen, dass diese fibröse Nephritis den Ausgang einer granulirenden darstellt, in anderen Fällen aber fehlt der acute Anfang, die Nephritis ist schleichend, unbemerkt verlaufen und man muss dann wohl annehmen, dass auch das Bindegewebe sich sehr allmählig entwickelt hat, so dass demselben ein Vorstadium ausgedehnterer und gleichzeitig entstandener zelliger Infiltration nicht vorausging.

Die degenerative Nephritis scheidet sich in ähnlicher Weise wie die productive in Unterabtheilungen. Die bekannteste derselben ist die parenchymatös-degenerative, oft auch kurzweg die parenchymatöse genannte Nephritis, bei welcher die Epithelzellen der Harnkanälchen die Hauptstörung darbieten und unter ihnen wieder insbesondere diejenigen der specifisch functionirenden Kanälchen, der gewundenen in erster Linie. Die Epithelzellen schwellen an, werden körnig trüb, was besonders bei der makroskopischen Betrachtung hervortritt, es stellen sich fettige Degeneration, oft auch eine Art hydropischer oder hyaliner Degeneration ein. Während der äussere nach der Tunica propria zu gerichtete Abschnitt, d. h. also der Stäbchentheil der Zellen, hauptsächlich der Sitz der Fettkörnchen ist, zeigen sich die hyalinen Veränderungen in dem inneren, das Lumen umgrenzenden Theile. Durch die in die Zellen eingelagerten Blasen ragen diese weit in das Lumen hinein und die die schmalen Blasen derselben sowie benachbarter, dicht anstossender Zellen trennenden Reste des Zellleibes können die Anwesenheit eines das Kanallumen durchziehenden Netzwerks vortäuschen. Da sich ganz dieselben hyalinen Klumpen oder Blasen, welche man in den Epithelzellen sieht, auch frei in dem Lumen zeigen, so hat man angenommen, dass diese von den Zellen sich ablösten oder vielleicht auch ausgestossen, wie ein Secret abgeschieden würden. Das Endresultat dieser Störungen kann ein Zerfall der Zellen sein, wobei auch wieder zuerst die inneren Abschnitte derselben ihren scharfen Rand verlieren und sich zu einer unregelmässig begrenzten, meist körnigen Masse auflösen. Es ist keineswegs nothwendig, dass dem Zerfall immer eine fettige Degeneration vorausgehe, es kann auch aus der albuminösen körnigen Trübung und aus der hya-

linen Degeneration unmittelbar der Zerfall hervorgehen. Ein wesentlich fettiger Zerfall pflegt nur nach längerem Bestand der parenchymatösen Störungen einzutreten, weshalb man anatomisch, wenn sich eine ausgedehnte entzündliche Verfettung findet, von einer chronischen parenchymatösen Nephritis spricht.

Uebrigens muss man nicht glauben, dass alle Zellen die degenerativen Zustände darbieten müssten, wenn eine parenchymatös erkrankte Niere zur Untersuchung gelangt, da einmal die Degeneration herdweise beginnt, also neben degenerirten auch noch normale Theile, selbst in denselben Kanälchen, vorhanden sind, und da zweitens ein solcher Process auch wieder heilen kann und in einer und derselben Niere noch degenerative und schon regeneratorische Vorgänge nebeneinander vorhanden sein können. Es ist das Alles verständlich, wenn man berücksichtigt, dass die einzelnen Kanälchen, ja wahrscheinlich in demselben Kanälchen die einzelnen Zellen keineswegs gleichzeitig und gleichmässig in Function sind, also auch nicht in gleicher Weise durch functionelle Schädlichkeiten betroffen werden. Die Reparation der geschädigten Zellen kann selbstverständlich nur auf dem Wege der Zellenregeneration vor sich gehen; von den unversehrt gebliebenen Zellen aus entsteht eine Zellenneubildung auf dem Wege der karyomitotischen Theilung und dadurch wird das Material zu dem Ersatz der bereits zerfallenen oder doch bis zur Lebensunfähigkeit geschädigten Zellen geliefert. Eine Kernvermehrung war schon den ersten Untersuchern der parenchymatösen Nieren aufgefallen, man hatte dieselbe nur fälschlicherweise als Beweis activer entzündlicher Veränderungen angesehen, während sie doch in Wirklichkeit schon Folgen der entzündlichen Processe und Heilungsvorgänge sind. Eine solche Regeneration ist aber keineswegs nothwendig, sondern es kann der Zerfall in einem Kanal und einer Gruppe von Kanälen immer weiter um sich greifen, es können grosse Strecken der Epithelien beraubt werden, worauf dann die Tunica propria collabirt und durch Verwandlung in einen Bindegewebsstrang mit dem interstitiellen Gewebe verschmilzt, so dass damit jede Spur des Harnkanälchens verloren gegangen ist. Es bleibt weiteren Untersuchungen vorbehalten, welchen Einfluss dieses Zugrundegehen gewundener Kanälchen auf ihre Fortsetzung, die Schleifenkanälchen, die Schaltstücke etc., hat. Wenn die degenerativ entzündlichen Veränderungen die Malpighi'schen Körperchen betreffen, so kann man das eine degenerative Glomerulonephritis nennen. Es können dabei die Kapsel- und Glomerulus-Epithelien in ähnlicher Weise wie es vorher von den Kanal-Epithelien geschildert wurde, verändert sein, es kann aber auch an den Gefässschlingen eine Degeneration sich einstellen. In Fig. 12 habe ich einen Glomerulus aus einer entzündeten Niere darstellen lassen, an welchem man zwei Schlingen in eine glänzende, homogene Masse umgewandelt sieht. Die Schlingen erscheinen verbreitert, man sieht an ihnen weder Lumen noch Kerne, dagegen habe ich nicht selten Kalkkörnchen an ihnen bemerkt. Die hyalin degenerirten Schlingen färben sich wie viele andere hyaline Massen mit Pikrocarmin gelb, geben aber keinerlei Amyloidreaction. Stets habe

ich in frisch entzündeten Nieren nur einzelne Schlingen der Glomeruli in der geschilderten Weise verändert gefunden, aber die Zahl der Schlingen wechselte von 1 bis mehreren und auch die Länge der hyalin gewordenen Abschnitte war sehr verschieden gross. Ueber die Entstehung der Veränderung kann ich nichts Sicheres aussagen, doch glaube ich aus dem Umstand, dass die übrigen Schlingen keine Veränderungen

Fig. 13.

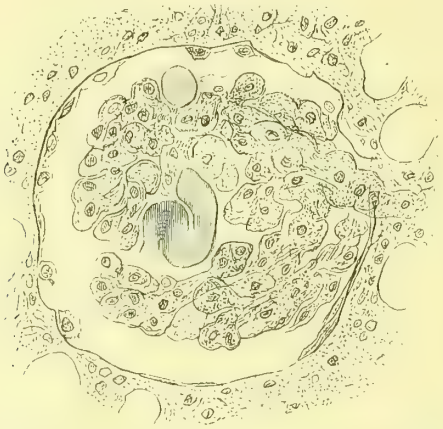

Hyaline Degeneration einzelner Glomerulusschlingen. st. Vergr.
Dabei Schwellung der Kapselepithelien, interstitielle granulirende Nephritis.

in ihrem Lumen darzubieten pflegen, schliessen zu können, dass es sich um eine Veränderung der Wand selbst handelt, wobei dieselbe unter starker Verdickung das Lumen zum Schwund bringt. An den Epithelien der Malpighi'schen Körperchen habe ich öfter, wie auch in dem abgebildeten Falle, eine Anschwellung (Aufquellung) bemerkt. Wie bei der desquamativen Glomerulonephritis sind auch bei dieser degenerativen die einzelnen Glomeruli in ganz verschiedener Stärke verändert; manche stark, andere wenig oder gar nicht. — Die angeführte Erklärung ist nicht die einzig mögliche, sondern es kann auch die hyaline Masse aus einer Degeneration gewucherter Endothelzellen oder angehäufter Leukocyten abgeleitet werden. Dieselben Schwierigkeiten, welche, wie vorher hervorgehoben wurde, bei der Ableitung einer vorhandenen Kernvermehrung an den Knäuelgefässen von den Glomerulusepithelien oder den Capillarendothelien oder von Leukocyten bestehen, sind auch für die Erklärung der Herkunft dieser hyalinen Massen vorhanden. Ob die in chronisch entzündeten Nieren so sehr häufigen totalen hyalinen Degenerationen der Glomeruli aus der geschilderten partiellen Degeneration hervorgehen können, ist möglich, aber nicht sicher; in der Regel dürfte es sich dabei wohl um andere Vorgänge handeln, denn einmal verkleinern sich dabei die Glomeruli und die einzelnen Schlingen zeigen mehr oder weniger deutlichen Collaps, dann kann man, selbst wenn die Atrophie schon weite Fortschritte gemacht hat, immer noch Kerne

nachweisen, endlich zeigen die hyalinen Massen eine etwas andere Reaction, indem sie sich in Pikrocarmin weniger gelb, ja nicht selten sogar etwas röthlich färben. Das Endresultat ist das, dass die Glomeruli sich in ein hyalines, manchmal noch etwas undeutlich concentrisch gestreiftes Klümpchen umwandeln, das von der auch manchmal streifig verdickten Kapsel fest umschlossen wird, so dass also weder Gefässschlingen, noch Glomerulus-, noch Kapselepithelien, die während der hyalinen Atrophie der Schlingen auch zu Grunde gehen, vorhanden sind. In den atrophischen Körperchen lagern sich gern Kalksalze ab, so dass man dieselben als weisse Pünktchen schon makroskopisch erkennt.

Ausser der eben geschilderten giebt es noch eine andere degenerativ-entzündliche Veränderung der Glomerulusschlingen, welche aber anatomisch kaum erkannt werden kann, das ist die einfache Cohnheim'sche Alteration der Gefässwände, welche die Ursache für die vermehrte Durchlässigkeit der Gefässwand sowohl für Flüssigkeit wie für die körperlichen Elemente des Blutes bedingt. Es ist zwar behauptet worden, dass an den, bekanntlich im normalen Zustand der Zellgrenzen entbehrenden Capillaren der Glomeruli ein Durchtritt von körperlichen Blutelementen nicht stattfinde, allein schon aus dem bei den Nierenblutungen Gesagten ergiebt sich die Unrichtigkeit dieser Ansicht, denn wenn auch an sich die Möglichkeit nicht zu leugnen ist, dass das im Kapselraum gefundene Blut aus den um die Kapsel herum liegenden interstitiellen Capillaren stammen könnte, so muss eine solche Herkunft doch ausgeschlossen werden, wenn, wie so oft, das pericapsuläre Gewebe völlig frei von rothen Blutkörperchen gefunden wird. Für die farblosen Elemente gilt aber dasselbe, auch sie können bei der Entzündung durch die Glomerulusschlingen hindurch wandern. In gewissem Grade ist nun eine solche den Durchtritt der Blutbestandtheile gestattende Wandveränderung an den Glomerulusschlingen bei jeder Entzündung der Niere vorhanden, sofern nicht die Blutcirculation auf mechanische Weise durch Compression der Glomeruli verhindert wird, und es kommt derselben gewiss keine geringe Bedeutung zu, da in ihr wenigstens eine der Ursachen für die Bildung der sog. Harncylinder (vergl. Fig. 11), welche wohl in jeder entzündeten Niere zu finden sind, gesehen werden muss. Diese Cylinder, über welche im Kapitel von den Fremdkörpern noch Näheres mitgetheilt werden soll, sind Ausfüllungsmassen längerer oder kürzerer Strecken der Harnkanälchen und bestehen aus einer geronnenen, dem Fibrin nahestehenden Substanz, welche jedoch meistens nicht ein faseriges, sondern ein gleichmässiges hyalines Aussehen hat, obgleich auch echte Fibrinnetze im Kapselraum wie im Lumen der Harnkanälchen vorkommen. Wenngleich bei der Bildung dieser fibrinösen Netze wie der hyalinen Cylinder auch Exsudatmassen aus den intertubulären Gefässen und sogar die Epithelien der Harnkanälchen betheiligt sein können, so wird doch sicherlich ein grosser Theil des zu ihrer Bildung nöthigen Materials als aus den alterirten Glomerulusschlingen stammend angesehen werden müssen, auch wenn an diesen von Veränderung nicht viel zu sehen

ist. Aber trotz dieser Regelmässigkeit einer entzündlichen Exsudation aus den Glomerulusgefässen kommt derselben doch für gewöhnlich nur eine mehr nebensächliche, secundäre Bedeutung zu und da, wo der entzündlichen Exsudation eine mehr selbständige Stellung zukommt, also in den speciell als exsudative zu bezeichnenden Entzündungsformen spielen nicht die Glomeruli, sondern die intertubulären Gefässe die Hauptrolle.

Die exsudative Nephritis im engeren Sinne gehört demnach wesentlich der 3. localistischen Hauptform, der interstitiellen Nephritis an. Zwar kommt gelegentlich auch an den interstitiellen Capillaren, sowohl der Rinde wie des Markes eine hyaline Degeneration vor, zwar geht bei gewissen chronischen Nephritisformen ein gut Theil derselben zu Grunde, zwar können auch die wenigen Bindegewebszellen degenerative Veränderungen zeigen, aber in den Fällen von mehr selbständigem Auftreten einer interstitiellen degenerativen Entzündung handelt es sich doch im wesentlichen nur um einfache entzündliche Alterationen der Blutgefässe, d. h. diese gehören zu den exsudativen Entzündungen. Die interstitielle exsudative Entzündung kann eine sero-fibrinöse sein, denn man kann zuweilen, es handelt sich dabei immer um ganz frische Processe, eine Anschwellung des interstitiellen Gewebes durch flüssiges und fädig geronnenes fibrinöses Exsudat beobachten, aber nach meinen Erfahrungen sind diese Processe äusserst selten, während die eiterige interstitielle Nephritis dem pathologischen Anatomen relativ häufig zu Gesicht kommt. Es findet bei derselben eine Anhäufung von Eiterkörperchen in dem intertubulären Gewebe statt, wenn auch die Lumina der Harnkanälchen nicht frei davon bleiben, besonders in jenen nicht seltenen Fällen, bei welchen die Ursache für die Eiterung, die Mikroorganismen, in den Glomerulusschlingen stecken. Die Eiterkörperchen gleichen vollkommen den vielkernigen farblosen Blutkörperchen und ich habe nie Anhaltspunkte dafür gewonnen, dass die interstitiellen Bindegewebszellen sich an ihrer Bildung betheiligten, während die feinen Fibrinfädchen, welche man im Beginn der Affection neben den Eiterkörperchen nicht selten sieht, für die vasculäre Herkunft sprechen. Uebrigens bleiben doch auch die interstitiellen Bindegewebszellen nicht ganz unverändert, sondern sie zeigen, wenn der Process etwas länger gedauert hat und nicht gar zu acut verlaufen ist, Vergrösserung und Vermehrung, so dass sich oft eine breite Zone von jungem rund- und spindelzelligem Bindegewebe um die Eiterherde herumzieht. Letztere haben dann immer schon den Charakter umschriebener Abscesse angenommen, d. h. im Bereiche der Eiterung ist das interstitielle Bindegewebe mitsammt den Harnkanälchen und Malpighi'schen Körperchen eingeschmolzen und zerstört. Nicht selten ist mit anderen, besonders acuten entzündlichen Veränderungen auch ein Austritt von rothen Blutkörperchen aus den Gefässen verbunden, wodurch punktförmige Blutungen entstehen, welche man, wie ich schon bei den Circulationsstörungen hervorhob, hauptsächlich in der Rindenschicht und hier wieder nahe der Oberfläche sitzen sieht. Die Blutkörperchen können sowohl aus den Gefässknäueln stammen, in

welchem Falle sie sich in dem Kapselraum und dem Lumen des gewundenen Kanals finden (s. Fig. 7, S. 37), als auch aus den interstitiellen Capillaren, so dass sie im interstitiellen Gewebe sich anhäufen. Treten bei einer Entzündung solche punktförmigen Blutungen auf, so pflegt man sie eine hämorrhagische zu nennen. Es sind vor Allem die acuten infectiösen Entzündungen, welche gern als hämorrhagische erscheinen, ebenso fehlen bei den meisten eiterigen Entzündungen die Blutungen nicht, doch kann es auch im Verlaufe chronischer Nephritiden zum Austritt von Blut kommen (chronisch-hämorrhagische parenchymatöse Nephritis etc.). Bei längerem Bestand der Blutungen sieht man die bei den Circulationsstörungen geschilderten Veränderungen.

Dies sind die allgemeinen anatomischen Formen entzündlicher Veränderungen, wie sie in den Nieren gefunden werden. Bevor ich nun daran gehe, das Auftreten dieser verschiedenen Nephritisformen im Einzelnen zu besprechen, möchte ich zunächst noch einige allgemeine Bemerkungen über die Ursachen der Nierenentzündungen zufügen. Am besten sind diejenigen der Niereneiterungen bekannt, denn es gelingt leicht, Mikroorganismen, unter denen die bekannten Eiterkokken, Staphylokokken und Streptokokken, die Hauptrolle spielen dürften, nachzuweisen. Sehr gering und unbefriedigend sind vorläufig noch unsere Kenntnisse über die Ursachen der nicht eiterigen Nierenentzündungen. Viele derselben sind secundäre Erkrankungen, Theilerscheinungen, aber nicht primäre Localisationen von Infectionskrankheiten, andere sind primär und idiopathisch. Bei diesen kommt zweifellos der sog. Erkältung, der Verkühlung der äusseren Haut, eine nicht geringe Bedeutung zu, und wenn irgendwo, so kann man gerade hierbei der Erkältung nicht nur einen, besonders auf reflectorischer Gefässnervenalteration und daraus hervorgehenden Circulationsstörungen beruhenden, disponirenden Einfluss zuschreiben, sondern sie geradezu als Causa sufficiens ansehen. Es lassen sich experimentelle und klinische Thatsachen dafür anführen, dass infolge einer Hautverkühlung abnorme chemische Stoffe im Blute auftreten, sei es infolge von Zerfall rother Blutkörperchen, sei es infolge von Störung der Hautthätigkeit oder von beiden zusammen, und diese abnormen chemischen Blutbeimischungen könnten sehr wohl direct eine Entzündung gerade in den Nieren bewirken, während sie hier zur Ausscheidung gelangen. Es würde sich mit dieser Annahme die Erkältungsnephritis ohne Weiteres den übrigen nicht eiterigen Nephritisformen anreihen lassen, bei welchen ebenfalls ein hämatogener Ursprung vorhanden ist, indem auch sie durch chemische Producte des Blutes, welche in den Harn übergehen, erzeugt werden. Es gilt dies vor allen Dingen für die Nierenerkrankungen bei Intoxicationen aller Art, sowohl der externen, wie der internen oder Auto-Intoxicationen (durch Fibrinferment, Harnsäure, Galle etc.). Es ist also ganz gleichgültig, woher der chemische Körper stammt, ob von ausserhalb des Körpers oder vom Körper selbst, ob er an sich abnorm ist oder ob er nur in abnormer Menge im Blute vorkommt. Durch quantitativen Excess wirkt z. B. von den normalen Stoffwechselproducten die Harnsäure bei der Gicht, zu den von aussen kommenden direct wirkenden Giften gehören

Blei, Chromsäure, Terpenthin, Cantharidin, Phosphor, während andere, wie das chlorsaure Kali, indirect durch Erzeugung von quantitativ oder qualitativ abnormen Zerfallsproducten, welche theils im Blute (Hämoglobinämie etc.), theils in den Geweben entstehen, wirken. Zu letzterer Gruppe dürften auch viele der secundären Nierenentzündungen, wie sie so häufig bei Infectionskrankheiten vorkommen, gerechnet werden müssen, obwohl Genaueres über die Art und Herkunft der zu supponirenden chemischen Körper nicht bekannt ist. Nachdem neuerdings die pathologische Chemie eifrig mit dem Studium der durch das Leben und bei dem Leben von Mikroorganismen entstehenden chemischen Stoffe beschäftigt ist, darf man hoffen, dass auch für die Aetiologie der infectiösen Nierenentzündungen neue Aufschlüsse werden gewonnen werden. Uebrigens ist die Entstehungsweise der Nephritis bei Infectionskrankheiten nicht immer dieselbe, denn neben Fällen, wo die pathogenen Organismen selbst in der Niere fehlen, wo also eine rein chemische Aetiologie anzunehmen ist, giebt es andere, bei welchen die Organismen in der Niere gefunden werden, also eine directe schädigende Wirkung auszuüben vermögen. Es darf endlich bei der ätiologischen Beurtheilung der Nierenerkrankungen bei Infectionskrankheiten der Umstand nicht ausser Acht gelassen werden, dass nicht selten zu einer primären Infectionskrankheit eine Mischinfection hinzukommen kann, welche, wenn sie auch vielleicht im Uebrigen von geringerer Bedeutung ist, doch für die Entstehung der Nierenaffection wichtiger sein kann, als die primäre und Hauptkrankheit (manche Nierenentzündungen bei Scharlach).

Literatur über die entzündlichen Veränderungen der verschiedenen Nierenbestandtheile: Ausser den allgemeinen und den bei der chronischen Nephritis besonders citirten Abhandlungen: Cornil, L'état des cellules. du rein dans l'albuminurie. Journ. de l'anat. et de la phys. XV., p. 402, 1879; Brault, Contribution à l'étude des néphrites, 1881; Arch. de méd. 1882; Aufrecht, Ueber die Herkunft der Zellen bei der diffusen interstitiellen Nieren- und Leberentzündung. Centralbl. f. d. med. Wiss. 1878, No. 35. In Bezug auf die Herkunft des entzündlich neugebildeten Bindegewebes hat auch Nauwerk (Beitr. z. pathol. Anat. u. Phys. I., 41, 1886) sich zu Gunsten der fixen Zellen und gegen eine Betheiligung der Leukocyten ausgesprochen. Sehr eifrig sind gerade in letzter Zeit die Veränderungen an den Malpighi'schen Körperchen studirt worden, seit Klebs (Lehrb. d. path. Anat. I., 2, S. 644, 1876) die Aufmerksamkeit auf diese Veränderungen (Glomerulo-Nephritis, Wucherung des intraglomerulären Bindegewebes) gelenkt und zuerst Langhans (Virch. Arch. 76, S. 85, 1879, dann 99, S. 193, 1885) eingehender darüber berichtet hatte. L. hatte ausser Wucherungsvorgängen am Glomerulus- und Kapselepithel als sehr wichtige Veränderungen solche der Endothelien der Glomerulus-Schlingen beschrieben: Schwellung der Endothelien, Wucherung derselben mit Bildung eines Reticulums im Lumen der Schlinge, welches, vielleicht unter der Betheiligung farbloser Blutkörperchen, zu einem Verschluss des Lumens führen kann, Anhäufung, zwischen Endothel und (einer von Langhans als äussere Haut angenommenen) Basalmembran, einer Schicht blasser Grundsubstanz mit eingelagerten Kernen, welche jenes abhebt und das Lumen bedeutend verengt. Die Angaben über Veränderungen des Glomerulus- und Kapselepithels fanden bald, wenn auch mit Modificationen, zahlreiche Bestätigungen (Litten, Ueber Scharlach-Nephritis, Charité-Annal. IV., 1879; Greenfield, Granular contracted Kidney, Path. Trans. XIII., p. 157, 1881; Leech, Glomerulo-Nephritis, Brit. med. Journ. I. 1881; Ribbert, Nephritis und Albuminurie, 1881; Cornil et Brault, De l'inflammation des glomérules dans les néphrites albumineuses, Journ. de l'anat. et de la phys. 1883, p. 205, nur dass nicht von allen Untersuchern die Zellen als Epithelien angesehen

wurden, sondern, wie besonders von den letztgenannten Forschern, zum Bindegewebe gerechnet wurden, wodurch deren Anschauungen sich wieder mehr den Klebs-schen näherten. Dagegen fanden die die intravasculären Vorgänge betreffenden Angaben neben Bestätigung (Hortolés, Etudes du proc. histologique des néphrites, 1881; Friedländer, Fortschritte der Med. 1883, I., No. 3; Nauwerk, Ueber Endothelveränderungen bei acuter Nephritis, D. med. Woch. 1884, No. 10) auch lebhafte Gegner in Cornil et Brault (l. c.), in Ribbert (l. c.) und Hansemann (Z. path. Anat. d. Malpighi'schen Körperchen der Niere, Virch. Arch. 110, S. 52, 1887). Langhans hat jüngst (Virch. Arch. 112, S. 1, 1888) demgegenüber seine Ansicht aufrecht erhalten, während Ribbert (Fortschr. d. Med 1888, No. 13) abermals versucht, den Langhans'schen Bildern eine andere Deutung zu geben, indem er sie auf Veränderungen der Glomerulusepithelien zurückführt. Gegen Epithelveränderungen spricht sich auch Obrzut aus (Rev. de méd. VIII., 689, 1888).

Eine andere lebhaft besprochene Frage ist die, welche Nierenbestandtheile zuerst entzündliche Veränderungen darbieten, womit gleichzeitig die andere Frage von selbst sich verbindet, ob die Primär-Affection in allen Fällen die gleiche ist. In neuester Zeit dreht sich der Streit meistens darum, ob die Glomeruli oder die Harnkanälchen primär verändert seien, da eine primäre Affection des interstitiellen Gewebes von den Meisten nicht anerkannt wird. Ribbert (l. c.) stellte als Universal-Anfangsaffection die Glomerulonephritis auf, während andere, Weigert, Charcot, als regelmässigen Anfang der Veränderungen eine Epithelläsion, insbesondere einen Epitheldefect, annehmen, an den sich die Entzündung erst secundär anschliesse. Eine dritte Gruppe, z. B. Langhans (Virch. Arch. 99, S. 241, 1885); Nauwerck (Beitr. z. path. Anat. u. Phys. von Ziegler, I., 1886) lassen bald die Glomeruli allein, bald die Epithelzellen allein, bald beide gleichzeitig afficirt sein. Aufrecht, der früher in einer activen (nicht degenerativen) Störung der Epithelien den alleinigen Primäraffect sah, hat neuerdings (Berl. klin. Wochenschr. 1886, No. 1) sich dahin ausgesprochen, dass bei den acuten Nierenentzündungen das Epithel der Harnkanälchen, bei den chronischen die Glomeruli die zuerst afficirten Theile seien. Eine Zusammenstellung der verschiedenen Meinungen hat Fischl (Prager Zeitschr. f. Heilk. V., S. 51, 1884) gegeben, der selbst in erster Linie für das interstitielle Gewebe sich entscheidet, aber in anderen Fällen auch die Glomeruli oder die Epithelien zuerst erkrankt fand.

In ätiologischer Beziehung hat neuerdings Gaucher (Pathogénie des néphrites, 1886) die Nephritis unter Zusammenstellung und Besprechung der Literatur behandelt; seine schon wiederholt vertheidigte Ansicht, dass der M. Br. dyscrasischer Natur sei, dass die Nierenveränderungen abhängig seien von einer durch eine Veränderung des Serumeiweiss bewirkten Secretveränderung, hat Semmola (Neue Untersuchungen über die Pathologie und Therapie des M. Br., Wien. med. Blätter, 1886, No. 45) für deutsche Leser übersichtlich auseinandergesetzt. — Betreffs der besonderen ätiologischen Formen der Nephritis vergl. den Schluss dieses Kapitels.

Eiterige Nephritis.

Die eingehendere Beschreibung der einzelnen Entzündungsformen will ich mit der eiterigen Nephritis beginnen, weil diese die einfachsten und klarsten Verhältnisse darbietet. Eiterungen können in den Nieren in verschiedener Form und aus verschiedenen Ursachen auftreten. In der Regel bilden sich schnell Abscesse, welche bald klein, punktförmig sind, bald eine beträchtlichere Grösse erreichen und ganze Renculi oder noch grössere Abschnitte, ja die ganze Niere einnehmen. Erstere sind meist in grosser Zahl vorhanden und finden sich hauptsächlich in der Rinde, wo die meisten an der Oberfläche liegen und rundlich sind, während die im Mark gelegenen meist eine in der Richtung der Harnkanälchen längliche Gestalt besitzen. Sie sind in der Regel von einem rothen, hyperämischen oder auch hämorrhagischen Hof umgeben, wie denn überhaupt nicht selten gerade neben den kleinen Abscesschen auch multiple punktförmige

Blutungen gefunden werden. Aus der Kleinheit der Eiterherdchen ergiebt sich, dass der Process noch in acutem Stadium sich befindet, was das Vorkommen der Blutungen erklärt. Die grossen Abscesse können aus der Confluenz kleinerer hervorgegangen sein, was besonders bei sehr schnellem Verlauf der Erkrankung der Fall ist, sie können aber auch aus einer allmähligen Vergrösserung einzelner Herde entstanden sein, was dann einen längeren Verlauf voraussetzt. Wenn der Eiterherd so gross ist, dass er die ganze Niere einnimmt, so findet sich ein grosser von den ableitenden Wegen und der Kapsel, an der wohl noch hie und da etwas Parenchym zu erkennen ist, gebildeter eiterhaltiger Sack (Pyonephrose). Ein ähnliches Bild kann aber auch auf andere Weise erzeugt werden, nämlich wenn beim Bestehen einer Hydronephrose sich eine Eiterung der Beckenschleimhaut entwickelt. Es wird dann allmählig der wässerige Inhalt des hydronephrotischen Sackes immer mehr durch Eiter ersetzt. In diesem Falle wird man an dem etwa noch übrigen Nierenparenchym nur die Zeichen der hydronephrotischen Schrumpfung, im ersteren wird man eiterige Veränderungen finden. Nicht selten hat der Inhalt der Nierenabscesse einen jauchigen Charakter, doch hat Klebs mit Recht betont, dass in vielen dieser Fälle sehr rasch eine postmortale Fäulniss eintritt, so dass man nicht ohne Weiteres aus dem Leichenbefund auf das Verhalten während des Lebens schliessen darf.

Wenn die Eiterung hauptsächlich in der Marksubstanz sitzt, dann können durch den Zusammenfluss benachbarter Abscesse und durch den Durchbruch derselben in die Nierenkelche kleinere und selbst grössere Stückchen des Nierenparenchyms abgetrennt und losgestossen werden, welche dann sogar während des Lebens im ausgeschiedenen Harn aufgefunden werden können. Man hat wohl bei solchen Zerstörungen der Niere von einer Phthisis renalis apostematosa gesprochen. Ausser dem erwähnten Durchbruch eines Eiterherdes in einen Nierenkelch kann auch ein solcher in das Becken und den Ureter, in den Darm (am häufigsten in das Colon, seltener in das Duodenum oder den übrigen Dünndarm), in die Bauchhöhle, selten in Leber oder Milz oder gar durch das Diaphragma in Lungen und Bronchien erfolgen. Dabei kann die Verbindung des Nierenabscesses mit den genannten Theilen eine directe sein (nach vorgängiger Verlöthung), es kann aber auch zunächst der Eiter in das die Niere umgebende Binde- und Fettgewebe einbrechen und hier eine Perinephritis, wenn wesentlich die Nierenkapseln betheiligt sind, oder eine Paranephritis, wenn auch das entferntere Gewebe ergriffen wird, erzeugen, so dass dann der Durchbruch in jene Theile erst secundär von den peri- und paranephritischen Abscessen aus erfolgt. Ein solcher secundärer Durchbruch ist natürlich nicht nothwendig, er braucht auch nicht in der Nähe der Niere zu erfolgen und kann ausser nach inneren Theilen des Körpers auch an der äusseren Haut (in der Lendengegend) zu Stande kommen, wodurch dann eine äussere Nierenfistel gebildet wird. Jede Verbreitung der Eiterung nach anderen Theilen als den ableitenden Harnwegen setzt eine Perforation der fibrösen Nierenkapsel voraus, welche wie alle fibrösen Häute der Vereiterung längere Zeit widerstehen

kann. Bei ganz frischen und kleinen Abscessen ist die Kapsel meist leicht von der Niere abzuziehen und zeigt ebenso wie die Niere eine glatte Oberfläche, nach längerem Bestehen der Eiterung aber und bei grösseren Abscessen ist die Kapsel schwerer zu trennen, bei ihrem Abziehen werden Abscesse eröffnet, es bleiben kleine Eitermengen und kleine Parenchymstückchen an ihr hängen, so dass sie an der inneren Seite ein höckeriges, zottiges, sammetartiges Aussehen besitzt, während gleichzeitig auch die Nierenoberfläche eine entsprechende Verunstaltung zeigt. Bei recht langsamem Fortschreiten der Abscessbildung oder wenn die Eiterung zum Stillstand gekommen ist, pflegt die Kapsel mehr oder weniger stark schwielig verdickt zu sein; sie haftet dann an den Stellen, wo keine Abscesse zu Tage treten, dem Parenchym ganz besonders fest an und enthält vielleicht selbst noch hie und da kleinere Eiterherde. Dann hat nicht selten das diese Höhlen begrenzende Gewebe eine mehr schwefelgelbe Färbung, welche von einer Verfettung der im Bindegewebe liegenden Eiterkörperchen und der Bindegewebszellen selbst herrührt. Da die schwielige Verdickung sich auch auf die Fettkapsel und das umgebende Gewebe erstrecken kann, so ist die Niere dann manchmal von einer einen bis mehrere Centimeter dicken derben fibrösen Masse umhüllt. In solchen Fällen pflegt freilich auch das Aussehen der Niere selbst ein anderes zu sein. Auch in ihr ist es zu einer Wucherung des Bindegewebes um die Eiterherde herum gekommen, welches zunächst als eine zellenreiche Hülle, in welcher nach der Eiterhöhle zu die Harnkanälchen mehr und mehr schwinden, den Eiter umgiebt. Die Fibroblasten des Bindegewebes mit ihren ovalen grossen Kernen und ihrer meist länglichen Gestalt lassen sich leicht von den kleinen Eiterkörperchen mit ihren gelappten Kernen unterscheiden, auch dann schon, wenn beide noch nicht räumlich getrennt sind. Zwischen den gewöhnlichen Fibroblasten sieht man eine grosse Zahl von körnigen Zellen, welche die bekannten Reactionen der sog. Mastzellen geben. Hat der Process Zeit sich weiter zu entwickeln, so tritt eine immer schärfere Trennung des Eiters und des neugebildeten Bindegewebes hervor, welches letztere gleichzeitig immer mehr einen faserigen, fibrösen Charakter erhält und schon makroskopisch als graue, nach dem Eiter zu scharf abgegrenzte, nach dem Nierenparenchym zu mehr allmählig verschwindende Kapsel um die Eiterhaufen erscheint. Waren viele kleine Abscesse nebeneinander gelagert, so kann das ganze Gewebe zwischen denselben fibrös werden, so dass das Fasergewebe ein graues Maschenwerk bildet, in dessen Hohlräumen der gelbe Eiter liegt. Wenn dann auch noch der Rand der fibrösen Balken durch Verfettung der Zellen eine schwefelgelbe Farbe erhält, so kann ein Bild entstehen, welches durchaus dem gewöhnlichen Bild der alveolären Leberabscesse (vergl. Bd. I., Fig. 194, S. 930) gleicht. Der Eiter kann sich eindicken und verkreiden, wie ich es in grosser Ausdehnung mehrmals bei Pyonephrosen gesehen habe, es kann aber auch nach vorausgegangenem fettig-körnigem Zerfall der Eiterkörperchen eine vollständige Resorption derselben stattfinden, so dass dann nichts übrig bleibt, als das neugebildete schwielige Bindegewebe, welches

in der bekannten Weise sich mehr und mehr retrahirt und dadurch eine Schrumpfung des Organs bewirkt. Waren kleinere Abscesse in der Nähe der Nierenoberfläche vorhanden, so werden hier narbenartige Einziehungen sich zeigen, welche von vernarbten embolischen Infarkten sich durch die mangelnde Beziehung zu den Arterien und bei etwas grösseren durch ihr unregelmässiges Eindringen in die Marksubstanz unterscheiden. Waren mehrere oder eine grössere Zahl von Abscessen vorhanden, so kann die ganze Niere indurirt und in ausgedehntester Weise narbig geschrumpft sein. Alle diese, wenigstens in Rücksicht auf die Eiterung als Heilungsprocesse zu bezeichnenden Veränderungen treten begreiflicherweise am ehesten bei jenen Niereneiterungen ein, welche nicht einen hämatogenen Ursprung haben, sondern aus rein local wirkenden Ursachen hervorgegangen sind.

Damit ist schon eine der wichtigsten ätiologischen Unterscheidungen der Niereneiterungen in hämatogene, d. h. als Theilerscheinung einer allgemeinen Blutinfection und darum der Regel nach doppelseitig auftretende und in solche, welche zunächst rein örtlichen Einwirkungen ihre Entstehung verdanken und darum nicht selten einseitig sind, gegeben, doch müssen noch weitere Trennungen gemacht werden. Die hämatogenen Niereneiterungen können auch als metastatische bezeichnet werden, doch dürfen sie nicht ohne Weiteres auch embolische genannt werden, denn nur bei einem Theil derselben lassen sich primäre Verstopfungen der Arterien oder Capillaren nachweisen. Ich unterscheide deshalb die embolisch-metastatischen von den einfach metastatischen Eiterungen und verstehe unter letzteren solche, bei welchen die Mikroorganismen ohne Embolie an der Gefässwand haften geblieben resp. durch dieselbe hindurchgetreten sind. Unter der zweiten Gruppe stehen die von den ableitenden Harnwegen aus erregten Niereneiterungen obenan. Da bei denselben eine Entzündung des Beckens und der Kelche (Pyelitis) nicht nur vorhanden ist, sondern auch der Parenchymaffection vorausgeht und dieselbe bedingt, so trägt diese Entzündung mit vollem Recht die Bezeichnung Pyelonephritis; eine urinogene könnte man sie nennen, weil, wie bei den hämatogenen Entzündungen das Blut, so hier der Urin der Träger der Mikroorganismen ist und dieselben der Niere zuführt, wenn auch nur in passiver Weise. Eine andere Form localer Eiterung hat ihre Ursache in dem Uebergreifen eines Eiterherdes der Nachbarschaft erst auf die Nierenkapsel, dann auf das Nierenparenchym, eine dritte Form ist die traumatische Nephritis, bei welcher durch das Trauma eine starke örtliche Disposition für die Ansiedelung der Eiterkokken erregt wird, sei es, dass durch eine offene Wunde der Zutritt derselben von aussen ermöglicht wurde, sei es, dass bei subcutaner Zerreissung und Quetschung der Niere Mikroorganismen aus dem Blut oder vielleicht auch aus dem Harn zu der verletzten Stelle gelangten und wegen der Verletzung sich anzusiedeln vermochten.

Nicht in allen Fällen von eiteriger Nephritis lässt sich mit Sicherheit eine der aufgezählten Ursachen feststellen, es giebt zuweilen solche, wo weder während des Lebens noch bei der Autopsie eine Erklärung

für die Eiterung gefunden wird. Es muss dabei immer berücksichtigt werden, dass sehr wohl die primären Affectionen, zu denen sich, sei es durch Vermittelung des Blutes oder des Urins, eine Niereneiterung secundär hinzugesellte, geheilt sein können, während der Nierenprocess noch fortschreitet oder doch, wenn auch zum Stillstand, so doch nicht zur Ausheilung gelangt ist.

Indem ich nun dazu übergehe, die wichtigsten Formen der Niereneiterung noch etwas genauer zu beschreiben, beginne ich mit der embolischen Nephritis. Man findet dieselbe bei diphtheroider Endocarditis, bei puerperaler und traumatischer Pyämie, bei maligner acuter Osteomyelitis nicht selten, also in Fällen, wo die Emboli aus dem Herzen oder aus den Körpervenen stammen, seltener ist ein septisch erweichter Arterienthrombus die Ursache, wie in dem von mir schon Bd. I., S. 730 erwähnten Falle von jauchig zerfallendem Magenkrebs. Stammen die embolischen Massen aus den Venen des grossen Kreislaufs, so können Lungenmetastasen vorhanden sein oder fehlen, — im letzteren Falle müssen selbstverständlich die Emboli entweder von vornherein so klein gewesen sein, dass sie die Lungencapillaren passiren konnten, doch so gross, dass sie in den kleineren Nierencapillaren resp. Glomerulusschlingen stecken blieben, oder sie sind während ihrer Circulation im Blute noch so herangewachsen, dass sie deswegen erst in der Niere stecken blieben. Ich kann aber gerade in Bezug auf solche Fälle die Vermuthung nicht unterdrücken, ob es sich nicht wenigstens in einem Theil derselben um einfach metastatische Processe handelt, bei welchen die Ausfüllung der Gefässe mit Kokkenmassen erst secundär entstanden ist, also erst durch allmählige Vermehrung der Organismen, nicht durch plötzlichen embolischen Verschluss bewirkt wurde. Ein sehr seltenes, aber sicher constatirtes Ereigniss ist die primäre Verstopfung von venösen Gefässen durch rückläufige Emboli.

Die embolische Nephritis tritt in der Regel doppelseitig und in multiplen kleinen Herden auf, welche hauptsächlich, wenn auch keineswegs ausschliesslich in der Rinde liegen, wo sie theils unregelmässig zerstreut, theils zu Streifen hintereinander (in der Richtung der Interlobulararterien), theils gruppenweise zusammengelagert sind. Letzteres erklärt sich leicht aus dem Umstande, dass die septischen Emboli weich und brüchig zu sein pflegen, so dass ein grösserer leicht beim Anprallen an eine Theilungsstelle in viele Stückchen zerschellt, welche dann sämmtlich gleichzeitig kleine Embolien in dem Verbreitungsgebiete der betreffenden Arterie bewirken. Dass ein solches Zerschellen nicht nothwendig ist, beweisen die necrotischen embolischen Infarkte, welche man zuweilen neben den Abscesschen findet. In ihnen (Fig. 14) sind oft ausgedehnte Gefässstrecken mit Mikroorganismen vollgepfropft, während um sie herum Eiterung vorhanden ist. Sehr häufig sieht man nicht nur um die Eiterherdchen rothe hämorrhagische Höfe, sondern auch unabhängig von denselben punktförmige Blutungen. Das übrige Nierenparenchym, insbesondere das corticale Gewebe, pflegt geschwollen und getrübt zu sein und verminderte Consistenz zu besitzen; am stärksten treten diese Veränderungen in dem Gebiete und in der

Umgebung der Abscesshaufen ein. Man sieht gerade bei dieser Eiterungsform diese Nebenveränderungen in so frischem Stadium und die Abscesse so klein, weil wegen der allgemeinen Blutinfection der Tod meist frühzeitig eintritt.

Fig. 14.



Embolische eiterige Nephritis um einen Infarkt herum. Schw. Vergr.
g mit Organismen vollgestopfte Gefässe; bei m sind die Mikrokokken aus den Gefässen in das Gewebe eingedrungen; i Theil des necrotischen Infarkts, bei n noch lebendes Nierengewebe, bei e beginnende Eiterung.

Mikroskopisch findet man die Eiterkörperchen sowohl in dem interstitiellen Gewebe wie im Lumen der Harnkanälchen und in den Kapselräumen der Malpighi'schen Körperchen, letzteres, weil nicht selten ein Glomerulus mit verstopften Schlingen den Mittelpunkt der Eiterherdchen bildet. In dem umgebenden Gewebe sieht man verschiedenartige Veränderungen an den Harnkanal-Epithelien: trübe Schwellung, fettige Degeneration, auch wohl Necrose. Ganz besonders wichtig ist, dass man oft auf das Schönste die Beziehungen der Eiterung zu den Organismenembolien, soweit das überhaupt durch anatomische Untersuchung möglich ist, erkennen kann, indem man in denselben Schnitten Embolien ohne wesentliche Veränderung der Umgebung, solche mit beginnender und solche mit vollendeter Eiterung neben einander sieht. Auch ist gerade bei diesen Mikrobenembolien in der Niere das Wachsthum der Organismen im Innern der Gefässe aus der starken, meist varicösen Erweiterung derselben zu erschliessen (s. Fig. 14).

Bei der typischen Form der nicht embolischen metastatischen Nephritis, welche man als Nephritis papillaris mycotica bezeichnen kann, sieht man nur in den Papillen und mittleren Abschnitten der Markkegel längliche gelbliche Streifchen (Fig. 15) mit oder ohne rothen Hof. Schon das Freisein der Rinde deutet auf die nicht embolische Entstehung derselben hin, sicher geht dieselbe hervor aus dem mikroskopischen Befund (Fig. 16), da man die das Centrum der Herde

einnehmenden Mikroorganismen nicht innerhalb von Blutgefässen, sondern von Harnkanälchen liegen sieht. Wenn auch die Epithelzellen an diesen Stellen verschwunden zu sein pflegen, so sieht man sie doch

Fig. 15.

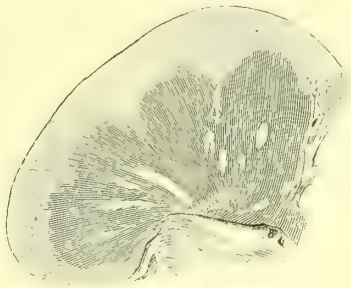

Pyämische Schizomycetenherde in der Marksubstanz der Niere, nat. Gr.
Thrombophlebitis und Periphlebitis femoralis nach Amputation eines tuberculösen Kniegelenks.

im weiteren Verlauf der Kanäle und ausserdem kann man oft, wie in dem abgebildeten Falle, die Organismen um hyaline Harncylinder herum liegen sehen. In der Regel zeigen diese kleinen metastatischen Abscesse in schönster Weise drei verschiedene Bestandtheile: centrale Mikrobienhaufen, darum eine fettig-necrotische Degenerationsschicht und erst um diese herum die Eiterung (Fig. 16). Die Frage, wie die Mikroorganismen in die Harnkanälchen der Marksubstanz gekommen seien, kann meines Erachtens nur dahin beantwortet werden, dass dieselben an den Glomerulusschlingen aus dem Blute ausgetreten sind und mit dem Harn nach den Sammelröhren hingeführt wurden, wo sie sich zusammenlagerten, festsetzten und weiterwuchsen. Man könnte danach von einer mycotischen Ausscheidungsnephritis sprechen. Nicht immer ist die Eiterung schon deutlich ausgesprochen, sondern wenn man die Affection in recht frühen Stadien zur Untersuchung bekommt, sieht man nur feine graue oder graugelbliche, dem Verlauf der Harnkanälchen entsprechende Streifchen, die manchmal nach der Papillenspitze zu so dicht stehen, dass hier eine mehr diffuse, schmutzig gelbliche oder auch hellbräunliche Färbung resultirt, in der sich nur einzelne dickere Streifen besonders hervorheben. Dabei ist das Gewebe gewöhnlich etwas weich und brüchig. Mikroskopisch sieht man die Harnkanälchen mit Mikrobien gefüllt, die Epithelien in der Umgebung in fettiger Degeneration und in Necrose begriffen, Eiterkörperchen nur in minimaler Menge. Dabei können auch in Glomerulusschlingen und anderen Gefässen der Rinde Mikrobienanhäufungen gefunden werden, was darauf hindeutet, dass auch bei embolischen Processen die geschilderten Ausscheidungsveränderungen vorkommen können. Es bedarf noch weiterer Feststellungen, ob, wie es von Flügge u. a. behauptet wird, ein Uebertritt der Organismen aus dem Blut in den Harn nur vorkommt, wenn schon locale Veränderungen in den Nieren vorhanden sind, ich selbst bin bis jetzt von der Richtigkeit dieser Behauptung noch nicht überzeugt, denn

es ist nicht recht der Grund einzusehen, warum die Mikroorganismen, welche doch zweifellos an anderen Orten die unveränderte Gefässwand zu passiren vermögen, dies an den Glomerulusgefässen nicht sollten thun können, und die experimentellen Untersuchungen haben m. E. noch kein abschliessendes Resultat ergeben. Zu den nicht embolischen metastatischen Eiterungen dürften auch die durch den Actinomyces erzeugten gehören, sowie eine Anzahl von Mikrokokkenabscesschen der Rinden- und Marksubstanz bei Pyämie, Decubitus, acuten Infectionskrankheiten, wie Synanche (Rachendiphtherie), Scharlach, Typhus, bei denen es sich dann um eine Mischinfection mit Eiterkokken handelt. Gerade in solchen Fällen darf meiner Meinung nach eine vorhandene Verstopfung von Gefässen mit Mikroorganismen keineswegs unbedingt als Beweis einer primären Embolie angesehen werden.

Fig. 16.

Mykotischer Abscess des Markes, mittl. Vergr.
Mikrokokkenhaufen um hyaline Cylinder herum in einem Harnkanälchen, dann eine necrotische Zone, dann eine solche mit Eiterung.

Wohl die häufigste aller Niereneiterungen ist die durch Pyelonephritis bedingte. Diese selbst aber kann ihrer Entstehung nach wieder verschieden sein, denn man trifft sie sowohl als primären Pro-

cess bei Anwesenheit von Steinen oder auch von Geschwülsten im Nierenbecken, wie als secundäre Affection bei schwerer Entzündung der Blase. Letztere ist bei weitem die häufigste Form und zugleich die ätiologisch einfachste, indem es sich bei ihr um ein Fortschreiten einer mit ammoniakalischer Harngährung verbundenen mycotischen Entzündung der Blase nach den oberen Harnwegen und von da nach der Niere handelt. Dieses Fortschreiten geht freilich nicht immer in continuirlicher Weise vor sich, sondern die Ureterenschleimhaut ist in der Regel weniger verändert wie diejenige des Beckens und der Kelche. Das rührt wohl kaum davon her, dass die in der Blase nistenden Organismen sich durch den Ureter nach oben bewegen, bis ihre weitere Fortbewegung an der Niere gehemmt wird, denn die meisten in Frage kommenden Organismen haben gar keine Eigenbewegung, sondern das rührt wohl daher, dass die Organismen in dem stagnirenden gährenden Harn passiv in die Höhe steigen bis zum oberen Flüssigkeitsspiegel, wo sie sich dann festsetzen und vermehren. Diese Stagnation des Harnes spielt sicherlich eine Hauptrolle, denn sie ist in den meisten Fällen vorhanden, mag nun eine Lähmung der Blase (bei Rückenmarksleiden) oder eine Verlegung des Harnweges durch Prostatahypertrophie, Urethralstrictur etc. zu Grunde liegen. Sie betheiligt sich auch vielfach direct bei den Veränderungen des Beckens, der Kelche und der Nieren, indem nicht selten neben den frisch entzündlichen auch ältere durch Druck stagnirenden Harns erzeugte Veränderungen vorhanden sind: hydronephrotische Erweiterung der Harnwege, Abplattung und Atrophie der Nierenpapillen. In den Fällen, wo Steine oder Geschwülste die Ursache für Pyelonephritis abgeben, ist der Zusammenhang kein directer, sondern auch hier ist eine chemische Veränderung des Urins, welche durch den erregten Catarrh oder die flüssigen Absonderungen der Geschwulst bedingt wird, das Mittelglied. Freilich ist es schwer zu sagen, woher die die Eiterung erregenden Organismen kommen, ob aus dem Blute oder aus den tieferen Harnwegen. Jedenfalls aber kann darüber kein Zweifel sein, dass Steine und Geschwülste direct nur die Disposition zu eiteriger Entzündung erzeugen.

Entsprechend der Pathogenese der Pyelonephritis entstehen die ersten Veränderungen in der Marksubstanz, und zwar in den Papillen, doch wird meistens bald auch die Rindensubstanz in Mitleidenschaft gezogen. In frischeren Fällen heftigerer Entzündung ist die ganze Niere vergrössert, mehr oder weniger schlaff, die Oberfläche wohl blutreich, aber doch von mattem, trübem Aussehen, zerstreute punktförmige Blutungen sind nicht selten (Fig. 17). Häufig treten an der allgemein getrübten Oberfläche einzelne Stellen von 1—3 cm Durchmesser durch ihre grössere Blässe und grössere Weichheit hervor, welche sogar, dies ist aber schon ein vorgeschritteneres Stadium, durch einen rothen hyperämischen Hof abgegrenzt sein können (Fig. 17). Sowohl in diesen Flecken wie auch ausserhalb derselben können bereits stecknadelkopfgrosse gelbliche, vielfach ebenfalls von rothem Hofe umgebene Abscesschen vorhanden sein, welche indessen auch vollständig fehlen können. Auf einem Durchschnitte sieht man die gleiche Trübung und

schlaffe Schwellung besonders der Rinde, die hellen Flecken treten auch im Innern des Parenchyms hervor und reichen in die Marksubstanz hinein, die einzelnen Bestandtheile der Rinde sind oft nur schwer oder gar nicht von einander zu unterscheiden und selbst die Grenzen von Rinde und Mark sind verschwommen. Es kann sein, dass in der Rinde nur die geschilderten Veränderungen ohne Abscesse vorhanden

Fig. 17.

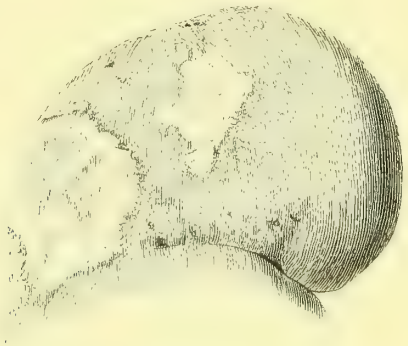

Pyelonephritis, äussere Ansicht, nat. Gr.
Zahlreiche kleine Eiterherdchen, zwei grössere necrotisch-eiterige Herde mit hyperämischem Hofe, vereinzelte punktförmige Hämorrhagien, geringe fötale Lappung.

sind, während in den Markkegeln, in allen oder auch nur einzelnen, bereits ausgesprochene Eiterung und Abscessbildung in grösserer oder geringerer Ausdehnung vorhanden ist, wie denn überhaupt im Gegensatze zu dem gewöhnlichen Befunde bei der embolischen Nephritis die Marksubstanz erheblich stärker afficirt zu sein pflegt. Das gilt besonders für die in die Kelche hervorragenden Theile derselben, die Papillen. Hier kommt es nicht nur zu ausgedehnten eiterigen Zerstörungen, sondern gar nicht selten sterben sie in ihrem hervorragendsten Theile oder auch in ganzer Ausdehnung, ja selbst mit noch einem Stück der centralen Theile der Markkegel vollständig ab (Fig. 18), so dass sie eine helle graugelbliche Färbung annehmen. Die Consistenz der necrotischen Papillen ist dabei oft etwas derber, so dass sie diphtherisch-necrotischen Massen gleichen; da dabei häufig auch diphtherische Veränderungen an der Schleimhaut der Kelche vorhanden sind, so kann man geradezu von einer Diphtherie der Papillen reden. Sowohl durch diese necrotischen Processe, neben welchen in der Regel auch eiterige vorhanden sind, wie durch die einfachen Eiterungen können kleinere oder grössere Stückchen des Gewebes abgelöst werden, welche dann gelegentlich schon während des Lebens im Harne zur Beobachtung gelangen.

Mikroskopisch erhält man je nach dem Stadium, in welchem die Affection sich befindet, verschiedene Befunde. Ausser den früher schon geschilderten parenchymatösen Veränderungen treten in dem Bereich

der hellen Flecken Verfettung und Necrose an den Epithelzellen, besonders der gewundenen Harnkanälchen, hervor, während in den necrotischen Papillen das gesammte Gewebe der Necrose verfallen zu sein pflegt. Auch wenn makroskopisch noch keine Eiterung deutlich zu erkennen ist, so pflegt man doch mikroskopisch sowohl im Lumen von Harnkanälchen wie im interstitiellen Gewebe Eiterkörperchen zu erkennen. Je ausgesprochener und ausgedehnter die Eiterung ist, desto grösser pflegt auch die Schwellung der gesammten Niere zu sein. Aetiologisch bedeutungsvoll sind die Befunde von Mikroorganismen sowohl in dem Eiter der Abscesse, wie insbesondere in dem Lumen der Harnkanälchen auch an Stellen, wo noch keine Abscessbildung stattgefunden hat. Es können ganz ähnliche Herde sich zeigen, wie

Fig. 18.

Pyelonephritis. Hauptdurchschnitt, entsprechend der Fig. 17 dargestellten Partie, nat. Gr. Frisch. Prap. Parenchymatöse Veränderung der Rinde, Necrose und Eiterung in den Papillen und centralen Theilen des Markes. K Nierenkelch mit hyperämisch-hämorrhagischer Schleimhaut (war ausserdem mit eiterigem Secret bedeckt).

sie vorher bei der metastatischen Nephritis geschildert wurden: Anhäufung von Mikroorganismen im Lumen von Sammelröhren (Ductus papillares), dann eine necrotisch-fettige Zone und endlich Anhäufung von Eiterkörperchen. In der Rindensubstanz habe ich aber die Organismen auch im Lumen von Gefässen gefunden, so dass Bilder entstanden, welche den von der embolischen Nephritis beschriebenen entsprechen, wodurch wieder die Frage nahegelegt wurde, ob hier nicht etwa im Mark ein Eindringen von Organismen in Arterien und dann secundär eine embolische Verschleppung derselben nach der Rinde hin stattgefunden habe. Auf solche Weise würden sich auch die oft in der ganzen Rinde zerstreuten und oft von relativ unverändertem Gewebe umgebenen Abscesschen am besten erklären lassen, da die Annahme einer Verbreitung der Organismen im Lumen der Harnkanälchen bei dem eigenthümlichen Verlaufe derselben ihr Missliches hat. Es bleiben freilich noch die Lymphgefässe, welche wohl eine discontinuir-

liche Verbreitung der Organismen bewirken könnten, besonders da ein Zusammenhang zwischen den Lymphgefässen des Ureters und denjenigen der Nierenkapsel und der Nierenoberfläche nachgewiesen worden ist. Der Befund von Organismen in Blutgefässen der Rinde müsste dann durch ein directes Eindringen derselben aus der Umgebung erklärt werden.

Es ist ein Verdienst von Klebs, zuerst die parasitäre Natur der Pyelonephritis bewiesen zu haben. Wenn auch seine Beschreibung der Pilze nicht mehr als zutreffend erachtet werden kann, so hat er doch zuerst die Thatsache des Vorkommens von Mikroorganismen im Lumen der Harnkanälchen festgestellt. Uebrigens ist der Befund an Mikroorganismen keineswegs in allen Fällen der gleiche. Abgesehen von den etwaigen Resultaten künstlicher Züchtungen ergiebt bereits die mikroskopische Untersuchung, dass sowohl Kokken, die man wohl ohne Weiteres den bekannten Eiterkokken zurechnen darf, als auch Stäbchen vorkommen. Nach meinen Erfahrungen muss ich sogar annehmen, dass häufig kurze Stäbchen eine wesentliche Rolle spielen. In Fällen von Necrose der Papillen habe ich so grosse Haufen von Organismen in den necrotischen Theilen gefunden, dass sie an Grampräparaten mit blossen Augen ohne weiteres zu sehen waren, doch vermag ich selbstverständlich nicht anzugeben, wie viele davon erst nach dem Tode gewachsen waren.

Die vorhergehende Schilderung bezog sich hauptsächlich auf die acut verlaufenden schweren Fälle, bei welchen sämmtliche Markkegel mit der gesammten Rinde verändert sind. Man findet aber bei der Section auch solche, wo der Process mehr localisirt ist, wo nur ein Kelch mit seiner Papille oder doch nur wenige derselben stärker erkrankt sind. Es kann sich dabei um ganz frische Processe handeln, die eben erst in der Entwickelung begriffen sind, oder die Processe sind älter, haben dann aber einen langsameren Verlauf genommen. Gerade dabei kann es zur Bildung ausgedehnterer Abscesshöhlen in der Marksubstanz kommen (sog. Phthisis renalis apostematosa) und gerade dabei ist auch am ehesten noch eine Heilung möglich. Wenn die ganze Niere erkrankt und der Verlauf der Erkrankung ein schneller ist, dann wird der Tod der regelmässige Ausgang sein, für den sowohl die Störung der Nierenfunction, als auch eine secundäre Infection des Blutes die Ursache ist. Letztere tritt in manchen Fällen auch anatomisch sehr deutlich hervor, indem sowohl secundäre Thrombophlebitis renalis mit multiplen pyämischen Abscessen, als auch, seltener, eine secundäre diphtheroide Endocarditis gefunden wird. Bei den langsamer und besonders den mehr localisirt verlaufenden Processen, welche man hauptsächlich bei der calculösen Form antrifft, wobei manchmal grosse buchtige Abscesshöhlen, welche Steine enthalten, vorkommen, kann nach Entleerung der Abscesse die Eiterung aufhören und eine schwielige Schrumpfung eine Art von Heilung herbeiführen. Die Schrumpfung kann sich über den grösseren Theil der Niere erstrecken oder partiell sein, sie kann auch die Kelche und das Becken ergreifen oder dieselben frei lassen.

Betreffs der übrigen früher aufgezählten Arten der eiterigen Nephritis ist kaum noch etwas weiteres hinzuzufügen, nur über die traumatische Nephritis sind noch einige Bemerkungen zu machen. Es wurde schon angeführt, dass eine Eiterung sowohl an eine directe Verletzung der Niere von aussen her, als auch an eine subcutane Quetschung sich anschliessen könne. Im ersteren Falle liegen die Verhältnisse einfach, denn es handelt sich dabei um eine direct von aussen inficirte Wunde. Nicht so im zweiten Falle. Hier ist zunächst eine rein mechanische Veränderung vorhanden, die in einer Lockerung, Erweichung des Parenchyms mit Hyperämie und Blutungen oder einer Zerquetschung und Zerreissung beruht. Hier ist nur eine indirecte Infection möglich, sei es vom Blute aus, sei es von den Harnwegen her. Zuerst entstehen hie und da kleine Abscesse, dann grössere, bis schliesslich unter immer stärkerem Schwund des zerquetschten Nierengewebes ganz grosse Eiterhöhlen sich bilden können, bei welchen es dann schwer sein kann, zu entscheiden, ob sie pyelitischer oder traumatischer Natur sind.

Schliesslich sei an dieser Stelle auch noch kurz der eiterigen Peri- und Paranephritis gedacht, da sie ja doch relativ am häufigsten durch Niereneiterung bedingt wird. Ausser den Nierenabscessen sind als Ursachen secundärer Paranephritis noch zu nennen: Empyem, Spondylitis und Psoitis, Parametritis und Thrombophlebitis spermatica, Perforation des Darmes, der Blase, von Leberabscessen, doch sind besonders die letzteren Ursachen selten. Dasselbe gilt für die secundären Entzündungen bei Allgemeininfectionen (Typhus, Puerperalfieber), wo die Eiterung nicht wie in den vorigen Fällen durch directe Fortleitung entstanden ist. Aehnlich wie bei der Nephritis können auch bei der Paranephritis Traumen als entferntere Ursachen wirken, unter denen besonders auch starke Anstrengungen der umgebenden Muskeln (durch Tragen von Lasten, Fahren, Reiten) von den Autoren angegeben werden. Die vielfach als Ursache angeführte Erkältung kann höchstens disponirend wirken.

Ueber die anatomische Erscheinung der paranephritischen Eiterung ist nichts weiter zu sagen, als dass ganz enorme Eiteranhäufungen durch dieselbe bewirkt werden können und dass ähnlich wie bei grossen alten Nierenabscessen eine schiefrige Färbung und partielle Verkalkung in der Wand der Abscesse vorkommen kann. Was ihre Ausgänge betrifft, so ist als relativ günstiger und zugleich häufigster eine Perforation in der Lendengegend und nach Senkung längs des Psoas unter dem Poupart'schen Bande zur Beobachtung gekommen. Von den ungünstigeren Perforationen in benachbarte Organe folgen sich der Häufigkeit nach Perforation in eine Pleurahöhle, den Darm, die Lungen, das Peritoneum, selten sind solche in das Pericard, Nierenbecken, Vagina, Blase, Urethra.

Bei chronischem Verlauf können sich mächtige schwielige Massen um die Niere herum bilden, die dann ihrerseits wieder durch Compression mancherlei Störungen machen können. Ich habe schon früher einen mir zur Untersuchung gekommenen Fall erwähnt, wo durch das schrumpfende paranephritische Bindegewebe eine Thrombose der Arteria

renalis mit folgender Totalnecrose der Niere entstanden war. Immerhin ist diese Schwielenbildung der Anfang der Heilung und es ist gerade in solchen Fällen eine völlige Resorption des Eiters möglich. Häufiger freilich findet man immer noch kleine, manchmal verkalkende eingedickte Eiterherde mit verfetteten Eiterkörperchen in das schwielige, dann meist in der Umgebung des Eiters durch Verfettung der Zellen schwefelgelb gefärbte Bindegewebe eingelagert.

Eine neuere zusammenfassende Darstellung der eiterigen Nephritis hat Steven (The pathology of suppurative inflammations of the Kidney, Glasgow med. Journ. 1884, Septbr.) gegeben. Pyelonephritis: Klebs, Handbuch der path. Anat. I., 2, S. 654, 1876; Aktinomykose: Israel, Klin. Beitr. zur Kenntniss der Aktinomykose des Menschen, 1885; Pyonephrose mit Ausscheidung von flüssigem Fett und Hämatoidinkrystallen durch den Harn: Ebstein, Deutsch. Arch. f. klin. Med. XXIII., 1878. — Ein Fall von Sequestration eines Nierenstückes während des Lebens mit Sectionsbefund: Beale und Taylor, Arch. of med. 1861, II., 284; Abbildungen von ungewöhnlichen Durchbrüchen perinephritischer Abscesse bei Bayer, Traité des malad. des reins, Atlas, Taf. 19, 20, 51. Mit der Peri- und Paranephritis haben sich neuerdings mehrere Autoren beschäftigt: Rosenberger, Die abscedirende Paranephritis und ihre Behandlung, 1878, Würzburg; Nieden. Ueber Perinephritis, hauptsächlich in ätiologischer und diagnostischer Beziehung. D. Arch. f. klin. Med. XXII., 1878 (Zusammenstellung von 116 Fällen); Fischer, Ueber paranephritische Abscesse, Volkmann's Samml. klin. Vortr. No. 253, 1885; Fenwick, On perinephritic Abscess, The Lancet, 1885, II.

Die nicht eiterigen Entzündungen (Morbus Brightii).

Die nicht eiterigen Nierenentzündungen, welche im wesentlichen die Grundlage des Morbus Brightii bilden, sind es hauptsächlich, welche, wie früher erwähnt wurde, sowohl den Klinikern, wie den pathologischen Anatomen Schwierigkeiten bereiten. Die Schwierigkeit für die letzteren liegt vorzugsweise darin, dass man in derselben Niere häufig nicht nur die verschiedensten Gewebsbestandtheile verändert findet, sondern dass auch die Qualität der Veränderungen eine verschiedene ist, dass degenerative, exsudative und productive Veränderungen neben einander in den verschiedensten Combinationen vorkommen. In der Auffassung des gegenseitigen Verhältnisses dieser verschiedenen Veränderungen und in der Erklärung der Pathogenese gehen die Ansichten weit auseinander und dementsprechend lassen auch die Bezeichnungen an Verschiedenheit nichts zu wünschen übrig. Ich habe meine Ansichten über die Unterscheidung verschiedener anatomischer Entzündungsformen in der allgemeinen Einleitung zu diesem Kapitel genügend auseinandergesetzt, es bleibt mir deshalb hier nur noch zu bemerken, dass ich entsprechend der klinischen Aufstellung eines acuten und eines chronischen Morbus Brightii mit den meisten Pathologen eine acute und eine chronische Nephritis unterscheide. Es sind derartige allgemeine Bezeichnungen nothwendig, weil viele Veränderungen makroskopisch nicht oder nur unvollständig zu erkennen sind, so dass zur Feststellung einer genauen Diagnose die mikroskopische Untersuchung unerlässlich ist. Am leichtesten gelingt es noch bei der chronischen Nephritis, makroskopisch verschiedene Unterformen zu unterscheiden, dagegen ist die Einförmigkeit des makroskopischen Bildes

bei den acuten Entzündungen so gross, dass der pathologische Anatom für die Diagnose an der Leiche die allgemeine Bezeichnung acute Nephritis gar nicht entbehren kann, wenngleich es auch hier in vielen Fällen möglich sein wird, wenigstens einzelne besondere Veränderungen, z. B. parenchymatöse, hämorrhagische, in der Benennung mit zu berücksichtigen.

Unter den acuten nicht eiterigen Nierenentzündungen kann man nun meines Erachtens folgende Unterformen unterscheiden:

1. Die acute degenerative parenchymatöse Nephritis (auch wohl nur acute parench. N.). Die Niere ist mehr oder weniger vergrössert oder auch nur von normaler Grösse, ihre Kapsel ist leicht abziehbar, die Consistenz häufig vermindert, an der Oberfläche die lobuläre Zusammensetzung deutlich, die Venensterne manchmal stark gefüllt, auf dem Durchschnitt die Marksubstanz der Schwere der Veränderung entsprechend dunkelroth bis blauroth gefärbt, die Rindensubstanz in den schwereren Fällen verbreitert, weich, vorquellend, getrübt, aber die Trübung wesentlich auf die Regionen der gewundenen Kanälchen beschränkt, welche eine undurchsichtig graue Fleckung zeigen, während die Markstrahlen mehr grau durchscheinend, manchmal geradezu glasartig erscheinen. Der Blutgehalt der Rinde kann sich verschieden verhalten, manchmal ist er gering und dann tritt die Trübung infolge der gleichzeitig vorhandenen Anämie stärker hervor, manchmal ist er gross, so dass die Trübung theilweise durch die Röthung überdeckt wird, besonders da auch die Glomeruli gefüllt zu sein pflegen. Nicht selten sind in diesen Fällen Hämorrhagien in der Rindensubstanz, wie gewöhnlich am reichlichsten dicht unter der Oberfläche vorhanden (acute parenchymatös-hämorrhagische Nephritis). Mikroskopisch finden sich die früher geschilderten degenerativen Veränderungen an den Nierenepithelien, insbesondere an denjenigen der gewundenen Harnkanälchen, vor allem die trübe Schwellung, aber auch vacuoläre Degeneration, Necrose, Zerfall, Verfettung. Je stärker die letztere ausgesprochen ist, um so deutlicher die makroskopische Trübung und gelbgraue Färbung. Im Lumen der Harnkanälchen finden sich viele hyaline, weniger körnige Cylinder, aber auch klumpige hyaline Massen (hyaline Kugeln), netzförmige Gerinnselmassen und körnige Eiweissgerinnsel. An den Malpighi'schen Körperchen ist öfter eine gewisse Aufquellung der Epithelien vorhanden, das interstitielle Gewebe kann durch Oedem etwas verdickt sein, hie und da auch wohl kleine Herde zelliger Infiltration zeigen, doch gehören alle diese Veränderungen nicht nothwendig zu dem Bilde hinzu und können fehlen. Nur eine Veränderung fehlt nie, wenn sie auch wesentlich nur aus ihren Folgen erkannt werden kann, d. i. eine degenerative Veränderung der Gefässknäuel, wodurch diese befähigt werden, Eiweiss austreten zu lassen, welches man z. B. durch Kochen von Nierenstückchen leicht in dem Kapselraum als körnige Masse nachweisen kann. Es ist also durchaus anzuerkennen, dass die parenchymatöse acute Nephritis gleichzeitig auch eine acute degenerative Glomerulonephritis ist, aber eben doch zu betonen, dass die Epithelveränderungen von vornherein

vorhanden und, dass sie der anatomischen Untersuchung ohne weiteres zugänglich sind, während jene nur indirect nachgewiesen werden können, und dass functionell die Störung der secernirenden Epithelien denn doch wohl wichtiger ist als diejenige der Glomeruli.

2. In anderen Fällen ist das Verhältniss umgekehrt. Da treten mikroskopisch Veränderungen der Malpighi'schen Körperchen in den Vordergrund, während makroskopisch die Nieren ganz oder fast ganz unverändert erscheinen, höchstens dass etwas Hyperämie vorhanden ist oder die blutleeren, grauen Körperchen auffällig stark hervortreten. Auch hierbei giebt es natürlich verschiedene Grade der Veränderungen, aber auch verschiedene Formen, indem sowohl degenerative wie productive Vorgänge sich abspielen. Häufig sind dieselben vereinigt, aber es giebt doch auch solche Fälle, wo die eine Art der Veränderungen oder die andere vorwiegt. Nennt man den Process überhaupt acute Glomerulonephritis, so kann man die eine Gruppe als degenerative, die andere als productive Glomerulonephritis bezeichnen. Man könnte aber noch weiter gehen und eine degenerative resp. productive Glomerulonephritis vascularis mit dem Gegensatze der epithelialis unterscheiden, je nachdem hauptsächlich die Gefässknäuel oder die Epithelzellen verändert erscheinen. Da es zwei Sorten von Epithelzellen giebt, so wäre dadurch eine weitere Untertrennung in eine Glomerulonephritis glomeruloepithelialis oder capsuloepithelialis gegeben, wenn es möglich wäre, immer genau die Veränderungen der verschiedenen Theile auseinander zu halten. Dass das nicht immer möglich ist, habe ich schon früher hervorgehoben, so dass man sich also vorläufig mit einer allgemeinen Diagnose begnügen muss. Die degenerativen Veränderungen bestehen in hyaliner Degeneration der Glomerulusschlingen, in Zerfall mit schliesslichem Defect des Epithels, die productiven in einer Wucherung der Epithelzellen und vielleicht auch Wucherung der Endothelien.

3. Eine weniger selbständig als in Verbindung mit anderen entzündlichen Nierenveränderungen oder mit einer Pyelitis einhergehende productive epitheliale Nephritis spielt sich gerade am entgegengesetzten Ende der Harnkanälchen ab, an den Ductus papillares. Es kommt hier eine entzündliche Wucherung und Desquamation der Epithelzellen vor, durch welche es bewirkt wird, dass während des Lebens zahlreiche Nierenepithelien im Harn auftreten, während nach dem Tode die Papillen durch eine feinstreifige hellgraue Färbung und dadurch ausgezeichnet sind, dass man eine grosse Menge trüber grauer Flüssigkeit ausdrücken kann, in welcher Epithelzellen in grosser Zahl, Cylinder und vereinzelte Leukocyten vorhanden sind (productive desquamative Papillarnephritis, desquamativer Papillarcatarrh).

4. Sehr selten ist es, dass ein entzündliches Oedem des interstitiellen Gewebes die wesentlichste entzündliche Veränderung darstellt, dagegen habe ich oft genug Nieren gesehen, in welchen sowohl die Epithelien der Kanälchen, wie die Malpighi'schen Körperchen nicht oder doch nur unbedeutend verändert waren, während im interstitiellen Gewebe eine kleinzellige Infiltration (s. Fig. 12, p. 51) vorlag. Man hat solche Fälle ver-

schieden als acute interstitielle Nephritis, ac. productive N., granulirende N., lymphomatöse N. bezeichnet. Makroskopisch erscheinen solche Nieren mehr oder weniger vergrössert, weicher als normal, an der Oberfläche fleckig grauroth, grau, weisslichgrau gefärbt. Auf einem Durchschnitt erscheint die Rindensubstanz verbreitert, gegenüber der stark rothen Marksubstanz relativ blass, von fleckiger, nur meist noch etwas mehr weisslich grauer Färbung wie die Oberfläche, Markstrahlen und Labyrinthe nicht mehr deutlich von einander zu unterscheiden. Gerade hierauf ist im Gegensatz zu dem Aussehen der parenchymatösen Niere besonderer Nachdruck zu legen. Auch die bei dieser vorwiegende Trübung der Rinde fehlt hier. Mikroskopisch findet man in der früher geschilderten Weise eine ungleichmässige, hier starke, da schwache Anhäufung von Zellen, zwischen denen die Harnkanälchen vielfach auseinandergedrängt resp. comprimirt erscheinen. Die Zellen haben grösstentheils einen rundlichen, bläschenförmigen Kern, gleichen also nicht den gewöhnlichen ausgewanderten Leukocyten, weshalb ich sie auch nicht für Blutkörperchen, sondern für Wucherungsproducte der Bindegewebszellen halte, obgleich ich anerkenne, dass die häufig nachweisbare räumliche Beziehung der Zellenhaufen zu den kleinen Venen den Gedanken, dass man ausgewanderte farblose Blutkörperchen vor sich habe, nahe legt und dass eine Zellenauswanderung auch thatsächlich vorhanden ist. Ich halte es für wünschenswerth, dass durch neue Untersuchungen gerade in diese Frage mehr Licht gebracht werde.

So stellen sich die extremen Fälle der acuten Nephritis dar. Noch einmal betone ich, dass Mischformen zu den häufigsten Befunden gehören, dass neben parenchymatösen Veränderungen solche der Malpighi'schen Körperchen und des interstitiellen Gewebes gleichzeitig in voller Ausbildung vorhanden sein können, so dass man gleichzeitig von parenchymatöser, glomerulärer und interstitieller, von degenerativer, productiver, exsudativer und hämorrhagischer Nephritis reden muss.

Die Symptome der acuten Nephritis sind zwar auch im allgemeinen dieselben, aber in den einzelnen Fällen doch wieder wesentlich verschieden. In recht ausgesprochenen Fällen, besonders bei Betheiligung der Glomeruli, ist der Harn an Menge vermindert, aber sein specifisches Gewicht, sein Gehalt an Eiweiss vermehrt. Bei hämorrhagischer Entzündung ist er mehr oder weniger und in verschiedenen Nüancen roth, in allen Fällen enthält er viele hyaline Cylinder, auch farblose Blutkörperchen, häufig Epithelzellen aus den Nierenkanälchen. Je mehr er von diesen Bestandtheilen enthält, um so mehr ist er getrübt. Bei schwerer Glomerulonephritis kann völlige Anurie eintreten.

Die Aetiologie harmonirt gar nicht mit der pathologischen Anatomie der acuten nicht eiterigen Nephritis, da ganz gleiche Veränderungen durch verschiedenartige Einwirkungen erzeugt werden können. Am häufigsten tritt die Erkrankung bei Infectionskrankheiten verschiedener Art auf (Scharlach, Diphtherie, Typhus abd. und exanthematicus, Masern, Pocken, Recurrens, Pneumonie, Pyämie und Sephthämie, acutem Gelenkrheumatismus, Gelbfieber etc.), doch können auch chemische Gifte verschiedener Art (Canthariden, Chromsalze, Aloin, Petroleum etc.)

eine acute Nephritis erzeugen. In manchen Fällen hat zweifellos eine Erkältung, d. h. Verkühlung der Haut stattgefunden, der demnach für die acute Nephritis ihre ätiologische Bedeutung gewahrt bleiben muss. Bei vielen der Infectionskrankheiten mögen wohl in der Niere angesiedelte Mikroorganismen eine directe Einwirkung ausüben, aber weder ist diese genauer bekannt, noch sind überhaupt bei allen diesen Krankheiten Organismen, geschweige denn pathogene in der Niere nachgewiesen.

Zahlreiche experimentelle Untersuchungen sind gerade über die acute Nephritis neuerdings angestellt worden. Man hat auf dreierlei Weise versucht, Nierenveränrungen zu erzeugen, durch vorübergehende oder dauernde Einengung der Arterien oder Venen, durch Verschluss der Ureteren, durch Einführung chemischer Substanzen in das Blut. Ueber die erstere Art von Untersuchungen habe ich schon bei den Circulationsstörungen Mittheilungen gemacht, über die zweite Gruppe werde ich später bei Besprechung der Hydronephrose Genaueres anführen, hier sei nur erwähnt, dass nach Unterbindung eines Ureters infolge der Harnstauung zuerst Hyperämie, dann Anämie entsteht, dass von den Bestandtheilen der Nieren zuerst die Epithelien erkranken, später erst eine productive Veränderung der Gewebe sich einstellt, welche zu einer sclerotischen Schrumpfung der Niere führt (Holste, Ueber Harnleiterunterbindung, Diss. Göttingen, 1888). Am wichtigsten für die Frage der acuten Nephritis sind jedenfalls die Experimente der dritten Art, bei welchen man Veränderungen des Blutes erzeugt hat. Am meisten ist mit Cantharidin (Browicz, Ctbl. f. d. med. Wiss. 1879, S. 145; Cornil, Compt. rend. 90, No. 4 u. 10, 1880; Aufrecht, Ctbl. f. d. med. Wiss., 1882; Dunin, Virch. Arch. 93, S. 316, 1883; Eliaschoff, Virch. Arch, 94, S. 323, 1883; Longowoi, Fortschr. d. Med., 1884, II., 437; Lahousse, Recherches expérim, sur les lésions histolog. du rein produites par la cantharidin, 1885; Pisenti, Annali di Chim. e di Farmacol., 1886 [Vergiftungsfall beim Menschen]; Steiger, Virch. Arch. 104, S. 122, 1886), sowie mit Chromsalzen (Gergens, Arch. f. exp Pathologie VI., 148, 1876; Kabierske, Diss. Breslau 1880; Weigert, Virch. Arch. 70 u. 72, S. 254; Posner, ebenda 79, S. 311) gearbeitet worden, aber auch andere Stoffe wurden versucht: Aloïn: Kohn, Berl. klin. Woch 1882, No. 5; Mürset, Arch. f. exp. Path. 19, S. 310, 1885 (auch Oxalsäure); Strauch, Ueber exp. Nephr. nach Aloïnintoxication, Diss. Göttingen 1888: Petroleum, Crotonöl etc.: Lassar, Virch. Arch. 77, S. 157, 1879; Kaposi, Wien. med. Woch. 1881, No. 22; Lesser, Vierteljahresschr. f. Dermat. 1881, S. 87; Crotonöl: Salvioli, Arch. per le sc. med III., No. 23; Aceton und Acetessigsäure: Albertoni u. Pisenti, Arch. f. exp. Path. 23, S. 393, 1887: Arsenik und Phosphor: Ziegler u. Obolonsky, Beitr. z. path. Anat. etc. II., S. 291, 1888.

Das Hauptresultat dieser Untersuchungen war, dass durch solche Stoffe neben einer Hyperämie der Nieren eine sehr augenfällige degenerative Veränderung der Epithelien bewirkt wird, während zunächst das interstitielle Gewebe und die Malpighi'schen Körperchen bei der anatomischen Untersuchung unverändert erscheinen. Es scheint mir besonders wichtig, diese Thatsache festzustellen, denn wenn auch gewiss Cohnheim zugestanden werden muss, dass die nachweisbare functionelle Störung der Glomeruli (Albuminurie, Cylinder etc.) auf gewebliche Veränderungen derselben schliessen lässt, so sind die epithelialen Veränderungen doch so hervorstechend und so frühzeitig vorhanden, dass an ihrem primären und idiopathischen Auftreten doch wohl kaum gezweifelt werden kann. Für die Verwerthung der Resultate dieser Experimente für die menschliche Pathologie ist es bedauerlich, dass es noch nicht gelungen ist, experimentell die sicherlich so ungemein wichtigen stärkeren, sei es degenerativen, sei es productiven Veränderungen an den Malpighi'schen Körperchen zu erzeugen. Vielleicht wird man mehr Glück in dieser Beziehung haben, wenn man zu den Experimenten mehr die durch Mikroorganismen erzeugten chemischen Stoffe (Ptomaïne) benutzt, da doch sehr wahrscheinlich gerade solche Stoffe in der Aetiologie der menschlichen acuten Nephritis, speciell der Glomerulo-Nephritis, eine Hauptrolle spielen.

Zum Beweise seiner Ansicht, dass die Ursache des Morb. Brightii in einer Ver-

änderung des Bluteiweiss (Heteralbuminämie) beruhe, hat Semmola (Progr. méd. 1883, No. 24) lange fortgesetzte Injectionen kleiner Mengen von Hühnereiweiss vorgenommen, wodurch in den Nieren zuerst Hyperämie, dann Epithelverfettungen und schliesslich sogar interstitielle Processe entstanden.

Ueber das Vorkommen von zweierlei Epithelien in den Sammelröhren und ihr verschiedenes Verhalten bei Intoxicationen: Steiger, Virch. Arch. 104, 1886.

Ueber das Hervortreten eines Bürstenbesatzes an den Nieren-Epithelien bei verschiedenen acuten Infectionskrankheiten: Oertel, Arch. f. mikr. Anatomie 29, S. 525, 1887 (mit Literaturangaben).

Die zweite Hauptgruppe der nicht eiterigen Nierenentzündungen bilden die chronischen Nephritiden. Ich kann keinen Vortheil dabei sehen, eine subchronische, chronische, ganz chronische Form zu unterscheiden, denn wenn auch derartige Verschiedenheiten im Verlauf existiren, so sind sie doch nicht durchgreifend und stehen keineswegs in voller Uebereinstimmung mit dem anatomischen Befund, welcher, wie schon öfters erwähnt wurde, äusserst wechselnd sich gestaltet. Darum ist es aber nothwendig, nicht von einer chronischen Entzündung, sondern von chronischen Entzündungen zu sprechen, weil es eben durchaus typische und immer in gleicher Weise wiederkehrende Unterformen der chronischen Nephritis giebt. Die Ursache ist dem Verlauf entsprechend entweder eine dauernd oder doch längere Zeit wirksame oder eine wiederholt einwirkende und es sind dementsprechend zunächst chronische Infectionskrankheiten (Malaria, Syphilis), dann chronische Intoxicationen (Blei, Alkohol), dauernde Stoffwechselstörungen (Gicht), endlich aber auch wiederholte Erkältungen, welche die chronischen Nierenentzündungen hervorrufen. Im anderen Fällen sind aber auch gar keine ursächlichen Momente festzustellen, oder nur solche, welche eine acute Erkrankung hervorrufen. Bei einer Art der chronischen Nephritis spielen auch mechanische Einwirkungen (von gestautem Harn) eine Rolle. Ueber Dispositionen zu chronischen Nierenentzündungen ist nur wenig bekannt, doch berichtet Eichhorst*) von einer Familie, in welcher die Grossmutter, Mutter, zwei Söhne und eine Tochter an chronischem Morbus Brightii erkrankt oder z. Th. schon gestorben waren, und auch bei anderen Autoren sind ähnliche Angaben zu finden, welche auf die Existenz einer hereditären Disposition hinweisen.

Die anatomischen Formen der chronischen Nephritis anlangend, so kann man, je nachdem die Epithelien der Kanälchen oder das Zwischengewebe in hervorstechendster Weise ergriffen sind, bei der makroskopischen Betrachtung eine degenerative parenchymatöse und eine productive interstitielle chronische Nephritis unterscheiden. Die Betheiligung der Glomeruli lässt sich makroskopisch nicht sicher erkennen, doch muss man gemäss den mikroskopischen Befunden diesen zwei Formen noch eine chronische, im wesentlichen degenerative Glomerulonephritis hinzufügen. Fälle, bei welchen alle Theile erheblich verändert sind, gehören zu den häufigsten Beobachtungen.

1. Unter chronischer parenchymatöser (degenerativer) Nephritis verstehe ich eine Affection, bei welcher die Niere mehr oder

*) Lehrb. d. spec. Path. u. Ther. II. S. 497, 1885.

weniger, manchmal recht bedeutend vergrössert ist. Ihre Kapsel ist prall gespannt, gut abzuziehen, die Farbe der Oberfläche ist grau bis grauroth mit weissgelben bis buttergelben unregelmässigen Flecken, die Consistenz ist ziemlich derb, die Venensterne nicht selten gefüllt. Auf einem Durchschnitt sieht man intensiv geröthete Marksubstanz und bald blasse, bald röthliche Rinde. Diese ist der allgemeinen Vergrösserung entsprechend verbreitert, feucht glänzend, von sehr bunter Färbung, indem die scharf von dem Labyrinth zu unterscheidenden Markstrahlen ein hellgraues, selbst gallertiges (ödematöses) Aussehen haben, während in den Labyrinthen unregelmässige gelbe Flecken und Streifen wie an der Oberfläche hervortreten. Gerade hierbei sieht man schon makroskopisch aufs deutlichste, wie keineswegs eine diffuse, sondern eine ausgesprochen fleckige, herdweise Veränderung vorhanden ist, die sich aus dem Umstande erklärt, dass die secernirenden Epithelzellen nicht in allen Harnkanälchen gleichzeitig und gleichmässig in Function sich befinden, ebenso wie auch die Blutgefässe keineswegs gleichmässig durchströmt werden. Das bunte Bild wird nicht selten noch dadurch weiter complicirt, dass sowohl auf dem Durchschnitt, wie besonders an der Oberfläche von Blutungen herrührende Fleckchen oder Streifchen hervortreten (chron. parench. hämorrhagische Nephritis). Da, je ausgedehnter und zahlreicher die weissgelben Fleckchen sind, die Niere um so heller aussieht, so hat man wohl auch von einer „grossen weissen Niere“ gesprochen — ein Ausdruck, der nicht ganz genau ist, da die Niere viel weniger weiss als vielmehr gelb, wenn auch hellgelb, weissgelb aussieht. Mikroskopisch lösen sich die gelben Flecken in Harnkanälchen mit verfettetem Epithel auf, doch fehlen feine Fettkörnchen auch nicht im interstitiellen Gewebe (Resorptionsfett), ja sie sind hier oft in sehr grosser Menge vorhanden, ohne dass aber sonst ausser vielleicht einem geringen Oedem und hie und da etwas Blut eine Veränderung hier vorhanden zu sein braucht. Die verfetteten Epithelien haben theilweise ihre Gestalt noch bewahrt, theilweise sind sie zerfallen, so dass nur undifferenzirte körnige Massen die Lumina der Kanälchen ausfüllen, in welchen ausserdem zahlreiche hyaline, aber oft von Fettkörnchen, seltener von rothen Blutkörperchen bedeckte Cylinder vorhanden sind. Stellenweise können demnach Epithelzellen ganz fehlen, an anderen Orten sind andere Formen der Degeneration an ihnen zu sehen. Da eine Verfettung der Epithelien die wesentliche Veränderung in solchen Nieren ist, so kann man sie entzündliche Fettnieren nennen. Es ist bis jetzt nicht möglich, diese Fettniere von der einfachen, nicht entzündlichen zu unterscheiden und so wird z. B. die Fettniere bei Phosphorvergiftung von einigen Pathologen als entzündliche, von anderen als einfache degenerative angesehen. Auch nach einer zweiten Seite ist die Abgrenzung schwer, nach der Seite der Amyloidniere zu. Es giebt grosse weisse (gelbe) Nieren, in welchen eine starke amyloide Entartung der Glomeruli und Arterien der Rinde wie der Vasa recta der Marksubstanz vorhanden ist. Früher sind solche Nieren unbedenklich den entzündlichen Fettnieren zugerechnet worden, doch ist das nicht ohne wei-

teres statthaft, weil eine amyloide Entartung der Gefässe für sich allein eine fettige Entartung der Epithelien bewirken kann. Man geht indessen meiner Meinung nach auch wieder zu weit, wenn man jetzt ohne weiteres jede grosse weisse Niere mit Amyloid von den eigentlichen entzündlichen Processen ausschliessen will, da die Aetiologie für beide Veränderungen dieselbe sein und somit nur ein Coordinations-, kein Subordinationsverhältniss bestehen kann. Auch ist nicht selten die Amyloiddegeneration so wenig im richtigen Verhältniss zu der starken Verfettung, dass man schon deswegen letztere nicht allein von ersterer abhängig sein lassen kann. Am häufigsten habe ich die entzündliche Fettniere mit Amyloid bei Syphilitischen gefunden.

2. Die nach dem makroskopischen Befund gestellte Diagnose chron. parench. deg. Nephritis muss nach der mikroskopischen Untersuchung häufig noch durch den Zusatz Glomerulonephritis vervollständigt werden, denn gerade diese Combination ist relativ häufig. Die Glomerulonephritis kann dabei sowohl einen degenerativen wie einen productiven Character haben, aber die Processe sind oft weiter fortgeschritten als bei den acuten Formen, die Glomeruli sind schon vielfach, theils infolge der Compression durch angehäufte Zellen im Kapselraum, theils infolge Degeneration der Schlingen selbst (ob auch durch Wucherung und bindegewebige Umwandlung der Endothelzellen?) undurchgängig, atrophisch geworden. Dementsprechend ist der Harn an Menge vermindert, aber hochgestellt, trüb, reich an Eiweiss, an hyalinen wie körnigen Cylindern, an verfetteten Epithelien wie freien Fett- und Eiweisskörnchen; auch Leukocyten fehlen nicht, ebensowenig wie rothe Blutkörperchen bei der hämorrhagischen Form. Im übrigen findet sich Hydrops und in einem Theil der Fälle Herzhypertrophie.

Je ausgedehnter und stärker die Veränderungen, desto eher kann schon in den früheren Stadien, der Tod eintreten; hat der Process Zeit, sich weiter zu entwickeln, d. h. sind die Veränderungen weniger zahlreich und gross, so kann sich weiterhin eine Atrophie oder wie man zu sagen pflegt, eine Schrumpfung der Nierenrinde entwickeln. Es wurde schon erwähnt, dass die Glomeruli atrophisch werden können, wobei sie sich verkleinern und in ein hyalines, manchmal etwas undeutlich concentrisch geschichtetes, anfänglich noch Kerne enthaltendes, später kernloses Klümpchen umwandeln. Die Folge davon muss sein, dass auch die entsprechenden Harnkanälchen atrophiren, collabiren, besonders wenn gleichzeitig ihre Zellen fettig degenerirt sind. So verkleinert sich das Parenchym, die Oberfläche der Niere sinkt gewissermassen ein und erhält im Ganzen, da diese parenchymatöse Atrophie an vielen Stellen sich ausbilden kann, ein unregelmässiges, selbst höckeriges Aussehen. Diese Form der Nierenschrumpfung ist mikroskopisch dadurch ausgezeichnet, dass von einer Neubildung von Bindegewebe in dem atrophischen Theil nichts zu sehen ist, dass derselbe demnach nicht absolut, sondern nur relativ bindegewebsreicher ist, als normales Gewebe. Letzteres rührt davon her, dass wegen Collaps der Kanälchen und Defect der Epithelzellen das normale Bindegewebsgerüst auf einen kleineren Raum zusammengedrängt ist (parenchymatöse

Schrumpfung). Die Thatsache dieses Zusammenrückens lässt sich am besten an den Glomerulis feststellen, welche manchmal dicht gedrängt einer bei dem anderen liegen. Gerade ihr Verhalten beweist aber auch, dass diese Art der Schrumpfung keineswegs an eine vorgängige Atrophie der Glomeruli gebunden ist, denn ich habe ausgesprochene Schrumpfungsherde gesehen, in welchen die Glomeruli keineswegs atrophisch, sondern noch durchgängig waren. Hier muss demnach die Atrophie durch einen primären Collaps und primären Schwund der Kanälchen eingeleitet worden sein, weshalb ich dafür die Bezeichnung primäre parenchymatöse Schrumpfung im Gegensatze zu der aus primärer Atrophie der Glomeruli hervorgehenden secundären parenchymatösen Schrumpfung durchaus für geeignet halte. Lange freilich werden die Glomeruli in einem solchen Falle wohl kaum durchgängig bleiben, da sie, ausserstande, ihre Function zu erfüllen, vermuthlich bald ebenfalls der Atrophie anheimfallen dürften.

3. Die erwähnten Veränderungen der Malpighi'schen Körperchen können auch ohne ausgedehntere Epithelstörungen vorkommen, so dass man dann berechtigt ist, von einer reinen chronischen Glomerulonephritis zu sprechen. Wie bei allen hauptsächlich die Körperchen betreffenden Erkrankungen, so ist auch bei dieser das Aeussere der Nieren oft nur sehr wenig verändert, so dass erst die mikroskopische Untersuchung Aufklärung bringen kann. Wegen der mangelnden oder geringfügigen Verfettung der Epithelien ist die Farbe solcher Nieren eine rothe oder graurothe. Da die Glomeruli der Atrophie anheimfallen und da, sobald dies geschehen, auch die zugehörigen Harnkanälchen in Atrophie gerathen, so wird auch die chronische Glomerulo-Nephritis eine Nierenschrumpfung hervorzurufen vermögen, deren Hauptursache die Atrophie des Parenchyms ist — also wieder eine parenchymatöse Schrumpfung, aber eine secundäre bei primärer Glomerulusatrophie.

4. Sehr häufig combinirt sich mit einer chronisch entzündlichen Veränderung des Parenchyms und der Malpighi'schen Körperchen auch eine solche des interstitiellen Gewebes in Gestalt von Zellen- und Gewebsneubildung: productive interstitielle Nephritis. Befindet sich bei der Untersuchung das interstitielle Gewebe noch im wesentlichen im Zustande der zelligen Infiltration oder im Granulationsstadium, so kann die Niere vergrössert sein, ihre Kapsel ist noch gut abzuziehen, ihre Oberfläche sowohl wie der Durchschnitt der Rindensubstanz hat ein äusserst buntes, fleckiges Aussehen, indem die gelben Flecken der verfetteten Kanälchen mit grauen Flecken der zelligen Infiltration und rothen Gefässstreifen oder selbst Blutfleckchen abwechseln. Dabei kann infolge der unregelmässigen Vertheilung der Zellinfiltration die normale Zeichnung der Rinde mehr oder weniger verwischt sein. Man hat eine solche Niere im engeren Sinne als gefleckte Niere bezeichnet, was mir aber nicht ganz geeignet erscheint, da, wie aus obiger Beschreibung hervorgeht, alle mit Verfettung von Epithelien einhergehenden chronischen Nierenentzündungen ein gefleckte Aussehen der Nieren bewirken. Gemischte Nephritis würde schon eine passendere Bezeichnung sein, die Bezeichnung chronische parenchymatös-

degenerative und interstitiell productive Nephritis dürfte wohl am genauesten den anatomischen Verhältnissen entsprechen. Im weiteren Verlauf stellt sich nun eine wesentliche Veränderung ein, welche von dem interstitiellen Gewebe ausgeht, nämlich eine Umwandlung des jungen Bindegewebes in fertiges, fibröses Bindegewebe. Da die Zellenanhäufung gern um die Kapseln der Glomeruli herum statthat, so entstehen hier concentrisch geschichtete Bindegewebslagen, welche infolge der bekannten Retraction des Fasergewebes die Kapselhöhle verengern und, falls der Glomerulus nicht schon vorher atrophisch geworden sein sollte, eine Compression desselben und nachfolgende Atrophie bewirken können. Nicht anders verhält sich die Sache bei dem eigentlichen intertubulären Gewebe; auch hier tritt mit der faserigen Umwandlung

Fig. 19.

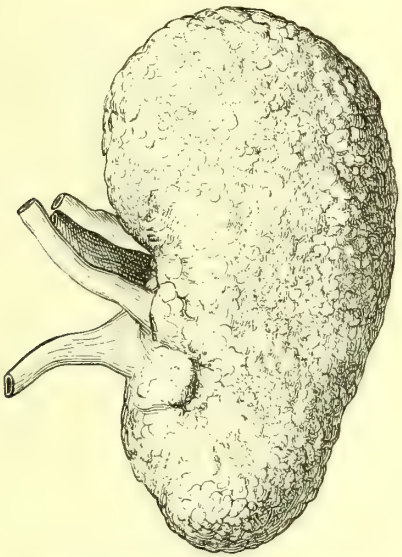

Granularatrophie der Niere, nat. Grösse.

eine Schrumpfung ein, welche die eingeschlossenen Harnkanälchen comprimirt und zur Atrophie bringt. Dadurch wird das Parenchym auf eine immer kleinere Masse reducirt und, falls diese Reduction nicht gleichmässig vor sich geht, die Oberfläche desselben unter der Kapsel uneben, höckerig: Granularatrophie (Fig. 19). Eine so erkrankte Niere zeigt eine verdickte Kapsel, welche dem Parenchym mehr oder weniger fest anhaftet, so dass sie nur schwer oder gar nicht abgezogen werden kann. Das Volumen der Gesammtniere ist verkleinert, die Consistenz erheblich vermehrt, die gröber oder feiner granulirte Oberfläche hat ein verschiedenes Aussehen, indem die hervorragenden Theile heller und mehr gelblich, die vertieften (man kann hier mit vollem Rechte sagen die eingezogenen) dagegen eine dunklere graurothe Färbung darbieten (kleine gelbe resp. gefleckte Niere). Auf dem

Durchschnitt erweist sich hauptsächlich die Rindensubstanz atrophisch, d. h. verschmälert, aber natürlich ungleichmässig, weniger im Bereiche der Granula, mehr in demjenigen der Vertiefungen. Bei stärker vorgeschrittener Schrumpfung zeigt sich die Wirkung der Retraction des Gewebes auch an der sozusagen inneren Oberfläche der Niere, indem der Sinus erheblich grösser und das Hilusfett entsprechend vermehrt ist. Die Färbung der Rinde ist auf dem Schnitt eine wechselnde, ähnlich derjenigen der Oberfläche; die Zeichnung der einzelnen Bestandtheile ist nur unvollkommen erkennbar.

Fig. 20.

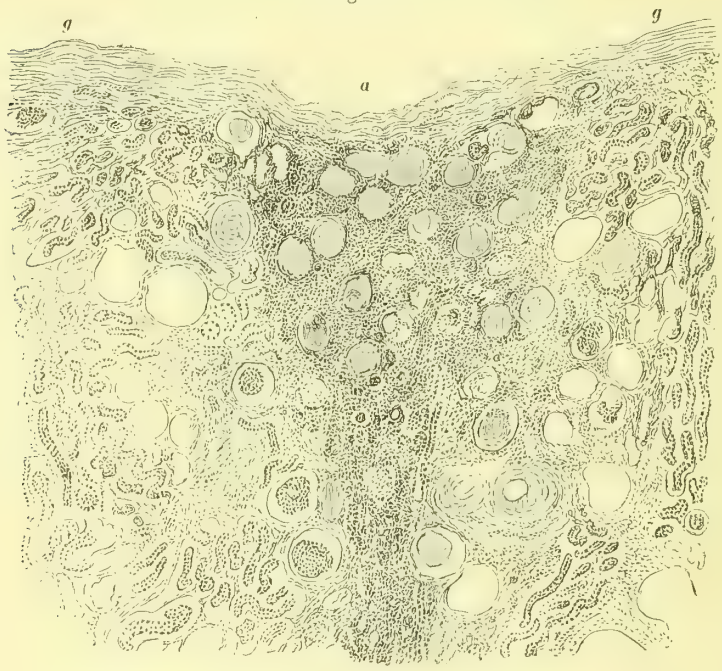

Granularatrophie der Niere; schw. Vergr.
Zwei Granula (g) und die dazwischen liegende atrophische Partie (a), welche atrophische Glomeruli, wenig Reste von Harnkanälchen und eine frische kleinzellige Infiltration zeigt.

In recht ausgeprägten Fällen von Granularatrophie erhält man bei der mikroskopischen Untersuchung Bilder wie das in Fig. 20 dargestellte: man erkennt sofort, dass an den Erhöhungen (g) das Parenchym relativ normal ist, während es der Vertiefung (a) entsprechend den höchsten Grad von Atrophie erfahren hat. Da sieht man zahlreiche zu kleinen hyalinen Klumpen umgewandelte Glomeruli, von Harnkanälchen nur noch einzelne Spuren, die vorhandenen stellen schmale Kanälchen mit kleinem, einfachem Epithel dar, zwischen ihnen liegt zellenreiches Bindegewebe. Die atrophische Partie zieht sich keilförmig durch die ganze Rinde oder einen Theil derselben hindurch, die Basis des Keils hängt fest mit der verdickten Kapsel zusammen. In den

anstossenden Höckern befinden sich auch noch einzelne atrophische Glomeruli, die Verdickung des interstitiellen Gewebes reicht verschieden weit (in der Abbildung besonders nach rechts hin) in dieselbe hinein, aber die Harnkanälchen zeigen sich bald wieder vollkommen erhalten — freilich nicht normal, denn ihre Epithelien zeigen einen hohen Grad entzündlicher Degeneration, insbesondere eine starke Verfettung, welche auch hier wieder die Ursache des gelben Aussehens ist.

Ausser dieser gelben giebt es nun auch noch eine rothe Schrumpfniere, welche hauptsächlich in denjenigen Fällen gefunden wird, wo während des Lebens in reichlicher Menge ein hell gefärbter, an Eiweiss und Formbestandtheilen armer Harn abgesondert wurde. Im Sediment finden sich hyaline Cylinder, auch wohl einzelne farblose, nur bei acuten Nachschüben auch rothe Blutkörperchen. Ausserdem ist Herzhypertrophie und Retinitis vorhanden, aber Oedeme fehlen. Die meisten dieser Fälle kommen erst in vorgeschrittenen Stadien zur Kenntniss des Arztes, weil die Affection sich langsam und schleichend entwickelt, doch kann sich die Schrumpfung auch an einen acuteren Process anschliessen. Die geschrumpfte Niere ist von einer verdickten Fettkapsel (Vacatwucherung des Fettes) umhüllt, ihre fibröse Kapsel ist verdickt und haftet dem Parenchym fest an. Die Oberfläche der Niere ist, abgesehen von den Unebenheiten, welche bei dem gewaltsamen Abziehen der Kapsel durch Haftenbleiben kleiner Partikel entstehen können, entweder glatt oder feiner oder gröber granulirt; die Farbe der Oberfläche ist meistens eine rothe und graurothe; sind Körnungen vorhanden, so erscheinen diese in der Regel heller, mehr grau, als die tieferliegenden, mehr rothen Abschnitte. Es hängt aber die Röthung ganz von den Umständen ab, es können stark geschrumpfte Nieren auch anämisch sein. Regelmässig ist dies der Fall bei jener Form von Schrumpfung, welche an eine Harnstauung sich anschliesst, welche aber auch so viel Besonderes hat, dass sie später für sich besprochen werden muss. An den atrophischen Stellen kann man schon oberflächlich, was bei normalen Nieren niemals der Fall ist, die Glomeruli liegen sehen, welche häufig infolge von Verkalkung als feine weissliche Körnchen erscheinen. Die Consistenz der Niere ist äusserst fest, zäh, selbst lederartig. Auf dem Durchschnitt kann die eigentliche Rinde bis auf wenige Millimeter geschwunden sein, während die Septa Bertini häufig eine viel geringere Atrophie zeigen. Die Substanz hat meist ein fleckiges rothes und graues Aussehen und lässt die einzelnen Bestandtheile nicht mehr deutlich erkennen. Die Marksubstanz ist relativ viel besser erhalten, aber häufig doch auch beträchtlich verkleinert. In manchen Fällen zeigt sie Concrement-Ablagerungen, sog. Infarkte von Kalk oder auch (bei Gicht) von harnsaurem Natron. Auch bei dieser Form kann eine Erweiterung des Sinus der Niere mit Vermehrung des Hilusfettes vorhanden sein. Schon mit blossen Augen erkennt man nicht selten kleine Cystchen in den geschrumpften Nieren, hauptsächlich in der Rinden-, aber auch in der Marksubstanz; desgleichen fällt häufig an den grösseren und kleineren Nierenarterien eine

gewisse Starrheit und ungleichmässige Verdickung der Wand auf und selbst ausgesprochene arteriosclerotische Processe sind nicht selten.

Mikroskopisch tritt hauptsächlich eine Verdickung und Induration des interstitiellen Gewebes hervor. Dasselbe ist faserig, aber zeigt doch meistens hie und da einen grösseren Kernreichthum und stellenweise eine vollständige zellige Infiltration (Fig. 21 rechts), d. h. es ist meistens neben dem alten schrumpfenden Gewebe auch noch jüngeres vorhanden. Von den Knäueln ist meistens ein Theil atrophisch oder sie zeigen auch frischere Glomerulonephritis, doch ist dies keineswegs nothwendig. Dagegen ist es sehr häufig, dass die Glomeruluskapseln aus dicken, concentrisch geschichteten Lagen von faserigem Bindegewebe bestehen, welche ich nicht aus einer bindegewebigen Umwandlung gewucherter Kapselepithelien, sondern aus einer perikapsulären Bindegewebswucherung ableite. In den atrophischen Glomerulis ist, wie

Fig. 21.

Aus einer granulirten atrophischen Niere, schw. Vergr.
Ausgedehnte, theilweise körnige und hyaline Massen enthaltende Harnkanälchen, einige atrophische Glomeruli, Verdickung des interstitiellen Gewebes mit ungleichmässiger kleinzelliger Infiltration.

schon vorher erwähnt wurde, öfter Kalk in Form feiner Körnchen abgelagert. Die Harnkanälchen verhalten sich verschieden. In den mässig atrophischen granulirten Nieren können sie in den Granulis ein fast normales Aussehen haben, je gleichmässiger aber die Verdickung des interstitiellen Gewebes über die ganze Rinde ausgebreitet ist und je weiter die Schrumpfung vorgeschritten ist, um so mehr sind sie zu kleinen Röhrchen mit kleinem, indifferentem Epithel reducirt oder auch ganz verschwunden. Aber es kann auch das Umgekehrte eintreten. Es können stellenweise — diese Stellen entsprechen meist wieder den Granula der granulirten Nieren — die vorhandenen Kanälchen erheblich

erweitert (Fig. 21) ja durch Confluenz zu grösseren Hohlräumen, den makroskopisch erkennbaren Cysten ausgedehnt worden sein. Die erweiterten Hohlräume sind entweder von ganz kleinen Epithelzellen ausgekleidet oder ermangeln des Epithelbelags in grösserer oder geringerer Ausdehnung, während im Lumen theils Flüssigkeit, theils körnige Massen (an den gehärteten Präparaten) oder hyaline Schollen sich finden. Zahlreiche hyaline Cylinder pflegen auch in den nicht erweiterten Harnkanälchen, besonders auch in den schleifenförmigen, vorhanden zu sein. Es ist mir wenig wahrscheinlich, dass die Ausdehnung peripherischer Kanälchen durch diese Verstopfung der Schleifen bewirkt wird, da ja bei der acuten Nephritis zwar gleichfalls viele Cylinder sowohl in gewundenen Kanälen, wie in den schleifenförmigen vorhanden sind, aber doch keine Harnstauung entsteht, weil eben die Cylinder mit Leichtigkeit ausgespült werden können. Wenn auch in der chronischen Schrumpfniere die Cylinder vielfach consistenter und weniger biegsam sind, so dürften doch auch sie kaum auf die Dauer dem andrängenden Harn Widerstand leisten können. Ich nehme vielmehr mit anderen Pathologen an, dass das ungleichmässig schrumpfende Bindegewebe bald hier, bald da eine Compression von Kanälchen bedingt und dass dadurch ein Hinderniss für den abfliessenden Harn gesetzt wird, wobei natürlich die Voraussetzung gemacht wird, dass noch Harn oder genauer gesagt Harnwasser in die betreffenden Kanälchen abgesondert wird, dass also deren Glomeruli noch durchgängig sind. Es muss jedoch bemerkt werden, dass es noch eine zweite, ja dritte Quelle für den Inhalt von Kanälchen giebt: Exsudat aus den interstitiellen Capillaren, das hier wohl kaum eine Rolle spielt, und Secrete der Epithelzellen selbst, die sehr wohl zu einer Ausweitung der Kanälchen bei verhindertem Abfluss führen könnten. Der innige Zusammenhang zwischen den Harnkanälchen und den Malpighi'schen Körperchen erklärt es, dass es noch eine zweite Entstehungsart von Cysten giebt, nämlich durch Erweiterung von Glomeruluskapseln.

Es ist schon bei der makroskopischen Beschreibung erwähnt worden, dass die arteriellen Gefässe der rothen Schrumpfniere häufig durch eine Starrheit und Verdickung der Wand auffallen. Mikroskopisch zeigt sich, dass auch die kleinsten Aestchen eine ähnliche Veränderung erlitten haben. Am auffälligsten ist eine Verdickung der Intima mit Verengerung des Lumens (Endarteriitis productiva), aber auch die Adventitia ist häufig verdickt (Periarteriitis). Dieser Befund bietet nicht im entferntesten etwas Auffälliges dar, denn es findet sich Aehnliches bei allen chronischen indurativen Entzündungen, wo immer sie auch sitzen mögen. Ich halte es daher für um so weniger gerechtfertigt, in diesen Gefässveränderungen das Wesentliche und Primäre des Processes zu sehen, als dieselben keineswegs in einer der Schwere der allgemeinen Veränderungen entsprechenden Weise ausgeprägt sind. Andererseits kann aber auch nicht verkannt werden, dass diese Arteriitis in Verbindung mit der Atrophie zahlreicher Glomeruli für die Circulationsverhältnisse in den Nieren von der grössten Bedeutung sein muss. Zur Beurtheilung dieser letzteren sind aber auch noch andere Verhältnisse wichtig, auf

welche hauptsächlich Thoma die Aufmerksamkeit gelenkt hat. Dahin gehört einmal die directe Verbindung von Vas afferens und Vas efferens atrophischer Glomeruli, die Auflösung des Vas afferens in Capillaren, welche in der Wand cystisch erweiterter Kapseln gelegen sind, endlich die Ausbildung reichlicherer Seitenästchen der Vasa afferentia, als solche normal vorkommen. Nimmt man noch hinzu, dass in den fibrösen Bindegewebsmassen zahlreiche Capillaren zu Grunde gehen, dass ferner infolge der Erniedrigung der Rinde die Interlobulärarterien eine starke Schlängelung erfahren müssen, so wird man nicht verkennen können, dass neue einander theilweise entgegenwirkende Factoren vorhanden sind, welche das Verständniss erschweren. Immerhin darf wohl angenommen werden, dass eine Verlangsamung des Blutstroms und verminderter Zustrom des arteriellen Blutes vorhanden sein muss, welcher für die Verfettung von Epithelien nicht ohne Bedeutung sein kann, wenngleich es mir zu weit gegangen erscheint, wenn man die in den Schrumpfnieren, besonders in den gelben, vorhandenen Verfettungen lediglich auf die Circulationsstörung zurückführen will, einmal, weil es auch Nieren mit Arteriitis und atrophischen Glomerulis giebt, in welchen die Verfettung fehlt oder doch nur unbedeutend ist, zweitens weil auch umgekehrt ausgedehnte Verfettung ohne solche Circulationsstörung vorkommt.

Neben all diesen Zerstörungsprocessen finden sich nun aber in den Schrumpfnieren auch reparatorische oder compensatorische Veränderungen. Einmal wird angegeben, dass sich zuweilen eine Vergrösserung noch durchgängiger Glomeruli in den Höckern der Granularnieren findet, dann aber sind compensatorische Vorgänge an den Harnkanälchen gesehen worden. Dahin gehört eine Schlängelung und Erweiterung der Abflussröhren im Mark, welche schon lange von Rindfleisch in diesem Sinne aufgefasst worden ist, ferner aber eine Veränderung gewundener Kanäle, welche sich ebenfalls in den Höckern granulirter Schrumpfnieren findet. Die Veränderung besteht darin, dass eine ganze Gruppe von gewundenen Kanälchen erweitert ist, aber nicht in der Art, wie sie vorher als passiv durch gestauten Harn erweitert geschildert wurden (weites Lumen, abgeplattete kleine Epithelien), sondern so, dass das etwas erweiterte Lumen von sehr grossen, dicken, wohl differenzirten (Stäbchen-) Zellen ausgekleidet ist (Köster). Wenn sämmtliche Kanälchen eines Granulum in dieser Weise verändert sind, so könnte man von einer knotigen Hyperplasie sprechen. Ich brauche nicht besonders hervorzuheben, wie der Oberflächenunterschied zwischen den atrophischen und diesen hypertrophischen Partien nicht allein von der Schrumpfung der ersteren, sondern auch von einer directen Vergrösserung der letzteren abhängig sein muss.

Wie es eine Combination der chronischen parenchymatösen Nephritis mit Amyloiddegeneration giebt, so giebt es auch eine solche der chronischen interstitiellen Nephritis, welche jedoch seltener wie jene ist. Wie dort ist die Amyloiddegeneration bald nur geringfügig, bald sehr stark: im letzteren Falle können sämmtliche Glomeruli vergrössert sein, was dann beweist, dass die Degeneration sehr frühzeitig aufge-

treten sein muss, noch ehe eine nennenswerthe Atrophie von Glomerulis vorhanden war. Es kann dabei die Atrophie des Parenchyms eine ganz enorme sein und es können die Zeichen einer parenchymatösen und einer interstitiellen Schrumpfung neben einander sein. Ich habe Nieren untersucht, wo stellenweise der Rest der Rindensubstanz fast nur aus dicht gedrängt neben einander liegenden amyloiden Gefässknäueln bestand, während an anderen, benachbarten Stellen breite Streifen zellig-faserigen Bindegewebes sich zwischen dieselben eingeschoben hatten.

Die gegebene Beschreibung der interstitiellen oder indurativen oder cirrhotischen Schrumpfniere bezog sich hauptsächlich auf die schwereren Fälle mit ausgedehnter Erkrankung, ich habe aber wiederholt hervorgehoben, dass die Schrumpfungen fleckweise auftreten können. Dies kann so weit gehen, dass nur einzelne, oft weit auseinanderliegende Stellen vorhanden sind, welche durch normales oder doch wenigstens nicht atrophisches Nierengewebe getrennt sind. Die atrophischen Stellen pflegen dann an der Oberfläche als unregelmässig gestaltete, je nach der Stärke der Veränderung flachere oder tiefere Einsenkungen zu erscheinen, welche sich durch ihre dunkler rothe Farbe von der Umgebung abheben. Auf einem Durchschnitt sieht man diese dunklere Farbe mehr oder weniger weit in die Tiefe der Rindensubstanz reichen; es giebt Stellen, wo die Atrophie nur die obersten Schichten betroffen hat, andere, wo sie, häufig in Form eines Keiles, durch die ganze Rinde hindurchreicht. Eine solche Nephritis interstitialis fibrosa multiplex mit fast narbenartigem Aussehen der atrophischen Stellen trifft man besonders häufig bei der Syphilis verdächtigen Individuen und die Affection selbst muss stets den Verdacht der Syphilis erwecken, wenngleich sie natürlich mangels specifischer Eigenschaften keinen Beweis für Syphilis liefern kann. Dass auch im Anschluss an embolische Infarkte eine umschriebene interstitiell productive Entzündung entsteht, ist bei den Circulationsstörungen schon genugsam hervorgehoben worden. Starke centrale Einziehung, deutliche keilförmige Gestalt, obliterirte Gefässe in der Nähe der Spitze des Keiles, Pigmentirung des Bindegewebes, Reste der necrotischen Massen werden diese embolischen Narbenherde von den nicht embolischen zu unterscheiden gestatten. Es ist schon vorher erwähnt worden, dass auch in der Marksubstanz bei der cirrhotischen Schrumpfniere eine Schrumpfung mit interstitieller Bindegewebswucherung auftreten kann. Es mag dahingestellt bleiben, ob es berechtigt ist, die so häufig im Mark vorkommenden stecknadelkopf- bis erbsengrossen rundlichen Fibrome als Producte einer umschriebenen fibrösen Markentzündung aufzufassen, aber eine Affection giebt es, bei welcher wesentlich das Mark erkrankt ist und bei welcher durch schrumpfendes neugebildetes Bindegewebe in der Papille die ausführenden Kanälchen in grosser Ausdehnung unterbrochen und die peripherischen Abschnitte cystisch erweitert werden, das ist die angeborene sog. Cystenniere, Hydrops renum cysticus, welche später ausführlicher geschildert werden soll.

Auch chronische Nephritis hat man vielfach experimentell zu erzeugen gesucht. theils indem man eine dauernde resp. oft sich wiederholende chemische Alteration des Blutes hervorrief, theils durch zeitweise Unterbrechung der Blutzufuhr. In letzterer Beziehung ist besonders die Arbeit von Grawitz und Israël (Virch. Arch 77, S. 315, 1879) zu nennen, welche bei Kaninchen nicht nur acute parenchymatöse, sondern auch chronische parenchymatöse Nephritis und Nierenschrumpfung als Resultate ihrer Versuche beschreiben. Die Verff. ziehen daraus den Schluss, dass aus einer parenchymatösen Nephritis eine Nierenschrumpfung hervorgehen könne. Es ist mit Recht gegen die Versuche das Bedenken erhoben worden, dass in den geschrumpften Kaninchennieren die Glomeruli nur unbedeutende Veränderungen darboten und dass nicht eine Spur von Kernwucherung, geschweige denn eine Bindegewebsretraction aufzufinden war. Dem Einwand ist später durch Israël (Virch. Arch 86, S. 299, 1881) begegnet worden durch den Nachweis, dass nach Jahr und Tag Atrophie der Glomeruli, interstitielle Bindegewebswucherung und Verdickung der Gefässwände vorhanden ist. Aehnliche Versuche mit ähnlichem Erfolge hat Lewinski (Zeitschr. f. klin. Med. I., 561, 1880) bei Hunden angestellt. Eine interstitielle Schrumpfung sah Aufrecht (Centralbl. f. d. med. Wiss. 1882, No. 47 und Pathol. Mitth. II, 19, 1883) im Anschluss an eine parenchymatöse Nephritis nach wiederholten Cantharidineinspritzungen bei Kaninchen entstehen und Aehnliches berichtet Brose (Philadelphia med. Times 1882), welcher bei Hunden zuerst reine parenchymatöse Nephritis, dann interstitielle Kernwucherung und Glomerulonephritis erzeugte.

Sehr ausgesprochene chronische nephritische Veränderungen wurden durch experimentelle chronische Bleivergiftung erzielt. So berichten Charcot und Gombault (Arch. de phys. norm. et pathol. 1881, S. 126), dass sie bei Meerschweinchen zuerst parenchymatös-entzündliche Veränderungen, dann eine interstitielle Zellwucherung und Granularatrophie erzeugen konnten, so hat Hoffa (Diss., Freiburg, 1883) bei Kaninchen schwere Veränderungen der Epithelien, wie Proliferation des interstitiellen Gewebes und Atrophie der Glomeruli gefunden, so haben die neuesten Untersucher, Coen und d'Ajutolo (Ziegler's Beitr. zur path. Anat. III., 451, woselbst auch die Literatur angegeben ist) zunächst parenchymatöse Entartung, dann Glomerulitis mit hyaliner Degeneration der Gefässe, endlich eine plastische interstitielle Nephritis, ebenfalls bei Kaninchen erzeugt

Salvioli erzeugte bei Hunden durch wiederholte Unterbindung des Ductus choledochus 3—5 Wochen dauernden Icterus und fand dann in den Nieren neben Degenerationen der Epithelzellen Atrophie von Glomerulis und interstitielle Zelleninfiltration (Arch. per le sc. med. 1879, III. Vergl. dazu Werner, Einwirkung der Galle und gallensauren Salze auf die Nieren, Diss., Bern 1887). Endlich sei auch noch eine neueste Arbeit von Gaucher (Progr. méd. 1888, No. 3, p. 52) erwähnt, der durch tägliche subcutane Injection wachsender Dosen von Leucin, Tyrosin, Creatin, Creatinin, Xanthin, Hypoxanthin in 2—3 Wochen chronische epitheliale Nephritis, d. h. grosse weisse Nieren, erzeugte. Er meint im Anschluss daran, dass manche Fälle von Nephritis des Menschen durch Selbstinfection mit solchen Stoffen zu erklären seien.

Ueber die Circulationsverhältnisse in chronisch entzündeten Nieren handelt ausführlich Thoma (Virch. Arch. 71, S. 227, 1877), ausserdem ist zu erwähnen v. Buhl (Mittheilungen 1878, S. 47); letzterer erörtert besonders die beim Granularschwund sich entwickelnden Collateralbahnen.

In den zahlreichen Publicationen der letzten Decennien über die chronische Nephritis und insbesondere über die Schrumpfniere (Granularschwund) nimmt die Besprechung der Gefässveränderungen und deren Beziehung zu dem ganzen Process einen breiten Raum ein, nachdem Gull und Sutton (Med. chir. Transact. 55, p. 273, 1872) behauptet hatten, dass es eine durch eine hyalin-fibroide Veränderung in den kleinen Arterien und Capillaren vieler Organe charakterisirte Erkrankung gäbe, bei welcher infolge der Gefässveränderungen ein Schwund der zugehörigen Organe eintrete. Die Schrumpfung der Nieren bilde nur einen, aber nicht nothwendigen Theil dieser Allgemeinkrankheit, für welche G. und S. die Bezeichnung Arterio-Capillarfibrose oder Morbus Brightii gebrauchen, — letztere weil ihrer Meinung nach für den Morbus Brightii die Gefässerkrankung das Primäre und Wesentliche ist. Es giebt sicherlich eine Form von Nierenatrophie, bei welcher

eine der chronisch productiven Arteriitis zuzurechnende Gefässveränderung das Primäre und Wesentliche ist, die später zu besprechende arteriosclerotische Schrumpfung, welche mit der rothen entzündlichen Schrumpfniere viele Aehnlichkeit hat und von ihr auch nicht scharf getrennt werden kann, aber daraus die Bright'sche Niere zu machen, geht nicht an. Es kommen bei derselben zwar auch arteriitische Veränderungen, Schrumpfungen und Obliterationen von Capillaren vor, aber nichts spricht dafür, dass dieselben eine primäre und massgebende Veränderung seien. Die wichtigste neuere Literatur über die chronische Nephritis (mit Ausnahme der den Morb. Bright. im allgemeinen betreffenden [s. folg. S.]) stelle ich hier zusammen:

Maclagan, The pathology of the contracting granular Kidney, Brit. and for. med. chir. rev. 56, p. 188, 1875, July; Johnson, On the changes in the blood vessels and in the Kidney, in connection with the small and granular Kidney, Path. Trans. 28, p. 381, 1877. J. behauptet, die Arterienveränderung von Gull und Sutton sei nichts als die von ihm schon früher beschriebene Hypertrophie der Ringmusculatur der kleinen Arterien; Ueber diese handelt auch Ewald, Virch. Arch. 71, p. 453, 1877 und Sotnitschewsky, ebenda 82, S. 209, 1880; Senator, Ueber chron. interstitielle Nephritis, ebenda 73, S. 1, 1878 und Ueber Schrumpfniere, Berl. klin. Woch. 1880, No. 29; v. Buhl, Ueber Bright's Granularschwund der Niere etc. Mittheilungen aus d. path. Inst. in München. 1878, S. 38; Leyden, Ueber Nierenschrumpfung und Nierensclerose, Zeitschr. f. klin. Med. II., 133, 1880; Saundby, The histologie of granular Kidney, Path. Trans. 31, p. 148, 1880; Greenfield, Granular contracted Kidney, ebenda, p. 157; Ziegler, Ueber die Ursachen der Nierenschrumpfung etc, D. Arch. f. klin. Med. 25, S. 586, 1880; Waller, On the nature and sequence of the cardiac and vascular changes in interstitial Nephritis, Lancet, I., p. 208, 1881; Ueber compensatorische Hypertrophien in atroph. Nieren: Köster u. Ribbert, Sitzungsber. der niederrh. Ges. f. Nat. u. Heilk., 27. Juni, 1881 und Fortlage, Diss., Bonn, 1884; Golgi, Arch. per le sc. med. VIII., p. 105, 1884; Sabourin, Contribution à l'étude de la cirrhose renal etc. Arch. de phys. norm. et path. 1882, p. 67 (beschreibt kleine Geschwülstchen als unter Mitwirkung der interstitiellen Nephritis aus gewucherten Harnkanälchen hervorgegangen, welche zum Theil jedenfalls accessorische Nebennieren sind); Lussana, Sull' atrofia granulare dei reni, Gaz. med. ital.-lombard. 1883, No. 20 (ausführl. historische Darstellung) und 1884; Goodhart, Remarks upon the relationship between the structural changes and the clinical symptoms of chron. renal disease, Guy's hosp. Rep. 27, p 135, 1884; Holsti, Arterienveränderungen bei granulärer Nierenatrophie, D. Arch. f. klin. Med. 38, S. 122, 1885.

Die grundlegende Arbeit für unsere heutige Kenntniss der Nephritis ist die Arbeit von Richard Bright, Reports of medical cases, 1827, worin derselbe den Zusammenhang zwischen gewissen Nierenveränderungen, welche er beschrieb und abbildete, und gewissen Krankheitssymptomen, insbesondere der Albuminurie und dem Hydrops, nachwies und welche er durch eine Reihe späterer Mittheilungen ergänzte. Wenn auch Bright den Ausdruck Nephritis nicht gebraucht hat, so geht doch aus seinen Worten hervor, dass er den Nierenveränderungen einen entzündlichen Charakter zuschrieb. Es ist uumöglich, hier eine Zusammenstellung auch nur der wichtigsten Literatur über die nach Bright genannte Krankheit zu geben, es können nur einige Hauptpunkte hervorgehoben werden. Die Eintheilung in acuten und chronischen M. B. führt zuerst Christison (On granular degeneration of the Kidneys, 1839) durch, wie denn überhaupt zunächst in England die Kenntnisse von M. Br. gefördert wurden. Während die Engländer wie die Franzosen (Rayer, Traité des maladies des reins, 1840) mehrere Formen von M. Br. unterschieden, wurde in Deutschland durch Reinhardt (Annalen des Charité-Krankenh. I., 185, 1850), der zuerst von einer diffusen Nephritis sprach, und Frerichs (Die Bright'sche Nierenkrankheit etc., 1851) eine einheitliche Auffassung vertreten, indem nur drei verschiedene, aus einander hervorgehende, aber auch in derselben Niere sich combinirende Stadien (die einfache Entzündung, die Fettinfiltration, die Atrophie) anerkannt wurden. Dagegen wurde durch Virchow (Ueber parenchymatöse Entzündung, Arch. für patbol. Anat. IV., 261, 1852 und Cellularpathologie) eine parenchymatöse und interstitielle Nephritis unterschieden. Auch in England wurden durch Johnson (On the diseases of the Kidney, 1852) die Epithelveränderungen (parenchymatösen) betont und von Samuel Wilks (Guy's hosp. Rep. VIII., 232,

1853) als Resultate zweier ganz verschiedener Processe die grosse weisse Niere und die kleine granulirte Niere unterschieden. Eine für die Histologie des M. Br. wichtige Arbeit erschien bald darauf (1859) in Deutschland: Beer, Die Bindesubstanz der menschlichen Niere im gesunden und krankhaften Zustande. Während in England, wo Grainger Stewart für die Granularniere zuerst die Bezeichnung Nierencirrhose anwandte, die Unterscheidung zweier Erkrankungsformen sich grosser Anerkennung erfreute, wurde diese Anschauung in Deutschland erst durch Bartels (Volkmann's klin. Vortr. No. 25, 1871 und v. Ziemssen's Hdb. IX., 1) in den 70er Jahren weiter verbreitet, wogegen zu derselben Zeit in England durch Gull und Sutton (Med. chir. Transact. 55, p. 273, 1872) eine einheitliche Auffassung inaugurirt wurde, indem sie sogar den Namen M. Br. für die von ihnen als Primärerkrankung angesehene Gefässveränderung (Arteriocapillarfibrosis) in Anspruch nahmen. Von neueren zusammenfassenden Arbeiten sind abgesehen von den bekannten Lehrbüchern der pathologischen Anatomie folgende zu erwähnen: Kelsch, Revue critique et rech. anatomo-path. sur la mal. de Bright, Arch. de phys. 1874, p. 722; Grainger Stewart, A pract. Treat. on Bright's disease etc. 1871, 2. Aufl.; Dickinson 1877; Lecorché, Traité des mal. des reins 1875; Charcot, Leçons sur les maladies du foie et des reins 1877; Rendu, Etude comparative des Nephrites chron., Thèse d'aggreg. de Paris 1878; Aufrecht, Die diffuse Nephritis etc. 1879; Weigert, Die Bright'sche Nierenerkrankung vom pathologisch-anatomischen Standpunkt, Volkmann's Samml. klin. Vortr. No. 162—163, 1879: Wagner, Der Morb. Brightii, v. Ziemssen's Hdb. IX., 1, 1882; Cohnheim, Allg. Pathol. II., 326, 1882; Rosenstein, Pathol. u. Therapie der Nierenkrankheiten, 3. Aufl. 1886. Eine Zusammenstellung der seit dem Erscheinen des Bartels'schen Buches gemachten Fortschritte hat Lépine (Die Fortschritte der Nierenpathologie, deutsch von Havelburg, 1884) gegeben, wo man die neueste Literatur sorgfältig angegeben findet. Lehrreich für die Verschiedenheit der Ansichten über Morb. Brightii sind die Verhandlungen des 1. Congr. f. innere Med., Wiesbaden 1882, S. 18. Aus späterer Zeit ist noch zu nennen: Dunin, Anat. Untersuchungen über Nierenentzündungen, Virch. Arch. 93, S. 286, 1883; Satterthwaite, Some considerations on the classification, prognosis and treatment of certain renal diseases, Amer. med. News 49, p. 449, 1886; Snyers, Pathologie des néphrites chroniques 1886.

Der Morbus Brightii kommt in allen Lebensaltern vor, doch sind die chronischen Formen im Kindesalter sehr selten: Widerhofer, Ueber die Häufigkeit des Morb. Br. im Kindesalter, Wiener med. Bl. 1879, No. 24 (unter 1352 obducirten Kindern 46 mit M. Br., wovon wieder mindestens 31 mit Nephritis scarlatinosa); Henoch, Ueber Nierenaffect. im Kindesalter, Char.-Ann. 1887, S. 638 (Perinephritis; Aetiologie).

Von sonstigen bei Nephritis vorkommenden anatomischen Veränderungen sind in erster Linie diejenigen an den Kreislaufsorganen interessant und wichtig. Ueber das Verhalten des Gefässsystems ist schon vorher Mittheilung gemacht worden, es sei deshalb hier nur noch erwähnt, dass O. Israël bei einem Kaninchen, dem er eine doppelseitige Nierenatrophie erzeugt hatte, eine Endarteriitis fand, welche wohl von der Nierenerkrankung abhängig war. Ueber das Vorkommen von Herzveränderungen (Hypertrophie mit oder ohne Dilatation) ist schon im I. Band, S. 200 etwas mitgetheilt worden. Ueber die Häufigkeit des Vorkommens dieser Veränderungen schwanken die Angaben; am häufigsten begegnet man ihnen zweifellos bei der Granularatrophie, doch kann sie auch bei chronischer parenchymatöser Nephritis, ja bei acuter Nephritis sich entwickeln. Bei hydronephritischer Schrumpfniere kommt sie ebensowohl vor wie bei Amyloidniere, wenn auch bei dieser nur selten. Selbst bei angeborenem einseitigem Nierendefect ist sie beobachtet worden. Ueber die Ursachen ist man nicht einig; bald wird die Hypertrophie als eine Arbeitshyper-

trophie aus mechanischen Ursachen angesehen, wobei aber wieder die mechanische Störung entweder in der erkrankten Niere oder in einer allgemeinen Gefässerkrankung oder in einer Zunahme der Blutmenge oder endlich auch in entzündlichen Veränderungen des Myocardiums selbst gefunden wird, bald werden abnorme chemische Reize infolge einer vorhandenen Blutdyscrasie (Harnstoffanhäufung) als das Wesentliche angesehen. Einzelne lassen auch bei verschiedenen Nierenerkrankungen verschiedene Erklärungen für die dabei vorhandenen Herzveränderungen zu.

Eine Zusammenstellung und Besprechung der neueren Arbeiten über diese Fragen s. bei Lépine l. c. Exp. Unters. über den Zusammenhang zwischen Nierenkrankheiten und secundären Veränderungen des Circulationssystems: Israël, Virch. Arch. 86, S. 299, 1881. Ueber die Häufigkeit der Herzhypertrophie hat Vais (Diss, Berlin 1878) aus den Protokollen des Berliner pathologischen Instituts Folgendes festgestellt: Bei 38 Granularnieren 30 Hypertrophien, bei 20 parenchymatösen Nieren 14 Hypertrophien, bei 21 Amyloidnieren 4 Hypertrophien. Bamberger (Ueber Morb. Br. und seine Beziehungen zu anderen Krankheiten. Volkmann's Sammlung klin. Vortr. No. 173, 1879) hat folgende Statistik aufgestellt: Herzhypertrophie kam vor bei acuter Nephritis in 22,4 pCt., bei chron.-parenchymatöser N in 34.2 pCt. und bei Schrumpfniere in 54,0 pCt. aller Fälle; Spatz (D. Arch. f. klin. Med. 30, S. 156, 1881) fand bei 54 Schrumpfnieren in 48 pCt. Hypertrophie und Dilatation des linken Ventrikels, in 26 pCt. des rechten, in 9,5 pCt. beider. in 7 pCt. Hypertrophie ohne Dilatation und in 9,5 pCt. weder Hypertrophie noch Dilatation; Peabody, Size of the heart in chronic diff. Neph., New York med. Rec. I., 235. 1886; Goodhart, On the changes in the vascular System in Bright's disease, Guy's Hosp. Rep. 28, p. 103, 1886.

Viele Nierenentzündungen sind von Wassersucht begleitet. Da die Glomeruli die Hauptausscheidungsorte für das Blutwasser sind und da eine Wasserretention im Blute (Hydrämie) die Hauptursache für den Hydrops bei Nephritis ist, so ist es verständlich, dass hauptsächlich die mit Glomerulonephritis einhergehenden Erkrankungen auch die von Hydrops begleiteten sind. Doch kann auch der Hydrops fehlen, wenn noch genügend zahlreiche Knäuel durchgängig sind und eine Hypertrophie des linken Ventrikels compensirend wirkt. Sowie dann etwa durch Verfettung der Herzmusculatur die Compensation ungenügend wird oder ganz wegfällt, so tritt sofort Wassersucht auf.

Uebrigens ist die Wasserretention nicht die einzige Ursache des nephritischen Hydrops, sondern es kann mitwirken der Eiweissverlust des Blutes durch starke Albuminurie, sowie die Retention harnfähiger Stoffe, wodurch eine Ernährungsstörung mit grösserer Durchlässigkeit der Gefässwände hervorgerufen wird. Es ist endlich zu beachten, dass auch die Veränderungen am Herzen secundär zu einer allgemeinen Circulationsstörung und Anhäufung des Blutes in den Venen Veranlassung geben können.

Eine wichtige Folgeerscheinung vieler Nierenerkrankungen, insbesondere aber vieler Nierenentzündungen, ist der als Urämie bezeichnete Zustand. Dem Namen entsprechend handelt es sich dabei um Störungen, welche durch die Zurückhaltung harnfähiger Stoffe, wobei man in erster Linie an den Harnstoff zu denken hat, direct oder indirect hervorgerufen werden. Besonders auffällig sind theils motorische

(Krämpfe), theils sensorielle (Coma) Störungen in der Gehirnfunction, für die Traube eine anatomische Erklärung in Anämie und Oedem des Gehirns gefunden zu haben glaubte. Doch ist Oedem keineswegs regelmässig nachzuweisen und statt der verlangten Anämie kann ein ausgesprochener Blutreichthum vorhanden sein. Die interessanteste anatomische urämische Veränderung ist eine gelegentlich bis zur Geschwürsbildung (urämische Geschwüre) führende diphtherische Affection des Darms, welche durch die Einwirkung des im Verdauungskanal aus dem retinirten Harnstoffe entstandenen kohlensauren Ammoniaks hervorgerufen wird.

Betreffs der Beziehungen der Urämie zu Veränderungen der verschiedenen Nierenbestandtheile lag der Gedanke nahe, dass vorzugsweise die degenerativen Veränderungen der specifisch functionirenden Nierenepithelien und demnächst die mit erheblicher Verminderung der Harnmenge oder gar mit Anurie verbundenen Affectionen der Glomeruli von urämischen Erscheinungen begleitet sein möchten, doch haben die speciell auf diesen Punkt gerichteten Untersuchungen von Hlava und Thomayer ergeben, dass in den Nieren Urämischer regelmässig nur eine frische kleinzellige Infiltration im interstitiellen Gewebe besonders um die Gefässe herum vorhanden war. Aus dieser Lage der Zellen hat man vielleicht auf eine Compression der Gefässe und dadurch bewirkte Beeinträchtigung der Harnsecretion zu schliessen.

Hlava und Thomayer, Ueber die pathologisch-anatomischen Bedingungen des urämischen Symptomencomplexes bei Nephritis, Wien. med. Jahrb. 1882, S. 213. Untersucht wurden 22 Fälle; von 9 Fällen mit starker Epitheldegeneration zeigten nur 4 Urämie, während bei 4 Urämischen nur geringe Degeneration vorhanden war; unter 9 Fällen mit ausgedehnter Atrophie der Glomeruli waren nur 6 urämische, während hinwiederum bei 3 schwer Urämischen die Glomeruli grösstentheils unverändert waren. Die kleinzellige Infiltration wurde in allen 12 urämischen Fällen gefunden, besonders um die Glomeruluskapseln herum in der Nähe des Vas afferens und efferens, in der Umgebung der Interlobulararterien und anderer Rindengefässe.

Von sonstigen Organläsionen erwähne ich nur die von mehreren Untersuchern angegebenen Veränderungen im sympathischen Nervensystem, besonders der Ganglia semilunaria. Hier soll zellige Infiltration mit secundärer Pigmentatrophie der Ganglienzellen, Atrophie der Nervenfasern, Verdickung der Gefässwände sowohl bei acuten wie besonders bei chronischen Nierenaffectionen vorkommen. Es ist von den Untersuchern sogar behauptet worden, dass die Nierenveränderungen Folgen dieser Nervenveränderungen seien.

Da Costa and Longstreth, Amer. Journ. of med. Sc. 80, p. 17, 1880, July; Saundby, Brit. med. Journ. 1883, I., p 50; Banti, Lo Speriment. 1883. Settemb. (Die Nervenveränderungen sollen Ursache der parenchymatösen Nephritis sein.)

Es ist unmöglich, in einem Lehrbuch alle die Besonderheiten, welche die entzündeten Nieren bei verschiedenen Infectionen und Intoxicationen darbieten, im einzelnen zu besprechen, aber einige Bemerkungen will ich doch in dieser Beziehung noch anfügen und die wichtigere neuere Literatur erwähnen. Nicht jede Nephritis, welche sich bei einer bestimmten Infectionskrankheit findet, darf deswegen ohne weiteres als eine durch den besonderen Infections-

stoff erzeugte angesehen werden, sondern man muss immer mit der Möglichkeit rechnen, dass eine Mischinfection vorliegt. Aber auch in denjenigen Fällen, wo wirklich ein solches Verhältniss besteht, darf man nicht erwarten, specifische Mikroorganismen in der Niere zu finden, da es möglich ist, dass sie mit unseren jetzigen Hülfsmitteln nicht nachgewiesen werden können oder dass sie überhaupt nicht da sind, weil die Nephritis durch chemische Producte (Ptomaïne) erzeugt worden ist. Gleich der Scharlach, der in Bezug auf die vorkommende Nephritis wohl am besten studirt worden ist, giebt dafür ein gutes Beispiel. Im Anfange der Erkrankung kann eine einfache parenchymatöse Nephritis wie bei allen möglichen anderen acuten Infectionskrankheiten vorhanden sein, die gar nichts Charakteristisches an sich trägt, in manchen Fällen ist eine schwere septische Nephritis mit zahlreichen Mikroorganismen vorhanden, welche aber mit dem Scharlach ebensowenig wie die durch sie erzeugte Nephritis etwas zu thun haben, sondern welche von einer Mischinfection stammen, deren Eingangspforte an den Tonsillen zu suchen ist; endlich giebt es eine Nephritis, welche zur Zeit der Abschuppung in der 3. oder 4. Woche auftritt und welche die eigentliche Scharlachnephritis darstellt. Freilich hat auch sie an und für sich nichts besonderes an sich, auch bietet sie keine constanten Befunde, denn wenn auch gerade in Scharlachnieren die verschiedenen Formen der Glomerulonephritis, vor allem die desquamative, besonders häufig gefunden werden, so bilden sie doch kein constantes Vorkommniss und es können sowohl neben ihnen wie ohne sie die Epithelien so gut wie das interstitielle Gewebe, erstere degenerative, letztere productive Veränderungen darbieten. Von mehreren Untersuchern sind auffällige Veränderungen an den Gefässen besonders an kleinen Arterien gefunden worden, theils hyaline Verdickungen der Intima, theils Verdickung und zellige Infiltration der Adventitia, die aber auch nicht als pathognomonisch gelten können.

Aehnlich verhält es sich mit den Masern, bei denen nur schwerere Nierenentzündungen viel seltener sind und bei denen ebensowenig wie bei der eigentlichen Scharlachnephritis specifische Organismen gefunden worden sind.

Ueber die Nephritis bei Pocken ist nichts Genaueres bekannt, die von Weigert vor Jahren beschriebenen sog. pockenähnlichen Gebilde (Mikroorganismenhaufen mit Necrosen in der Umgebung) dürften wohl auch eher einer Mischinfection als den Variolaparasiten ihre Entstehung verdanken. Das Hervortreten eines Bürstenbesatzes an den Epithelzellen ist sowohl von der Pockenniere wie von der Diphtherieniere, über die in der letzten Zeit sehr viel gearbeitet worden ist, beschrieben worden. Die vielfachen Beschreibungen von „Diphtheriepilzen“ aus den Nieren sind sämmtlich verdächtig, da andere gute Untersucher nichts davon gesehen haben. Auch ich habe vergeblich danach gesucht. Im übrigen prävaliren hier die parenchymatösen Veränderungen, besonders körnige Trübung der Epithelien mit Erweiterung des Lumens der Kanälchen, doch wurden auch Glomerulo- und interstitielle Nephritis gesehen.

Bei Typhus findet man nur parenchymatöse Nephritis, zuweilen mit Hämorrhagien, eine auch zuweilen beobachtete eiterige Entzündung mit Miliarabscessen ist keine typhöse, sondern eine septische Affection. Ueber die typhösen Lymphome wird bei den infectiösen Granulationsgeschwülsten berichtet. Auch für die Febris recurrens gilt Aehnliches, doch kommen dabei auch zellige Infiltrationen des interstitiellen Gewebes zustande.

Beim gelben Fieber sind von Cornil und Babes besondere Mikroorganismen in den entzündeten Nieren gefunden worden. Dasselbe gilt für die fibrinöse Pneumonie, bei welcher nach Nauwerck zunächst Glomerulusveränderungen mit hämorrhagischem Charakter, dann auch wohl Oedem und kleinzellige Infiltration sich zeigen, während die Epithelien relativ geringfügige Veränderungen darbieten.

Es ist damit die Zahl der infectiösen Krankheiten, welche mit sog. Morb. Brightii einhergehen, noch bei weitem nicht abgeschlossen, aber es genügt wohl, die wichtigsten erwähnt zu haben. Neuerdings sind von verschiedenen Seiten (Letzerich, Mircoli) Mittheilungen über primäre infectiöse Nierenentzündungen gemacht worden, deren Bestätigung abzuwarten bleibt.

Durch Ausscheidung normaler, aber in abnormer Menge vorhandener oder an falsche Stelle gerathener chemischer Stoffe entsteht Morb. Brightii bei Diabetes, bei lange dauerndem Icterus, bei Gicht, während die Nephritis bei ausgedehnten Verbrennungen wohl zum guten Theil von der Hämoglobinämie, die zur Hämoglobinurie führt, abhängig ist. Auf alle diese Processe muss ich später noch einmal zurückkommen. Den letzteren Fällen stehen anscheinend diejenigen nahe, wo nach einer Erkältung (Verkühlung der Haut) Morb. Brightii eintritt, was, wie ich schon früher anführte, keineswegs so ganz selten ist. Dass dabei abnorme chemische Stoffe im Blute zurückgehalten werden, ist wenig wahrscheinlich, auch möchte ich weder auf die Abkühlung des Blutes, noch auf die collaterale Hyperämie der inneren Theile den Hauptnachdruck legen, sondern glaube, dass es sich dabei um die Wirkung einer durch die Kälteeinwirkung erzeugten Blutveränderung (Hämoglobinämie?) handelt. Wenn auch die unten angeführten Experimente von Lassar keinen directen Vergleich mit den menschlichen Verhältnissen gestatten, so haben sie doch gezeigt, dass durch starke Abkühlung der Körperoberfläche schwere Störungen in inneren Organen erzeugt werden können.

Einige anatomische Besonderheiten des Morb. Brightii nach gewissen Intoxicationen sollen später in dem Kapitel von den Fremdkörpern noch erwähnt werden.

Betreffs der Literatur über die einzelnen ätiologischen Formen der Nephritis wird im allgemeinen auf Wagner, Der Morb. Brightii, 1882 und Lépine, Fortschritte der Nierenpathol., 1884 verwiesen.

Scharlach: Gefässveränderungen: Klein, Path. Transact. 28, p. 431, 1877 u. Lancet 1877, I., 571; Waller, Journ. of Anat. 1880, XIV., 432, Lancet 1881; Litten, Char.-Annal. VII., 1882; Fischl, Ztschr. f. Hlk. IV., 1, 1883; Friedländer, Arch. f. Anat. u. Phys., Phys. Abth. 1881, S. 138, Fortschr. d. Med. 1883, No. 3; Hortolès, Arch. de phys. 1881, p. 886; Leichtenstern, D. med. Woch.

1882, No. 13; Crooke, Fortschr. d. Med. III., 651, 1885; Escherich, Ueber den Befund von Mikroorganismen im Blute und den Organen Scharlachkranker, histor. Uebersicht. Ctbl. f. Bakteriol. 1887, No. 13; Obrzut, Nouv. recherches sur la pathogénie de la glomerulonéphrite, Rev. de méd. VIII., 689, 1888 (es giebt eine reine Glom. nephr. scarlat.); Leyden, Fall von Nierenschrumpfung nach Scharlach, D. med. Woch. 1887, No. 27. Verkalkung von Scharlachnieren: Küssner, D. Arch. f. klin Med. 16, S. 253, 1875.

Masern: Thomas, v. Ziemssen's Hdb. d. spec. Path. u. Ther. II.

Pocken: Curschmann, ebenda; Wagner, Arch. d. Hlk. XIII., 114, 1872; Weigert, Ueber pockenähnliche Gebilde etc. 1875; Cornil, Journ. des connaiss. méd. 1883, p. 115.

Varicellen: Henoch, Berl. klin. Woch. 1884, No. 2.

Diphtherie: Brault, Journ. de l'anat. 1880, p. 673; 1882, p. 394; Cornil, Journ. des connaiss. méd. 1883; Fürbringer, Virch. Arch. 91, S. 385, 1883; Fischl, Ztschr. f. klin. Med. VII., 427, 1884 (mit Literaturübersicht); Oertel, Arch. f. mikrosk. Anat. 29, S. 525, 1887 und Die Diphtherie 1888.

Abdominaltyphus: Homburger, Berl. klin. Woch. 1881, No. 20; Renaut, Arch. de phys. 1881, p. 104; Didion, De la fièvre typhoide à forme rénale, Thèse de Paris 1883.

Recurrens: Ponfick, Virch. Arch. 60, S. 153, 1874; Puschkareff, ebenda 113, S, 421, 1888.

Gelbfieber: Heinemann, Virch. Arch. 78, S. 139, 1879; Babès, Arch. de phys. 1883, p. 442.

Mumps: Lemarchand, Thèse de Paris 1876; Croner, D. med. Woch. 1884, No. 9, S. 138.

Erysipel: Hiller, Char.-Annal. VII., 1882; Dunin l. c.

Pneumonie: Wagner, D. Arch. f. klin. Med. 25, S. 534, 1880; Iwanofsky, Ctbl. f. klin. Med. 1881, No. 26; Nauwerck, Ziegler's Beitr. zur path. Anat. etc. I., 43, 1886.

Acuter Gelenkrheumatismus: Senator, Ziemssen's Hdb. XIII.; Leyden, Ztschr. f. klin. Med. III., 161, 1881.

Tripper: Luxcey, De la néphrite parenchymateuse comme complication intercurrente d'une blennorhagie, Thèse de Paris 1879.

Syphilis: s. unter infectiösen Granulationsgeschwülsten.

Malaria: Soldatow, Petersb. med. Woch. 1878, S. 345; Kiener et Kelsch, Arch. de phys. 1882, No. 2.

Primäre mykotische Nephritis: Letzerich, Unters. u. Beobacht. über Nephritis bacillosa interstitialis primaria, Ztschr. f. klin. Med. 13, S. 33, 1887; Mircoli, Beitr. z. path. Anat. u. allg. Path. IV., 93, 1888.

Icterus: Nothnagel, D. Arch. f. klin. Med. XII., 327, 1874, Salvioli, Arch. per le sc. med., 1879; Afanassiew, Virch. Arch. 98, S. 460, 1884 (Vergiftung mit Toluylendiamin, Glycerin und Pyrogallussäure); Werner, Dissert, Bern 1887.

Diabetes: Frerichs, D. med. Woch. 1881, No 21.

Gicht: Ebstein, D. Arch. f. klin. Med. 27, S. 1, 1880; Virchow, Berl. klin. Woch. 1884; Roose, Gout and its relations to diseases of the liver and Kidneys, V. Aufl., 1888.

Hautverbrennung: Wertheim, Wochenbl. d. Ges. d. Aerzte in Wien 1868, No. 13; Ponfick, Berl. klin. Woch. 1876, No. 17; Sonnenburg, D. Ztschr. f. Chir. IX., 138, 1877; Lesser, Virch. Arch. 79, S. 248, 1880.

Erkältung: Erythropel, Ztschr. f. rat. Med 24, S. 217, 1865; Lang, Arch. d. Hlk. 13, S. 277, 1872; Lassar, Virch. Arch. 79, S. 168, 1880; Lasègue, Arch. gén. de méd, 1880, I., 719.

Schwefelsäure: Munk u. Leyden, Virch. Arch. 22, S. 237, 1861, Berl. klin. Woch. 1864, No. 49; Leyden, Char.-Annal. VI., 235, 1881; Litten, Berl. klin. Woch. 1881, No. 42.

Oxalsäure; Kobert u. Körner, Virch. Arch. 78, S. 232, 1879; Fränkel, Ztschr. f. klin. Med. II., 664, 1881.

Cantharidin (ausser den früher erwähnten exper. Arbeiten): Stüler, D. Ztschr. f. Chir. XII., 377, 1879 (mit Literaturzusammenstellung); Cornil et Tou-

pet, Sur la Karyokinèse des cellules épithéliales et de l'endothélium vasculaire etc. Arch. de phys. 1887, II., p. 71.

Blei: Leyden, Ztschr. f. klin. Med. VII., 85, 1883; Pedell, D. med. Woch. 1884, No. 9; Gayler, Z. Histologie der Schrumpfniere nach chron. Bleivergiftung, Diss., Tübingen 1887.

Im Anschluss an diese kurze Zusammenstellung der ätiologischen Formen der Nephritis habe ich noch zweier Zustände der Nieren zu gedenken, welche sowohl durch ihre ätiologischen Grundlagen wie durch die anatomischen Befunde bemerkenswerth sind, bei welchen aber die Zurechnung zu den entzündlichen Processen beanstandet wird, das ist die sog. Choleraniere und die Schwangerschaftsniere.

Im asphyktischen Stadium der Cholera fallen die Nieren durch ihre dunkelrothe, livide Farbe, ihre Derbheit und Kleinheit auf. Mikroskopisch sieht man ausser einer starken Hyperämie nur eine körnige Trübung der Epithelzellen, sowie einzelne Cylinder. Es besteht dabei oft vollständige Anurie. Im Reactionsstadium ist die Niere mehr oder weniger vergrössert, was auf Rechnung der geschwollenen, weichen Rinde kommt, deren Farbe mehr grau, aber undurchsichtig trübe geworden ist und in der zahlreiche gelbe Fleckchen und Streifchen, von verfetteten Harnkanälchen herrührend, bemerkbar sind. Es ist also das Aussehen der entzündlichen Fettniere vorhanden, womit auch der mikroskopische Befund, zahlreiche Cylinder, Trübung, Verfettung und vielfach Desquamation der Epithelzellen stimmt. Gegen die Einrechnung dieser Veränderungen zu den Entzündungen ist aber geltend gemacht worden, dass die infolge der Eindickung des Blutes entstehende Circulationsstörung vollkommen ausreicht, um die Veränderungen zu erklären. Die Circulationsstörung ist gewiss von grosser Bedeutung, doch möchte ich darauf hinweisen, dass gerade auch bei der Cholera differente chemische Stoffe, welche durch das Leben der Cholerabacillen erzeugt werden, in das Blut und damit in die Nieren gelangen, wo sie sehr wohl als Entzündungsreiz wirken können.

Reinhardt, Char.-Annal. I. 223, 1850; Reinhardt u. Leubuscher, Virch. Arch. II, 496, 1849; L. Meyer, ebenda VI., 471, 1856; Buhl, Ztschr. f. rat. Med. VIII., 3, 1856; Griesinger, Virchow's Hdb. d. spec. Path. 2, 331, 1851; Bartels, Ziemssen's Hdb. IX., 1875.

Unter der sog. Schwangerschaftsnephritis oder, wie man neuerdings auch sagt, unter der Schwangerschaftsniere versteht man eine mit Albuminurie und Hydrops verlaufende Nierenerkrankung, welche durch die Schwangerschaft hervorgerufen worden ist, bei welcher es sich also weder um eine zufällig während der Schwangerschaft entstandene, noch um eine vorher vorhanden gewesene und erst während der Gravidität überhaupt oder doch in stärkerem Maasse hervorgetretene Nephritis handelt. Die Schwangerschaftsnephritis beginnt der Regel nach in der 2. Hälfte der Schwangerschaft, jedenfalls nicht vor dem 3. Monat und findet sich vorzugsweise bei Primiparen, selten bei Multiparen. Das Merkwürdigste ist, dass die Krankheitserscheinungen sich bis zur Geburt steigern, um nach derselben sehr schnell wieder abzunehmen und zu verschwinden. Nur ausnahmsweise scheint eine chro-

nische in Schrumpfung ausgehende Affection daraus hervorzugehen. Im Harn, dessen Menge entsprechend der Stärke der Albuminurie vermindert ist, finden sich, aber in wechselnder Menge, hyaline Cylinder, lymphoide Zellen, öfter einzelne Blutkörperchen, manchmal granulirte und fettig degenerirte Epithelzellen. Die pathologische Anatomie der Schwangerschaftsniere ist deshalb noch wenig genau erforscht, weil die Mehrzahl der Schwangeren nicht daran stirbt, sondern hauptsächlich nur solche, bei welchen als Complication Eklampsie aufgetreten ist. Man findet die Nieren in der Regel blutarm, die Rindensubstanz aber deutlich getrübt und heller wie die Marksubstanz, also die Erscheinungen der parenchymatösen Nephritis. Damit stimmt auch der mikroskopische Befund überein, welcher neben hyalinen Cylindern, Eiweiss in Kapselraum und Kanälchen, hauptsächlich die früher geschilderten degenerativen Veränderungen der Epithelzellen ergiebt. Auch die Verfettung fehlt nicht, insbesondere sind auch die Glomerulusepithelien in mehr oder weniger starker Weise mit Fettkörnchen versehen, d. h. fettig degenerirt. In manchen Fällen kommt auch eine mit den übrigen Nierenveränderungen in keinerlei Beziehung stehende Fettembolie in Knäuelgefässen vor. In einem Theil der Fälle, aber nicht in allen, haben sich deutliche Zeichen einer Harnstauung in Gestalt von Erweiterung der Kelche und des Beckens gefunden. Da die wesentlichen Befunde in den Nieren selbst in Verbindung mit den Veränderungen des Harnes durchaus denen der früher beschriebenen parenchymatösen Nephritis gleichen, so trage ich keinerlei Bedenken, die Bezeichnung Schwangerschaftsnephritis auch fernerhin zu gebrauchen und es hat für mich demzufolge nichts Auffälliges, dass gelegentlich einmal diese, im wesentlichen die Charaktere der frischen, acuten Nephritis tragende Affection statt zu heilen in ein chronisches Stadium mit allen seinen Folgen übergeht.

Bei der pathologischen Anatomie der Schwangerschaftsniere hat besonders Leyden (Ztschr. f. klin. Med. XI., 26, 1886) die Verfettung der Glomerulusepithelien, welche erheblich stärker sein kann als diejenige der Kanalepithelien, betont. Virchow (Berl. klin. Woch. 1886, No. 14 u. 15, und No. 30, S. 489) hat diese Angabe speciell gegenüber einem in der Berliner med. Ges. gelegentlich eines Vortrages vorgezeigten mikroskopischen Präparate bezweifelt und eine Fettembolie diagnosticirt, welche er denn auch in demselben Falle in den Lungen und in anderen Fällen von puerperaler Eklampsie ebenfalls in den Lungen und in wechselnder Menge in den Nieren (nicht im Gehirne) fand. Danach ist nicht zu bezweifeln, dass solche Fettembolien vorkommen und ich bezweifle auch nicht, dass in dem Leyden'schen Falle solche vorhanden waren, aber doch ist es mir auffällig, dass Virchow bei Betrachtung des Präparates zuerst an Mikrokokkenhaufen dachte. Es müssen also doch feinste Fettkörnchen dagewesen sein und das ist für eine Fettembolie etwas Unerhörtes. Jedenfalls kann ich auf Grund eigener Untersuchungen mehrerer Fälle von Schwangerschaftsniere Eklamptischer das Vorkommen von Verfettung der Glomerulusepithelien auf das Bestimmteste behaupten. In einer Niere hatte ich die Gefässe injicirt und es waren hier Glomerulusschlingen zu finden, deren Lumen mit Injectionsmasse erfüllt war, während äusserlich grosse Haufen von Fettkörnchen auflagen. In frischen mit Kalilauge behandelten Schnitten von dieser Niere waren die meisten Glomeruli auf dem optischen Durchschnitt von einem dunklen Ring von Fetttröpfchen umhüllt. Ich habe keinen Grund zu der Annahme, dass es sich dabei um eine Fettinfiltration handele, vielmehr zeigt sich ganz das Bild der in der Entwicklung begriffenen Fettdegeneration. Dass die Kerne in solchen Zellen noch nachweisbar sind, ist kein Gegengrund für diese Annahme.

Was die Herkunft des Fettes für die Fettembolien betrifft, so behauptet Jürgens (Berl. klin. Woch. 1886, No. 31, S. 819), bei Eklamptischen regelmässig eigenthümliche hämorrhagische Leberveränderungen mit Zertrümmerung von Parenchym als Quelle gefunden zu haben. Ich kann das regelmässige Vorkommen solcher Veränderungen nicht bestätigen und glaube, dass man die bei den eklamptischen Krämpfen leicht möglichen Weichtheilverletzungen mit berücksichtigen muss. Ich halte es aber auch nicht für unmöglich, dass die Leber auch ohne Zerquetschung die Quelle für das Fett ist, denn ich habe neuerdings bei venöser Stauungshyperämie in der Leber Fettembolien in den Lungen gefunden, die ich nur aus der Leber herleiten kann. Ich nehme an, dass durch die ausgedehnten Gefässe Fett aus den Leberzellen in die Lymphgefässe ausgepresst wird. Ob nun nicht vielleicht auch bei den Eklamptischen etwas Aehnliches vorliegt? Es sind der Mehrzahl nach Erstgebärende, bei denen sicher der intraabdominale Druck erhöht ist und bei jeder Wehencontraction eine erhebliche Steigerung erfahren muss. Dieser Gedanke scheint mir werth, weiter verfolgt zu werden.

In der Auffassung der Pathogenese der Schwangerschaftsnephritis weichen die Ansichten weit auseinander, wie sich am besten aus der an Leyden's oben erwähnten Vortrag in der Berliner med. Gesellschaft sich anschliessenden Discussion ergiebt (Berl klin. Woch. 1886, No. 14 u. 15) Die Schwangerschaftsniere einfach mit einer anämischen zu identificiren geht nicht an, denn sie kann auch hyperämisch sein; erst recht darf nicht eine Anämie aus Compression der Art. renal. seitens des Uterus angenommen werden, denn dann müsste schon viel früher eine Venencompression mit venöser Stauung vorhanden sein; gegen die Annahme einer spastischen Ischämie scheint mir ausser dem Umstand, dass die Anämie fehlen kann, die oft lange Dauer des Zustandes zu sprechen. Eine Stauung des Harnes lässt sich in manchen, aber nur in den wenigsten Fällen zur Evidenz nachweisen, so dass also die Erklärung schwierig ist und man doch wohl noch an constitutionell dyscrasische Ursachen denken muss. Auch die Abhängigkeit der Eklampsie von der Nierenveränderung ist noch keineswegs sicher festgestellt. Grainger Stewart, Brit. med. Journ. 1878, II.; Mayor, Contribution à l'étude des lésions du rein chez les femmes en couches, Thèse de Paris 1880: Hiller, Ztschr. f. klin. Med. II, 1881: Löhlein, Ztschr. f. Geburtsh. u. Gynäc. IV, 88, 1879, VI, 491, 1881: Flaischlen, ebenda VIII., 354, 1882; Southey, Lancet 1883, I.; Weinbaum, Drei Fälle von chron. Morb. Brightii in Folge von Schwangerschaft, Ztschr. f. klin. Med. XIII., 363, 1887; Halbertsma, Ueber die Aetiologie der Eclampsia puerperal., Volkmann's Samml. klin. Vortr. No. 212, 1882. Nach Doléris (Compt rend. de la soc. de biolog. 1883, p. 504) soll regelmässig in dem Harn der albuminurischen Schwangeren ein besonderer Bacillus vorhanden sein, dessen Reincultur, bei Kaninchen ins Blut gespritzt, Albuminurie erzeugen soll.

Infectiöse Granulationsgeschwülste.

Die Tuberculose kommt in der Niere in zwei Formen vor, deren Häufigkeit zu ihrer Bedeutung in umgekehrtem Verhältniss steht: die disseminirte Miliartuberculose ist häufig aber von geringerer Bedeutung, die localisirte Tuberculose ist seltener, aber von grosser Bedeutung.

Die disseminirte Miliartuberculose ist Theilerscheinung einer mehr oder weniger verbreiteten Miliartuberculose und tritt in der Regel in ihrer Bedeutung bei der acuten allgemeinen Miliartuberculose gegenüber der gleichen Veränderung anderer Organe, bei der zu chronischer Tuberculose resp. Phthise anderer Organe hinzutretenden partiellen Miliartuberculose gegenüber den Veränderungen der primär erkrankten Organe zurück. Die Tuberkel haben in der Niere ihren Hauptsitz in der Rindensubstanz, wo sie dicht unter der Oberfläche am zahlreichsten vorkommen, so dass sie in dieser Beziehung durchaus mit den capillärembolischen Abscesschen übereinstimmen. In der Papille der Mark-

substanz kommen sie gar nicht vor, in der Grenzschicht habe ich sie gefunden, aber spärlich und selten. Die Zahl der Tuberkel ist wechselnd, im allgemeinen pflegen sie weniger zahlreich zu sein als diejenigen in der Lunge, der Milz oder der Leber; ihre Vertheilung ist nicht immer ganz gleichmässig, manchmal sitzen in dem Verbreitungsgebiet eines Nierenarterienastes ihrer mehr als in den anderen Abschnitten. Insbesondere ist es nicht selten, dass sie, wiederum ähnlich wie die embolisch metastatischen Abscesschen, in der Richtung der Interlobulärarterien in Reihen hintereinander sitzen. Die Grösse der Tuberkel ist verschieden je nach ihrem Alter; im allgemeinen sind sie grösser als diejenigen der Milz oder der Leber. Die jüngsten erscheinen nur als graue, nicht scharf umgrenzte Fleckchen, die älteren und grösseren treten deutlicher als Knötchen hervor, haben manchmal sogar einen rothen Hof und sind in den centralen Partien mehr weisslich oder gelblich grau gefärbt und undurchsichtig. Am deutlichsten pflegt dies an den Tuberkelreihen hervorzutreten, so dass dadurch die Aehnlichkeit mit kleinen Abscesschen eine sehr grosse wird. Bei speciell darauf gerichteter Aufmerksamkeit wird man nicht so selten an der Grenze von Rinde und Mark im Bereiche der Arcus renales etwas grössere Knötchen sehen, welche mehr oder weniger deutlich, meist excentrisch ein kleines Lumen erkennen lassen und sich somit als Gefässwand-Tuberkel erweisen. In einem nicht allzu kleinen Procentsatz der Fälle habe ich typische anämische oder anämisch-hämorrhagische Infarkte in der Rinde miliartuberculöser Nieren gesehen und es konnte dann oft schon makroskopisch in der Nähe oder an der Spitze des Keils ein tuberculöses Gefäss erkannt werden.

Die mikroskopische Untersuchung lehrt, dass die Nierentuberkel wie diejenigen anderer Organe gern um kleine Gefässe herum sitzen, ganz besonders häufig aber wird man in ihrem Innern, wenn auch nicht gerade nothwendig im Centrum, einen Glomerulus erkennen. Die Zusammensetzung der Tuberkel weicht nicht von der bekannten Norm ab, sie enthalten epithelioide und Riesenzellen, aber auch, besonders die älteren und in der Peripherie, kleinere Granulationszellen; die grösseren Knoten sind Conglomeratknoten, d. h. sie bestehen aus einer ihrer Grösse entsprechenden Anzahl von Einzelknötchen. Die Hauptmatrix der tuberculösen Neubildung bildet das interstitielle Gewebe, wie man am besten am Rande der Knötchen sehen kann, wo die Harnkanälchen durch die zwischen sie eingeschobene Neubildung auseinander gedrängt sind. Aber das Bindegewebe ist nicht ihre einzige Ursprungsstätte, sondern es können auch die Epithelzellen der Harnkanälchen wuchern und (ob durch Confluenz?) riesenzellige Gebilde liefern, welche das Lumen der Tunica propria ausfüllen. Nicht minder können die Epithelien der Malpighi'schen Körperchen wuchern, so dass ein Bild entsteht, welches dem der desquamativen Glomerulonephritis ähnlich ist, nur dass es auch hier zur Bildung der Riesenzellen kommen kann, wie es das in Fig. 22 abgebildete Präparat lehrt. Allzuhäufig freilich wird man derartige Bilder nicht finden. Ob auch die Endothelien der Gefässschlingen sich an der Neubildung betheiligen, ist nicht sicher,

diejenigen der intertubulären Capillaren zeigen bei der experimentellen Tuberculose der Kaninchen Karyomitosen. Wenn der Tuberkel älter wird, sterben sowohl die Gefässschlingen wie die etwa im Kapselraum vorhandenen Zellen ab und es ist gar nicht selten, dass man in einem sonst noch nicht verkästen Tuberkel ein bereits abgestorbenes und verkästes Malpighi'sches Körperchen sieht. Das gleiche Schicksal erleiden auch die Inhaltsmassen der Harnkanälchen und schliesslich das ganze Gewebe. Seltener ist es, dass die intertubuläre Neubildung oder auch die Glomeruli mit ihr eine fibröse Umwandlung erfahren.

Fig. 22.

Beginnende Tuberkelbildung in der Nierenrinde, mittl. Vergr.

Links Markstrahl, in der Mitte 2 Glomeruli, von welchen der untere im Kapselraum eine Wucherung des Kapselepithels mit 2 Riesenzellen zeigt; in seiner Umgebung zellige tuberculöse Neubildung mit Riesenzellen. Die dunkelschraffirten Kanaldurchschnitte entsprechen Blutgefässen.

Bei vorhandenen Infarkten habe ich wiederholt eine von aussen nach innen fortschreitende Tuberculose der Wand einer kleinen Arterie mit folgender obliterirender Thrombose als Ursache der Infarcirung nachweisen können. Das Vorhandensein von Tuberkeln in dem infarcirten Abschnitt bewies in einigen Fällen, dass der Verschluss des Lumens nicht von vornherein vorhanden war. In einem sehr merkwürdigen von Nasse beschriebenen Falle war in dem ganzen Verbreitungsbezirk eines noch nicht ganz verschlossenen Nierenarterienastes eine dichte Eruption von Tuberkeln offenbar im Anschluss an die Gefässwandtuberculose entstanden. Ich will nicht behaupten, dass alle Infarkte in miliartuberculösen Nieren auf die angegebene Weise ent-

standen sein müssten, sondern es ist auch eine embolische Entstehung (durch verschleppte Käsebröckchen) denkbar, doch habe ich bisher keinen Fall gesehen, bei dem ich eine solche Entstehung hätte nachweisen können.

Tuberkelbacillen fehlen auch in den Nierentuberkeln nicht, insbesondere sind auch sie sowohl in Glomerulusschlingen, weniger frei im Lumen als der Wand anhaftend, wie in dem Kapselraum gefunden worden. Einige Untersucher reden von Verstopfung der Glomerulusschlingen oder der intertubulären Capillaren durch Bacillen, so dass danach an eine embolische Entstehung der Tuberkel zu denken wäre, doch habe ich meistens wie Baumgarten nur einzelne Bacillen in den Gefässen und diese an der Wand liegend gesehen, so dass ich eine embolische Entstehung als Regel nicht gelten lassen kann, wenn ich auch die Möglichkeit einer solchen nicht läugnen will. Ich muss vielmehr annehmen, dass es sich in der Regel um einfach metastatische, nicht embolische Vorgänge handelt.

Die nicht von Tuberkeln eingenommenen Theile des Nierengewebes können natürlich gelegentlich auch noch andere Veränderungen darbieten, die unabhängig von der acuten Tuberculose sind, aber nicht selten findet man degenerative Veränderungen an den Epithelzellen der gewundenen Kanälchen in der ganzen Rinde, welche sich bis zu völliger Necrose steigern können und welche man als Theilerscheinung der allgemeinen tuberculösen Infection (der tuberculösen Bacillaemie) ansehen muss.

Die localisirte chronische Tuberculose der Niere weicht in ihrem makroskopischen Verhalten wesentlich von dem der acuten Form ab, in den mikroskopischen Vorgängen besteht ein wesentlicher Unterschied nicht. Sie führt zu ausgedehnten Zerstörungen des Nierenparenchyms, zu Verkäsung und Höhlenbildung und ist somit die Grundlage einer Phthisis renalis (tuberculosa). Wie die disseminirte Miliartuberculose viele Aehnlichkeit mit der embolischen eiterigen Nephritis hat, so hat die chronische Tuberculose wichtige Züge mit der eiterigen Pyelonephritis gemein, vor allen Dingen die Verbindung von gleichartigen Veränderungen der Kelche und der Nierenpapillen und das Uebergreifen derselben von dem Mark auf die Rinde. In der Regel erhält man die Affection erst nach längerem Bestande zu Gesicht, wenn bereits eine mehr oder weniger ausgedehnte Zerstörung vor sich gegangen ist. Man sieht dann (Fig. 23) Hohlräume, welche mit dem Nierenbecken in Verbindung stehen und welche einen puriformen bröcklichen, mehr oder weniger flüssigen Brei enthalten. Die Wandung der Hohlräume, welche aus einer geschwürigen Erweiterung der Kelchräume entstanden sind, wird von meist mehrere Millimeter dicken Käsemassen gebildet, welche an der Oberfläche in unregelmässigem Zerfall begriffen sind. Der Hohlraum kann verschieden weit in das Nierenparenchym hineinreichen, so dass ein mehr oder weniger grosser Theil der Marksubstanz oder gar diese ganz und noch ein Theil der Rinde zerstört ist. Da wo sich peripherisch an die homogene, das Höhlenlumen umgrenzende Käsemasse noch Nierenparenchym anschliesst, sieht man in

diesem häufig Tuberkel, welche auch an solchen Stellen, wo nur ein Theil der Marksubstanz zerstört ist, bis an die Nierenoberfläche zerstreut sitzen können. Zuweilen ist deutlich zu erkennen, dass die Knötchen in der Nähe der compakten Käsemasse dichter stehen, auch grösser und mehr verkäst sind, so dass man den Eindruck erhält, es seien diese Knötchen durch eine von den Käsemassen nach der Peripherie gehende Verschleppung von Bacillen zustande gekommen. Es kann sein, dass nur ein Markkegel zerstört ist, es können mehrere (dann häufig wie in dem abgebildeten Falle obere), es können alle mehr oder weniger, in gleichmässiger oder in ungleichmässiger Weise zerstört sein. Jedem Markkegel entspricht eine besondere höhlenartige Ausbuchtung

Fig. 23.

Phthisis renalis tuberculosa. $^2/_3$ nat. Gr.

Starke käsig tuberculöse Veränderung des Ureters (von dem nur eine kleine Stelle bei u noch intact ist), sowie des Nierenbeckens und der Kelche; im oberen Theile der Niere grosse, an einer Stelle fast bis zur Oberfläche reichende käsig-ulcerative Höhle, kleinere, den Kelchen entsprechende nach unten zu; breiter Saum von Käsemasse um die Hohlräume herum, weiterhin im Nierengewebe kleinere, theilweise deutlich miliartuberculöse Herde, die an einer Stelle gleichfalls bis zur Nierenoberfläche reichen. Rinde und Marksubstanz nur in der unteren Nierenhälfte zu unterscheiden.

des zugehörigen Kelches, so dass die Septa Bertini und das Hilusgewebe zwischen den Kelchen noch mehr oder weniger grosse Vorsprünge zwischen den einzelnen Höhlen bilden. Die Wand der Kelche und des Beckens ist in gleicher Weise wie das Nierenparenchym in

eine an der Oberfläche zerfallende dicke käsige Masse verwandelt, an die sich nach aussen dann noch eine graue, ebenfalls zuweilen schon makroskopisch erkennbare Tuberkel enthaltende Schicht anschliesst, so dass die Gesammtdicke der Wand mehrere Millimeter zu betragen pflegt. Die gleiche Veränderung bietet meistens auch der Ureter dar. In Fällen, wo noch nicht alle Markkegel zerstört sind, kann man an diesem oder jenem der noch vorhandenen den Beginn des Processes verfolgen, der von der Grenze des Kelches und der Papille seinen Ausgang zu nehmen pflegt.

Fig. 24.

Nephrophthisis tuberculosa, sehr schw. Vergr.

Uebergreifen des tuberculösen Processes von dem Nierenkelch (K) auf die Marksubstanz (M_1) an der Stelle, wo die Papille der letzteren (P) beginnt. Hier bei t sind Tuberkeln bereits entwickelt, welche Bacillen enthalten, deren grosse Haufen in dem tuberculösen Kelch bei b angedeutet sind.

Man kann hier öfter sehen, wie nur an der Oberfläche der Papille eine käsige Veränderung vorhanden ist, im unmittelbaren Anschluss an eine Tuberculose der Schleimhaut des Kelches. Dem makroskopischen Befund entspricht der mikroskopische. Fig. 24 zeigt die Ansatzstelle des Kelches an die Papille und gerade in dem so gebildeten Winkel erkennt man das Uebergreifen der in der Kelchschleimhaut schon weiter vorgeschrittenen Tuberculose auf die Marksubstanz. Es lässt sich natürlich nicht sagen, ob auch an der zuerst ergriffenen Stelle der Vorgang ganz in der gleichen Weise sich abgespielt habe, da die secundäre Infection benachbarter Markkegel von dem Kelche aus die nothwendige Folge einer reichlichen, von der primär ergriffenen Stelle ausgehenden Beimischung von Bacillen zu dem Harn sein muss, ganz gleichgültig,

ob an der ersten Stelle die Bacillenwucherung sofort an der Oberfläche statthatte oder ob zunächst im Gewebe ein grösserer bacillenhaltiger Käseherd entstand, der erst secundär in den Kelch hindurchgebrochen ist. In manchen, besonders den noch nicht weit vorgeschrittenen Fällen, kann man wohl aus der ganzen Anordnung der tuberculösen Produkte erschliessen, dass der Process sich von dem Kelch resp. der Papille aus entwickelt hat, aber solche Befunde können nicht für alle übrigen ohne weiteres massgebend sein, sondern man muss die Möglichkeit zugeben, dass die nach dem Kelch gerichtete Oberfläche des Nierenparenchyms erst secundär von dem tuberculösen Processe ergriffen wurde, der in der Tiefe, vielleicht gar in der Rinde von einem kleinen Tuberkelherd seinen Ausgang genommen hat. Da, wo bereits stärkere Veränderungen vorhanden sind, lassen die käsigen Partien nicht selten noch ganz deutlich die Entstehung aus confluirten Tuberkeln erkennen, während mehr nach der Peripherie hin zunächst eine zusammenhängende Schicht von Granulationsgewebe mit eingestreuten epithelioiden und riesenzelligen Tuberkeln, weiterhin zerstreut liegende und vom Nierengewebe getrennte Tuberkel oder Tuberkelgruppen folgen. Es kann also keinem Zweifel unterliegen, dass der Process auch anatomisch ein ausgesprochen tuberculöser ist, wenn auch gelegentlich Stellen gefunden werden, wo eine mehr gleichmässige zellige Neubildung und Verkäsung derselben vorhanden ist. Für die Erklärung des Fortschreitens des Processes nach der Peripherie hin ist es nicht unwichtig, dass man manchmal in den grösseren Harnkanälchen des Markes eine Wucherung und Desquamation des Epithels mit folgender Verkäsung der interstitiellen Neubildung vorauseilen sieht, so dass man von einer desquamativen käsigen Nephritis reden könnte, wenn nicht festgestellt wäre, dass die Epithelien der Harnkanälchen sich überhaupt durch Wucherung an der Bildung des tuberculösen Gewebes betheiligen. Aber immerhin ist es bemerkenswerth, dass diese epithelialen Veränderungen auch in der Niere, wie es ähnlich in der Lunge vorkommt, gelegentlich mehr in den Vordergrund treten und gewissermassen eine mehr selbstständige Stellung erhalten. Wie Benda in Bestätigung einer Angabe C. E. Hofmann's angiebt, kann man solche Kanälchen sogar makroskopisch als fächerförmig nach der Rinde auslaufende Strahlen, ähnlich wie bei Harnsäure- und Kalkinfarkten, erkennen. Wenn durch diese Beobachtung auch das Weiterschreiten der Tuberculose nach der Rinde schon verständlich wird, so ist damit doch sicherlich nicht der einzige Weg gegeben, sondern besonders für die discontinuirlich entwickelten Tuberkel muss man wie bei den Abscessen der eiterigen Pyelonephritis auch noch auf die Lymphgefässe und möglicherweise auf die Blutgefässe recurriren. Ich habe bei den Rindentuberkeln so völlig gleiche Befunde wie bei acuter Miliartuberculose gesehen, dass ich mich des Gedankens nicht entschlagen kann, es möchte ein Einbruch von Bacillen in Arterien der Grenzschicht stattgefunden haben und dadurch ein bestimmtes Gefässgebiet der Rinde mit Bacillen überschwemmt worden sein, wenn ich auch ganz sichere Beweise noch nicht beibringen kann.

Was die Bacillen betrifft, so kommen sie gerade in den eben erwähnten veränderten Harnkanälchen oft in so grosser Menge vor, dass man diese an gefärbten Schnitten schon mit blossem Auge erkennt, ausserdem sitzen sie meistens in enormer Menge in den verkästen und zerfallenden Partien, wo sie manchmal sehr schön zu jenen Sförmigen oder wellig gebogenen Haufen angeordnet sind, wie sie Koch bei künstlicher Züchtung erhalten hat. Uebrigens muss man ja nicht glauben, dass die Bacillenhaufen an jeder beliebigen Stelle zu finden sein müssten, vielmehr liegen an den Nierencavernen die Verhältnisse ähnlich wie an den Lungencavernen: an der Oberfläche einer grossen Höhle nehmen die Bacillen oft nur eine kleine Stelle ein, so dass man lange suchen kann, bis man sie endlich antrifft.

Wie durch die Eiterung, so kann auch durch die Verkäsung mit folgender Erweichung schliesslich fast das gesammte Nierenparenchym zerstört werden, so dass an Stelle der Niere ein grosser Sack vorhanden ist, der puriformen bröcklichen Inhalt besitzt und dessen Wand aus der verdickten, an der Innenseite mit verkästen unregelmässig zerfallenden tuberculösen Granulationen besetzten Nierenkapsel besteht. Selten tritt eine Perforation der Kapsel ein, an die sich dann Entwicklung eines perinephritischen tuberculösen Abscesses anschliesst.

Die geschilderten Veränderungen der Nieren, welche bei Kindern sehr viel seltener als bei Erwachsenen vorkommen, treten einseitig oder seltener doppelseitig auf; in letzterem Falle ist stets die eine Niere weniger verändert wie die andere. Es wurde schon erwähnt, dass meistens auch der Ureter in gleicher Weise wie das Becken erkrankt ist, es gesellt sich aber auch weiter noch eine Tuberculose der Harnblase, der Prostata und der übrigen männlichen Geschlechtsorgane bis zum Hoden hinzu. So sehr auch der ganze Verlauf der Phthisis renalis tuberculosa an den der Pyelonephritis erinnert, so sehr man also geneigt sein möchte, an einen von der Blase resp. von den Geschlechtsorganen durch die Blase nach der Niere aufsteigenden Process zu denken, so wenig darf man doch eine solche Annahme für alle Fälle ohne weiteres gut heissen. Denn wenn auch das seltene Vorkommen der chronischen Nierentuberculose bei Frauen für die Abhängigkeit der Affection beim Manne von der Genitaltuberculose spricht, wenn auch eine Tuberculose der Kelche und des Beckens ohne Nierentuberculose vorkommt, so kommt doch andererseits auch beim Manne eine Tuberculose der Harnorgane, ja der Niere allein ohne Genitaltuberculose vor, so sieht man die tuberculösen Veränderungen in der Blase doch zuweilen so eigenthümlich angeordnet, dass man kaum an einer secundären Infection der Blase durch den von der Niere herabfliessenden bacillenhaltigen Harn zweifeln kann. Ich halte deshalb jede einseitige Beantwortung der Frage nach den gegenseitigen Beziehungen der Tuberculose der Harn- und Geschlechtsorgane für unrichtig, nehme vielmehr an, dass es sowohl eine aufsteigende wie eine absteigende Urogenitaltuberculose giebt.

Einen ähnlichen Standpunkt nehme ich auch gegenüber der Frage nach den Beziehungen der Nieren- resp. Urogenitaltuberculose zu den

phthisischen Veränderungen anderer Organe, insbesondere der Lungen, ein. Es kann die Urogenitaltuberculose die wirklich primäre Manifestirung der Tuberculose sein — und sie ist dies sogar nicht selten — sie kann aber auch als Metastase erscheinen oder, wie Cohnheim sich ausgedrückt hat, sie kann eine Ausscheidungskrankheit sein, indem die im Blute vorhandenen Bacillen mit dem Harn ausgeschieden werden und sich in den Papillen oder sonst wo auf ihrem Wege festsetzen. Da auch in solchen Fällen die Tuberculose an den Kelchen und Papillen beginnen kann, so ist es hier besonders schwierig, zu erklären, warum sie nicht in der Rinde beginnt, wo doch bei der acuten hämatogenen Tuberculose die Bacillen vorzugsweise sich festsetzen, warum sie gerade an der Stelle beginnt, welche bei der acuten Tuberculose regelmässig frei bleibt. Wenn auch in diesem oder jenem Fall etwa ein im Kelche vorhandener Stein eine locale Disposition schaffen kann, so sind doch solche Beobachtungen zu selten, um eine Verallgemeinerung zu gestatten. Es bleibt weiteren Untersuchungen vorbehalten, festzustellen, ob nicht etwa doch im allgemeinen gewisse Verschiedenheiten in der Localisation der tuberculösen Massen in den Fällen der aufsteigenden und der absteigenden, besonders der absteigenden secundären Tuberculose vorhanden sind. Inwieweit bei der primären und der chronischen secundären Nierentuberculose locale Dispositionen eine Rolle spielen, ist noch nicht zu sagen, doch ist es mir aufgefallen, dass ich relativ häufig hypertrophische Einzelnieren tuberculös gefunden habe, sowie dass Combinationen von Hydronephrose und Cystenbildung mit localer Tuberculose vorkommen.

Selten wird eine chronische Nierentuberculose durch ein directes Uebergreifen des Processes aus der Nachbarschaft, von einer Wirbel-Caries mit prävertebralem Abscess aus hervorgerufen.

Betreffs der Histologie und Histogenese des Nierentuberkels ist neben den älteren Werken von W. Müller, Ueber Structur und Entwicklung der Tuberculose in der Niere, Diss., Erlangen 1857 und Virchow, Onkologie II., 2, S. 655, 1865 hauptsächlich wichtig eine Arbeit von J. Arnold, Virch Arch. 83, S. 289, 1881, welcher die Betheiligung der Harnkanälchen und Malpighi'schen Körperchen an der Neubildung feststellte. Bemerkenswerth ist, dass A. in der Umgebung von Tuberkelknoten, häufiger an grösseren als an kleineren, vereinzelte oder gruppenweise angeordnete schlauchförmige epithelioide Gebilde gefunden hat, welche er für neugebildete Harnkanälchen zu halten geneigt ist. Die nothwendige experimentelle Vervollständigung erhielten unsere Kenntnisse durch Baumgarten, Ztschr. f. klin. Med. X., 24, 1886, welcher Karyomitosen am Epithel der Kanälchen, dem Glomerulus- und Kapselepithel, an den Epithelien der intertubulären Capillaren, nicht sicher an dem der Glomeruli bei Kaninchen nachzuweisen vermochte. Bei der Verwerthung seiner Resultate für den Menschen ist in Betracht zu ziehen, dass bei den Kaninchen das interstitielle Gewebe noch sehr viel spärlicher ist als beim Menschen. Schon vorher waren durch meinen damaligen Assistenten Benda (Berl. klin. Woch. 1884, No. 12 und D. Medicinalzeitung 1884, S. 213) beim Menschen Bacillen sowohl in Glomerulusschlingen wie im Kapselraum aufgefunden worden und auf die grosse Bedeutung der Glomeruli für die metastatischen Nierentuberkel hingewiesen worden. Ausführlicher wurde diese Frage von Durand Fardel, Contribution à l'étude de la tuberculose du rein, Thèse de Paris 1886 und Arch. de phys. VII, p. 393, 1886 behandelt, der sich fälschlicherweise die Priorität vindicirt. Auch Nasse (l. i. c.) und Hauser, D. Arch f. klin. Med 40, S. 267, 1887 stimmen mit den Beschreibungen der Genannten, besonders Baumgarten's, überein. Nasse (Virch. Arch. 105, S. 173, 1886) hat genauer die von mir schon früher in meinem Compendium

kurz erwähnte Arterientuberculose mit ihren Folgezuständen Infarktbildung, locale disseminirte Miliartuberculose) studirt.

Benda (l. s. c.) hat bei der chronischen Tuberculose besonders auch auf die Veränderungen in den Harnkanälchen (verkäsende desquamative Entzündung) und ihre Beziehung zur Bacillenwucherung hingewiesen. Derselbe hat auch zuerst die eigenthümlichen Wuchsformen der Bacillen bei der chron. Tuberculose gefunden (s. Koch, Mitth. aus dem Kais. Ges.-Amt II. Taf. IX, Fig. 46, 1884).

Die Frage nach der Beziehung der Nierentuberculose zu der Tuberculose der unteren Harnwege und der Geschlechtsorgane wird von den Autoren sehr verschieden beantwortet. Während viele (Cohnheim, Lécorché, Laboulbène, Heiberg, Tapret u. A.) sowohl eine ascendirende wie eine descendirende als gleich häufig anerkennen, stellen andere (Klebs, Lancereaux, Simmonds, Weigert) die ascendirende als die regelmässige Form hin, während wieder Steinthal umgekehrt die descendirende als Regel ansieht. Ebenso gehen die Ansichten betreffs der primären oder secundären Natur der Urogenitaltuberculose auseinander. Die Meisten zwar erkennen eine primäre Form an, aber Cohnheim z. B sagte (Die Tuberculose vom Standpunkt der Infectionslehre, 1879), dass die Urogenitaltuberculose nur ganz ausnahmsweise die wirklich primäre Manifestirung der Tuberculose sei, dass sie in der Regel eine Ausscheidungskrankheit sei. Er meint, das wohl durch die Glomeruli ausgeschiedene Gift könne sich an Papillen, Becken u. s. w festsetzen und von da abwärts wie aufwärts weiterdringen.

Tapret, Arch. gén. de med. 1878, I., 513; Heiberg, Die Tuberculose in ihrer anatom. Ausbreitung, 1882; Steinthal, Virch. Arch. 100, S. 81, 1885 (mit Literaturzusammenstellung); Simmonds, D. Arch. f. klin Med. 38, S. 571, 1886; Weigert-Jani, Virch. Arch 105, S. 522, 1886; Hanau, ebenda 108, S. 221, 1887; v. Krzywicki, Ziegler's Beitr. z pathol. Anat. III: 297, 1888. — Casuistik der tubercul. Nephritis bei Kindern: Bohm, Jahrb. f. Kinderheilk., N. F. XIX., 205, 1882; ich selbst habe kürzlich ebenfalls einen ausgesprochenen Fall von Nephrophthise bei einem 4jähr. Kinde beobachtet; E. Frerichs, Beitr. z. Lehre von der Tub. 1882 hat bei 38 pCt. aller an chron. Tuberculose Gestorbenen Nierentuberculose gefunden, darunter aber nur bei nicht ganz 6 pCt. nephrophthisische Processe. Derselbe erwähnt ausser einem Falle von directer Infection der Niere durch Wirbelcaries einen merkwürdigen Fall, wo bei einem an käsig-ulceröser Lungen- und Darmphthise iGestorbenen eine tuberculöse Veränderung nur an derjenigen Stelle eines Nierenkelches und seiner Papille vorhanden war, wo ein schwärzlicher Nierenstein anlag. Eine zu chronischer Tuberculose hinzugetretene Tuberculose einer Nierenvene, von der aus eine allgemeine Miliartuberculose entstanden war, hat Hanau, Virch. Arch. 108, S. 221, 1887 beschrieben.

Ueber eine merkwürdige Combination von cholesteatomartiger Desquamation im Nierenbecken und chron. Tuberculose berichtet Beselin, Virch. Arch 99, S. 289, 1885.

Als Scrophulose der Niere wurden von Cobianchi (Riv. clin. di Bologna 1880) Fälle beschrieben, wo in der Niere circumscripte käsige Knoten in den Markkegeln, in den übrigen Theilen interstitielle Bindegewebswucherung, aber nirgendwo Tuberkel vorhanden waren. Er verweist als Analogon besonders auf einen Fall von Purjesz, Berl. klin. Woch. 1876, No. 18.

Den übrigen infectiösen Granulationsgeschwülsten der Niere kommt nur eine geringe Bedeutung zu. Die Syphilis kann gummöse Neubildungen hervorrufen, mag sie intrauterin oder extrauterin entstanden sein, aber die Syphilome bei erworbener Syphilis sind selten, diejenigen bei congenitaler noch viel seltener. Die Grösse der Gummata ist meistens nicht erheblich (gleich einer Erbse, einer Haselnuss), dafür sind sie aber oft in grosser Zahl, zu 20 und mehr, vorhanden; ihr Sitz ist hauptsächlich in der Rinde, doch können sie weit in die Marksubstanz hineinreichen. Sie zeigen sowohl makro- wie mikroskopisch die bekannten Verhältnisse: eine central gelegene gelbe, undurchsichtige, homogene derbe Masse ist von einer Schicht grauen durchscheinenden,

bald derberen, bald weicheren Gewebes umgeben; das Centrum besteht aus verfetteten und necrotischen Gewebsmassen, die Peripherie aus einem bald an Zellen, bald an Fasern reicheren Gewebe. Durch Resorption der necrotischen Massen können unregelmässige Einziehungen an der Oberfläche der Nieren entstehen; ob die ganze Neubildung zur Narbe einschrumpfen kann, ist nicht sicher, aber doch möglich. Vielleicht ist wenigstens ein Theil der bei alten Syphilitischen nicht selten vorkommenden tief eingezogenen Narben der Nierenoberfläche (s. S. 87) aus Gummositäten hervorgegangen. Sehr selten sind multiple miliare Gummata („syphilitische Tuberkel").

Die Syphilis vermag auch an der Niere wie an anderen Organen ausser ihren specifischen Wirkungen noch andere auszuüben, denen zwar der syphilitische Ursprung nicht angesehen werden kann, die aber nach Lage der Verhältnisse nicht anders aufgefasst werden können. Dahin gehören in den Spätstadien der Erkrankung interstitielle productive Processe mit Schrumpfung, besonders einseitige und partielle Atrophien, aber auch chronisch-parenchymatöse, beide häufig mit Amyloiddegeneration verbunden. Aber auch im Beginn der syphilitischen Erkrankung können entzündliche Nierenveränderungen auftreten, welche die Allgemeincharaktere aller acuten infectiösen nicht eiterigen Nierenentzündungen tragen.

Gummata: Virchow, Arch. f. path. Anat. 15, S. 314, 1858, Beer, Bindesubstanz der Niere etc., S 65, 1859 und Die Eingeweidesyphilis 1867 (dabei ein Fall von multiplen miliaren Gummata bei congenit. Syph); Wagner, Arch. d. Hlk. IV, 440, 1863; Cornil, Sur les lésions du rein dans l'albuminurie, Thèse, 1864; Klebs, Hdb. d. path. Anat. I., 2, S. 648, 1876; A. Key, Hygiea 1877, S. 35 (Virch.-Hirsch, J.-B. II, 539); Huber, Arch. d. Hlk. 1878, XIX., S. 425.

Veränderungen der Niere überhaupt: Spiess, Ueber die verschiedenen Nierenaffectionen bei Syph. constit., Diss., Berlin 1877; E Wagner, D Arch. f. klin. Med. 28, S. 94, 1880 (mit Literaturangaben auch über Gummata d Niere); Seiler-Birch-Hirschfeld, ebenda 29, S 606, 1881; Négel, De la syphilis rénale, Thèse, Paris 1882; Marchiafava, Arteriitis und Glomerulitis bei hereditär Syphilis Arch. per le sc. med. VIII., 1885; Mauriac, Syphilose des reins, Arch. gén. de méd. 1886, VI., p. 385; Schuchter, Ueber das Verhalten der Milz und der Niere bei frischer Syphilis, Wiener med. Blätter 1887, No. 41.

Wie von der Leber, so sind auch von der Niere kleine geschwulstartige Zellenanhäufungen (Lymphome) bei einer Reihe von Infectionskrankheiten (Typhus, Scharlach, Rachen-Diphtherie, Pocken) beschrieben worden. Häufiger und wichtiger sind nur noch die theils mehr in diffuser Verbreitung, theils mehr in Knötchenform auftretenden interstitiellen Zellenanhäufungen bei der Leukämie und Pseudoleukämie. Die Zellen, welche sämmtlich klein und rund, d. h. also nicht epithelioid sind, haben die grösste Aehnlichkeit mit den bei der granulirenden interstitiellen Nephritis auftretenden und sitzen auch wie diese im intertubulären Gewebe und mit Vorliebe um die Kapseln der Glomeruli herum, welche ebenso wie die Harnkanälchen von der Neubildung erdrückt werden, aber auch lange Zeit sich erhalten können. Es ist aber der wichtige Unterschied, dass die Zellen bei dieser Affection keinerlei Neigung zu Bindegewebsbildung bekunden. Die knotenförmigen Anhäufungen, welche nie scharf umgrenzt sind, können bis Kirschgrösse erreichen und so zahlreich vorhanden sein, dass man vom Nierenparenchym kaum noch etwas sieht. Sie sind ebenso wie die diffusen Infiltrationen, welche zu einer gleichmässigen Anschwellung und weissen,

markigen Färbung des Parenchyms führen können, häufig aber an der Oberfläche am stärksten sind und von da sich vermindernd in das Innere einstrahlen, oft von hämorrhagischen Flecken und Streifen unterbrochen resp. bedeckt.

Virchow, Onkolog. II., S. 572 und 738 (Leukämie); Friedreich, Virch. Arch. XII., S. 49 (Leukämie) u. 54 (Typhus), 1857; Böttcher, ebenda XIV., 483, 1858 (Leukämie) u. Arch. d. Hlk. 1870, p. 247 (Typhus); E. Wagner, Arch. d. Hlk. I. 325, 1860; Beer, l. c., p. 53; Cohnheim, Virch. Arch. 33, S. 451, 1865 (Pseudoleukämie); s. a. Langhans, ebenda 54, S 528, 1872; Roth, ebenda 54, S. 254, 1874 (Lymphat. Wucherungen nach Diphtherie); Stilling, ebenda 80, S. 475, 1880.

Rotzknoten kommen bei Pferden in 10 pCt. der Fälle auch in den Nieren vor, beim Menschen gehören Rotzknoten und -Abscesse in den Nieren zu den seltenen Befunden.

Bollinger, v. Ziemssen's Handb. III.

Progressive Ernährungsstörungen.

Bei der Häufigkeit, mit welcher degenerative Veränderungen an den Epithelzellen der Harnkanälchen, insbesondere an denjenigen der gewundenen Kanälchen vorkommen, muss nothwendigerweise angenommen werden, dass diesen Zellen eine sehr grosse Regenerationsfähigkeit zukommt, da ja doch zahlreiche acute Erkrankungen der Nieren zu völliger Heilung gelangen. Der Nachweis karyomitotischer Vorgänge an Epithelzellen der Harnkanälchen bei acut wie chronisch entzündlichen Processen hat die anatomische Grundlage für diese aprioristische Annahme geliefert. Eine andere Frage aber ist es, ob auch eine regenerative Neubildung von Harnkanälchen oder von Malpighi'schen Körperchen vorkommt. An sich wäre eine solche Möglichkeit nicht undenkbar, da nach Angabe Kölliker's (die freilich bestritten wird), auch nach der Geburt noch eine Neubildung von solchen zu beobachten ist. Bei einer regenerativen Neubildung liegt allerdings die Sache insofern anders, als es sehr wohl denkbar wäre, dass zwar keine Glomeruli, wohl aber neue Kanälchen in Gestalt von Seitensprossen an vorhandenen sich bildeten. Es ist nun aber über darauf hindeutende Befunde beim Menschen nur wenig bekannt. Arnold hat in der Umgebung besonders älterer Tuberkelknoten der Nieren schlauchförmige Zellenstränge gefunden, welche ihn an die drüsigen Bildungen in Nierenadenomen erinnerten und welche er für regeneratorisch neugebildete Harnkanälchen zu halten geneigt war. Dagegen ist diese Frage in neuerer Zeit wiederholt Gegenstand experimenteller Untersuchungen geworden. Darin stimmen alle Untersucher überein, dass nach Verwundungen der Niere von Thieren sich Zelltheilungsvorgänge an den Epithelien der die Wunde umgebenden Harnkanälchen, hauptsächlich an den gewundenen nachweisen lassen, aber über die Frage der Neubildung von Kanälchen und Gefässknäueln lauten die Angaben widersprechend; es ist aber nicht zu verkennen, dass die negativen Angaben mehr Vertrauen erwecken, als die positiven. Bei der Verheilung necrotischer Infarkte kommen ähnliche regeneratorische Zellenwucherungen in der Umgebung der Infarkte vor.

Erheblich reichlicheres Material liegt für die Beurtheilung hypertrophischer Neubildungen an den Nieren vor, da diese Organe mehr wie alle anderen zu compensatorischen Veränderungen geneigt sind. Es wurde schon unter den Missbildungen (S. 25) der congenitalen totalen Hypertrophie der einen (meistens der rechten) Niere bei Agenesie oder Hypoplasie der anderen gedacht und hervorgehoben, dass eine solche hypertrophische Einzelniere bis in ein hohes Alter hinein die Funktion, welche sonst den beiden Nieren zufällt, allein auszuüben vermag, dass aber doch die Einzelnieren wie alle hypertrophischen Organe leichter krankhafte Störungen erleiden können, als wie ganz normale Nieren. Es ist nun aber für das Eintreten einer einseitigen Hypertrophie keineswegs Vorbedingung, dass die Ursachen dazu schon im intrauterinen Leben sich einstellen, sondern es gibt neben der congenitalen auch eine sog. erworbene einseitige Hypertrophie, wenn im extrauterinen Leben die eine Niere mehr oder weniger vollständig zu Grunde geht. Freilich sind die hypertrophischen Vorgänge nicht in allen Lebensaltern gleich mächtig, sondern je älter die Individuen sind, je mehr das physiologische Wachsthum zum Stillstand gekommen ist, um so weniger gross ist auch das Resultat der hypertrophischen Neubildung. Kommt zu dem Alter gar noch ein kümmerlicher Ernährungszustand hinzu, so kann jede Neubildung ausbleiben.

Das Aussehen der hypertrophischen Nieren weicht nicht wesentlich von demjenigen gewöhnlicher Nieren ab, nur ist Alles in grösseren Dimensionen vorhanden, insbesondere ist die Rindensubstanz erheblich breiter als normal. Die Gesammtgrösse der Niere kann sehr wohl das Doppelte einer gewöhnlichen betragen, bleibt aber oft auch unter diesem Maass. Die Zahl der Papillen und Nierenkelche ist nicht über die normalen Grenzwerthe hinaus vermehrt. Sehr eifrig ist die Frage studirt worden, ob in dem hypertrophischen Parenchym nur eine einfache Hypertrophie, d. h. Grössenzunahme der einzelnen histologischen Bestandtheile, oder ob eine Hyperplasie, eine numerische Hypertrophie, eine Zunahme der Zahl vorhanden sei, wobei dann wieder die Zahl der Zellen in den einzelnen Harnkanälchen und die Zahl der Harnkanälchen selbst sowie der zu ihnen gehörigen Glomeruli auseinander gehalten wurde. Die Untersuchungsresultate stimmen nicht überein; bei den congenital hypertrophischen Nieren hat man bald nur Hyperplasie sämmtlicher Bestandtheile, die in ihren Dimensionen nicht von denjenigen in normalen Nieren abweichen, gefunden, bald neben einer solchen nur eine Hypertrophie, d. h. eine Vergrösserung der Glomeruli und Erweiterung der Harnkanälchen, während bei den im extrauterinen Leben entstehenden Hypertrophien wohl nur Vergrösserung der Glomeruli und Harnkanälchen, aber zugleich eine Vermehrung der Zellen in denselben vorkommt. Leichtenstern will das verschiedene Verhalten der congenital hypertrophischen Nieren so erklären, dass da, wo die in der Anlage eintretende Hyperplasie keine für die Funktion sufficiente ist, nachträglich eine Hypertrophie eintritt. Ich möchte glauben, dass die Verschiedenheit davon abhängig ist, ob die eine Niere überhaupt nicht angelegt wird oder ob ihre Anlage nur wieder früher oder später zu Grunde

geht beziehungsweise sich nicht weiter entwickelt. Im ersten Fall ist eine Hyperplasie, im letzteren um so mehr eine blosse Hypertrophie zu erwarten, in je späterer Zeit des Embryonallebens die Störung in der einen Niere eintritt.

Schon seit lange hat man die im extrauterinen Leben entstehenden Hypertrophien auf experimentellem Wege bei verschiedenen Thierarten studirt, indem man Thieren in verschiedenem Alter die eine Niere exstirpirte. Als Resultate der bis in die neueste Zeit fortgesetzten Experimente ist festzustellen, dass bei jungen, überhaupt noch wachsenden Thieren regelmässig hypertrophische Vorgänge an der übrig gebliebenen Niere statthaben, dass solche aber bei alten Thieren ganz oder fast ganz ausbleiben können. Was das Verhalten der einzelnen Bestandtheile betrifft, so wird höchstens eine geringe Vermehrung der Glomeruli bei jungen Thieren, aber auch diese nicht einmal von allen Untersuchern zugegeben, wogegen eine mit Erweiterung der Kanälchen verbundene Vergrösserung der vorhandenen, ebenso wie eine Vergrösserung der Epithelzellen sowohl bei jungen wie, wenn auch in geringerem Grade, bei alten Thieren vorkommt, bei jungen ausserdem eine deutliche, an reichlichen Karyomitosen sicher erkennbare Vermehrung der Epithelzellen: also an Malpighi'schen Körperchen und Harnkanälchen im Ganzen wesentlich Hypertrophie, an den Epithelzellen Hypertrophie und Hyperplasie. Wenn die Veränderungen an den Epithelien auch vorzugsweise in der Rinde statthaben, so kann doch auch im Mark eine deutliche Verbreiterung der Harnkanälchen mit Zellenvermehrung vorhanden sein.

Bei den Experimenten hat sich die bemerkenswerthe functionelle Thatsache ergeben, dass die Thiere nach der Exstirpation keinerlei Störung in der Harnabsonderung darboten, dass insbesondere auch nachher sofort die gewöhnliche Menge Harnstoff ausgeschieden wurde. Das beweist, dass, wie ich schon früher hervorhob, die Nieren für gewöhnlich nicht in voller Funktion stehen, nicht mit dem Maximum ihrer Kraftleistung arbeiten (Nothnagel), dass sie deshalb sofort, unter Entfaltung ihrer ganzen Thätigkeit, unter Inanspruchnahme sämmtlicher functioneller Bestandtheile erheblich mehr leisten können, als sie unter gewöhnlichen Verhältnissen leisten. Hervorgerufen wird die erhöhte Leistung sicherlich durch die Vermehrung der harnfähigen Stoffe im Blute, wenn auch die Vermehrung noch nicht direkt nachgewiesen ist; ermöglicht wird sie durch eine auf demselben Grunde beruhende verstärkte functionelle Hyperämie, eine Art collateraler Congestion. Beide Umstände bewirken auch die allmählich eintretende Hypertrophie; das verschiedene Verhalten älterer und jüngerer, d. h. noch wachsender Thiere findet vielleicht darin seine Begründung, dass bei diesen wegen der ununterbrochen steigenden Inanspruchnahme der Nierenfunction auch die Reserveleistung sehr bald für diese Anforderungen nicht mehr genügt, während bei Thieren, die sich gewissermassen in Wachsthumsgleichgewicht befinden, diese Reserveleistung für die gewöhnlichen Verhältnisse genügt. Eine Abschwächung der Vermehrungsenergie der Epithelzellen kann nicht die Ursache sein, weil

auch noch bei alten Individuen nicht nur eine regeneratorische, sondern auch eine hypertrophische Wucherung unter anderen Verhältnissen vorkommt. Erstere muss bei der ja auch im Alter noch möglichen Heilung von Nierenerkrankungen mit Epithelzellendegeneration und -desquamation vorkommen, letztere findet sich in chronischen Schrumpfnieren an solchen Stellen, wo noch intactes Gewebe vorhanden ist. Ich habe darüber schon bei der Besprechung des chronischen Morbus Brightii Mittheilung gemacht, indem ich anführte, dass sowohl an Kanälchen im Mark eine starke Schlängelung und dementsprechend eine Verlängerung vorkomme, als auch in der Rinde, besonders in den Körnern bei der Granularatrophie, sowohl eine Vergrösserung der Harnkanälchen und ihrer Epithelien, wie eine solche der Glomeruli gefunden worden sei (s. S. 86).

Diese umschriebenen, geradezu unter dem Bilde von Knoten auftretenden Hypertrophien bilden ähnlich wie in der Leber die Uebergänge zu den eigentlichen Geschwulstbildungen, indem sie den Adenomen nahe stehen, ja nach Angabe Sabourin's geradezu in Adenome übergehen können. Man bezeichnet als Adenome Geschwülstchen, welche wesentlich in der Rindensubstanz sitzen, meist die Grösse einer Erbse oder einer Bohne nicht überschreiten, aber oft noch erheblich kleiner sind, eine gelbliche, gelbrothe oder bräunliche Farbe besitzen, nicht selten kleine Cystchen enthalten, wie porös erscheinen. Mikroskopisch erhält man verschiedene Bilder. Bei einzelnen dieser Neubildungen sieht man Züge und Schläuche von Epithelzellen, welche aus einer Ausbuchtung und Epithelwucherung der gewundenen Harnkanälchen hervorgegangen sind. Die Zellen sind gross, manchmal deutlich cylinderförmig (Adénomes à type cylindrique von Sabourin) und enthalten meist viel Fett. Von Weichselbaum und Greenish sind diese Gebilde als alveoläre Adenome bezeichnet worden, im Gegensatz zu der zweiten Art, den papillären Adenomen, bei welchen in die von den Sammelröhren der Rinde ausgegangenen Drüsenschläuche, welche mehr cubisches Epithel haben (Adénomes à type cubique, Sabourin) und welche zu mehr oder weniger grossen Hohlräumen erweitert sind, das interstitielle Bindegewebe in Form papillärer, verzweigter, blattartiger Wucherungen hineingewachsen ist und den Hohlraum so ausfüllt, dass auf den Schnitten oft die wunderlichsten Bilder entstehen. Die Adenome sind häufig von einer Kapsel umhüllt, welche von dem bei Seite gedrängten und atrophirten Nierengewebe gebildet wird. Ueber den Charakter der Zellen schwanken die Angaben; diejenigen der deutschen Untersucher lauten umgekehrt wie die des französischen Forschers, von ihnen wird also den Zellen der papillären Adenome eine cylinderförmige, denjenigen der alveolären eine polyedrische Gestalt zugeschrieben.

Ueber die Berechtigung, die Neubildungen mit Papillenbildungen zu den adenomatösen Geschwülsten zu rechnen, besteht kein Zweifel, dagegen liegt bei den anderen die Sache nicht so einfach, da eine Verwechslung mit eigenthümlichen, von Grawitz genauer geschilderten Neubildungen (s. weiter unten), welche aus versprengten Nebennieren-

keimen hervorgehen, sehr leicht möglich und nach Grawitz auch in der That häufig vorgekommen ist.

Auch an der Niere besteht keine scharfe Grenze zwischen Adenomen und Carcinomen, denn man sieht in manchen Geschwülsten neben Drüsenschläuchen mit Lumen solide Kolben und Zellhaufen in den Alveolen eingelagert, also nicht mehr das Bild des Adenoms, sondern das des Carcinoms. Man wird demnach in solchen Fällen die Bezeichnung Adenocarcinom zu wählen haben. Entsprechend den beiden aufgestellten Typen von Adenomen gibt es auch 2 Arten von Adenocarcinomen, einfache und papilläre. Letztere sind auch als Zottenkrebse bezeichnet worden. Selten sind Zottenkrebse, welche in das Lumen der ableitenden Harnwege hineinragen.

Die gewöhnlichen Krebse, besonders diejenigen der Erwachsenen können die verschiedenen Formen des Carcinoms repräsentiren, also medullär, scirrhös oder gallertig sein, doch sind die beiden letzteren erheblich seltener, die Gallertkrebse sind sehr selten. Das Carcinom kann in zwei sehr verschiedenen Formen auftreten, als diffuser, infiltrirter und als knotiger Krebs. Beim infiltrirten Krebs ist die Niere im ganzen mehr oder weniger stark, oft nur ganz unbedeutend vergrössert, die Rinde verdickt, von markiggrauem Aussehen, das aber nicht gleichmässig hervortritt, sondern stellenweise mehr, stellenweise weniger, am meisten da, wo auch schon an der Oberfläche rundliche, knotige Vorsprünge sichtbar sind, die zwar nicht durch scharf abge-

Fig. 25.

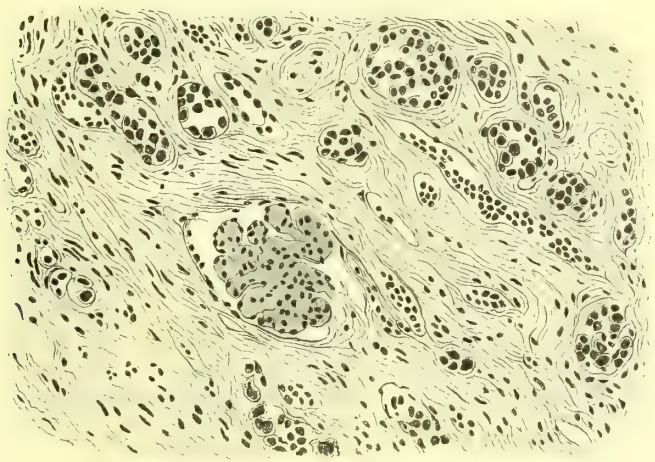

Primärer diffuser Nierenkrebs. Balsampräparat.
Die Harnkanälchen sind mehr oder weniger erweitert und theils noch mit kleinkernigen normalen, theils mit grosskernigen krebsigen Zellen gefüllt.

grenzte Geschwulstknoten, aber doch durch eine locale stärkere Anhäufung von Geschwulstmasse bedingt werden. Mikroskopisch (Fig. 25) kann man sehen, wie die Krebszellen in den Harnkanälchen gelegen

sind, welche durch ihre Anhäufung immer mehr, aber in durchaus unregelmässiger Weise erweitert werden. In einem und demselben Kanälchen kann man Krebszellen und Epithelzellen, welche den normalen gleichen, sehen; sie unterscheiden sich am auffälligsten durch die verschiedene Grösse der Kerne; jene haben die bekannten grossen bläschenförmigen Kerne, diese die kleinen rundlichen, doch finden sich Uebergänge zwischen beiden. An Stellen geringerer Veränderung können die Krebszellenhaufen noch ganz die Anordnung der gewundenen Harnkanälchen um die Glomeruli herum darbieten, je weiter die Affection vorgeschritten ist (in den markigen Knoten), um so mehr verwischt sich das Bild, um so mehr verschwinden die Glomeruli. Da Glomerulus- und Kapselepithel genetisch dem Kanalepitel gleichwerthig sind, so ist die Angabe einiger Untersucher, dass sie auch an ihnen Krebsentwicklung gesehen hätten, nicht unwahrscheinlich; an dem abgebildeten Präparate habe ich indessen nichts davon sehen können. Das Stroma des Krebses wird direkt von dem intertubulären Gewebe geliefert, das aber eine erhebliche Zunahme erfahren kann.

Bei einer zweiten Form (Fig. 26) entwickelt sich nur aus einem Theil der Niere ein umschriebener, selbst zuweilen durch eine Kapsel gegen den Nierenrest abgegrenzter Knoten (knotiger Krebs), welcher

Fig. 26.

Knotiger Krebs der rechten Niere. Längsdurchschnitt, $^1/_2$ nat. Gr.
Bei f starke Verfettung, bei c schleimige Erweichung mit Höhlenbildung, bei k Verkalkungen, in feinen Zügen auftretend, bei l Theile grosser carcinomatöser Lymphdrüsen von der Porta hepatis.

eine sehr erhebliche Grösse erreichen und den Rest der Niere ganz zur Seite drängen und comprimiren kann. Die ableitenden Harnwege des durch den Krebs substituirten Theiles sind noch erkennbar, aber häufig in die Länge gezogen, verzerrt. Die Nierensubstanz ist nicht immer ganz verschwunden, sondern manchmal gelingt es noch, besonders in der Peripherie der Knoten mehr oder weniger deutliche und ausgedehnte Partien von Nierengewebe aufzufinden. Gerade in solchen grösseren Krebsknoten, wie Fig. 26 einen darstellt, treten fast regelmässig eine Anzahl regressiver Veränderungen ein, Verfettung und Necrose, schleimige Erweichung (cystoide Umwandlung), Blutungen und Pigmentbildung, Verkalkung. In dem Hauptknoten können wieder einzelne kleinere oder grössere Abschnitte durch breitere graue Bindegewebscheidewände getrennt werden, wie es auch in der Abbildung zu sehen ist.

Andererseits kann das eigentliche alveoläre Krebsstroma aus ungemein zarten, gefässhaltigen Bälkchen, ja fast aus Gefässen allein bestehen. Diese sind dann nicht selten unregelmässig, varicös erweitert und zerreissen leicht, so dass gerade solche teleangiectatische Krebse von kleineren und grösseren Blutherden durchsetzt sein können.

Für alle Nierenkrebse darf nach den vorliegenden Beobachtungen die Herkunft der Krebszellen von Nierenepithelien angenommen werden, es ist aber nicht nothwendig, dass es gerade normale Epithelien sind. Diese Einschränkung muss gemacht werden in Rücksicht auf die sehr bemerkenswerthe Thatsache, dass zwar auch in der Niere, wie es die Regel erfordert, das höhere Alter die Hauptentwickelungszeit für die Krebse ist, dass aber in ungewöhnlich reicher Anzahl auch bei ganz jungen Kindern, ja bei Neugeborenen Nierenkrebse vorkommen. Während man für jene die normalen Epithelien als Mutterboden für die Krebszellen annehmen muss, wird bei diesen letzteren eine Entwicklung aus abnormer embryonaler Anlage als wahrscheinlich angenommen werden dürfen. Bei Kindern sind die Krebszellen oft sehr klein und nicht immer scharf gegen einander abgesetzt.

In der Regel tritt der primäre Nierenkrebs einseitig auf und es kann dann bei Kindern die nicht krebsige Niere hypertrophisch sein, es sind jedoch auch einzelne Fälle von doppelseitiger Entwicklung beobachtet worden; der einseitige Krebs scheint keine besondere Prädilection für diese oder jene Seite zu haben. In einer Anzahl von Fällen fanden sich Steine in dem Becken und den Kelchen oder war ein Trauma der Geschwulstbildung vorausgegangen, doch ist die Zahl dieser Beobachtungen so gering, dass man keine weiteren Schlüsse auf sie bauen kann. Männer sind doppelt bis dreimal so häufig betroffen als Frauen, wenigstens bei dem Krebs der Erwachsenen, bei Kindern ist der Unterschied nicht so gross. Metastasenbildung tritt sowohl bei Kindern wie bei Erwachsenen in der Regel spät und meistens nicht in grosser Ausdehnung auf.

Es muss im Uebrigen bemerkt werden, dass alle statistischen Angaben über den Nierenkrebs nur mit grosser Reserve zu verwerthen sind, weil in der Literatur, besonders in der älteren und in den klinischen Berichten unter der Bezeichnung „Nierenkrebs“ nicht nur die

Krebse im modernen Sinne (die epithelialen malignen Neubildungen), sondern auch die Sarcome (die malignen Bindesubstanzgeschwülste) verzeichnet worden sind. Für den Kliniker ist eine Trennung kaum möglich, aber auch für den Anatomen ist sie makroskopisch bei den weichen Geschwülsten oft gar nicht zu machen und gerade bei Kindern, wo sowohl medullare Carcinome wie weiche Sarcome vorkommen, wird in der Regel erst das Mikroskop vollen Aufschluss geben.

Die primären Sarcome der Nieren sind meistens sehr weiche markige Geschwülste, welche aus Rundzellen oder auch aus Spindelzellen und Sternzellen bestehen, aber auch faserige oder myxomatöse Stellen enthalten. Die Geschwülste können eine sehr erhebliche Grösse, welche die eines Manneskopfes noch weit überschreiten kann und ein Gewicht von 4—6 Kilo erreichen. Je grösser sie sind, desto ausgedehnter pflegen gelbe, lehmartige, necrotisch-fettige Partien, hämorrhagische Stellen und cystoide Erweichungsherde vorhanden zu sein. Echte Cysten mit Epithelauskleidung sind sehr selten, doch habe ich selbst ein grosses Cystosarcom (Adenosarcom) von einem $2^1/_2$jährigen Kinde der Göttinger Sammlung zugefügt. Hier ist also eine active Betheiligung der Harnkanälchen an der Neubildung anzunehmen, der Regel nach verhält sich das Nierenparenchym passiv, wird zur Seite gedrängt, ja ganz vernichtet. Am häufigsten trifft man noch Reste desselben in den peripherischen Abschnitten des Tumors, aber dann auch oft in die Länge gezogen und ohne regelmässige Structur. Die Kapsel ist meistens noch vorhanden und hüllt den Tumor noch vollständig ein, trägt auch noch die Nebenniere, welche aber meistens wie die etwa vorhandenen Reste des Nierenparenchyms auseinandergedrückt, abgeplattet erscheint. Ebenso pflegt man noch deutlich das Nierenbecken und die oft weit ausgezogenen Nierenkelche vorzufinden; zuweilen ragt die Geschwulstmasse mit einem zitzenförmigen Fortsatze in das Nierenbecken hinein. Aus dem ganzen Befund geht hervor, dass diese Sarcome sich hauptsächlich in den inneren Abschnitten der Niere entwickeln. Relativ häufig bricht die Geschwulstmasse in die Nierenvenen ein, wächst in dem Stamm der Vena renalis, denselben stark erweiternd, weiter bis zur Vena cava hin fort, ja dringt auch noch in dieser mehr oder weniger weit in der Richtung nach dem Herzen hin vor.

Noch viel häufiger wie die Krebse kommen die Sarcome schon bei ganz kleinen Kindern vor. Wenngleich sie bei diesen oft erst eine Zeit lang nach der Geburt bemerkt werden, so ist es doch sehr wahrscheinlich, dass ein grosser Theil, wenn nicht alle, bereits in der Anlage mit zur Welt gebracht werden. Ein Umstand, welcher auf eine sehr frühe Anlage hinweist, ist der, dass in einer grösseren Anzahl von Fällen neben dem Sarcomgewebe auch noch Muskelgewebe gefunden worden ist, das auf eine Keimverschleppung bei der ersten Anlage der Nieren hinweist. Die Muskeln in diesen Myosarcomen können glatte Faserzellen oder auch quergestreifte Fasern (Myosarcoma striocellulare, Fig. 27) sein; beide können auch in demselben Tumor nebeneinander vorhanden sein, wobei dann Uebergangsformen in Gestalt von quergestreiften Spindelzellen vorkommen können. Ein sicherer Beweis für

eine stattgehabte Keimverschleppung kann freilich in dem Vorkommen der Muskeln, auch der quergestreiften nicht gesehen werden, da immerhin die Möglichkeit zuzulassen ist, dass die Muskeln von den normalen glatten Muskeln der abführenden Harnwege abstammen (Ribbert). Es gibt auch noch einen zweiten Ort, wo glatte Muskelzellen sich finden, die Kapsel (Eberth), von der wohl die kleinen Leiomyome ausgegangen sind, welche, theilweise mit Sarcomgewebe verbunden, an der Oberfläche der Niere beobachtet wurden. Sehr seltene Befunde stellen die Angiosarcome und reinen Angiome, desgleichen die Myxome dar. Häufiger sind Fibrome, wenn auch nicht in der Rinde,

Fig. 27.

Myosarcoma striocellulare der Niere, die Muskelfasern theils längs, theils quer getroffen; zwischen ihnen Sarcomzellen.

so doch in der Marksubstanz. Die Markfibrome sind ganz typische Gebilde, welche in einem oder in mehreren Markkegeln, meist nach der Grenzschicht hin vorkommen, dem blossen Auge als hellgraue Kugeln erscheinen und stecknadelkopf- bis erbsengross sind, im höchsten Falle die Grösse eines Kirschkerns erreichen. Mikroskopisch erkennt man in den Rändern noch die Harnkanälchen, welche von dem Fasergewebe umwachsen sind und nach dem Centrum zu immer mehr verschwinden. Deswegen die Gebilde als entzündliche Bildungen anzusehen, halte ich nicht für gerechtfertigt, da jede vom interstitiellen Gewebe ausgehende Neubildung zunächst zwischen den Harnkanälchen wachsen muss und da diese Fibrome zwar manchmal in diffus entzündeten Nieren aber häufig genug doch auch in sonst nicht mit interstitiellen Veränderungen behafteten Nieren vorkommen.

Die Lipome nenne ich zuletzt, weil sie in der neueren Zeit ein ganz besonderes Interesse gewonnen haben und deshalb etwas eingehender besprochen werden müssen. Nicht hierher rechne ich die Wucherung des Fettgewebes der Nierenkapsel (das sog. circumcapsuläre Lipom), wie man sie bei Atrophien der Nieren mit starker Verkleinerung des

Organes finden kann, da es sich dabei um eine hypertrophische Wucherung handelt, was wohl auch für die seltenen Fälle von Umwandlung des Nierengewebes selbst in Fettgewebe gilt. Aber auch von den in dem Nierengewebe selbst sitzenden fetthaltigen Neubildungen gehört nur ein kleiner Theil hierher, kleine, bis kirschgrosse, oberflächliche Geschwülstchen, welche aus reinem, theilweise deutlich gelapptem Fettgewebe bestehen; ein grosser Theil dessen, was man als Lipome bezeichnet hat, ist eine Neubildung ganz besonderer Art, nämlich eine hyperplastische Wucherung eines versprengten Nebennierenkeimes, wobei die neugebildeten Zellen, der Gepflogenheit der Rindenzellen der Nebennieren folgend, grosse Fetttropfen enthalten, so dass man die Gebilde mit Grawitz als Strumae suprarenales lipomatodes aberratae bezeichnen kann. Diese Geschwülstchen können ganz verschiedene Grösse haben, ihr Sitz ist meistens an der Oberfläche der Niere (nur die Umgebung des Hilus scheint frei zu bleiben), entspricht also ganz dem Sitz der accessorischen Nebennieren (s. S. 3); die ganz im Rindengewebe liegenden dürften aus solchen Nebennierenstücken hervorgegangen sein, welche ursprünglich zwischen 2 Renculis, in der Tiefe der diese trennenden Furche gelegen waren. Die Geschwülstchen haben meistens eine weiche Consistenz und gelbe Farbe; sie grenzen sich scharf, oft durch eine schon makroskopisch erkennbare bindegewebige Kapsel gegen das anstossende Nierengewebe ab. Häufig enthalten die Knoten Hämorrhagien oder sind durchaus von weiten Gefässen durchzogen, wodurch dann die Farbe entsprechend verändert wird. Die Blutungen können zur Höhlenbildung führen, andere Erweichungsherde können durch eine Art myxomatöser Degeneration bewirkt werden. Nach Grawitz kann die Erweichung eine so ausgedehnte werden, dass ganze Knoten zu einer Art Grützbeutel werden mit reichlichem Gehalt an Fett und Cholestearin. Mikroskopisch sieht man drüsenähnlich angeordnete Züge und Haufen von grossen polygonalen epithelähnlichen Zellen, welche meistens, aber nicht nothwendig in ihrer Gesammtheit grosse Fetttropfen enthalten. An gehärteten und in Balsam eingelegten Präparaten (Fig. 28) tritt das Fett nicht mehr hervor, wodurch das adenomähnliche Aussehen ganz besonders gross wird. In der Regel färben sich aber die entfetteten Zellen nicht so stark wie die Nierenepithelien. Das interstitielle Gewebe kann ungemein spärlich sein, die in ihm enthaltenen Zellen enthalten oft auch Fetttröpfchen, ja es kann sich hier wirkliches Fettgewebe entwickeln (Grawitz), so dass also doch wenigstens eine lipomatöse Mischgeschwulst vorliegt. Bei vorhandener Kapsel sieht man diese in directer Verbindung mit dem interstitiellen Nierengewebe einerseits, dem interstitiellen Tumorgewebe andererseits. Als Beweis dafür, dass die Kapsel nur verdicktes Nierenbindegewebe ist, sieht man in derselben oft Einschlüsse von atrophischen Harnkanälchen und Malpighi'schen Körperchen (vergl. die Abbildung).

Wenn auch die Nebennierentumoren in der Niere meist einen gutartigen Charakter haben, so können sie doch auch sarcomatös werden und nicht nur durch ihre Grösse, sondern auch durch Bildung von Metastasen, an denen Grawitz ebenfalls im Beginn der Entwicklung eine

den Nebennierenstrumen ähnliche Structur erkennen konnte, schädigend wirken. Aeusserst seltene primäre Nierengeschwülste stellen die Dermoide dar, welche wohl verirrten Keimen des Hornblattes ihren Ursprung verdanken.

Fig. 28.

Vom Rande eines Nebennierentumors der Niere. mittl. Vergr. Balsampräparat. Links Niere, rechts Tumor, dazwischen bindegewebige Kapsel, in welcher einige atrophische Glomeruli und Harnkanälchen hervortreten.

Die Nieren gehören nicht zu denjenigen Organen, in welchen secundäre Geschwülste häufiger vorkommen und wenn solche vorkommen, so pflegen sie keine sehr erhebliche Grösse zu erreichen. Es sind im wesentlichen Carcinome und Sarcome, welche secundär gefunden werden, doch trifft man gelegentlich auch andere Formen. So hat Bouveret zum Beispiel einen knöchernen Tumor, so habe ich ein Fibromyom metastatisch in der Niere gefunden, beides Fälle, welche nicht nur in Rücksicht auf die Metastasenbildung in der Niere, sondern auch auf die Metastasenbildung überhaupt sehr merkwürdig sind. In einer anderen Beziehung merkwürdig sind die von v. Recklinghausen beschriebenen rückläufigen Geschwulstmetastasen in den Nieren, welche sowohl auf dem Blut- wie auf dem Lymphwege, sowohl bei Sarcomen wie bei Carcinomen entstehen können.

Nachdem schon frühere Untersucher aus den anatomischen Befunden eine regeneratorische Wucherung der Harnkanalepithelien in entzündeten Nieren er-

schlossen hatten, hat Golgi, Arch. per le sc. med. VIII. p. 105, 1884, die Mittheilung gemacht, dass er Karyomitosen bei chron. Morb. Brightii in den oberflächlichen Harnkanälchen der Rinde, in spärlicher Anzahl auch an den Kapsel- und Glomerulusepithelien gefunden habe, nicht aber in frischen Fällen. Dass sie indessen auch bei acuter Nephritis vorkommen, geht aus den Beobachtungen von Nauwerck (Ziegler's Lehrb. p. 756, Fig. 326, 1887) hervor.

Die Angabe Arnold's über eine vermuthlich regenerative Neubildung von Harnkanälchen in der Umgebung tub. Knoten findet sich in Virch.'s Arch. 83. S. 295, 1881.

Betreffs regenerativer Vorgänge nach Verwundung hatte Pisenti (Arch. per le sc. med. VIII. p. 233, 1884) behauptet, dass aus dem Bindegewebe der Narbe eine Neubildung von Harnkanälchen und Malpighi'schen Körperchen stattfinden könne, während die Epithelien der umgebenden Harnkanälchen unverändert blieben, aber die neueren Untersucher (Di Mattei, Giorn. della Accad. di med. di Torino 1885, p. 186, besonders aber Podwyssozki jun., Beitr. z. path. Anat. von Ziegler, II. p. 3, 1888) fanden zwar mitotische Neubildung von Epithelzellen, auch wohl Ausbuchtungen der Kanälchen nach der Wundfläche zu, aber keine Neubildung von Kanälchen, keine von Gefässknäueln. P. traf Mitosen hauptsächlich an gewundenen Kanälchen, viel seltener an Schleifen, Sammelröhren, Bowman'schen Kapseln, fast gar nicht an den Endothelzellen der Capillaren. Die Region der Mitosen stimmte durchaus nicht mit der Region der Hyperämie überein. Die ersten Mitosen erschienen in der 2. Hälfte des 1. und am 2. Tage und dauerten bis zum 10.—15., ja 25. Tag. Bei kranken Thieren blieben die Neubildungsvorgänge an den Epithelien aus.

In der Umgebung von künstlich erzeugten Infarcten haben Foà und Rattone (Giorn. della Accad. di med. di Torino, 1885, p. 87) zahlreiche Mitosen an Epithelien gefunden. Ich kann diese Angaben auf Grund von Experimenten bestätigen, welche ich mit F. König angestellt habe, der darüber in seiner Dissertation ausführlich berichten wird.

Von der Literatur über die compensatorische Hypertrophie beim Menschen erwähne ich nur die neueren Arbeiten, welche sich mit der Histologie der Nieren beschäftigen: Perl, Virch. Arch. 56, p. 305, 1872, giebt als mittleren Durchmesser an für die gewundenen Kanälchen 49—51 μ, ihre Epithelzellen 19 μ Länge, 17 μ Breite, für die Schleifen 25 μ; für die Malp. Körperchen 145—225 μ; das normale Wachsthum geschieht im wesentlichen nach dem Typus der Hyperplasie, dagegen ist die compensatorische Vergrösserung eine wahre Hypertrophie (Verbreiterung der gewundenen Kanälchen mit Vergrösserung der Epithelien, keine Grössenzunahme der Glomeruli), wahrscheinlich verbunden mit einer Neubildung von Drüsengewebe und Blutgefässen Nach Beumer (Virch. Arch. 72, p. 344, 1878) erfolgt das normale Wachsthum sowohl durch Vergrösserung der Harnkanälchen und der Epithelien als auch durch Vermehrung derselben und der übrigen die Niere zusammensetzenden Gewebe. Die congenitale compensatorische Vergrösserung beruht auf einer Hyperplasie sämmtlicher Bestandtheile. Leichtenstern (Berl. klin. Woch. 1881, No. 34) fand dagegen wieder Vergrösserung der Glomeruli und Harnkanälchen. Er gibt folgende Zahlen für die mittleren Durchmesser: Glomeruli n.(ormal) 185 μ, bei h.(ypertrophie) 311 μ, gewundene Kanälchen n. 62,7 μ, h. 75,2 μ, grade Kanälchen der Rinde n. 38,3 μ, h. 65,8 μ; dieselben der Pyramide n. 38,5 μ, h. 41,5 μ. Guttmann (Virch. Arch. 92, p. 187, 1883) fand einmal wesentlich Hyperplasie, einmal auch Hypertrophie und gibt für diesen Fall folgende Zahlen: Durchmesser der Glomeruli 342,9 μ gegen 209,6 μ einer normalen Niere; gewundene Kanälchen 76,1 μ gegen 58,7 μ normal. Boström (l. i. c.) fand in compensat. hypertroph. Nieren Durchmesser der Glomeruli von 200—400 μ, der gewundenen Kanälchen von 50 bis 150 μ. Eine Zusammenstellung der Literatur gibt Kempfe, Ueber den Einfluss der Insufficienz einer Niere auf das Verhalten der anderen. Diss. Halle, 1885. Ebenso ist die wichtigste Literatur von Eckardt (Virch. Arch. 114, p. 217, 1888) erwähnt, welcher selbst zu dem Schlusse kommt, dass nach dem Aufhören des embryonalen Wachsthums keine neuen Glomeruli mehr sich bilden, sondern nur noch die vorhandenen an Grösse zunehmen, dass die Tub. contorti in den ersten Lebensjahren an Weite und Länge, später nur an Länge zunehmen. Bei compensator. Hypertr. in Folge von angeborenem Defect findet E. in erster Linie Vermehrung der Zahl der Glomeruli und Harnkanälchen, dann aber auch Vergrösserung der Malp. Körperchen

und Harnkanälchen, dagegen bei der Hypertrophie nach erworbenem Defect nur Grössenzunahme der Nierenbestandtheile, keine Hypertrophie. Ueber die Ursachen der Hypertrophie handelt Nothnagel, Ztschr. f. klin. Med. XI. p. 217, 1886.

Experimentelle Arbeiten haben in neuerer Zeit gemacht: Rosenstein, Virch. Arch. 59, p. 141, 1871; Gudden, ebenda 66, p. 55, 1876; Grawitz und Israël, ebenda 77, p. 328, 1879 (betonen den Unterschied in den Resultaten bei jungen und alten Thieren); Ribbert, ebenda 88, p. 11, 1882; Golgi (Arch. per le sc. med. VI. p. 346, 1882) hat zuerst Karyomitosen in hypertrophirenden Thiernieren nachgewiesen; Boström (Beitr. z. path. Anat. d. Nieren, I p. 46, 1884) fand die Zahl der Glomeruli in normalen und hypertrophischen Katzennieren gleich. Lorenz (Ztschr. f. klin. Med. X. p. 545, 1886) constatirte bei noch an Gewicht zunehmenden Thieren Hypertrophie und geringe Hyperplasie der Glomeruli, Vergrösserung und Lumenerweiterung an den gewundenen Harnkanälchen, Vergrösserung und etwas Vermehrung ihrer Epithelien; bei nicht mehr zunehmenden Thieren dagegen bloss Hypertrophie der Glomeruli und Erweiterung des Lumens der Kanälchen mit Vergrösserung ihres Epithels. Auffälliger Weise hat L. auf die etwaige Anwesenheit von Karyomitosen gar nicht geachtet.

Die ersten Angaben über partielle compensatorische Hypertrophien in geschrumpften Nieren rühren von Köster und Ribbert (Sitzgsber. d. Niederrh. Ges. f. Nat. u. Hlk. 27. Juni 1881) her (siehe S. 86). Sie wurden später vervollständigt durch deren Schüler Fortlage (Ueb. d. compensat. Hypertr. d. Glom. bei Nephr. interst. Diss. Bonn, 1884), welcher in den nicht geschrumpften Nierentheilen nicht nur eine Hypertrophie der Epithelien und Harnkanälchen, sondern auch eine solche der Glomeruli fand: Durchmesser von 305 μ gegen 185 μ normal. Compensatorische Vergrösserung der Glomeruli erwähnt auch Langhans, Virch. Arch. 99, p. 212, 1885, vergl. auch Lit. bei Cystenniere.

Ueber Adenome in Schrumpfnieren: Sabourin, Arch. de phys. norm. et path. 1882, p. 67 und Rev. de méd. 1884, No. 6. Ueber Adenome überhaupt: Klebs, Hdb. I. p. 616; Sturm, Arch. d. Hlk. 17, p. 193, 1875; Weichselbaum und Greenish, Oesterr. med. Jahrb. 1883; Grawitz, Virch. Arch. 93, p. 39, 1883; Wiefel, Ueb. Aden. d. Niere, Diss. Bonn 1885; Sabourin, Les adénomes hémorrhagiques du rein, Rev. de méd. 1884, No. 11, p. 874; Sabourin et Oettinger, Adénome volumineux du rein ayant donné lieu à la production de nodules secondaires dans le poumon, Rev. de méd. 1885, No. 11, p. 889.

Ueber die Entwicklung der Nierenkrebse aus den Epithelien der Harnkanälchen: Waldeyer, Virch. Arch. 41, p. 491, 1867 und 55, p. 129, 1874; die viel citirte Arbeit von Perewerseff, Virch. Arch. 59, p. 227, 1874, ist werthlos geworden, seitdem v. Recklinghausen (l. i. c. p. 532) bei der Nachuntersuchung der Präparate den Krebs als einen secundären erkannt hat: Zusammenstellungen der älteren Literatur bei Dutil, Du cancer primitif du rein, Thèse de Paris, 1874, und Rohrer, Das prim. Nierencarcinom, Diss. Zürich, 1874 (unter 99 Fällen 68 M, 31 W.; unter 107 Fällen mit Altersangabe 11 erwachsen, ohne genauere Angabe, die übrigen vertheilen sich auf die einzelnen Jahrzente des Lebens, beim 1. angefangen, folgendermassen: 37, 4, 5, 10, 10, 17, 10, 3); Abeille, Etude sur le cancer primitif du rein, Thèse de Paris, 1883 (mit Literaturverzeichniss); Lacher, Zur Casuistik d. prim. Nierencarc., Münch. med. Woch. 1886, No. 45. (Unter 20 Fällen 15 M, 5 W.; 1 Mal Trauma, 3 Mal Steine). Ueber prim. Carcinome im Kindesalter: Kühn, Deutsch. Arch. f. kl. Med. XVI, 306, 1875; Weigert (congenitales, Virch. Arch. 67, p. 492, 1876; Duzan, Du cancer chez les enfants, Thèse de Paris, 1876 (47 Fälle von malignen Neubildungen der Niere überhaupt bei Kindern von 7 Mon. bis 10 Jahren). Einzelfälle: Cattani (Zottenkrebs mit Cylinderzellen), Gaz. degli osp. 1880, No 9 und Arch. per le sc. med. Vol. VI, No. 8, 1882; Ebstein, Dtsch. Arch. f. klin. Med. 30, p. 399, 1882; O. Israel (fungöses C., in einen hydronephrotischen Sack vorragend), Virch. Arch. 86, p. 359, 1881; Müllner, Ueb. einen Fall von prim. Nierenkrebs, Diss. München, 1882; K. Schröder, Ein Fall von paranephritischem Carcinom, Kiel 1874. Ueber ambraähnliche Coagulummassen im Nierenbecken bei Nierenkrebs: Lépine, Lyon méd. 1882, p. 227.

Sarcome: Tellegen, Het primäre Niersarcom, Acad. Proefschr. Groningen 1875; Koch, Beitr. z. Kenntn. d. prim. Nierentumoren, bes. d. Sarcome, Diss. Halle, 1878; Neumann, Ueb. d. prim. Nierensarcom, D. Arch. f. klin. Med. 30, p. 377,

1882 (mit Literatur); Lauer, Berl. klin. Woch. 1885, No. 41, p. 656 (64jähr. M., Literaturzusammenstellung).

Myosarcome: Eberth, Virch. Arch. 55, p. 518, 1872; Cohnheim, ebenda 65, p. 64, 1875 (congenital); Landsberger, Berl. klin. Woch 1877, No. 497 ($^3/_4$jähr. Kind); Marchand, Virch. Arch. 73, p. 289, 1878 ($19^1/_2$ Mon. altes Kind, seit 6. Mon. bemerkt); Huber und Boström, D. Arch. f. klin. Med 23, p. 205. 1878 ($3^1/_2$jähr. Knabe); Brosin, Virch. Arch. 96, p. 453, 1884 (cong.); Hoisholt, ebenda 104, p. 118, 1886 (Chondromyosarcom); Ribbert, ebenda 106, p. 282, 1886 (am Nierenbecken und Ureter: Entstehung der quergestreiften Muskeln aus glatten, nicht aus verirrten Keimen); Johne, Ber. üb. d. Veterinärwesen im Kgr. Sachsen für 1886 (Adeno-Sarco-Rhabdomyom vom Schwein; Zusammenstellung der Literat.); Kocher u. Langhans (Deutsch. Ztsch. f. Chir. IX, 312, 1878 (Adeno-Myo-Sarcom, $2^1/_2$jähr. Knabe).

Myxosarcoma haemorrhagicum: Elben, Württ. med. Corr.-Bl. 1880, No. 14 (perirenal, nach Trauma entstanden?).

Angeborene multiple Angiosarcome: Ramdohr, Virch. Arch. 73, p. 459, 1878.

Fibrome: Beckmann, Virch. Arch. XI, p. 71, 1857; Wilks, Path. Transact. XX, p. 224, 1869; Virchow, Onkol. I, p. 333, 1863; Circumrenales Fibrolipom: Spencer Wells, Brit. med. Journ. 1884, I. p. 758.

Lipome: Virch. Onkol. I, p. 385, 1863; Lacrampe-Loustan, Essai sur l'adipose des reins, Paris 1881; Rickards, Brit. med. Journ. 1883 II; Ebstein, v. Ziemssen's Hdb. IX, 2, p. 127, 1878.

Nebennierengeschwülste: Grawitz, Virch. Arch. 93, p. 39, 1883; Arch. f. klin. Chir. 30, p. 824, 1884; Sabourin, Rev. de méd. 1884, No. 6; Wiefel, Ueber Adenome der Nieren, Diss. Bonn, 1885; Maglia, Boll. delle sc. med. di Bologna, t. XXI, 1888.

Dermoide: Paget, Surg. Pathol. II, p. 84, 1853; Schlegtendal, Arch. f. klin. Chir. 36, p. 304, 1887 (Atherom, nicht sicherer Fall).

Geschwulstembolien: Eberth, Virch. Arch. 58, p. 62, 1873; Andrée, ebenda 61, p. 393, 1874. Secundäre Geschwülste: Brodowski, Virch. Arch. 67, p. 221, 1876; Ueber rückläufige Geschwulstmetastase: v. Recklinghausen, Virch. Arch. 100, p. 503, 1885; Osteom: Bouveret, Note sur une tumeur osseuse généralisée, Journ. de l'anat. et de la phys. 1878, p. 154; Fibromyom: Krische, Ein Fall von Fibromyom des Uterus mit multiplen Metastasen bei einer Geisteskranken, Diss. Göttingen, 1889.

Regressive Ernährungsstörungen.

Es war nicht zu vermeiden, dass ein grosser Theil der Atrophien, Necrosen und Degenerationen schon früher erwähnt wurde, da sowohl Circulationsstörungen wie Entzündungen bei ihrer Entstehung eine grosse Rolle spielen, sei es, dass sie secundär die regressiven Veränderungen erzeugen, sei es, dass dieselben aus der directen Einwirkung der Entzündungsursachen hervorgegangen sind. Es sollen aber, um eine Uebersicht aller regressiven Veränderungen zu gewinnen, hier auch die schon früher besprochenen noch einmal aufgeführt werden.

Atrophien.

Wenn man das Nierengewebe im Ganzen nimmt, also von seiner feineren Zusammensetzung absieht, so lassen sich zunächst, besonders in Rücksicht auf das äussere Ansehen der Niere, allgemeine, totale und partielle, auf mehr oder weniger grosse Abschnitte beschränkte Atrophien unterscheiden. Die ersteren bewirken eine gleichmässige Verkleinerung des Parenchyms mit glatter Beschaffenheit der Oberfläche (Atrophia glabra), die letzteren können als mehr oder weniger zahlreiche deutlich abgegrenzte Herde auftreten, so dass die Nieren-

oberfläche wie mit flachen Narben gleich einer pockennarbigen Haut bedeckt erscheint, oder sie sind über die ganze Niere zerstreut, in unregelmässiger Weise mit nicht oder doch weniger atrophischen Partien abwechselnd und nicht scharf von diesen gesondert, so dass die Nierenoberfläche ein gröber oder feiner höckeriges granulirtes Aussehen erhält (Granularatrophie, Atr. granularis, Fig. 29). Grade diese Form ist bei den Entzündungen schon eingehender berücksichtigt worden

Fig. 29.

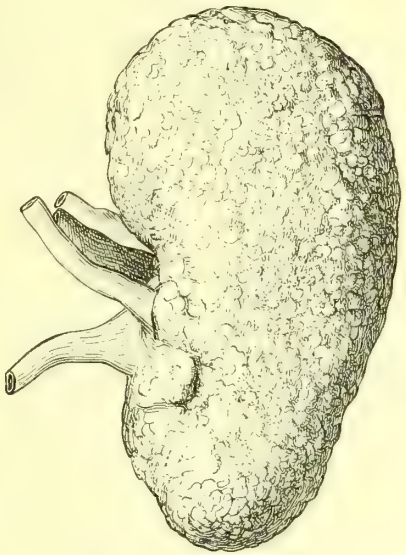

Granularatrophie der Niere, nat. Gr.

(s. S. 81 u. f.). Es wurde insbesondere hervorgehoben, dass die Verkleinerung der Niere sehr verschiedene Grade darbieten kann, dass aber immer die Höckerchen den weniger veränderten Theilen entsprechen. Desgleichen wurde erwähnt, dass die Farbe der granulirten Niere eine rothe, graurothe, aber auch eine gelbe, graugelbe sein kann, so dass man eine rothe und eine weisse oder besser gelbe Granularniere unterscheiden kann. Die im wesentlichen von Verfettung der Harnkanälchen-Epithelien herrührende gelbe Farbe haftet hauptsächlich an den Höckerchen. Die umschriebenen herdförmigen Atrophien, welche eine sehr verschiedene Ausdehnung und Gestalt und selbst wieder infolge ungleichmässiger Ausbildung der Atrophie eine granulirte Oberfläche besitzen können, haben meistens eine nicht nur relativ, sondern auch absolut dunkelrothe Färbung.

Wenn man aber nicht die Niere im Ganzen betrachtet, sondern die Betheiligung der einzelnen gröberen Abschnitte des Parenchyms (Rinde, Mark) berücksichtigt, so zeigt sich sofort, dass in der grössten Mehrzahl aller Fälle die Atrophie keine allgemeine ist, sondern dass sie vorzugsweise die Rindensubstanz betrifft, wobei selbst noch ein Unter-

schied zwischen der eigentlichen Rinde und den Septa Bertini zu Gunsten der letzteren bestehen kann.

Die Thatsache erhält ihre Erklärung durch die Beachtung der histologischen Vorgänge, denn wie bei allen epithelialen Drüsen, so spielen sich auch in der Niere die atrophischen Vorgänge in erster Linie an den drüsigen Theilen, d. h. an den Drüsenepithelien ab. Grade in der Niere tritt nun besonders auffällig die Thatsache hervor, dass die Zellen um so empfindlicher sind, um so leichter der Atrophie und sonstigen regressiven Veränderungen unterliegen, je mehr sie mit einer complicirten secretorischen Function betraut sind: die Rinde atrophirt deshalb in so auffälliger Weise, weil der Schwund hauptsächlich die gewundenen Harnkanälchen betrifft. Er bleibt gewiss nicht auf sie beschränkt, denn wenn, wie das vorkommen kann, die ganze Rindensubstanz bis auf 2 und 1 mm Dicke reducirt ist, dann müssen sicher auch die anderen Kanälchen gelitten haben, aber in den gewundenen fängt doch der Process in der Regel an und hier erreicht er seinen höchsten Grad.

Was nun die feineren Vorgänge bei dieser Atrophie der Harnkanälchen beziehungsweise ihrer Epithelien betrifft, so ist der wichtigste Vorgang der, dass die Zellen ihre höhere Differenzirung einbüssen, gewissermassen zu einem indifferenten Zustand zurückkehren. Sie verlieren ihren Stäbchentheil, werden kleiner, polygonal, cubisch oder selbst glatt und nehmen mit Farbstoffen eine intensivere Färbung sowohl am Kern als am Protoplasma an, als unter normalen Verhältnissen. Infolge dieser Verkleinerung der Zellen verkleinern sich oft auch die Harnkanälchen, sie collabiren, die Zellen können immer mehr schwinden, bis sie endlich ganz verschwinden und die nunmehr vollständig collabirte Tunica propria zu einem schmalen Bindegewebsstreifchen verwächst resp. gar nicht mehr von dem interstitiellen Gewebe unterschieden werden kann.

So muss freilich die Sache nicht vor sich gehen, sondern mit der veränderten Gestalt kann auch eine veränderte Function sich zeigen, indem die Zellen eine hyaline colloide Substanz absondern, welche nicht nur in Form einer gleichmässigen oder seltener in Form mehrerer kugeliger Massen das Lumen des Harnkanälchens erfüllen, sondern welche dasselbe auch cystisch bis zur Grösse eines Hirsekorns, ja einer Erbse ausdehnen kann. Besonders häufig pflegen solche Cysten in den Regionen der schleifenförmigen Kanälchen vorzukommen. Je grösser das Cystchen, um so kleiner und besonders um so platter pflegen die Zellen zu sein, welche schliesslich oft nur noch einen ganz dünnen Wandbelag bilden oder auch ganz fehlen. Letzteres kann auch unabhängig von cystischer Ausdehnung vorkommen und hängt wohl damit zusammen, dass die Zellen nicht nur colloide Masse secerniren, sondern dass sie sich auch ablösen und vollständig colloid degeneriren können. Nicht selten sieht man solche colloide Cystchen in grösserer Zahl perlschnurartig hintereinander sitzen und dies wird auch wieder am häufigsten in den Regionen der Schleifen gesehen.

Die Ursache für diese atrophische Veränderung der Harnkanälchen

kann eine verschiedene, sie kann eine direct und eine indirect wirkende sein. Am interessantesten ist der Umstand, dass die Atrophie als Folge der Unthätigkeit auftreten kann (Inactivitätsatrophie), wenn infolge der Undurchgängigkeit des zugehörigen Glomerulus kein Harnwasser mehr in das Harnkanälchen hineinkommt. Zwar kann es nicht bezweifelt werden, dass auch die interstitiellen Capillaren den Epithelzellen durch Transsudat Arbeitsmaterial liefern können, ja es ist wohl anzunehmen, dass sie in gewissem Masse vicariirend für die Glomeruli eintreten können, aber auf die Dauer genügt das offenbar nicht, denn es unterliegt eben keinem Zweifel, dass nach dem Untergang eines Glomerulus auch das zugehörige Harnkanälchen über kurz oder lang der Atrophie einheimfällt. Bei dem dabei sich einstellenden Collaps spielt sicherlich auch das Fehlen des Drucks seitens des Harnwassers eine Rolle.

Die Atrophie der Glomeruli ist dann also das massgebende und sie steht an Bedeutung keineswegs hinter derjenigen der Harn-

Fig. 30.

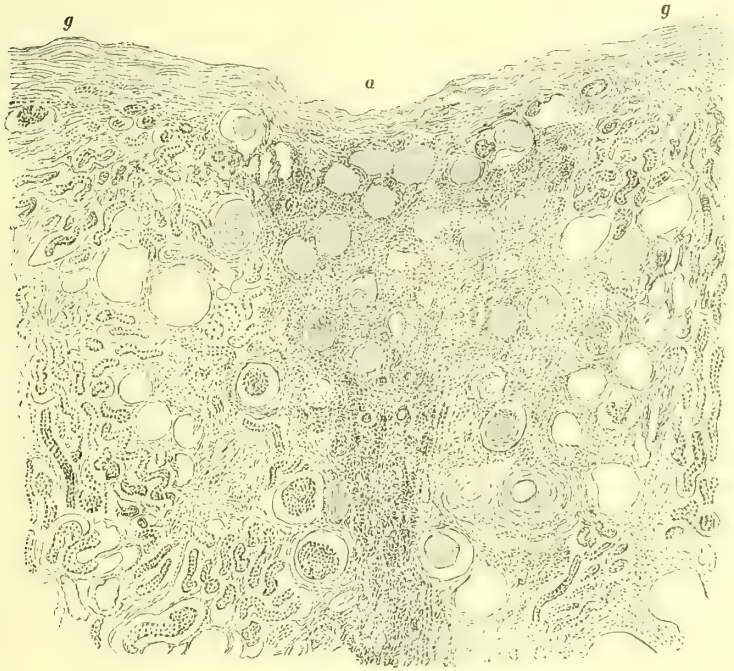

Granularatrophie der Niere; schw. Vergr.
Zwei Granula (g) und die dazwischen liegende atrophische Partie (a), welche atrophische Glomeruli, wenig Reste von Harnkanälchen und eine frische kleinzellige Infiltration zeigt.

kanälchen zurück. Auch sie kann eine secundäre sein, denn es scheint, dass wenn das zugehörige Harnkanälchen seine Function einstellt, auch der Gefässknäuel in der Arbeit nachlässt und zu Grunde gehen kann, aber die Glomeruli können sich doch noch lange intact erhalten und

wenn man daher eine gleichzeitige Atrophie von Knäueln und Kanälchen findet, so muss man zunächst annehmen, dass die Glomerulusatrophie die primäre, diejenige des Kanälchens die secundäre ist.

Was die anatomischen Vorgänge bei der Glomerulusatrophie betrifft, so habe ich darüber schon auf Seite 54 bei Besprechung der entzündlichen Atrophie Mittheilung gemacht (s. Fig. 30). Der Gefässknäuel nimmt unter Verlust seiner Durchgängigkeit und unter Abnahme seiner Grösse, also offenbar infolge eines Collapses der Schlingen ein glasiges, hyalines Aussehen an, anfänglich ist die normale Lappung noch etwas erkennbar, auch erhalten sich lange die Glomerulusepithelien, welche oft eine strahlige, sternförmige Gestalt darbieten, später wandelt er sich immer mehr in ein homogenes, oft noch etwas undeutlich streifiges Gebilde um, in dem jede Andeutung von Gefässen, sowie jede Spur von Zellen verschwunden ist. Die Kapselepithelien, wenn auch im allgemeinen von längerem Bestand, verschwinden schliesslich auch, so dass das hyaline Klümpchen direct von der, besonders bei der entzündlichen Atrophie, oft verdickten Kapsel umschlossen wird. Sehr gern lagern sich in den atrophischen Knäueln Kalksalze ab, so dass man schon mit blossem Auge dieselben als feinste weissliche Fleckchen erkennen kann. Es ist dies an der Oberfläche der Niere um so leichter möglich, weil durch die gleichzeig vorhandene Atrophie der oberflächlichen gewundenen Harnkanälchen, welche in der normalen Niere die obersten Glomeruli überdecken, diese direct unter die Kapsel zu liegen kamen. Umgekehrt bietet somit das Blossliegen der verkalkten Glomeruli nach dem Entfernen der Kapsel einen Anhaltspunkt für die Diagnose der Kanälchenatrophie.

Soweit der thatsächliche anatomische Befund. Betreffs der Genese der Veränderungen wurden schon früher die 3 Möglichkeiten aufgestellt: directe hyaline Veränderung der Wand mit Schwund des Lumens, Wucherung der Endothelien bis zum Verschluss des Lumens mit nachträglicher hyaliner Degeneration, Leukocyten- (event. Blutplättchen-) Thrombus ebenfalls mit folgender hyaliner Umwandlung. Für die nicht entzündlichen glaube ich ebenso wie für die meisten chronisch-entzündlichen Atrophien den ersten Modus annehmen zu sollen: hyaline Verquellung der Wand und Collaps, da man bei der Untersuchung stets eine Abnahme der Grösse der Knäuel, sowie der Zahl der Kerne bemerkt.

Die bis jetzt besprochenen beiden Bestandtheile des Nierenparenchyms, Harnkanälchen und Glomeruli sind diejenigen, welche bei der Atrophie hauptsächlich in Betracht kommen. Das übrige Gefässsystem kann gewiss ebenfalls durch Collaps und Obliteration schwere Einbusse erfahren (vergl. S. 86), aber dass das von geringerer Bedeutung ist, beweist schon das dunkler rothe Aussehen der meisten herdförmigen Atrophien. Hier liegen infolge des Schwundes der Kanälchen ganz ähnlich wie bei dem Lungencollaps die Gefässe dichter bei einander und darum sieht diese Stelle röther aus als die Umgebung: es ist eine scheinbare Hyperämie vorhanden. Ganz ähnlich verhält es sich mit dem intertubulären Bindegewebe. Da die gleiche Menge

desselben in den atrophischen Partien auf einen kleineren Raum vertheilt ist, so ist es anscheinend vermehrt, in Wirklichkeit nur zusammengerückt. Das gilt freilich nicht für alle Fälle, da ja wie bekannt sehr häufig unabhängig von der Atrophie Verdickungen und zellige Infiltrationen des interstitiellen Gewebes vorhanden sind.

Je nach der verschiedenen Aetiologie und Genese der Veränderungen kann man verschiedene Formen von Nierenatrophien unterscheiden. Eine gleichmässige Verkleinerung der Niere trifft man bei allgemeinen Ernährungsstörungen, besonders bei Inanition, gleichgültig aus welcher Ursache an. Häufiger sind die ungleichmässigen Atrophien.

Eine sehr regelmässige Erscheinung ist die Altersatrophie (Atr. senilis), welche in ihren höheren Graden eine Form von granulirter Schrumpfniere erzeugt, indem die Oberfläche der meist nicht sehr erheblich verkleinerten Niere nach dem Abziehen der öfter verdickten Kapsel eine unebene, feinhöckerige Oberfläche darbietet, an der man ganz besonders reichlich verkalkte Glomeruli zu bemerken pflegt. Es ist schwer zu sagen, ob zuerst die Kanälchen oder zuerst die Glomeruli atrophiren; manche Untersucher haben sich für diese, andere für jene Annahme entschieden. Wenn man berücksichtigt, dass bei den meisten Altersveränderungen der Organe Veränderungen an den Gefässen (Sclerose, Atherom) Hand in Hand gehen, so wird man mehr geneigt sein, die senile Atrophie als eine solche vasculären Ursprungs anzusehen. Sie würde sich damit einer anderen Form von Atrophie anschliessen, welche früher nicht von den entzündlichen Nierenschrumpfungen getrennt wurde, welche man aber als eine besondere Form ansehen muss und am besten mit Ziegler als arteriosclerotische Atrophie bezeichnet, welche die arteriosclerotische Schrumpfniere erzeugt. Dieselbe kann eine mehr gleichmässige Atrophie mit meist ziemlich grober Granulirung darbieten, häufiger aber ist dieselbe ungleichmässiger, ganz oder doch vorzugsweise auf einzelne ausgedehntere oder kleinere Gefässgebiete beschränkt. Die Ursache beruht in einer chronischen, hauptsächlich die Intima betreffenden, aber auch in den anderen Häuten sitzenden Veränderung der Arterien, welche auf die Nierenarterien beschränkt sein kann, häufiger aber auch in der Aorta und oft in zahlreichen anderen Körperarterien vorhanden ist. Es wird dadurch eine Verdickung der Wand und besonders an den kleineren Arterien auch eine Verengerung des Lumens bewirkt, welche man schon makroskopisch häufig an den Durchschnitten der kleinen Arterien, deren Wand auch auffällig starr erscheint und leicht über die Schnittfläche etwas hervorragt, erkennt. An die Verengerung der Arteriolen schliesst sich dann weiterhin Collaps der kleinsten Gefässe, insbesondere der Glomeruli, mit folgender Atrophie an. Die Ungleichmässigkeit der Entwicklung der Gefässwandveränderungen in den einzelnen Aesten und Aestchen der Nierenarterie erklärt die ungleichmässige Vertheilung und Stärke der Gesammtveränderungen.

Auch hierbei sind es wieder die Glomeruli, welche in erster Linie leiden, wie man daraus erkennen kann, dass auch die arteriosclerotischen Schrumpfherde häufig eine dunkler rothe Färbung als die Um-

gebung darbieten. Mit der Zunahme der Veränderung in den kleinen Arteriolen der Rinde gehen aber auch interstitielle Capillaren in immer grösserer Zahl zu Grunde, während dem entsprechend der Blutstrom aus den grösseren Aesten mehr in die Marksubstanz gelenkt wird, deren Farbe eine immer dunkler rothe wird. Mit der fortschreitenden Schrumpfung nehmen die interlobulären Arterien eine starke Schlängelung, korkzieherartige Windung an, laufen auch manchmal eine Strecke weit der Oberfläche der Niere parallel, wie das bei allen Verschmälerungen der Rinde der Fall ist, aber wegen der Wandverdickung tritt diese Veränderung grade bei der arteriosclerotischen Schrumpfung besonders deutlich hervor.

Es ist ja nun freilich aus dem bei der Entzündung Gesagten bekannt, dass bei der chronischen fibrösen Nephritis (Nierensclerose) eine gleiche, aber secundäre Veränderung der Gefässe fast niemals fehlt und dass dies besonders für die cirrhotische Schrumpfniere gilt, und somit entsteht die Frage, wie soll man beide Formen von einander unterscheiden? Die Unterscheidung kann um so schwieriger werden, als auch in der arteriosclerotischen Schrumpfniere eine kleinzellige Infiltration auftreten kann, und man muss in der That zugestehen, dass eine scharfe Trennung überhaupt nicht möglich ist, dass Uebergangsformen zwischen beiden vorkommen. Findet man unverändertes oder geringfügig und nur fleckweise verändertes interstitielles Gewebe, so wird man die Gefässveränderung als primäre ansehen und eine arteriosclerotische Atrophie diagnosticiren.

Ausser der cirrhotischen entzündlichen Schrumpfniere mit hervorragender Betheiligung des interstitiellen Gewebes gibt es auch eine entzündliche parenchymatöse Schrumpfniere mit primärer Atrophie von Harncanälchen. Bezüglich letzterer wird auf das Seite 79, bezüglich ersterer auf das Seite 81 u. f. verwiesen.

Bei sämmtlichen bisher erwähnten Atrophien war die Rindensubstanz der am meisten, ja wohl ausschliesslich atrophische Theil und die Ursache der Veränderung kam innerhalb des Gewebes zur Wirkung. Ihnen steht eine andere Gruppe gegenüber, welche sowohl durch anatomische wie durch ätiologische Eigenthümlichkeiten ausgezeichnet ist. Die Ursache ist eine mechanische: Druck von seiten des Inhaltes der abführenden Harnwege, also zunächst der Nierenkelche und des Beckens; die anatomische Eigenthümlichkeit beruht darin, dass primär und überhaupt am stärksten die Marksubstanz verändert ist, dass aber auch die Rinde nicht frei bleibt. Dabei kann die Atrophie die höchsten Grade erreichen, so dass wirklich von dem Parenchym nichts als die Kapsel und einige Bindegewebsleisten noch übrig sind.

Der drückende Inhalt der Harnwege kann verschieden sein: Harnsteine (Lithonephrose), Eiter (Pyonephrose, S. 60), am häufigsten wässerige Flüssigkeit (Hydronephrnse), immer muss eine Vermehrung des Inhaltes und demgemäss eine Erhöhung des Druckes vorhanden sein. Die hydronephrotische Atrophie stellt das Prototyp der ganzen Gattung dar und soll deshalb der Darstellung zu Grunde gelegt werden.

Die Vertheilung der Veränderung über die Nieren kann verschieden

sein, je nach der Ursache für die abnorme Anhäufung von Substanzen in dem Lumen der Harnwege; selten ist es, dass nur ein Kelch oder einige wenige verändert sind, meistens erstreckt sich die Veränderung, wenn auch häufig in ungleichmässiger Weise, über sämmtliche Kelche einer Niere, dagegen kann nur eine, es könnnen aber auch beide Nieren verändert sein. Im letzteren Falle ist meistens die eine weniger verändert wie die andere. Bei Verdoppelung des Ureters kann es vorkommen, dass nur der zu einem derselben zugehörige Abschnitt des Nierenparenchyms die hydronephrotische Atrophie darbietet.

Die Ursache für die Anstauung der Flüssigkeit in den oberen Wegen ist immer eine Verlegung des Weges weiter abwärts, welche durch Steine, die besonders gern am Eingang in den Ureter oder an der Durchtrittsstelle des Ureters durch die Blasenwand stecken bleiben, durch Geschwülste, welche selten im Becken, häufiger am unteren Ende des Ureters (bei Uteruskrebs) sitzen oder von der Prostata ausgehen (Prostatahypertrophie), durch narbige Constriction (Strictur des Ureters, Str. der Urethra), durch angeborene Atresien (auch vergrösserten Uterus masculinus) hervorgerufen werden.

Besonders interessant sind diejenigen Fälle, wo keine dauernde Beeinträchtigung des Lumens, sondern nur eine Knickung oder ein klappenartiger Verschluss des Ureters vorhanden ist. Eine solche Veränderung kann entstehen bei einer Lageveränderung der Niere, es gibt aber auch angeborene klappenartige Faltenbildungen im Ureter selbst, sowie eine abnorme spitzwinkelige Insertion des Ureters an das Becken, wodurch ein klappenartiger von der am spitzen Winkel gelegenen Schleimhaut ausgehender Verschluss hergestellt werden kann. Dabei setzt sich meistens der Ureter nicht an der distalen Fläche des Beckens an, sondern höher oben, so dass eine Entleerung des Beckens beim aufrechtstehenden Menschen erst statthaben kann, wenn dasselbe bis über die Mündungsstelle des Ureters gefüllt ist. Alle diejenigen Veränderungen, welche rückwärts von der Harnblase gelegen sind, machen naturgemäss nur einseitige Hydronephrose, alle in dem Gebiet der Harnblase und der Urethra gelegenen dagegen eine doppelseitige, wenn auch oft ungleichmässige. Doch können selbstverständlich auch in beiden Ureteren ähnliche Kanalisationsstörungen auftreten, wodurch dann natürlich auch eine doppelseitige, aber gegenseitig unabhängige Hydronephrose entsteht.

Die abnorme Anhäufung von Inhalt gibt sich anatomisch zunächst in einer Erweiterung der Harnwege zu erkennen. Am charakteristischsten erscheint diese wieder bei der Hydronephrose, da hier ein gleichmässiger excentrischer Druck auf die Wand ausgeübt wird. Wie alle buchtigen Hohlräume bei excentrischem langwirkendem Druck immer mehr der Kugelgestalt zustreben, so ist es auch bei jedem einzelnen Nierenkelch und schliesslich auch bei dem Gesammthohlraum, welcher durch das Becken mit seinen sämmtlichen Kelchen gebildet wird. Die erste Erscheinung ist demnach der Schwund der Vorsprünge, der Nierenpapillen. Sie flachen sich ab, während sie sich gleichzeitig verbreitern, sie erniedrigen sich immer mehr, bis endlich jeder Vorsprung ver-

schwunden ist, ja zu guter letzt tritt an ihre Stelle eine Einbuchtung der Oberfläche, wodurch dann der ursprünglich kegelförmige Theil eine tellerförmige Gestalt erhalten hat, während an die Stelle des Kelches eine Kugel getreten ist (Fig. 31), die durch eine engere, halsartige Stelle mit dem Becken zusammenhängt. Allmählich zeigt sich, während diese Veränderungen an der Marksubstanz vor sich gehen, auch ein immer zunehmender Schwund der Rinde, der sich vorzugsweise an dem zwischen Markkegel und Kapsel gelegenen Theil geltend macht, manchmal so sehr, dass man äusserlich diesen Theilen entsprechende Vorwölbungen sieht, welche dem zufühlenden Finger deutliche Fluctuation darbieten. Weiterhin tritt aber auch ein Schwund, eine Atrophie an denjenigen Gewebstheilen hervor, welche die Kelche von einander trennen,

Fig. 31.

Hydronephrose, $^2/_3$ nat. Gr.

Oberes Ende der Niere senkrecht durchschnitten und auseinandergeklappt. Erweiterung des Beckens (b), starke kugelige Erweiterung der Kelche (k), fast völlige Atrophie der Marksubstanz, gänzlicher Schwund der Papillen.

so dass die so complicirte Gestaltung der inneren Oberfläche der Niere immer einfacher wird, indem das ganze Organ nebst Kelchen und Becken immer mehr zu einer Blase sich umwandelt, welche an einer Seite noch von einer geringen Menge eines kaum noch in Rinde und Mark zu differenzirendem Gewebes begrenzt ist und an deren inneren Oberfläche nur noch einige vorspringende Leisten, in denen gleichfalls noch Nierenparenchym — und zwar häufig mehr als an den anderen Stellen — vorhanden ist, als Abgrenzungen der einzelnen Kelchgebiete an die frühere Gliederung der abführenden Wege erinnern. Das, allerdings nur selten erreichte, Schlussresultat kann sein, dass von dem Nierenparenchym überhaupt nichts mehr übrig ist, sondern dass an Stelle der Niere eine kugelige Blase sich findet, welche eine bindegewebige, hauptsächlich aus der Nierenkapsel hervorgegangene Wand besitzt, an deren Innenfläche vielleicht noch kleine ebenfalls bindegewebige Leisten die letzten Reste des zwischen den Nierenkelchen gelegenen Gewebes darstellen. Es ist selbstverständlich, dass, da der ganzen Veränderung eine abnorme Anhäufung von Flüssigkeit zu Grunde liegt, das äussere Volumen der Niere nicht ab-, sondern zunimmt. Es ist dieser Umstand bei der Beurtheilung des Grades der Nierenatrophie wohl zu berücksichtigen, da die Dicke des über eine grössere Fläche gewissermassen

ausgezogenen Nierenparenchyms nicht unmittelbar mit derjenigen des normal gestalteten Parenchyms verglichen werden kann. Je mehr Flüssigkeit sich anhäuft, um so beträchtlicher nimmt auch das Volumen zu, so dass in jenen Fällen, wo die Flüssigkeit literweise (bis zu 20 L.) vorhanden ist, der Sack die ganze Bauchhöhle einnimmt und während des Lebens leicht mit einer Cystengeschwulst der Ovarien verwechselt werden kann. Die Spannung des Sackes und die Verdünnung seiner Wand kann so gross werden, dass eine Perforation mit Austritt des flüssigen und etwa vorhandenen sonstigen Inhalts (Concremente) in das retroperitoneale Bindegewebe sich einstellt. Selbstverständlich können diese höchsten Grade der Veränderung nur eintreten, wenn die Affection einseitig oder selbst auf der einen Seite nur partiell ist, wie beim Vorhandensein zweier Ureteren. Je ausgedehnter die Nieren, desto grösser die Verschiebungen der Nachbarorgane.

Bei doppelseitiger Veränderung wird der durch Urämie herbeigeführte Tod schon früher den Veränderungen ein Ende machen. Es ist indessen die Stärke der hydronephrotischen Veränderung auch noch von anderen Umständen, und zwar in erster Linie, abhängig, nämlich von der Schnelligkeit, mit der die Absperrung der Harnwege vor sich geht und von dem Grad und der Dauer der Absperrung. Wenn plötzlich ein vollständiger Verschluss des Ureters entsteht, wie bei Unterbindung, so wird sehr schnell durch den starken Gegendruck des sich stauenden Harnes die Nierensecretion auf ein Minimum reducirt und ein nahezu stabiler Zustand hergestellt zu einer Zeit, wo die hydronephrotische Veränderung erst einen mässigen Grad erreicht hat; wenn dagegen der Abfluss des Urins nicht vollständig gehindert ist oder wenn es sich gar um eine intermittirende Störung handelt, wie solche bei abnormem Ansatz des Ureters an's Becken, wo oft bei liegender Stellung des Menschen der Abfluss ungehindert ist, oder beim Vorhandensein eines grossen Steines in der Blase, der sich bald vor die Uretermündung legt, bald nicht, vorkommen kann, dann versiegt die Nierensecretion nicht und es wird somit den nachgiebigen Häuten der Harnwege die Möglichkeit gegeben, sich immer mehr und mehr auszudehnen und es wird dem stagnirenden Harn Zeit gelassen, seine mechanischen Einwirkungen auf das Nierenparenchym immer weiter und weiter auszuüben. Grade dann können die grössten hydronephrotischen Säcke sich entwickeln, während in denjenigen Fällen, wo eine Verengerung des Ureters allmählich in einen völligen Verschluss übergeht (wie z. B. bei vielen Uteruskrebsen), geringere Grade der Ausdehnung, aber doch höhere als beim sofortigen Verschluss erreicht zu werden pflegen, um so höhere, je länger die totale Obliteration auf sich warten lässt.

Ich spreche kurzweg von dem stagnirenden Harn, denn es kann ja keinem Zweifel unterliegen, dass der sich in den Harnwegen anhäufende Inhalt zunächst gewöhnlicher Harn ist, indessen muss doch hervorgehoben werden, dass er mit dem Weiterschreiten der Nierenatrophie diesen specifischen Charakter immer mehr verliert und je länger, je mehr einem einfachen Bluttranssudat gleicht, also eine eiweisshaltige hydropische Flüssigkeit (daher Hydronephrose) darstellt. Die

Aenderung des Charakters der Flüssigkeit wird durch verschiedene Ursachen herbeigeführt. Einmal durch eine Aenderung des Nierensecretes, welche abhängig ist von den Störungen der functionirenden Epithelien und der Glomeruli. Besonders in denjenigen Fällen, wo eine intermittirende Hydronephrose vorhanden ist, lässt sich manchmal während des Lebens nachweisen, dass der Harn nach dem Freiwerden der Abfuhrwege eine ungemein dünne Beschaffenheit hat. Weiterhin wird die Flüssigkeit geändert durch Secretion seitens der Wand des hydronephrotischen Sackes, vornehmlich in den Fällen dauernder Abflussstörung. Wir sehen in allen Fällen, wo schleimhäutige Auskleidungen geschlossener Höhlen vorhanden sind, eine Anhäufung von Schleimhautsecret entstehen, ich erinnere nur an den Hydrops cystidis felleae, und wenn auch die Schleimhaut der Kelche und Becken gemäss ihrer anatomischen Zusammensetzung weniger zu Secretion geneigt sein dürfte, so sehe ich doch keinen Grund, ihr die Fähigkeit zur Secretion resp. Transsudation abzusprechen. Der Inhalt hydronephrotischer Säcke wird endlich dadurch verändert, sowohl quantitativ wie qualitativ, dass eine starke Resorption durch die Lymphgefässe stattfindet. Daraus erklärt sich das im Anfange nach Unterbindung des Ureters auftretende Oedem der Niere selbst, sowie der Nierenkapsel und des circumrenalen Gewebes, welches freilich später, wenn die Harnsecretion allmählich sistirt, auch wieder verschwindet. Wie in allen stagnirenden derartigen Flüssigkeiten finden sich häufig noch besondere Beimengungen, Blut, Cholestearin, Fett etc., selten ist es, doch einigemal beobachtet, dass die Flüssigkeit eine colloide Beschaffenheit besitzt.

Die anatomischen Befunde in der hydronephrotischen Niere sind selbstverständlich sehr verschieden, je nach dem Stadium, in welchem sich die Atrophie befindet. Häufig erscheinen die Nieren bei der Autopsie ausgesprochen blutarm, doch keineswegs immer in dem Maasse, als man erwarten sollte, ja es kann eine auffällige Veränderung des Blutgehaltes fehlen, es kann sogar eine Hyperämie vorhanden sein. Und selbst in denjenigen Fällen, wo eine Anämie gefunden wird, weisen doch häufig gelbbraune Pigmentmassen auf früher vorhanden gewesene hyperämisch-hämorrhagische Zustände hin.

Nach den bei einseitigen Unterbindungen bei Thieren gefundenen Resultaten ist anzunehmen, dass bei völligem und plötzlichem Verschluss der abführenden Wege in den ersten paar Tagen eine Hyperämie vorhanden ist, welche dann aber einer Anämie Platz macht. Man darf indessen diese Befunde nicht ohne weiteres auf den Menschen übertragen, da bei diesem sehr häufig der Verschluss weder ein plötzlicher noch ein vollständiger ist, so dass die Vorgänge viel weniger stürmisch als bei den Experimentirthieren sich abspielen. Für den Blutgehalt der hydronephrotischen Niere sind m. E. drei Dinge von Bedeutung, einmal der von dem stagnirenden Inhalt der Harnwege ausgeübte Druck, zweitens die Entfaltung von Collateralbahnen und drittens die An- oder Abwesenheit entzündlicher Vorgänge. Ein Druck wird zunächst und hauptsächlich auf die grösseren Aeste der Nierengefässe ausgeübt, welche, da sie zwischen zwei Kelchen verlaufen, bei der Er-

weiterung dieser Hohlräume wie zwischen zwei Pressen genommen werden. Diesen Druck müssen in erster Reihe die Venen empfinden und so entsteht eine Stauungshyperämie in der Niere. Es wird nun zunächst davon abhängen, in wie weit und wie bald Collateralvenen compensirend einwirken, ob die Hyperämie schnell wieder abnimmt und verschwindet. Es kommt dabei aber auch noch weiter in Betracht, dass der auf den grossen Gefässen lastende Druck so zunehmen kann und zunehmen wird, dass auch noch die Arterien comprimirt werden, wodurch dann die Blutmenge unter die Norm sinkt, eine Anämie entsteht. Bei ihrer Entstehung spielen freilich auch die Druckverhältnisse im Innern der Niere mit, denn die Stagnation des Harnes muss sich ja auch in den Harnkanälchen bis zu den Malpighi'schen Körperchen hin geltend machen, wodurch ein abnormer Druck sowohl auf die Glomeruli wie auf die intertubulären Capillaren hervorgerufen wird, der Anämie zu bewirken geeignet ist.

Nun können aber die Kreislaufsverhältnisse innerhalb des Parenchyms auch noch durch entzündliche Processe beeinflusst werden und es fragt sich, inwieweit hat man ein Recht, solche anzunehmen? Wenn man ältere hydronephrotische Nieren untersucht, so erhält man durchaus das Bild der chronischen entzündlichen Schrumpfniere mit parenchymatösen, glomerulären und interstitiellen Processen wie sie früher beschrieben wurden, mit dem einzigen Unterschiede, dass starke Veränderungen, insbesondere fibröse Bindegewebswucherungen auch in der Marksubstanz vorhanden sind. Hat man aber Gelegenheit frühere Stadien zu untersuchen, so kann man das interstitielle Gewebe vollständig unverändert finden, während in den Kanälchen und an den Epithelien der Malpighi'schen Körperchen verschiedenartige, meist degenerative Veränderungen (Trübung, Verfettung, Zerfall, aber auch Abplattung, besonders in den Sammelröhren) vorhanden sind. Die Lumina der Kanälchen, sowie die Kapselräume können erkennbar erweitert sein, doch ist dies kein so regelmässiger Befund, wie man a priori vielleicht erwarten möchte; dagegen finden sich sehr häufig abnorme Inhaltsmassen in den Harnkanälchen, hyaline Cylinder und Eiweissgerinnsel (nach geeigneter Behandlung); letztere sind auch in den Kapselräumen zu sehen. Es sind also zunächst degenerative parenchymatöse Veränderungen und solche der Glomeruli vorhanden, an die sich in zweiter Linie interstitielle von produktivem Charakter anschliessen, welche zusammen ein Bild von chronischer Nephritis liefern. Ich stehe daher nicht an, dies auch eine chronische Nephritis zu nennen, indem ich noch besonders hervorhebe, dass ich die produktiven Veränderungen unmöglich als gewissermassen mechanische Folge des Zugrundegehens von Epithelien, als Vacatwucherung ansehen kann, da ja doch eine Abnahme des Gewebsdrucks durch Schwund der Epithelzellen nicht eintreten kann, weil der ganze Process von einer Erhöhung des Druckes seinen Ausgang nimmt. Ich schliesse mich vielmehr der Anschauung derjenigen an, welche, wie Aufrecht, die interstitiellen Veränderungen als Folgen einer Reizung betrachten, welche von dem Lumen der Harnkanälchen aus, sei es durch den stagnirenden Harn, sei es durch die

degenerirenden Epithelzellen, sei es — was vielleicht das richtige ist — durch beide zugleich ausgeübt wird. Bei den Veränderungen der Epithelien wirken aber auch wieder verschiedene Momente mit, in erster Linie der Druck und wohl auch die chemischen Einwirkungen des stagnirenden Harns, in zweiter Linie aber auch die von dem Druck in den ableitenden Wegen und im Parenchym abhängigen Störungen der Circulation. Auf die Bedeutung der letzteren scheint mir die allerdings meines Wissens nur experimentell gewonnene Thatsache hinzuweisen, dass subcapsulär einzelne kleinere Abschnitte des Gewebes lange Zeit unverändert bleiben können, jene Abschnitte, wie ich meine, welche von Kapselarterien, die unter dem Druck des stagnirenden Harnes nicht zu leiden haben, versorgt werden. Die Glomeruli bleiben in den hydronephrotischen Nieren lange Zeit durchgängig, insbesondere diejenigen in der Nähe der Kapsel, was wiederum mit dem Einfluss der Kapselarterien zu erklären ist, aber auch damit in Zusammenhang zu bringen ist, dass diese Glomeruli von dem Centrum des Druckes am weitesten entfernt sind. Die Thatsache ist wichtig, weil sie es erklärt, warum die Secretion des Harnes oder doch wenigstens des Harnwassers so lange fortdauert.

Vielleicht kommt den Kapselarterien auch noch eine dritte Bedeutung zu. Ich habe an Schnitten hydronephrotischer Nieren Bilder gesehen, welche mir auf eine Wucherung der Harnkanälchen, eine Art partieller Hypertrophie hinzudeuten schienen. Sollte sich bei weiterer Untersuchung das Vorkommen hypertrophischer Veränderungen bewahrheiten, so dürften es diese subcapsulären Partien sein, auf welche die Aufmerksamkeit gerichtet werden muss. Vermuthlich kann man solche hypertrophischen oder vielleicht auch regenerativen Veränderungen hauptsächlich dann erwarten, wenn die Flüssigkeitsanhäufung zum Stillstand gekommen ist oder gar rückgängig geworden ist. Beides kann, wie bekannt, vorkommen; ersteres, wenn die Nierensecretion und die Transsudation aus der Wand des hydronephrotischen Sackes so gering ist, dass sie durch die Lymphgefässresorption compensirt wird, letzteres, wenn das Hinderniss für die Entleerung der Flüssigkeit wieder verschwindet, wenn etwa der den Ureter verstopfende Stein endlich bis in die Harnblase heruntergedrückt oder wenn der den Ureter comprimirende Tumor entfernt wird.

Gegenüber der Rinde und den peripherischen Theilen der Markkegel nehmen die Markpapillen eine besondere Stellung ein, indem sie nicht nur vom Lumen der Harnkanälchen aus äusserlich von einer Seite her, sondern von fast allen Seiten stark gedrückt werden, was sich ja auch durch die Gestaltveränderung dokumentirt. Hier tritt offenbar eine ganz directe Druckatrophie ein. Ein sehr seltenes, aber von Friedreich beobachtetes Ereigniss ist es, dass die Papillen ohne Mithülfe einer eitrig-necrotisirenden Entzündung vollkommen absterben, undurchsichtig gelb werden und sich von dem lebendigen Theil der Markkegel ablösen. (Es spielte in dem beobachteten Falle der allgemeine Marasmus und die Herzschwäche wohl eine Rolle.) Nicht selten dagegen ist es, dass einige necrotische Zerstörungen sich zu den Druck-

störungen hinzugesellen, da in dem stagnirenden Harn, besonders wenn das Hinderniss jenseits der Harnblase liegt, leicht Zersetzungen eintreten und zu der Cystitis eine Pyelonephritis sich hinzugesellt (s. S. 66). Auch eine Combination von Phthisis renalis tuberculosa (s. S. 101) mit Hydronephrose ist keineswegs selten. Möglicherweise wird durch die Hydronephrose eine locale Disposition für die Ansiedelung von Tuberkelbacillen bewirkt, doch kann auch umgekehrt die Tuberculose des Ureters Hydronephrose erzeugen.

Ueber Altersatrophie: Sadler, Thèse de Nancy, 1879 (abhängig von Gefässveränderungen), Ballet, Rev. de méd. 1881 (primär in den Kanälchen). Dieselbe wird auch in vielen Arbeiten über die

Arteriosclerotische Atrophie berücksichtigt. Die hierher gehörige Literatur ist schon auf S. 88 und 89 angegeben; ich hebe nochmals hervor: Ziegler, Ueber d. Urs. d. Nierenschrumpfung, D. Arch. f. klin. Med. 25, p. 586, 1880 und füge noch hinzu: Greenfield, Atheroma of the renal artery leading to occlusion of the vessel and degenerative changes in the Kidney, Path. Transact. XXVI, 135, 1875; Lemcke, Beitr. zu d. Lehre von d. ursächl. Beziehungen zw. chron. interst. Nephr. u. Endarter. oblit. der klein. Art. des ganzen Körpers, D. Arch. f. klin. Med. 35, p. 148, 1884; Duplaix, Contribution à l'étude de la sclérose, Arch. gén. de méd. 1885, I. p. 145; Gull, On the pathology of arterio-capillary fibroid Kidney, Americ. Journ. of med. sc. 91. p. 403, 1886.

Ueber die Resultate experimenteller Untersuchungen betreffs Folgen des Verschlusses von Nierenarterien s. S. 31 und 88.

Ueber Hydronephrose (eine durch Rayer eingeführte Bezeichnung) sind zahlreiche experimentelle Untersuchungen angestellt worden, insbesondere hat man einseitige Ureterunterbindungen gemacht, bei welchen die Thiere lange am Leben gehalten werden können. Die Angaben der verschiedenen Untersucher stimmen nicht ganz überein, doch lässt sich wohl Folgendes als feststehend bezeichnen: Auf die totale Unterbindung folgt zunächst eine Ausdehnung der oberhalb derselben gelegenen Harnwege, sowie der Harnkanälchen und eine Hyperämie mit Blutungen, besonders unter der Kapsel und in dem den Ureter umgebenden Gewebe. Die Hyperämie macht bald (schon nach 3 Tagen) einer Anämie Platz. Die Erweiterung der Kanälchen macht sich zuerst in den Tubuli recti bemerkbar, deren Epithelien eine der Erweiterung entsprechende Abplattung zeigen, später treten die Veränderungen auch in den Henle'schen Schleifen und den gewundenen Kanälchen auf. In den ebenfalls erweiterten Kapselräumen finden sich wechselnde Mengen eines feinkörnigen Detritus. Das interstitielle Gewebe zeigt erst später als die Kanälchen Veränderungen und zwar eine nach Cohnheim von der verstärkten Resorption des Harnes herrührende ödematöse Schwellung, welche sich auch auf die Nierenkapsel und das circumrenale Fettgewebe erstreckt. Von geweblichen Veränderungen tritt zuerst eine kleinzellige Infiltration auf, welche von der 3.—4. Woche ab einer zunehmenden Verbreiterung des faserigen Stromas Platz macht, die zuerst in der Rinde, dann aber auch im Mark auftritt. Anfänglich zeigen sich zahlreiche hyaline Cylinder und glänzende Körnermassen in den Kanälchen, später werden diese seltener, ohne ganz zu verschwinden. Die Abplattung der Epithelien nimmt einen sehr hohen Grad an, aber die erweiterten Kanälchen und Kapselräumen werden später wieder eng, ja schwinden fast ganz (unter der Einwirkung des schrumpfenden Zwischengewebes?). Holste traf einzelne stecknadelkopfgrosse Inseln relativ intacten Parenchyms dicht unter der äusseren Oberfläche der Niere: Holste, Ueber Harnleiterunterbindung, Göttinger Diss. 1888. Daselbst ist auch die frühere Literatur (Aufrecht, Charcot und Gombault, Posner, Rosa, Popoff, Helferich, Bos, Voorhoeve, Straus und Germont, Dunin) citirt. Es wäre noch hinzuzufügen: Cohnheim, Allgem. Pathol., II, 391, 1882, Charcot et Gombault, Note relativ à l'étude anatom. de la néphrite saturnine exp. Arch. de phys. norm. et path. 1881, p. 126, mit anhangsweisem, aber ausführlichem Bericht über Ureterunterbindungen bei Meerschweinchen, sowie Straus, Des lésions rénales dans leur rapport avec l'hypertroph. cardiaque, Arch. gén. de méd. 1882, I. Derselbe behandelt dabei experimentell noch 2 andere Nebenfragen, welche sich an die Hydronephrose an-

schliessen, nämlich: wie verhält sich bei einseitiger hydronephrot. Atrophie die andere Niere, wie verhält sich das Herz? Alle Untersucher stimmen darin überein, dass die andere Niere in der früher geschilderten Weise hypertrophisch wird, Straus kommt aber auch betreffs des Herzens zu gleichem Resultat, er erzielte eine Hypertrophie des linken Ventrikels. Diese Beobachtung stimmt mit solchen beim Menschen überein: die hydronephrotische Schrumpfniere kann ebensogut Herzhypertrophie machen, wie andere Schrumpfnieren. Dies ist wichtig, weil ja durch die Herzhypertrophie wiederum die Hydronephrose mittelst verstärkter Harnwasserausscheidung vermehrt werden kann. Besonders bei der durch Uteruskrebs herbeigeführten Hydronephrose ist die Herzhypertrophie kein seltener Befund. Cohnheim, Allg. Patholog. II, 362, 1882; Artaud, Gaz. méd. de Paris 1883, p. 365 und Rév. de méd. 1883, p. 905; Lancereaux, Paris 1886, Gaz. méd. 1886, p. 284 (hat keine Herzhypertr. gefunden; gibt genauere Angaben über die Nierenveränderungen in 23 Fällen). Sonstige Literatur mit besonderer Berücksichtigung der Aetiologie: Kundrat u. Englisch, Anz. d. Ges. d. Aerzte in Wien, 1875; Wölfler, Arch. für kl. Chir. 21, p. 694, 1877; Schottelius, Virch. Arch. 71, p. 268, 1877: Englisch, Ztsch. f. Chir. XI, 11, 1879; Krakauer, Ueb. Hydronephrose, Berl. Diss. 1881; Schuchardt, D. Ztsch. f Chir. XV, 611, 1881; Wehenkel, Ann. de la soc. de phys. etc. de Bruxelles, 1882, p. 77; Schramm (Hydronephr. bei Wanderniere), Berl. klin. Woch. 1885, p. 561; Henoch, Char. Ann. VIII, 568, 1883 (angeb. doppels. H.); Bidder, Berl. klin. Woch. 1885, No. 8, p. 118 (angeb. H.); Hansemann, Virch. Arch. 112, p. 539, 1888 (über erworbenen klappenartigen Verschluss); Lépine et Porteret, Compt. rend. 107, p. 74, 1889, fanden, dass die Harnsecretion sistirte, sobald der Gegendruck ca. 50 cm Wasser betrug (Cohnheim hat 50 mm Hg angegeben). Bei geringerem Gegendruck war sie nur vermindert, wobei die relative Menge der einzelnen Bestandtheile in auffälliger Weise sich änderte — freilich nicht allein durch die veränderte Secretion, sondern auch durch secundäre Resorption.

Ueber intermittirende Hydronephrose: Landau, Berl. klin. Woch 1888, p. 941 (mit Literatur) und Discussion über den Vortrag in der Berl. med. Ges., ebenda, p. 935.

Literatur über die Anatomie der Hydronephrose: Chaudelux, Contribution à l'étude des lésions rénales déterminées par les obstacles au cours de l'urine, Thèse de Paris, 1876; Garcin, Pyélonephrite d'origine vésicale, Arch. gén. de méd. 1879, I; Friedreich, Ueber Necrose der Nierenpapillen, Virch. Arch. 69, p. 308, 1877; Ueber einen 20 Liter enthaltenden hydronephrotischen Sack: Zielewicz, Virchow-Hirsch J.-B. 1878, II, 229: Perforation eines hydronephrot. Sackes mit Austritt von Harn und Steinresten in das retroperiton. Bindegewebe: Kosinski, ebenda, 1877, II, 231. Adenomatöse Bildungen in angeboren hydropischer Niere erwähnt Weigert, Virch. Arch. 70, p. 500, 1877.

Colloider Inhalt in hydronephrot. Säcken: Tellegen, Een geval van Colloidnephrose, Weekbl. von N. Nederl. Tijdschr. v. Geneeskunde, 1879, No. 15 (citirt ähnliche Fälle von Rayer, Traité, III, 491 [fadenziehende Flüssigkeit]; Dickinson, Pathol. Transact. XIII, p. 137, 1862; Dumreicher, Wien. med. Halle, 1864 [hier habe ich eine entsprechende Angabe nicht finden können]).

Ueber Entwicklung von Gas (hauptsächl. Kohlensäure) in einem hydronephrot. Sack: Kehrer, Arch. f. Gynäcol. XVIII, p. 371, 1881; Hydronephrose mit faustgrossem Rundzellensarcom in der Wand: Ebstein, v. Ziemssen's Hdb. IX, 2, p. 152, 1878.

Absolute Atrophie der linken Niere durch Lithonephrose: Huber, D. Arch. f. klin. Med. XVII, p. 312, 1876.

Es ist bemerkenswerth, dass bei der Hydronephrose, mag sie bedingt sein wodurch sie wolle, die dauernde Erweiterung sich niemals auf die Harnkanälchen erstreckt. Man findet dieselben zwar im Beginn der Veränderungen, besonders nach plötzlichem totalem Verschluss des Ureters erweitert und die Erweiterung erstreckt sich bis zu den Kapselräumen hin, aber sie verschwindet später wieder und niemals sind in den Experimenten cystische Erweiterungen der Kanälchen oder Malpighi'schen Körperchen erzeugt worden, niemals findet man aus der Hydronephrose hervorgegangene Nierencysten beim Men-

schen, mag nun die Hydronephrose zu beliebiger Zeit nach der Geburt, mag sie während der Fötalzeit entstanden sein. Ich habe schon darauf hingewiesen, dass man wohl in dem durch die secundäre interstitielle fibröse Neubildung in der hydronephrotischen Niere ausgeübten Gegendruck die Ursache dafür sehen darf. Ganz anders gestalten sich die Verhältnisse, wenn die Einschaltung der Widerstände im Verlauf der Harncanälchen selbst geschieht, wenn also der Harn gar nicht in die abführenden Wege mit ihren nachgiebigen Wandungen gelangen kann. Dann entsteht auch an den Kanälchen und nicht minder an den Malpighi'schen Kapseln eine Erweiterung, aus welcher allmählich eine Cystenbildung hervorgeht. Eine solche kann natürlich auch in einer hydronephrotisch veränderten Niere vorkommen, aber sie ist dann nicht die Folge der Hydronephrose, sondern Cystenbildung und Hydronephrose gehen unabhängig nebeneinander her. Bei der Cystenbildung verlieren die Epithelzellen regelmässig ihre charakteristische Gestalt und wandeln sich in dünne Platten ohne besondere Differenzirung um, es entsteht also an dem betreffenden Harnkanälchen eine cystische Atrophie oder, wie man gewöhnlich sagt, eine cystische Degeneration. Es ist freilich nicht immer Harn, was die Ausdehnung der Kanälchen bewirkt und es sind diese nicht immer intact, wenn sie ausgedehnt werden, sondern es kann auch, wie bereits S. 85 ausgeführt wurde, in atrophischen und Harnwasser nicht mehr zugänglichen Kanälchen (und wohl auch Kapselräumen) eine cystische Erweiterung dadurch entstehen, dass die Epithelzellen eine colloide Masse secerniren resp. selbst colloid degeneriren. Die Colloidmasse bildet meistens einen mehr gleichmässigen Inhalt, aber sie kann auch in Form von Klumpen, ja von regelmässig geschichteten Kugeln auftreten. Die so entstehenden Colloidcystchen pflegen nur klein zu sein, ja sind meistens nur mit dem Mikroskop zu erkennen und können sowohl in der Rinden- wie in der Marksubstanz sitzen, wo sie besonders gern aus den schleifenförmigen Abschnitten der Kanälchen hervorgehen. Die Fundorte für diese Art Cysten sind die chronisch entzündeten Nieren und die mit seniler oder arteriosclerotischer Atrophie behafteten. In den entzündeten Nieren gibt es aber auch noch eine zweite Art von Cysten, bei welchen der Inhalt nicht aus Erzeugnissen der Epithelzellen allein besteht, sondern zunächst wenigstens aus retinirtem Harn — Typen der sog. Retentionscysten. Sie bieten schon ein Beispiel der cystischen Atrophie, denn sie entstehen nicht wie die vorigen, weil die Kanälchen atrophisch sind, sondern die Kanälchen werden atrophisch, weil sie cystisch werden. Selbstverständlich setzen diese Cystenbildungen, und dies gilt in gleicher Weise für alle noch weiter zu besprechenden, voraus, dass die zu den Harnkanälchen gehörigen Glomeruli noch durchgängig sind. Die gewöhnlichen entzündlichen Retentionscystchen erreichen meistens keine erhebliche Grösse; schon solche von Erbsengrösse gehören zu den äussersten Befunden. Ihr Inhalt ist keineswegs nur reiner Harn, denn einmal kann der Inhalt älterer Cysten durch Resorption sich verändern, dann aber können auch hier die Epithelzellen colloide Massen secerniren, sowie eine colloide oder fettige Degeneration erfahren. Da

ausserdem auch noch aus den in der Cystenwandung vorhandenen Gefässchen Blutungen in das Cystenlumen statthaben können, so ist der Cysteninhalt bald klar, bald trüb, wasserhell oder röthlich oder bräunlich oder gelblich, dünnflüssig oder zäh, gallertartig oder breiig. Mikroskopisch findet man dem entsprechend Fett, Cholestearin, Blut, Blutpigment, Harnbestandtheile verschiedener Art (manchmal in Form von Concrementen), colloide Massen. Dass diese Cystchen wirklich aus Harnkanälchen hervorgegangen sind, beweist die vorhandene Tunica propria und das Epithel, welches freilich an grösseren Cysten fehlen kann, weil es zugrunde gegangen ist. Betreffs der Ursache der Retention des Harnes habe ich schon früher meine Ansicht dahin geäussert, dass dieselbe wesentlich in einer Compression durch das fibröse interstitielle Bindegewebe (cirrhotische Schrumpfniere) beruht. Weder colloide Harncylinder, noch desquamirte Epithelzellen, noch Blut scheinen mir imstande zu sein, einen dauernden Verschluss zu bewirken. Gegen diese Annahme spricht schon die eine Thatsache, dass bei acuter Nephritis keine Cysten gefunden werden, während doch grade bei ihr Cylinderbildung, Epitheldesquamation, Blutung einen besonders hohen Grad zu erreichen pflegen. Dagegen scheint mir die Annahme durchaus zulässig, dass beim Bestehen einer Verengerung infolge von Compression seitens des interstitiellen Gewebes die angeführten Gebilde sehr wohl an der engen Stelle stecken bleiben und den Verschluss vollenden können. Zackige, harte Ausfüllungsmassen der Harnkanälchen, wie Kalkpfröpfe, Harnsäuremassen u. a., können schon eher einen dauernden Verschluss bewirken, wenngleich auch ihre Rolle keine allzugrosse zu sein scheint.

Es bleibt nur ein Punkt noch zu berühren, der, warum sich kugelige Cysten bilden, wenn ein Kanal an einer Stelle verschlossen ist. Diese Beobachtung machen wir nicht an der Niere allein, sondern an den meisten Drüsenkanalen (ich erinnere nur an die Ranula), aber auch an anderen Kanälen, insbesondere den Venen und Lymphgefässen. Bei der Varicenbildung entstehen gleichfalls cystoide Säcke, welche sich auch vollständig von den übrigen Theilen abschliessen können. Es hängt das einmal damit zusammen, dass hinter der Verschlussstelle die Stauung und Ausdehnung sich zunächst geltend macht, so dass dieser Theil am ersten und stärksten erweitert wird, hauptsächlich aber damit, dass die Kanäle, wenn sie nicht schon vorher gewunden waren, bei der Stauung ihres Inhaltes sich in Windungen legen, auch wohl abknicken und dass dann dadurch erweiterte und enge Stellen abwechselnd auf einander folgen. An den engen, geknickten Stellen kommt dann leicht eine Verwachsung der Wandungen und dadurch eine Abschliessung der erweiterten Theile zustande.

Viel merkwürdiger als diese Fälle, bei denen die Cystchen doch nur eine mehr untergeordnete Rolle spielen, sind diejenigen Cystennieren im engeren Sinne, bei welchen das ganze Organ von kleineren und grösseren Cysten durchsetzt ist, welche sowohl an der äusseren Oberfläche (Fig. 32) wie auf dem Durchschnitt, in der Rinde nicht minder wie in der Marksubstanz hervortreten. Die Cysten haben eine

verschiedene Grösse, es gibt eine fein- und grobkörnige Form von Cystenniere, aber der Unterschied ist nicht durchgreifend, wie aus der Abbildung ohne Weiteres zu erkennen ist. Die Wand der Cysten ist dünn, gefässhaltig, bei den grösseren öfter mit vorspringenden Leisten an der Innenfläche versehen, was auf die Entstehung durch Confluenz kleiner Cysten hindeutet. Den Inhalt bildet meistens eine wässerige, wie hydropische Flüssigkeit, so dass man deshalb den Zustand als Hydrops renum cysticus der Hydronephrose an die Seite gestellt hat. Für die Flüssigkeit gilt das früher Gesagte, sie besteht aus Harn, denn es sind eine ganze Anzahl von Harnbestandtheilen (ausser Harnstoff und Harnsäure auch Hippursäure, oxalsaurer Kalk, Cystin, ferner

Fig. 32.

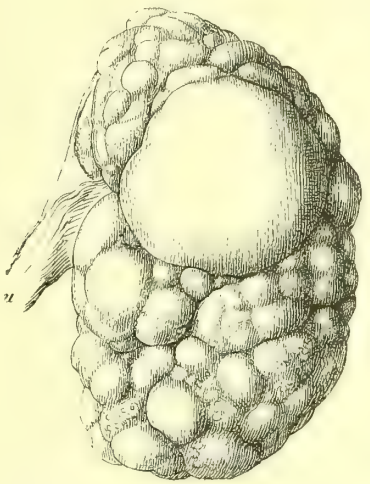

Angeborene Cystenniere eines Neugeborenen, nat. Gr.
Eine grössere Cyste, in der unteren Nierenhälfte eine Anzahl ganz kleiner, von welchen die kleinsten in der Zeichnung nicht wiedergegeben werden konnten.

Leucin und Tyrosin) darin nachgewiesen worden, aber dieselbe ist besonders in den grösseren Cysten, offenbar durch aus der Wand stammendes Transsudat, erheblich verdünnt, eiweisshaltig, oft auch mit Blut, Pigment, Fett und Cholestearin gemengt, so dass die Farbe häufig roth, bräunlich oder auch gelblich ist und die Flüssigkeit mehr oder weniger getrübt erscheint. Zwischen den Cysten sieht man manchmal noch ganz deutliche mehr oder weniger breite Reste von Nierenparenchym, in anderen Fällen werden sie anscheinend nur von fibrösen Bindegewebsmassen getrennt. Selbst an Stellen, wo noch grössere Parenchymreste vorhanden sind, kann man doch meistens eine Abgrenzung von Rinden- und Marksubstanz nicht mehr vornehmen. Die abführenden Harnwege, speciell Kelche und Becken, zeigen in manchen Fällen keinerlei Veränderung, in anderen sind sie geschrumpft, verengert, ja gradezu obliterirt. Da wo sie normal vorhanden sind, kann man ganz

dünnwandige Cysten in ähnlicher Weise halbkugelig in die Kelche sich vorwölben sehen, wie sie an der äusseren Oberfläche sich vorwölben.

Mikroskopisch lässt sich zunächst feststellen, dass die Cysteninnenfläche der Regel nach von einer einschichtigen Lage platter Epithelzellen überzogen ist, welche an kleineren Cysten meistens ganz deutlich auf einer Tunica propria aufsitzen. Bei grösseren ist diese nicht immer mehr sichtbar, ja es kann sein, dass hier eine eigene Wand überhaupt nicht mehr hervortritt, sondern dass die Cysten nur wie Lücken im interstitiellen Gewebe der Niere aussehen. Die Scheidewände zwischen benachbarten Cysten sind oft so dünn, dass man auch daraus auf ein Zusammenfliessen kleinerer Cysten zu grösseren schliessen kann. In einzelnen der kleineren ist es gelungen, der Wand anhängend einen Glomerulus aufzufinden, der zwar plattgedrückt erscheinen, aber für Injectionsmasse noch durchgängig sein kann. Es steht demnach ausser allem Zweifel, dass die cystische Erweiterung alle Abschnitte der Harnkanälchen betreffen kann, von dem kugeligen Ursprung derselben am Malpighi'schen Körperchen bis zu den ausmündenden Ductus papillares hin. Eine andere Entstehung derselben gibt es aber auch nicht. Für die von älteren Untersuchern erörterten Möglichkeiten einer Entstehung aus dem interstitiellen Bindegewebe durch cystische Degeneration desselben oder im Anschluss an den Austritt von Harn aus einem geplatzten Kanälchen lassen sich keinerlei begründende Beobachtungen anführen. Dass nicht in allen Cysten das Epithel nachweisbar ist, kann nicht Wunder nehmen, da dasselbe infolge der auf es einwirkenden mechanischen und sonstigen Schädlichkeiten sehr leicht degeneriren und zu Grunde gehen kann; in den kleinsten Cysten — und diese können ja allein über die Entstehung Aufschluss geben — wird man es, sobald man nur die Nieren in frischem Zustande erhält und in geeigneter Weise behandelt, nicht vermissen.

Die Cystenniere findet sich sowohl bei Neugeborenen wie bei Erwachsenen, nur auf einer Seite oder, was häufiger ist, doppelseitig. Tritt sie bei Neugeborenen resp. Kindern einseitig auf, so ist die andere Niere mehr oder weniger stark hypertrophisch.

Die congenitale Cystenniere, insbesondere die doppelseitige, ist von der grössten Bedeutung, denn da das Volumen der Organe ganz erheblich vergrössert werden kann, so entsteht durch Ausdehnung des Bauches ein Geburtshinderniss. Ich habe einen Fall erlebt, wo bei den Anstrengungen, die Geburt künstlich zu fördern, der eingestellte Kopf abgerissen wurde und darauf nach vorgenommener Wendung auf die Füsse mit grosser Mühe der Körper entwickelt wurde. Auch schon vorher scheint die Nierendegeneration auf die Entwicklung des Fötus einen ungünstigen Einfluss zu üben, da die Geburt häufig vorzeitig erfolgt. Aber auch wenn die Fährlichkeiten der Geburt glücklich überstanden sind, droht dem Kinde noch eine grosse Gefahr, indem durch die Ausdehnung der Bauchhöhle die Excursionen des Zwerchfells erschwert werden. Dadurch wird die Athemthätigkeit gehindert und die Kinder können nach wenigen Inspirationsversuchen ersticken. Freilich ist das nicht nothwendig, denn das Volumen der Nieren kann sehr

verschieden gross sein und je weniger es die Norm überschreitet (siehe die Abbildung), desto weniger wird es ein Geburtshinderniss, desto weniger ein Athmungshinderniss bewirken. So hat man Kinder mit Cystennieren nicht nur Stunden, sondern Tage lange leben sehen. In diesen Fällen macht sich dann noch eine andere Schädigung geltend, die ungenügende Nierenthätigkeit. Ich habe schon hervorgehoben, dass man zwischen den Cysten noch Nierengewebe sehen kann. Dieses kann mikroskopisch ein durchaus functionsfähiges Aussehen darbieten und m. E. kann nicht bezweifelt werden, dass es auch wirklich functionirt. So kann denn in denjenigen Fällen, wo die abführenden Wege offen sind, das Leben eine Zeit lang erhalten werden, um schliesslich doch an der Insufficienz der Nierenthätigkeit zu enden. Es hängt aber begreiflicher Weise ganz von der Menge des vorhandenen functionsfähigen Parenchyms ab, ob eine Insufficienz der Nierenthätigkeit den Tod früher oder später herbeiführt und ich sehe kein Bedenken gegen die Annahme, dass das Leben durch den Rest des Parenchyms Jahrzehnte lang erhalten werden kann. Am besten wird das selbstverständlich bei einseitiger Cystenniere der Fall sein, zumal wenn die zweite Niere hypertrophisch wird. Ich habe einen solchen Fall bei einem 14jährigen Kind beobachtet, bei dem von der Nierenerkrankung den Aerzten gar nichts bekannt war.

Fragen wir nun nach den Ursachen der congenitalen cystischen Atrophie, so ist zunächst festzustellen, dass zweifellos der Abfluss des Harnes aus den cystisch entarteten Kanälchen durch Verschluss derselben verhindert war. Es ist nicht anzunehmen, dass etwa die bei Neugeborenen so häufigen Harnsäureinfarcte die Kanälchen verstopft hätten, denn einmal kommen diese intrauterin nur äusserst selten vor, dann aber sind sie nach der Geburt so häufig, dass öfter Störungen durch sie hervorgerufen werden müssten, was aber keineswegs der Fall ist. Der Verschluss der Kanälchen ist vielmehr ein organischer, es ist eine Obliteration derselben vorhanden. Diese sitzt der Regel nach (es lassen sich noch nicht alle Fälle dem Schema einordnen) an der Papille, wodurch es sich erklärt, dass Rinde und Mark gleichmässig von Cysten durchsetzt zu sein pflegen.

Diese papilläre Atresie der Harnkanälchen kann nicht auf einer Entwicklungshemmung beruhen, denn die neueren entwicklungsgeschichtlichen Untersuchungen haben gelehrt, dass die Harnkanälchen aus der Anlage der ableitenden Harnwege hervorsprossen, nicht sich unabhängig davon entwickeln und erst nachträglich mit ihnen verschmelzen. Es bleibt deshalb gar nichts anderes übrig, als mit Virchow eine fötale, hauptsächlich die Papille betreffende Entzündung mit folgender Obturation anzunehmen. Man kann zwar zu Gunsten der Annahme einer Entwicklungsstörung darauf hinweisen, dass gelegentlich neben der Nierenveränderung auch noch andere angeborene Veränderungen vorhanden sind, die wie Defect der gleichseitigen Hälfte der weiblichen Geschlechtsorgane bei einseitiger Cystenniere (Heusinger) wohl sicher als Bildungsstörungen zu betrachten sind, aber andere wie der Hydrocephalus und die Hydrencephalocele sind ebenfalls auf fötale Erkran-

kungen zurückzuführen, können also ebensogut zu Gunsten einer solchen Annahme verwerthet werden. Ebensowenig ist entscheidend, sondern nur als interessante Thatsache bemerkenswerth, dass wiederholt Fälle beobachtet wurden, wo dieselbe Frau mehrere mit Cystennieren behaftete Kinder hintereinander oder abwechselnd mit gesunden gebar. Die Angabe von Rindfleisch, dass die Arteria renalis bei der angeborenen Cystenniere so eng sei, dass man an ihrem Abgang aus der Aorta nur eben eine Stecknadel in das Lumen einführen könne, gestattet m. E. vorläufig noch keine weitere Verwerthung.

Die Cystennieren der Erwachsenen, welche meist in höherem Lebensalter gefunden werden, gleichen denjenigen der Neugeborenen in allen Stücken, nur sind die einzelnen Cysten und somit die ganzen Nieren grösser. Man hat Cystennieren von 26 cm Länge und entsprechender Breite und Dicke beobachtet. Die grösseren Cysten haben ungefähr die Grösse einer Kirsche, doch gibt es daneben viele kleinere und gelegentlich auch grössere. Alles was über die Zusammensetzung der Wand, den Inhalt und den Sitz der congenitalen Cysten gesagt wurde, gilt auch für diese, insbesondere ist auch die Mitbetheiligung der Marksubstanz bis zur Papille an der Cystenbildung bemerkenswerth, wenngleich es Fälle gibt, wo mehr die Rinde und die peripherischen Theile der Markkegel als grade die Papillen betheiligt sind, wie auch umgekehrt die Betheiligung der Rinde gegenüber derjenigen des Marks zurücktreten kann.

Auch in der Genese weicht die Cystenniere der Erwachsenen anscheinend nicht von derjenigen der Neugeborenen ab, wenigstens ist für eine Anzahl genauer untersuchter Fälle festgestellt worden, dass die Obliteration der Harnkanälchen durch eine chronische fibröse Entzündung bewirkt wurde, welche von den Nierenkelchen auf die Papillen (Pyelo-Papillitis fibrosa, Leichtenstern) oder auf die seitlichen Partien der Markkegel und die Septa Bertini übergegriffen hatte, wenngleich auch hier eine Verallgemeinerung dieser Erklärung noch nicht zulässig erscheint.

In der Mehrzahl der Fälle liess sich über die Entstehung dieser Entzündung ebensowenig etwas eruiren wie über das Alter der Veränderungen, denn die klinisch beobachteten Erscheinungen einer Nierenstörung können sehr wohl davon abgeleitet werden, dass die zwischen den Cysten noch vorhandenen Reste functionirenden Nierenparenchyms acut erkrankten, wodurch dann nothwendig Urämie entstehen musste. Diese Annahme erscheint um so gerechtfertigter, als ein grosser Theil der Cystennieren — und selbst solche mit ausgedehnter Cystenbildung — gar keine klinischen Erscheinungen macht und unerwartet bei der Section gefunden wird. Es vermag also Niemand zu sagen, wie lange die cystische Atrophie schon besteht, und so drängt sich ganz von selbst die Frage auf, ob nicht wenigstens ein Theil dieser Cystennieren Erwachsener schon bei der Geburt angelegt war. Da in vielen derselben noch eine grössere Menge von Nierenparenchym vorhanden ist, welches zwar meistens die Zeichen chronischer Entzündung darbietet, aber häufig doch auch noch überraschend gut und functionstüchtig aussieht, so bin

ich zu einer solchen Annahme sehr geneigt, obgleich ich selbstverständlich anerkenne, dass ein Beweis dafür nicht erbracht ist und dass es immerhin auffallend ist, dass die mit Cystennieren Behafteten meistens ein höheres Alter erreicht haben, während man doch erwarten sollte, dass, den congenitalen Ursprung der Nierenaffection vorausgesetzt, der zu krankhaften Störungen gleich der hypertrophischen Einzelniere disponirte Rest functionsfähigen Parenchyms schon in früheren Lebensperioden erkrankt wäre.

Auch in den Cystennieren sind wiederholt nicht nur Vergrösserung von Gefässknäueln, sondern auch Ausbuchtungen und seitliche Sprossenbildungen an den Harnkanälchen beschrieben worden, welche vielleicht auf compensatorische hypertrophische Neubildung hinweisen. Sehr auffällig ist es, dass schon in zahlreichen Fällen multiple Cystenbildung der Nieren und der Leber gleichzeitig beobachtet worden ist. Ich habe einen solchen Fall vor mir, bei dem beide Nieren zu 2 faustgrossen multiloculären Kystomen umgewandelt erscheinen, während in der Leber mehr zerstreute Cysten sitzen, die nur in der Gegend des Lig. suspens. dichter zusammenstehen. Die Cysten erreichen in allen Organen die Grösse von Kirschen, ja von Wallnüssen. Dies gleichzeitige Vorkommen legt sicher den Gedanken nahe, dass man es mit fötalen Bildungen zu thun habe, während andererseits die mikroskopische Untersuchung der Leber ganz unzweifelhaft Neubildungen mit cystischer Umwandlung an den Gallengängen ergeben hat. Für die Niere fehlt noch ein derartiger Nachweis, wenngleich von Sabourin diese Bildungen unter die Adenome gezählt werden. Speciell von den Nieren gibt er an, dass zunächst an kleineren Abschnitten der Harnkanälchen das Epithel in einen indifferenten Zustand zurückkehre, dann eine Erweiterung sich bilde und durch Confluenz benachbarter Erweiterungen endlich die grösseren Cysten entständen. Auch Brigidi und Severi sprechen von einer vorgängigen Wucherung des Epithels. Es wird Sache weiterer Untersuchungen sein, festzustellen, inwieweit etwa Stauungscysten mit passivem Verhalten des Epithels und adenomatöse Cysten mit primärer Epithelwucherung zu trennen sein möchten und wohin speciell die zugleich mit Lebercysten auftretenden Nierencysten gehören.

Noch grössere Schwierigkeiten für die Erklärung als die totalen Cystennieren bieten diejenigen Nieren, in welchen nur eine einzige oder doch bloss vereinzelte Cysten vorhanden sind. Diese solitären Cysten können eine ganz erhebliche Grösse (Apfelgrösse, ausnahmsweise selbst Mannskopfgrösse und mehr mit mehreren Liter Inhalt) erreichen und prominiren dann stark an der äusseren Oberfläche der Nieren, während die kleineren bis zu solcher von Kirschgrösse in der Tiefe des Parenchyms, der Rinden- oder auch der Marksubstanz gelegen sein können. Nicht selten sieht man zahlreiche leistenförmige Vorsprünge an der inneren Oberfläche der Cystenwand als Beweis dafür, dass ursprünglich mehrere Cysten hier nebeneinander lagen. Im übrigen verhalten sich diese einzelnen Cysten wie die multiplen, insbesondere besitzen sie denselben Inhalt, eine eiweisshaltige, aber auch Harnbestandtheile enthaltende Flüssigkeit, welche durch Bluterguss roth, rothbraun,

durch Fett- und Cholestearinbildung trübgrau oder gelb gefärbt werden kann.

Das, was an diesen Nieren am auffälligsten ist, ist die Beschaffenheit des Parenchyms, welches durchaus normale Verhältnisse darbieten kann. Also weder eine Rinden- noch eine Markentzündung kann dieser offenbar auf Harnretention beruhenden Cystenbildung zu Grunde liegen. Aber wodurch die Retention? durch Cylinder? Concrementinfarkte (Kalk-, Harnsäure)? Es ist nicht zu sagen.

Die vorkommenden geschichteten Concremente in Cysten mit Radiärstreifung sind von manchen für Leucin erklärt worden. Chotinski hält sie für umgewandelte Blutkörper.

Die angeborenen Cystennieren haben schon längst die Aufmerksamkeit auf sich gezogen, da sie ihrer geburtshülflichen Wichtigkeit wegen auch von Geburtshelfern und Gerichtsärzten untersucht wurden. Virchow, Ges. Abh. S. 864, 1856, hat zuerst in einer entzündlichen Atresie der Papillen die Ursache für die Veränderung erkannt. Im übrigen hat man im Laufe der Zeit die verschiedensten Möglichkeiten erörtert: Verstopfung der Kanälchen durch sog. Fibrincylinder, durch Concrementinfarcte, desquamirte Epithelien, Blut, Ruptur der Kanälchen und anschliessend Cystenbildung im interstitiellen Gewebe, primäre cystische Degeneration des Bindegewebes u. s. w. Besonderer Beachtung scheinen nur diejenigen, sowohl in der älteren wie in der neueren Literatur vokommenden Angaben über Wucherungsvorgänge an den Epithelien der Harnkanälchen, Bildung seitlicher Ausbuchtungen oder Sprossungen und Abschnürung derselben zu verdienen, weil durch dieselben die Möglichkeit des Vorkommens progressiver, vielleicht cystadenomatöser Vorgänge nahe gelegt wird.

Es erscheint wünschenswerth, dass mit Hülfe der neueren Untersuchungsmethoden grade diese Angaben controlirt werden.

Für die congenitale Cystenniere war durch Koster (Nederl. Ark. II. u. III.) auf Grund der Kupffer'schen Angaber über die Entwicklung der Niere eine Bildungsanomalie angenommen worden. Es sollten die getrennt sich entwickelnden Drüsenkanälchen und die abführenden Wege nicht mit einander in Verbindung getreten sein. Da nach dem jetzigen Stand unserer Kenntnisse die Voraussetzung falsch war, so ist auch die Erklärung hinfällig. Nur für den Fall wäre sie zu retten, dass sich nachweisen liesse, dass die Cysten in der Marksubstanz nur aus den Henle'schen Schleifen, nicht aus den Sammelröhren sich entwickelten, denn die meisten neueren Embryologen nehmen an, dass zwar die Sammelröhren aus den ableitenden Harnwegen hervorsprossen, die gewundenen und schleifenförmigen Kanälchen aber unabhängig davon sich entwickeln und erst secundär mit jenen sich vereinigen. Kommt diese Vereinigung nicht zustande, dann würde damit allerdings eine Harnstauung in den Schleifen des Marks und den gewundenen Kanälchen der Rinde eintreten müssen. Ist dagegen die ältere Ansicht richtig, dass alle Kanälchen aus den Ureteren hervorsprossen, dann ist die Cystenniere überhaupt nicht durch Bildungshemmung (der bleibenden Niere) zu erklären. Eine andere, sozusagen teratologische Erklärung hat kürzlich Bland Sutton (The Lancet, 1887, I. p. 254) gegeben, indem er behauptet, dass die Cysten in den Cystennieren sowohl der Neugeborenen wie der Erwachsenen gar nicht aus den Harnkanälchen, sondern aus übriggebliebenen Resten der Urnierengänge durch Secret-Secretion hervorgegangen seien. Neben der Niere liegende, aus dem Wolff'schen Körper hervorgegangene Cysten hat Remy, Journ. de l'anat. etc. 1879, No. 2 beschrieben. Ueber die Verengerung der Art. ren. bei congenitaler Cystenniere macht Rindfleisch in seinem Lehrbuch, S. 528, 1886, Mittheilung.

Beckmann, Virch. Arch. IX, p. 221, 1856 und XI, 121, 1857; Virchow, Onkolog. I, p. 270, 1863; Erichsen, Virch. Arch 31, p. 371, 1864; Hertz, ebenda 33, p. 232, 1865 (ausführliche Darstellung); Tomen, Kystes des reins, Thèse de Paris 1865 (enorm grosse Solitärcysten, eine mit 3 Liter Inhalt); Klein, Virch. Arch. 37, p. 504, 1866; Burger, Ueb. cystoide Deg. d. Nieren beim Neugeb. Diss. Bonn 1867; Ranvier, Journ. de l'anat. et de la phys. 1867, p. 445; Brückner, Virch. Arch. 46, p. 503, 1869, mit Bemerkungen von Virchow; Laveran, Gaz.

hebd. 1876, p. 756; Michalowicz, Dégén. kystique des reins et du foie, Thèse de Paris, 1876 (6 eigene Fälle, Literatur); Courbis, Contribution à l'étude des kyst. du foie et des reins, Thèse de Paris, 1877; Brigidi e Severi, Lo Sperimentale 46, 1, 1880 (Wucherung der Epithelien); Thorn, Beitr. z. Genese d. Cystennieren, Diss. Bonn, 1882 (Nachweis des Uebergreifens fibröser entzündlicher Neubildung vom Kelch auf die Papille bei Cystenniere eines Erwachsenen); Juhel Benoy, Rev. de méd. 1881, p. 937 (Cysten der Niere und Leber); Chotinsky, Diss. Bern, 1882 (vergrösserte Glomeruli und Sprossenbildung); Sabourin, Contribution à l'étude de la dégén. kystique des reins et du foie, Arch. de phys. norm. et path. 1882, p. 63; Pawlowski, Petersb. med. Woch. 1883, No. 28; Leichtenstern, D. med. Woch. 1884, No. 51 (wählt die Bezeichnung Nephropapillitis fibrosa obliterans, glaubt, dass die Schrumpfung von den Artt. rectae ausgehe; rechte Niere 28 cm lang, 14 breit, 9 dick, Gewicht 1505 gr; linke Niere 24 cm lang, 12 breit, 9 dick, Gewicht 1350 gr); Durlach, Ueb. Entstehung der Cystenniere, Diss. Bonn, 1885 (Uebergreifen einer fibrösen entzündlichen Wucherung vom Kelch aus auf die Grenze der Renculi); Prudden, New York med. Record, 1885 (in Verbindung mit Hydronephrose u. einer in ihrer Entstehung unerklärten circumrenalen Cyste); Philippson, Virch. Arch. 111, p. 549, 1888 (hat sowohl Vergrösserung der Glomeruli als auch Erweiterung gewundener Harnkanälchen, solide Sprossen nach aussen, papilläre Wucherungen nach dem Inneren der Cysten, wie auch eigenthümliche ringförmige Verdickung der Tunicae propriae und spiralige Torsion der Henle'schen Schleifen [von der er die spiralige Windung mancher Harncylinder herleitet] beobachtet. Derselbe fand in Cysten injicirte Glomeruli).

Ueber den Befund einer bohnengrossen und einer halbbohnengrossen Niere, welche wesentlich aus colloiden Cystchen bestanden neben verschiedenen Missbildungen bei einem Neugeborenen berichtet Ebstein, v. Ziemssen's Handb. IX, 2, p. 140, 1878.

Necrosen und Degenerationen.

Schon wiederholt mussten in den vorhergehenden Abschnitten degenerative und necrotische Processe erwähnt und geschildert werden, weil dieselben untrennbar besonders mit gewissen Circulationsstörungen und Entzündungen verbunden sind. Was speciell die necrotischen Processe betrifft, so gelangten bereits ätiologisch wie anatomisch verschiedene Formen zur Besprechung. Gangrän ist an der Niere nicht häufig (s. S. 60), sie kann sich zu eiterigen Entzündungen hinzugesellen, am häufigsten zur Pyelonephritis, bei der auch kleine Abschnitte des Parenchyms absterben und gangränös werden können. Eine zweite Form der Necrose, welche gleichfalls aus der Einwirkung von pyogenen Mikroorganismen hervorgeht, ist eine necrotische Malacie, welche auch wieder besonders bei sehr heftigen Formen der Pyelonephritis auftritt (s. S. 67 u. f., Fig. 17). Eine scharfe Grenze gegen die eiterige Einschmelzung des Gewebes besteht nicht. Endlich gibt es noch eine dritte Form mykotischer, neben Eiterbildung auftretender Necrose, bei der das necrotische Gewebe zunächst wenigstens eine festere Consistenz annimmt, makroskopisch trüb, undurchsichtig, graugelb aussieht und mikroskopisch völligen Kernschwund, schollige Umwandlung der Zellen und schliesslich Uebergang des gesammten Gewebes in eine matt aussehende, klumpige, nur noch Andeutungen der früheren Structur darbietende Masse zeigt. Es gehört diese Necrose zu jener neuerdings nach Weigert als Coagulationsnecrose bezeichneten Gruppe, welche grade in der Niere eine ganz besonders grosse Rolle spielt. Es handelt sich dabei um eine unter der Einwir-

kung der fortgesetzten Durchtränkung der Gewebstheile mit Parenchymsaft (der fibrinogene Substanz enthält) entstehende Gerinnung, fibrinoide Umwandlung der Gewebselemente, insbesondere der Zellen, welche im Absterben fibrinoplastische Substanz und Fibrinferment frei werden lassen, die mit dem Fibrinogen der Parenchymflüssigkeit zusammen zu dem fibrinoiden Körper sich umwandeln. Der Kern verliert bei diesen Vorgängen seine Färbbarkeit und verschwindet endlich ganz (Fig. 33). Sowohl die Ausdehnung wie die Aetiologie dieser Coagulationsnecrosen ist nun grade in der Niere äusserst verschieden.

Fig. 33.

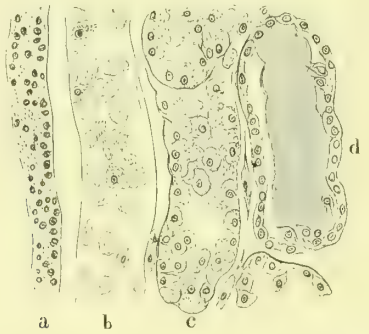

. Necrose von Nierenepithelien, Typhus.

a dünner Schleifenschenkel. b gew. Kanälchen mit Necrose fast sämmtlicher Epithelien, c desgleichen mit vereinzelten necrot. Zellen, d desgleichen mit Cylinder.

Von den in infectiösen Granulationsgeschwülsten, insbesondere den tuberculösen auftretenden Necrosen, welche ja weniger die normalen Nierenbestandtheile direct, als vielmehr die pathologisch neugebildeten Elemente betreffen, ganz abgesehen, gibt es zunächst, wie oben schon erwähnt wurde, eine mykotisch entzündliche Coagulationsnecrose. Sie tritt oft nur in kleiner Erstreckung, vielleicht nur auf Epithelzellen oder einen Glomerulus beschränkt, in der Umgebung von Bakterienhaufen auf (s. S. 44, 65; Fig. 16), sie kann aber auch, und das ist bei schwerer Pyelonephritis keineswegs ganz selten, grössere Gewebsabschnitte, eine ganze Papille und selbst noch einen Theil der übrigen Marksubstanz ergreifen. Da grade dabei die Pyelitis häufig einen ausgesprochen diphtherischen Charakter besitzt, so kann man gradezu von einer diphtherischen Necrose oder Diphtherie der Papillen sprechen (s. S. 68 u. Fig. 18). Dabei können dann durch die begleitende Eiterung ganze Stücken der necrotischen Papillen oder die ganze necrotische Masse auf einmal losgelöst und schon während des Lebens mit dem Harn ausgeschieden werden.

An derselben Stelle, an den Papillen, können aber auch noch aus anderen Ursachen ausgedehntere Necrosen vorkommen, bei Hydronephrose (s. S. 134) und bei Amyloidentartung. In beiden Fällen spielt sicherlich Anämie eine wesentliche Rolle und so kann man dieselben

gradezu als anämische Necrosen bezeichnen. Solche kommen nun als ganz gewöhnliche Erscheinungen in der Nierenrinde im Anschluss an Verstopfung von Arterienästchen vor, wie das schon früher (S. 27) geschildert und abgebildet (Fig. 5 S. 27 und Fig. 6 S. 29) worden ist. Es soll hier nur noch einmal die Thatsache hervorgehoben werden, dass die einzelnen Gewebsbestandtheile eine verschiedene Resistenz gegenüber der Abnahme der Ernährungszufuhr besitzen, der zufolge in dem anämischen Bezirk die Necrose immer zuerst an den Epithelien der gewundenen Kanälchen, dann an denjenigen der übrigen und zuletzt erst an den Zellen des Bindegewebes und der Gefässe, insbesondere auch der Glomeruli hervortritt.

Dass bei Verschluss des Stammes der Nierenarterie die Niere fast in ihrer Gesammtheit der Necrose verfallen kann, ist gleichfalls bereits früher (S. 28) erwähnt worden. Es bleiben von den, ganze Parenchymabschnitte, wenn auch nur kleine, mit allen ihren Bestandtheilen betreffenden Necrosen noch solche zu erwähnen, welche bei dyscrasischen Krankheiten, der Gicht und der Zuckerharnruhr vorkommen.

Die Gichtnecrosen sind in allen Gichtnieren mit grösseren Ablagerungen von harnsaurem Natron zu finden, denn es zeigt sich regelmässig um die Krystallhaufen herum ein Hof von kernfreiem necrotischem Gewebe (Fig. 34). Makroskopisch sind die Stellen an der kreideweissen Färbung der Krystallablagerungen zu erkennen. Die Ur-

Fig. 34.

Nierengicht, nach einem Präp. von Ebstein. Bismarckbraun, Balsam, schw. Vergr.
Um die Krystallhaufen des harnsauren Natron herum Necrose, durch mangelnde Kernfärbung angezeigt, weiterhin starke Kernfärbung an den Harnkanälchen und an dem zellig infiltrirten interstitiellen Gewebe.

sache der Necrose ist in dem Uebermass der vorhandenen Harnsäure zu suchen, wir haben es also mit einer toxischen Necrose zu thun und zwar mit einer, welche durch ein im Körper selbst erzeugtes Gift, also durch Autointoxication entstanden ist. In dieselbe Gruppe gehört auch die diabetische Necrose, welche allerdings als Necrose sämmtlicher Gewebsbestandtheile selten ist. An der Anwesenheit kleiner weissgrauer Herde in der Rinde, wo die Necrose ihren Sitz hat, kann man sie — erkennen ist vielleicht etwas zu viel gesagt, aber vermuthen. Es ist noch nicht mit voller Sicherheit zu sagen, welches der chemische Stoff ist, der diese Necrosen macht, doch spricht vieles dafür, dass nicht der Zucker, sondern das Aceton und verwandte Stoffe (Acetessigsäure etc.) die Noxen darstellen. Beide dyscrasischen Affectionen, sowohl die Gicht wie der Diabetes erzeugen nun aber auch Necrosen einzelner Gewebsbestandtheile und bilden somit den Uebergang zu einer grossen Gruppe von Störungen, welche solche, man könnte sagen, mikroskopische Necrosen hervorzurufen vermögen. Seltener ist eine solche Partialnecrose auf den Gefässapparat beschränkt, doch gibt es Necrosen der Endothelien von Capillaren und Venen, welche sich dabei in homogene, blasse, rundliche oder gestreckte, zuweilen auch wurstartige Gebilde verwandeln, und auch die S. 125 beschriebene Atrophie der Glomeruli ist doch am Ende nichts anderes als eine Necrose; in der Regel handelt es sich dabei um eine Epithelnecrose und es sind auch Epithelnecrosen, welche man bei harnsaurer Diathese und bei Diabetes findet. Entsprechend der schon wiederholt hervorgehobenen grösseren Empfindlichkeit der specifisch functionirenden Zellen sind es hauptsächlich diejenigen der gewundenen Harnkanälchen oder der dicken Schleifenschenkel, welche der Necrose unterliegen. Bei der harnsauren Diathese treten die Epithelnecrosen mehr vereinzelt auf; die necrotischen Epithelzellen bilden nach Ebstein die Grundlage für die Bildung von Harnsäurekügelchen, aus denen beim Neugeborenen die Harnsäureinfarcte der Papillen hervorgehen.

Beim Diabetes ist dagegen eine Necrose selbst zahlreicher Epithelzellen der gewundenen Kanälchen ein nicht seltener Befund und geeignet, das diabetische Coma als ein urämisches erscheinen zu lassen. In ganz gleicher Weise treten aber Epithelnecrosen auch bei anderen Autointoxicationen auf, z. B. beim schweren Icterus, bei Hämoglobinurie, wie nicht minder bei zahlreichen gewöhnlichen Intoxicationen, z. B. mit Cantharidin, chlorsaurem Kali, chromsauren Salzen, Petroleum u. a. Besonders wichtig ist die mir wiederholt aufgefallene Thatsache, dass anscheinend auch das Jodoform imstande ist, ähnliche Necrosen zu erzeugen, besonders wenn die Nieren schon durch andere Processe (senile oder im engeren Sinne pathologische) verändert, d. h. geschwächt sind, oder wenn gar wegen einer Nierenerkrankung der chirurgische Eingriff nothwendig war. Es ist das ja eine für die gröberen Necrosen längst anerkannte Thatsache, dass die der Necrose zu Grunde liegende völlige Sistirung des lebendigen Stoffwechsels durch um so geringfügigere Ursachen bewirkt werden kann, je schwerer der Stoffwechsel bereits gestört ist und das Gleiche gilt auch für die Epi-

thelnecrosen der Nieren. Eine wichtige Quelle für diese sind endlich auch zahlreiche Infectionskrankheiten (Pyämie, Septicämie, Typhus, Diphtherie, acute Leberatrophie, acute Tuberculose u. a.), bei welchen mit mehr oder weniger grosser Regelmässigkeit Epithelnecrosen in den gewundenen Harnkanälchen gefunden werden. Diese bilden in der Mehrzahl dieser Fälle eine Theilerscheinung entzündlicher Vorgänge, besonders der parenchymatösen. Das Verhältniss der Epithelveränderungen zu den entzündlichen Vorgängen kann dabei ein sehr verschiedenes sein, indem bald die Necrose nur eine secundäre Folge der Entzündung ist, bald umgekehrt die Entzündung durch die Necrose angeregt wird, oder endlich beide Vorgänge gemeinsame und coordinirte Folgen der einwirkenden Ursache sind.

Im übrigen tritt grade in den zuletzt erwähnten Fällen keineswegs nothwendig eine Coagulationsnecrose auf, sondern der Zellentod kann auch im Anschluss an verschiedene degenerative Vorgänge als Endresultat sich anschliessen, wie denn überhaupt alle die geschilderten necrotischen Processe mehr oder weniger regelmässig in Begleitung von allerhand degenerativen Veränderungen gefunden werden.

Die dabei vorkommenden Degenerationen betreffen in erster Linie die Epithelzellen der Harnkanälchen und unter diesen wiederum vorzugsweise diejenigen der gewundenen Harnkanälchen. Ihrer engen Beziehungen zu den Entzündungen wegen sind die meisten auch schon früher (S. 52) erwähnt worden. Es gehören hierher: die albuminöse, die fettige, die vacuoläre, die colloide, die hyaline, die Glycogen- und Amyloid-Degeneration.

Bei der albuminösen Degeneration, welche auch als körnige Trübung oder trübe Schwellung bezeichnet wird, zeigen die vergrösserten Zellen einen stark gekörnten Leib, in dem der Kern bei der frischen Untersuchung nur undeutlich oder gar nicht hervortritt, weil er von den Körnern verdeckt wird. Die Körner selbst haben ein mattes Aussehen und erweisen sich als Eiweisskörner, indem sie bei der Behandlung mit starker Essigsäure oder verdünnten Alcalilaugen verschwinden. Die Veränderung kann an allen Nierenepithelien, an denjenigen der Malpighi'schen Körperchen so gut wie an denjenigen der Kanälchen vorkommen, aber am häufigsten trifft man sie doch an den gewundenen Kanälchen, seltener an den Malpighi'schen Körperchen und den Schleifen, am seltensten an den Sammelröhren an. Bei den Stäbchenzellen der gewundenen Kanälchen, deren centrale Abschnitte schon an sich etwas heller sind, als die peripherischen, tritt auch die stärkere Körnung zuerst an letzteren hervor. Die Zellen können durch die albuminöse Trübung, die man gewissermassen als eine Ueberladung mit unverdauten Eiweisssubstanzen bezeichnen könnte, dem Untergange entgegengeführt werden, indem sie entweder als plumpe rundliche Massen von ihrer Unterlage sich loslösen und mit dem Harn, allmählich zerfallend, fortgeschwemmt werden, oder noch an Ort und Stelle zerbröckeln und sich auflösen. Auch ihr Kern geht in beiden Fällen unter Aufquellung zu Grunde. Andererseits ist aber auch eine Rückkehr zum normalen Zustand möglich, indem allmählich die im Ueber-

mass angehäuften körnigen Eiweissmassen durch den Stoffwechsel zersetzt, gewissermassen verdaut werden. Da benachbarte Zellen nicht nothwendig in gleichem Grade leiden, vielmehr einzelne zu Grunde gehen, andere sich erholen können, so findet man an letzteren nach der Wiederherstellung auch noch progressive Veränderungen, Kern- und Zellentheilung, wodurch ein Ersatz für die zugrundegegangenen geschafft und somit auch die normale Verfassung des Kanälchens wiederhergestellt wird.

Die geringeren Grade der albuminösen Trübung oder, wie man auch gesagt hat, der parenchymatösen Degeneration sind begreiflicherweise mikroskopisch schwer zu erkennen, da die Uebergänge zu dem normalen Zustand unmerkliche sind, aber auch für die makroskopische Betrachtung gilt dasselbe. Die stärkeren Trübungen kann man schon eher mit blossen Augen erkennen, wenngleich auch bei ihnen immerhin eine gewisse Uebung erforderlich ist. Die Niere ist im Ganzen oft gar nicht oder nur wenig vergrössert, die Rindensubstanz vielleicht etwas verbreitert, aber das Aussehen des Durchschnitts ist auffällig, indem die Rinde trüb, undurchsichtig, grau oder, je nachdem die Gefässe mehr oder weniger gefüllt sind, grauröthlich aussieht, während die Marksubstanz häufig eine stärkere Röthung darbietet. Dies ist besonders beachtenswerth, da die Röthe der Marksubstanz in Verbindung mit der Trübung und vielleicht einer etwas grösseren Weichheit die albuminös degenerirte Niere von der sonst sehr ähnlichen anämischen unterscheidet. Die Trübung der Rinde ist übrigens der Regel nach keine gleichmässige, sondern ein gutes Auge kann die stärkere Veränderung der Labyrinthe gegenüber den mehr grau durchscheinenden Markstrahlen wohl erkennen. Die Glomeruli können sich als rothe Pünktchen aus der trüben Labyrinthregion deutlich abheben, doch ist dies keineswegs nothwendig. Je stärker die Blutfülle überhaupt ist, desto schwerer ist die Epithelveränderung zu erkennen.

Ungemein häufig, wenngleich nicht nothwendig, ist die albuminöse Degeneration mit einer fettigen Degeneration verbunden, resp. geht allmählich in eine solche über, indem in den Zellen statt der matten Eiweisskörner immer zahlreichere dunkelumgrenzte glänzende Fetttröpfchen auftreten, welche weder durch Essigsäure, noch durch kalte Alkalilaugen zum Verschwinden gebracht werden können. Was über die Localisation der Eiweisskörner sowohl im allgemeinen wie im besonderen gesagt wurde, gilt in ganz gleicher Weise für die Fettkörnchen, nur dass diese doch wohl häufiger auch in graden Kanälchen, besonders den schleifenförmigen und an den Zellen der Malpighi'schen Körperchen (Glomerulus-, seltener Kapselepithel) gefunden werden. An den Epithelien der gewundenen Kanälchen treten die Fettkörnchen zuerst in dem äusseren (Stäbchen-) Theil auf, lassen also zunächst den Kern frei, während sie an den Epithelien der Sammelröhren mehr um den Kern herum sich anhäufen.

Der weitere Verlauf der Veränderung gestaltet sich gleichfalls durchaus wie bei der albuminösen Trübung: die verfettende Zelle ist keineswegs todt oder auch nur dem Untergange nothwendig verfallen,

sondern sie kann zu einem normalen Zustand zurückkehren, sobald die Ursachen, welche der Degeneration zugrunde lagen, beseitigt sind. Freilich, wenn der ganze Zellenleib mit Fettkörnchen so dicht erfüllt ist, dass der Kern verdeckt wird, dann ist die Gefahr vorhanden, dass der Stoffwechsel gänzlich erlischt und die Zelle mitsammt ihrem Kern zu Grunde geht, indem sie an Ort und Stelle in einen fettigen Detritus zerfällt, oder sich zunächst ablöst und erst im Lumen der Harnkanälchen resp. im Kapselraum sich auflöst. Es ist indessen zu beachten, dass man auch bei stark verfetteten Zellen nach der Färbung und bei der Untersuchung in Balsam die Kerne noch nachzuweisen vermag, so dass man also durchaus nicht aus dem Vorhandensein und der Färbbarkeit derselben etwa schliessen darf, man habe es nicht mit einer fettigen Degeneration, sondern mit einer Fettinfiltration zu thun. Bei Thieren, Hunden, Katzen, kommt eine solche Infiltration, hauptsächlich an der Grenze von Rinde und Mark, unter normalen Verhältnissen vor, dagegen ist sie beim Menschen unbekannt. Selbst in Fällen allgemeiner Adiposität ist die Niere meistens frei von Fett und wenn solches vorhanden ist, so liegen die Verhältnisse in der Regel so, dass man dasselbe als Degenerationsfett ansprechen kann.

Die fettige Degeneration ist sowohl makroskopisch wie mikroskopisch erheblich leichter zu diagnosticiren als die albuminöse, weil man die Fetttröpfchen nicht nur (am besten mit Osmiumsäure) färben, sondern auch sehr scharf und klar durch Behandlung frischer Schnitte mit verdünnter Kalilauge hervortreten lassen kann. An senkrechten Durchschnitten kann man in dem durch die Lauge ganz durchsichtig gewor-

Fig. 35.

Fettige Degeneration der gewundenen Harnkanälchen in der Niere eines icterischen Neugeborenen (von der Niere Fig. 39). Senkrechter Doppelmesserschnitt von der frischen Niere, schw. Vergr.
m Markstrahlen, g Glomeruli, die Verfettung der gewundenen Kanäle nimmt nach der Tiefe hin zu.

denen Präparate die dunkelkörnigen verfetteten Theile sehr gut erkennen (Fig. 35) und so leicht über die Localisation derselben einen Aufschluss gewinnen. Für die makroskopische Diagnose kommt in Be-

tracht, dass die Fettkörnchen nicht nur die Undursichtigkeit des Gewebes noch erhöhen, sondern demselben auch eine mehr oder weniger deutliche und reine gelbe Färbung verleihen. So erscheint also in den gewöhnlichen Fällen die Rindensubstanz stark getrübt und besonders gegenüber der in der Regel intensiver gerötheten Marksubstanz auffällig blass, graugelblich, gelblich, gelbröthlich. Der Blutgehalt der Rinde ist meistens gering, je stärker er ist, desto schwieriger ist die Erkennung der Verfettung. Sobald die letztere — und das ist die Regel — auf die gewundenen Kanälchen beschränkt ist, sieht man auf einem senkrechten Durchschnitt der Niere (Fig. 36) die Markstrahlen durchscheinend grau oder grauröthlich, nicht selten gradezu glasig, ödematös,

Fig. 36.

Nierenverfettung (bei Amyloid), nat. Gr.
Regionen der gewundenen Harnkanälchen waren gelb, Markstrahlen grau-röthlich, Mark dunkelroth.
SB Septum Bertini, m Markkegel, K Nierenkelch, f Hilusfett.

im Labyrinth dagegen treten neben den gefüllten oder leeren Gefässknäueln trübe, gelbliche Fleckchen und Streifchen hervor. Sehr häufig ist die Verfettung in den gewundenen Kanälchen nicht gleichmässig verbreitet, sondern ähnlich wie es früher (Bd. I. S. 204) von der Herzmuskulatur beschrieben und abgebildet worden ist, fleckweise stärker vorhanden, so dass man sowohl auf dem Durchschnitt wie an der Oberfläche trübe, gelbe Flecken hervortreten sieht, welche besonders in den Fällen, wo gleichzeitig Hämorrhagien vorhanden sind, in Verbindung mit den rothen Blutfleckchen das Parenchym bunt gesprenkelt erscheinen lassen. Je weiter verbreitet die Verfettung ist, um so gleichmässiger trüb und gelb sieht die Niere aus und bei den höchsten Graden der Degeneration, wie solche besonders bei Phosphorvergiftung vorkommen, kann in der That das ganze Organ eine fast gleichmässige buttergelbe trübe Färbung darbieten.

Grade in solchen Fällen kann man sich bei der mikroskopischen Untersuchung überzeugen, dass zwar die Epithelzellen die hauptsächlichen, aber doch nicht einzigen Lieferanten des Fettes sind, da sowohl Endothelzellen der Capillaren wie Bindegewebszellen gleichfalls zu Fettkörnchenzellen umgewandelt sein können. Am häufigsten trifft man

Fett ausserhalb der Kanälchen im interstitiellen Gewebe bei Fällen chronischer (entzündlicher) Verfettung an, doch muss grade dabei beachtet werden, dass das hier vorhandene Fett nicht nothwendig hier entstanden zu sein braucht, sondern durch Resorption seitens der Lymphgefässe dahin gekommen sein kann. Man wird deshalb, will man eine interstitielle fettige Degeneration diagnosticiren, besondere Beziehungen der Fetttröpfchen zu zelligen Elementen nachweisen müssen. Das gleichzeitige Verhalten der Epithelzellen kann keinen Anhalt gewähren, da sehr wohl an ihnen bereits die Wiederherstellung des normalen Zustandes eingeleitet sein kann, während sich im interstitiellen Gewebe noch Resorptionsfett befindet.

Ich habe bei der Besprechung der albuminösen Trübung über das Vorkommen derselben keine genaueren Angaben gemacht, weil dieselbe auch in dieser Beziehung mit der fettigen Degeneration übereinstimmt, die ja, wie erwähnt wurde, sehr häufig aus jener hervorgeht.

Aus allgemeinen Ursachen und demgemäss über beide Nieren verbreitet finden sich die Degenerationen bei Stauungshyperämie (s. S. 34). Je länger dieselbe anhält, um so mehr tritt die Fettbildung hervor, wie man am besten an der Fettniere der Herzkranken erkennt. Auf ähnlichen Ursachen beruht auch die Fettniere der Cholerakranken, obgleich hier wohl noch ein zweites Moment mitspielt, die Entzündung, und zwar die Entzündung hervorgerufen durch infectiöse Substanzen. Damit haben wir aber das Hauptgebiet der albuminösen und der leichteren fettigen Degenerationen berührt: die acute, besonders infectiöse Nephritis (s. S. 52 und 73), wie sie bei zahlreichen acuten Infectionskrankheiten offenbar unter dem Einfluss gewisser chemischer Stoffe (Infectionsgifte) vorkommt. Ihr steht die einfache toxische Nephritis nahe, wie sie z. B. durch Cantharidin, Terpenthin, chlorsaures Kali, chromsaure Salze etc., aber auch durch Haemoglobin, Galle erzeugt werden kann. Je acuter die Intoxication verläuft, um so mehr wird man nur albuminöse Trübung finden, je länger sie dauert, desto mehr Fett ist vorhanden. Am ausgesprochendsten tritt eine allgemeine Verfettung bei der Phosphorvergiftung auf, in geringerem Grade bei Arsenik-, Schwefelsäure- und ähnlichen Vergiftungen. Es ist schon auf Seite 78 darauf hingewiesen worden, dass hier eine Scheidung zwischen einfacher degenerativer Verfettung schwer vorzunehmen ist. Die entzündliche Fettniere ist am angegebenen Orte bereits eingehend geschildert worden. Mehr als einfache Degeneration erweisen sich die Verfettungen, welche bei allgemeinen Anämien, am ausgesprochendsten bei perniciöser Anämie und Leukämie vorkommen, zu denen auch die cachectischen Verfettungen (bei Phthisis pulmonum etc.), in naher Verwandtschaft stehen. Den Uebergang von den Verfettungen aus allgemeinen zu denjenigen aus localen Ursachen machen die durch arteriosclerotische Verengerungen der Arterien, sowie besonders die durch amyloide Degeneration der Arterien und Glomeruli bewirkten Verfettungen. Bei letzteren spielt gewiss die Herabsetzung des Blutzuflusses eine grosse Rolle, doch habe ich bereits früher darauf hingewiesen, dass auch Combinationen von entzündlicher Verfettung und Amyloiddegene-

ration häufig vorkommen. Durch locale Anämie wird albuminöse und fettige Degeneration bei Infarctbildung bewirkt (s. S. 29), desgleichen durch locale Einwirkung von Infectionsgiften in der Umgebung von Bakterienanhäufungen verschiedener Art.

Unter ähnlichen Bedingungen, wie die vorstehend erörterten Degenerationen und sowohl mit ihnen wie mit Coagulationsnecrose zusammen, trifft man auch die als vacuolaere, blasige, hydropische oder hyaline zu bezeichnende Veränderung der Epithelzellen, welche auf S. 52 als Begleiterscheinung acut entzündlicher Processe schon erwähnt wurde. Die so veränderten Epithelzellen erscheinen wie gequollen, enthalten in ihrem Körper einen oder auch mehrere mit heller Flüssigkeit gefüllte Hohlräume (Vacuolen), welche besonders in dem nach dem Lumen zu gerichteten Abschnitte der Zellen ihren Sitz haben und hier oft wie grosse Blasen sich vorwölben, so dass auf dem Querschnitt der ganze Binnenraum der Kanälchen von ihnen eingenommen werden kann, wobei dann die aneinander stossenden zarten Begrenzungshäutchen der verschiedenen Blasen wie ein durch das Kanallumen ausgespanntes Netzwerk aussehen können. Die Blasen können unter Zurückbleiben eines lebensfähigen den Kern enthaltenden Restes des Zellenprotoplasmas abgestossen werden, es können aber auch die ganzen Zellen unter immer weitergehender Vacuolenbildung oder Zerfall zugrunde gehen.

Grosse Aehnlichkeit hat mit dieser Veränderung die colloide Degeneration der Zellen, bei der ebenfalls hauptsächlich an den inneren Abschnitten der Zellen sich kugelige glänzende colloide Massen bilden, die entweder wie ein Secret ausgestossen werden oder unter deren Entwicklung gleichfalls die gesammte Zelle, nachdem sie sich oft vorher schon abgelöst hat, zugrunde geht. Man findet diese Colloiddegeneration hauptsächlich an atrophischen Harnkanälchen, aus denen dann gern die früher (S. 137) schon geschilderten Colloidcysten hervorgehen.

Eine nur unter ganz bestimmten Verhältnissen und auch da nicht regelmässig vorkommende Degeneration ist von Ehrlich in diabetischen Nieren an den Zellen der Schleifen gefunden worden. Wenn die Nieren vor der Untersuchung ausgewaschen waren, sehen die Zellen blasig, aufgequollen, hydropisch aus, wenn man aber gleich in absolutem Alkohol härtet und dann mit Jodgummi behandelt, nehmen die hyalinen Partien eine gelbe bis braune Färbung an, denn es handelt sich um eine Glykogendegeneration. Ganz zutreffend ist diese Bezeichnung freilich nicht, denn das Glykogen wird in den Zellen wohl nicht gebildet, sondern gelangt durch Resorption dahin, aber die Zellen zeigen doch mit und neben der Glykogenablagerung eine ausgesprochene hyaline Degeneration, darum mag die Bezeichnung gestattet sein. Die hyaline Degeneration (ohne Glykogen) war schon von Armanni und Ebstein früher beschrieben worden. Es lässt sich die Veränderung zuweilen schon makroskopisch an der frischen Niere erkennen, indem nach dem Aufgiessen einer Jodjodkaliumlösung in der Region der Schleifen eine braune Färbung hervortritt. Man muss sich jedoch dabei

vor einer Verwechslung mit den ebenfalls bräunlich sich färbenden mit Blut gefüllten Vasa recta hüten.

Während die bis dahin behandelten Degenerationen wesentlich solche der Epithelzellen waren, sind nun noch einige aufzuführen, welche hauptsächlich die Gefässe, aber auch die Tunicae propriae betreffen. Sie schliessen sich insofern unmittelbar an die zuletzt besprochenen Zellendegenerationen an, als es sich auch bei ihnen um eine Umwandlung der normalen Bestandtheile in eine glänzende, hyaline Masse handelt. Die eine dieser hyalinen Degenerationen der Gefässe ist unter diesem Namen bereits bei den Entzündungen (S. 54, Fig. 13) besprochen und dabei auch angeführt worden, dass es nicht nur genetisch, sondern auch chemisch und morphologisch verschiedene Formen von hyaliner Glomerulusdegeneration zu geben scheint, welche aber bisher noch nicht genauer von einander getrennt worden sind.

Eine weitere hyaline Gefässveränderung, welche rein morphologisch die grösste Aehnlichkeit mit der Fig. 13 abgebildeten Form hat, ist, wenngleich Uebergänge vorkommen, doch durch besondere chemische Reactionen so gut charakterisirt, dass sie schon lange als besondere Form mit besonderem Namen belegt worden ist, nämlich

Die amyloide Degeneration. Die amyloide Substanz wird zwar von manchen Pathologen nicht als eine degenerative, d. h. durch Umwandlung der Gewebselemente entstandene, sondern als eine infiltrirte, d. h. von aussen her in den Gewebselementen nur abgelagerte angesehen, aber m. E. mit Unrecht: die amyloide Veränderung ist eine wohl unter der Mitwirkung von Blutbestandtheilen zustande gekommene Degeneration der Gewebsbestandtheile, ähnlich der fibrinoiden Degeneration und Coagulationsnecrose.

Die amyloide Degeneration betrifft in der Niere in erster Linie den Gefässapparat und insbesondere die Glomeruli. Ist die Veränderung geringer, so sieht man an ungefärbten mikroskopischen Präparaten nur einzelne Schlingen verdickt, wie aufgequollen, in eine homogene, matt glänzende, hyaline Masse umgewandelt, während bei stärkerer Veränderung unter entsprechender Vergrösserung des gesammten Glomerulus immer zahlreichere Schlingen und endlich der ganze Knäuel in gleicher Weise verändert sind, Fig. 37. Dabei ist zu beachten, dass in einer und derselben Niere häufig verschiedene Glomeruli eine ungleich starke Entartung darbieten. Die hyaline Substanz sitzt in der eigentlichen Gefässwand, welche durch dieselbe derartig verdickt wird, dass das Lumen sich immer mehr verengt, bis es schliesslich für Blut und Injectionsmasse nicht mehr durchgängig ist. Dass die Glomerulusepithelien erhalten bleiben, erkennt man leicht daran, dass selbst an total degenerirten Knäueln noch zahlreiche Kerne auf der Oberfläche der verquollenen Gefässschlingen gefärbt werden können. Am besten überzeugt man sich von ihrer Anwesenheit und Lagerung, wenn man die amyloide Substanz und die Kerne in verschiedener Weise färbt. Das gelingt aber sehr leicht mit Methylviolett und nachheriger Essigsäurebehandlung, wodurch die Kerne blau, die amyloiden Gefässe roth gefärbt erscheinen; auch Pikrocarmin gibt gute Bilder, indem die Kerne

roth, die amyloiden Massen hellgelb gefärbt werden. Damit sind schon 2 bemerkenswerthe chemisch-tinctorielle Reactionen der amyloiden Substanz festgestellt. Letztere, die Gelbfärbung in Pikrocarmin, theilt sie mit anderen hyalinen Substanzen, erstere, die Rothfärbung in Methylviolett ist für sie charakteristisch. Die Methylviolettfärbung gibt mikroskopisch gefälligere und besonders auch prägnantere Bilder als die ältere Jodfärbung, durch welche die amyloiden Massen eine rothbraune Farbe erhalten.

Gleichzeitig sind meistens auch die Vasa afferentia der Glomeruli und die Arteriae interlobulares, wenigstens in ihren Endverzweigungen verändert (Fig. 37). Ihre Wand ist verdickt, starr, hyalin, ihr Lumen zwar nicht verschlossen, aber doch erheblich eingeengt. Es ist leicht, besonders wiederum mit Hülfe der Anilinreaction nachzuweisen, dass nicht die Intima degenerirt ist, denn die Endothelzellen lassen sich deutlich mit blaugefärbten Kernen erkennen, sondern dass die amyloide Substanz in der Media sitzt, wo sie an den grösseren, weniger veränderten Arterienästen sehr deutlich in Form circulär verlaufender schmaler Streifen auftritt, welche mit den Circulärmuskeln der Media in Beziehung stehen müssen. Früher nahm man an, dass die Muskelzellen selbst amyloid degenerirt seien, nach Eberth befindet sich aber die Amyloidsubstanz zwischen den Zellen. Seltener als die Vasa afferentia sind die V. efferentia der Glomeruli und seltener als diese die interstitiellen Capillaren degenerirt, während die Vasa recta der Marksubstanz fast in jeder einigermassen stärker entarteten Niere miterkrankt sind.

Von sonstigen Gewebsbestandtheilen unterliegen der Degeneration noch die Tunicae propriae der Harnkanälchen, insbesondere diejenigen der Ductus papillares, doch ist ihre Betheiligung in der Regel nur in hochgradig degenerirten Nieren zu erwarten. Selbst die Kapseln der Malpighi'schen Körperchen können der Degeneration unterliegen, welche endlich auch, wenngleich nur fleckweise und im Anschluss an amyloide Gefässe oder Tunicae, das interstitielle Bindegewebe (Fig. 37) und die fibröse Nierenkapsel ergreifen kann. Zweifelhaft muss es noch immer gelassen werden, ob Epithelien der Harnkanälchen amyloid werden können. Ich selbst habe mich nie davon überzeugen können, doch wird von vertrauenswürdigen Beobachtern darüber berichtet. Wenn überhaupt, so kommt ihre Degeneration jedenfalls nur äusserst selten vor. Eigenthümlich liegt die Sache bei den Harncylindern, welche reichlich in Amyloidnieren vorhanden zu sein pflegen: es gibt darunter solche, welche mit Methylviolett eine röthliche Färbung annehmen, aber weder mit Jodjodkalium allein, noch bei nachträglicher Behandlung mit Schwefelsäure etc. die charakteristische Amyloidreaction geben. Ich halte es nicht für richtig, zu sagen, nur das dürfe dem Amyloid zugerechnet werden, was die typische Jodreaction gebe, da ich die Anilinviolett-Reaction für mindestens ebenso typisch halte und es als festgestellt erachte, dass es Uebergangsformen von hyalinen, keinerlei specifische Reaction gebenden Eiweisssubstanzen zu der amyloiden Eiweisssubstanz gibt, welche sehr wohl zwar schon die Anilinviolett-

Reaction, aber noch nicht die Jodreaction geben können. Ich entscheide mich deshalb dahin, dass es Harncylinder gibt, welche in der Umwandlung zu amyloider Substanz begriffen sind, wenn sie auch das Endstadium dieser Umwandlung noch nicht erreicht haben.

Ich habe bei der Aufzählung der amyloid entarteten Bestandtheile des Nierengewebes zwar im allgemeinen schon über die relative Häufigkeit der Degeneration Angaben gemacht, muss aber noch bemerken, dass die allerverschiedenartigsten Combinationen vorkommen können.

Fig. 37.

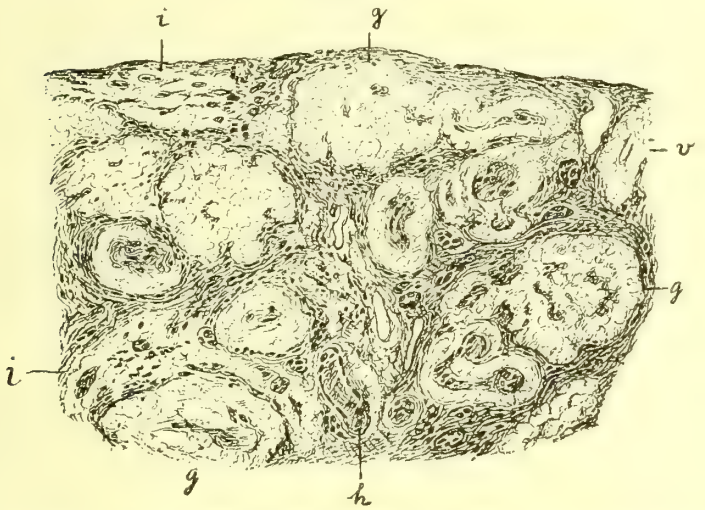

Amyloide Schrumpfniere, schw. Vergr.

Totale Degeneration der Glomeruli (g) sowie der Vasa afferentia (v); h Harnkanälchen mit amyloider Tunica propria; bei i Amyloid in dem interstitiellen Gewebe; die meisten Harnkanälchen atrophisch.

Die häufigste Combination ist wohl die einer Entartung der Glomeruli und kleinsten Arterien der Rinde und der Vasa recta der Marksubstanz, seltener sind letztere hauptsächlich, die Glomeruli nur wenig erkrankt, selten übertrifft die Entartung der Capillaren diejenige der Glomeruli, am seltensten sind hauptsächlich die Tunicae propriae degenerirt. Die Degeneration ergreift regelmässig beide Nieren in gleicher Weise, wenn auch nicht immer in gleicher Stärke, zu den grössten Ausnahmen gehört es und ist nur durch besondere Verhältnisse bedingt, dass die eine Niere amyloid ist, die andere nicht.

Die makroskopische Erkennung der amyloiden Degeneration der Niere ohne weitere Hülfsmittel ist erheblich schwieriger wie diejenige der Milz und Leber, da in der Niere nicht so grosse Massen von Amyloidsubstanz zusammenliegen wie dort, doch ist immerhin auch an der Niere bei starker Veränderung der eigenthümliche matte, wachsähnliche Glanz und die festere Consistenz auffällig. Am ehesten ist noch die totale Degeneration der Glomeruli daran zu erkennen, dass die Kör-

perchen als durchscheinende graue Körnchen (wie feinste Thautröpfchen) an der Schnittfläche stark hervorspringen, doch ist auch hier eine Täuschung möglich, da bei der Glomerulonephritis eine ähnliche makroskopische Veränderung auftreten kann. Ein vortreffliches Hülfsmittel zur makroskopischen Diagnose ist die Jodjodkaliumlösung. Zwar kann man auch durch Methylviolett an frischen mikroskopischen Schnitten eine sehr schöne makroskopisch erkennbare Farbendifferenz zwischen amyloiden (rothen) und nicht amyloiden (blauen) Bestandtheilen erzielen, aber für den Gebrauch bei der Section ist das Methylviolett nicht geeignet. Dagegen treten nach Jodaufgiessen die amyloiden Knäuel als braune Pünktchen, die Interlobulararterien als feine Striche und die Bündel der Vasa recta als breitere, in der Grenzschicht des Marks in regelmässigen Abständen gelagerte braune Streifen gut hervor. Die Entartung der Capillaren und Tunicae propriae ist makroskopisch nicht sicher zu erkennen, letztere aber zu vermuthen, wenn in der Papille oder den anstossenden Theilen eine gleichmässige oder feinstreifige braune Färbung hervortritt.

Im übrigen ist das Aussehen der amyloiden Niere nicht allein von dem Amyloid abhängig, da die Amyloiddegeneration selten die einzige vorhandene Veränderung ist, vielmehr meistens in Verbindung mit anderen Veränderungen auftritt, unter denen solche des Epithels der Harnkanälchen, insbesondere desjenigen der gewundenen, obenan steht. Dasselbe kann verschiedene der vorher erörterten Degenerationen (albuminöse, blasige) erleiden, unterliegt aber hauptsächlich der Verfettung. Im Lumen der Harnkanälchen finden sich meistens Cylinder, welche oft durch ihre Dicke, ihre feste Consistenz und, wie eben erwähnt, ihre besondere Reaction sich auszeichnen. Die Menge der Cylinder kann eine so enorme sein, dass die Consistenz der ganzen Niere gewiss zum guten Theil ihnen zugeschrieben werden muss. Selten sind Hämorrhagien vorhanden, häufig kleinzellige oder auch fettig-körnige Infiltrationen im interstitiellen Gewebe oder fibröse Verdickungen desselben mit Schrumpfung der Rinde. Danach lassen sich verschiedene Formen von Amyloidnieren unterscheiden:

Selten sind die reinen Amyloidnieren, welche für das blosse Auge nahezu normal erscheinen, desgleichen Amyloidnieren mit acuten hämorrhagisch-entzündlichen Veränderungen. Am häufigsten ist die grosse weisse (gelbe) Amyloidniere, die amyloide Fettniere. Dieselbe ist vergrössert, selbst bis auf's Doppelte und mehr; ihre Kapsel ist dünn, leicht abziehbar; ihre Oberfläche blass, gelblich, grau und röthlich gefleckt, zuweilen mattglänzend; auf dem Durchschnitt erscheint die ganze Rinde verbreitert, ihre Markstrahlen sind graudurchscheinend, die Labyrinthe wie die Oberfläche gefleckt, die Glomeruli meist blutleer, bei starker Entartung vorspringend, vergrössert; die Markkegel seltener gleichfalls blass, häufig dunkelroth gefärbt. Zuweilen findet man in den Venenästchen als Ausdruck der gestörten, d. h. verlangsamten Circulation Thromben, nur sehr selten wird die Circulationsstörung in den Papillen so stark, dass diese der Necrose anheimfallen und abgestossen werden. Das relative Verhältniss

zwischen Epithelverfettung und Amyloiddegeneration kann ein sehr verschiedenes sein: neben starker Verfettung geringe Amyloiddegeneration und umgekehrt bei starker Amyloidentartung geringe Verfettung. Schon dies Verhältniss weist darauf hin, dass die Verfettung keineswegs ohne weiteres als eine Folge der durch die Amyloiddegeneration der Arterien und Glomeruli bewirkten Kreislaufsstörung (Anämie) angesehen werden kann, wenngleich eine gewisse Abhängigkeit sicherlich nicht von der Hand gewiesen werden kann, besonders auch in Rücksicht auf die Thatsache, dass in den Fällen, wo vorzugsweise die Vasa recta amyloid sind, oft nur geringfügige Veränderungen an den Rindenkanälchen vorhanden sind. Wenn also auch zugegeben werden mag, dass es solche Fälle gibt, wo die Amyloiddegeneration das primäre und die Verfettung eine davon abhängige secundäre Veränderung ist, so muss doch andererseits betont werden, dass die neben der Amyloiddegeneration vorhandenen Veränderungen häufig denjenigen der chronischen entzündlichen Fettniere (s. S. 78) so vollkommen gleichen, dass dabei den ätiologischen Verhältnissen entsprechend die Entwicklung einer chronischen Nephritis unabhängig von der Amyloiddegeneration so wahrscheinlich ist, dass man ein Coordinationsverhältniss zwischen beiden Veränderungen annehmen muss. Wie die einfache chronische parenchymatöse Nephritis zur Schrumpfung der Rinde führen kann, so können auch bei der amyloiden Fettniere flache unregelmässige Vertiefungen an der Oberfläche vorhanden sein.

Weniger häufig, aber doch immer häufig genug, trifft man die amyloide Entartung neben einer chronischen produktiven Nephritis (Cirrhose, S. 86). Es ist dabei regelmässig eine mehr oder weniger ausgesprochene Schrumpfung der Rinde vorhanden, so dass man also im engeren Sinne von einer amyloiden Schrumpfniere (Fig. 37) reden kann. Die Niere kann dabei sowohl den Charakter der weissen wie den der rothen Schrumpfniere besitzen. Auch bei dieser Form steht die Stärke der Amyloiddegeneration keineswegs in einem bestimmten Verhältniss zu der Stärke der übrigen Veränderungen, sondern es kann geringfügigere, es kann auch eine sehr ausgedehnte Amyloidentartung da sein, ja es kommen grade hier die allerschwersten Formen der Entartung zur Beobachtung. Dieselbe Frage über die Pathogenese der beiden Affectionen wie bei der amyloiden Fettniere ist auch hier aufgeworfen worden. Es kann keinem Zweifel unterliegen, dass in der Mehrzahl der Fälle die Amyloidveränderung in der schon chronisch veränderten Niere aufgetreten ist. Dafür spricht besonders das Verhalten der Glomeruli, welche in verschiedenen Stadien der Atrophie gefunden werden können und doch erst die Anfänge der Amyloiddegeneration zu zeigen brauchen. Aber selbst wenn sie auch total degenerirt sind, so kann man doch an dem auffälligen Grössenunterschied erkennen, dass sie bereits in der Atrophie begriffen waren, als die Amyloiddegeneration begann. Es ist übrigens bemerkenswerth, dass nicht nur sonst unveränderte, sondern bereits in Degeneration begriffene Knäuel der Amyloidentartung anheimfallen können. Es bleibt nun aber immer noch die andere Frage zu entscheiden, ob die Amyloiddegene-

ration als Folge der chronischen Nephritis anzusehen ist oder, wie in dem vorigen Falle, derselben coordinirt ist. Für die Mehrzahl der Fälle muss die Antwort lauten wie dort: es besteht kein Abhängigkeitsverhältniss, beide Veränderungen sind die gemeinsame Folge einer und derselben Krankheitsursache, die nur früher die Nephritis, später erst die Amyloiddegeneration erzeugt hat. Es gilt das für alle jene Fälle, wo eine ausreichende Ursache nachzuweisen ist oder wo doch die Amyloidentartung der Niere nur die Theilerscheinung einer allgemeinen Amyloidcachexie ist. Es gibt aber Fälle, wo nur in der Schrumpfniere Amyloid — und dies vielleicht auch nur in geringer Menge — zu finden ist und wo keine der bekannten Ursachen für allgemeine Amyloidentartung nachweisbar ist; da lässt sich der Gedanke nicht abweisen, dass die locale Amyloiddegeneration aus localen Ursachen hervorgegangen, d. h. durch die chronische Nephritis bewirkt worden ist.

Immerhin sind diese Fälle selten und ist es die Regel, dass neben der Niere wenigstens noch Milz und Leber, oft aber auch noch andere Organe degenerirt sind. Dabei ist die Stärke der Entartung in den drei genannten Organen keineswegs immer gleich, sondern bald ist das eine oder das eine Paar, bald das andere stärker degenerirt. Die gewöhnlichen Ursachen für Nierenamyloid sind die bekannten: chronische Tuberculose resp. Phthise der Knochen, der Lunge und des Darmes, sonstige chronische Knocheneiterungen, Syphilis für die Mehrzahl der Fälle, zuweilen Malaria, Gicht, chronische Schleimhaut-, Haut-, Serosa-Erkrankungen, selten Sarcomatosis, etwas häufiger Carcinosis. Interessant ist eine Beobachtung von Amyloidentartung der Nieren bei Krebs der einen (Ebstein).

In Bezug auf die Geschlechter zeigt die Amyloiddegeneration keine Verschiedenheit, wohl aber in Bezug auf das Lebensalter. Bei kleinen Kindern ist sie gar nicht bekannt, bei Greisen ist sie selten, am häufigsten kommt sie in dem 3. und 4. Jahrzehnt des Lebens vor.

Von den Folgezuständen ist zunächst die Veränderung des Harnes von Wichtigkeit. Es erklärt sich aus der häufigen Combination der Degeneration mit Entzündung, dass das Verhalten des Harnes ein sehr wechselndes ist. Es lässt sich aber im allgemeinen sagen, dass das Secret der Amyloidniere auffällig hell und arm an Sediment, dagegen eiweisshaltig, ja oft eiweissreich ist, wenngleich Fälle beobachtet wurden, wo Albuminurie ganz oder wenigstens zeitweise fehlte. Ob solche Verschiedenheit durch verschiedenes Verhalten der Glomerulusepithelien genügend zu erklären ist, steht dahin; jedenfalls darf man wohl im allgemeinen annehmen, dass die Glomerulusgefässe mit der Amyloidentartung durchgängiger für Eiweiss werden.

Interessant ist die Frage nach dem Verhalten des Herzens bei der durch Amyloid bewirkten Circulationsstörung in der Niere. Wenn nicht die chronische Nephritis als solche Herzhypertrophie macht, so scheint solche auszubleiben, was sich wohl daraus erklärt, dass die allgemeine Amyloiddegeneration der Ausdruck einer schweren Störung der Ernährung ist, bei der die nothwendige Grundlage für Hypertrophie, ver-

mehrte Zufuhr von Ernährungsmaterial, nicht mehr realisirt werden kann, ganz abgesehen davon, dass auch infolge der Anämie die Druckerhöhung in der Aorta und dem linken Ventrikel nur eine geringfügige sein muss.

Ueber das Vorkommen necrotischer Nierengewebsstücke im Harn: Przewóski, Virchow-Hirsch's Jahresber. 1885, I, 278 (darunter 3 Fälle von Amyloidniere mit Papillennecrose); Beale und Taylor, Arch. of med. 1861, II, 284.

Die Mehrzahl der necrotischen und degenerativen Processe ist behandelt von Cornil et Brault, Etudes sur la pathologie du rein, 1884, ebenso mit besonderer Berücksichtigung des sog. Bürstenbesatzes der Epithelzellen von Lorenz, Ztsch. für klin. Med., XV, 416, 1889.

Ueber necrotische Herde um Bakterienhaufen herum hat zuerst Weigert, Anat. Beitr. zur Lehre von den Pocken, II, 1875, genauere Mittheilungen gemacht, ferner Litten, Virch. Arch. 83, p 508, 1881; betreffs der Pocken s. auch Bowen, Viertelj. für Dermat. u. Syph. XIV, 947, 1887 (hat sogar Dellenbildung an Nierenpocken gesehen). Wegen der anämischen Necrosen wird auf die S. 31, wegen der entzündlichen Necrosen und Degenerationen auf die S. 76 und S. 95 angegebene Literatur verwiesen. Nur einige neuere Arbeiten, welche in der Regel Angaben über die frühere Literatur enthalten, sollen hier angeführt werden:

Ueber Gichtnecrosen: Ebstein, D. Arch. für klin. Med. 27, p. 1, 1880, Virchow, Berl. klin. Woch 1884.

Ueber diabetische Necrosen: Ebstein, D. Arch. f. klin. Med. 28, p. 143 und 30, p. 100, 1881; Frerichs, Ztsch. f. klin. Med. VI, 30, 1883; Inglessis, Le rein dans ses rapports avec le diabète, Thèse de Paris, 1885; Straus, Arch. de phys. VI, p. 322, 1885; Albertoni und Pisenti, Wirkung des Acetons und der Acetessigsäure auf die Nieren, Arch. f. exp. Path. XXIII, p 393, 1887 (fanden dieselben Degenerationen, wie sie Ebstein beschrieben, aber keine Glycogendegeneration).

Nierenveränderungen bei Icterus: Werner, Einwirkung der Galle und gallensauren Salze auf die Nieren, Diss. Bern, 1887; — bei Haemoglobinurie: Lebedeff, Virch. Arch. 91, p. 267, 1883; E. Fraenkel, D. med. Woch. 1889, No. 2 (nach ausgedehnten Verbrennungen; — durch Cantharidinvergiftung: Eliaschoff, Virch. Arch. 94, p. 323, 1883; Longowoi, Fortschr. der Med. II, 1884; Lahousse, 1885; — nach Nierenoperationen: E. Fraenkel, D. med. Woch 1888, No. 48; Sänger, Berl. klin. Woch. 1888, p. 450 (weist besonders auch auf die Gefährlichkeit des Jodoforms hin).

Von Infectionskrankheiten, welche Necrosen von Nierenepithelien bewirken, will ich hier, da ihrer bei den Entzündungen, wo die wichtigsten auch in betreff der Literatur berücksichtigt wurden, nicht gedacht worden ist, noch die Lyssa erwähnen. Schon Rudnew hat 1871 (Ctbl. für die med. Wiss. p. 321) bei Wuth der Hunde eine allgemeine parenchymatöse Nephritis der Rinden- und Marksubstanz kurz beschrieben, neuerdings haben Colasanti und Guarnieri (Moleschott's Untersuchungen zur Naturlehre etc. XIV, 1, 1889) weitere Mittheilungen über die Nierenveränderungen bei experimenteller Wuth der Kaninchen gemacht. Sie fanden häufig längere Strecken und ganze Gruppen der Sammelkanälchen, sowie auch Theile der Henle'schen Schlingen der Coagulationsnecrose anheimgefallen, daneben Glomerulonephritis mit Gefässveränderungen, ähnlich wie bei Scharlach. Makroskopisch erschienen die Nieren wie beim Menschen sehr blutreich, die Marksubstanz geschwellt, trüb, cyanotisch.

Die albuminöse Degeneration wurde von Virchow zuerst erkannt: Arch. f. path. Anat. iV, p. 261, 1852 und Cellularpathol. p. 372, 1871; Experimentelles über fettige Degeneration der Nierenepithelien: v. Platen, Virch. Arch. 71, p. 31, 1877; Ueber die acute Fettdegeneration Neugeborener siehe P. Müller in Gerhardt's Hdb. d. Kinderkrankhtn. II; Ueber Nierenverfettung bei der sog. acuten Parenchymatose: Aufrecht, Pathol. Mitth. I, 1881 und D. Arch. f. klin. Med. 40, p. 619, 1887.

Betreffs des Vorkommens einer Fettinfiltration in der menschlichen Niere füge ich dem im Text Gesagten noch hinzu, dass einzelne Pathologen bei allgemei-

ner Adiposität neben einer Fettleber auch eine Fettniere im Sinne der Fettinfiltration anerkennen. Die Angaben in der Literatur lassen vielfach die wünschenswerthe Schärfe in der Unterscheidung von Degenerations- und Mästungsverfettung vermissen. So findet man in den jüngsten Arbeiten über Schwangerschaftsniere (s. Seite 98) immerzu einen fälschlichen Gebrauch des Wortes Fettinfiltration für zweifellos degenerative Zustände, wie das Virchow (Berl. klin. Woch. 1886, No. 14, p. 230) Leyden gegenüber festgestellt hat.

Betreffs der Phosphorniere vergl. die Literatur bei Phosphorleber, I, p. 926, ferner Ziegler und Obolonsky, Beitr. zur path. Anat. II, p. 791, 1888

Ueber Secretion hyaliner Kugeln seitens der Epithelzellen vergl. noch Kelsch et Kiener, Gaz. méd. de Paris, 1880, No. 49, p. 647; Virchow, Onkol. III, 93, 1865.

Ueber hyaline Degeneration überhaupt vergl. v. Recklinghausen, Allg. Pathol. p. 404, 1883.

Glycogendegeneration bei Diabetes: Frerichs (Ehrlich), Ztschr. f. klin. Med. VI, 33, 1883; Fichtner, Virch. Arch. 114, p. 400, 1888, der daneben auch eigenthümlich localisirte Verfettung an den Harnkanälchen mit dunkelem Epithel fand.

Die Histologie der Amyloidniere ist infolge der Auffindung der Anilinviolett-Reaction in der neueren Zeit wiederholt bearbeitet worden, ohne dass sich eine Uebereinstimmung der Ansichten in Bezug auf das Vorkommen oder Nichtvorkommen einer Degeneration von Epithelien und von Cylindern hat erzielen lassen. Für das Vorkommen einer Epitheldegeneration traten ein Jürgens, Böttcher, Litten, Kyber, wogegen sie von Cornil, Eberth, Schmitz geleugnet wurde; gegen das Vorkommen amyloider Cylinder äussern sich Cornil, Böttcher, Kyber, Schmitz, während Rindfleisch, Jürgens u. a. ihr Vorkommen behaupten. Meinen vermittelnden Standpunkt habe ich im Text dargelegt. Ausführliche Darstellungen mit Literatur geben Wagner, Morbus Brightii, und Ebstein, v. Ziemssen's Hdb. IX, 2. Specialarbeiten: Jürgens, Virch. Arch. 65, p. 194, 1875; Cornil, Arch. de phys. 1875; Schmitz, Ueber die amyloide Degeneration der Nieren, Diss. Bonn, 1877; Böttcher, Virch. Arch. 72, p. 534, 1878; Litten, Berl. klin. Woch. 1878 und Charité-Annal. IV, 1878; Eberth, Virch. Arch. 80, p. 153, 1880; Kyber, ebenda 81, p. 278, 1880.

Zur Aetiologie der Amyloidniere: Wagner, D. Arch. f. klin. Med. 28, p. 416, 1881; Bouchard et Charrin (Soc. de biolog. Paris, 13. Oct. 1888) haben die vorläufige Mittheilung gemacht, dass sie künstlich durch intravenöse Injection von Bacillus pyocyaneus bei Kaninchen Nierenamyloid erzeugt hätten (Wien. med. Woch. 1888, No. 45, p. 1521).

Fremdkörper (bes. abnormer Inhalt der Harnkanälchen) und Parasiten.

Wegen der geschützten Lage der Niere gelangen nur selten Fremdkörper von aussen her direkt in dieselbe hinein, vielmehr stammt Alles, was man von fremden Substanzen in der Niere überhaupt, insbesondere aber in den Lumina der Harnkanälchen findet, mit Ausnahme mancher Mikroorganismen (bei Pyelonephritis etc.) und einiger von den Nierenelementen selbst gebildeter Körper, aus dem Blute, sei es, dass es sich um Austritt normaler oder pathologischer corpusculärer Elemente, sei es, dass es sich um Körper handelt, welche in irgend einer Form gelöst im Nierensecret vorhanden waren und erst secundär in fester Form ausgefallen sind. Zu den in corpusculärer Form ausgetretenen Fremdkörpern gehören streng genommen schon die rothen und farblosen Blutkörperchen, welche bei Blutungen und Entzündungen sowohl in das interstitielle Gewebe wie besonders auch in die Kapselräume und Lumina der Harnkanälchen extravasiren. Ich verweise in dieser Beziehung auf das S. 37 nnd 56 Gesagte.

Nur selten werden unorganisirte abnorme körperliche Beimengungen des Blutes in den Nieren gefunden, doch kommen in ihnen ebensowohl metastatische Ablagerungen von Kohlenstäubchen (Anthrakose), wie solche von Pigmentkörnchen bei der Melanämie und melanotischer Geschwulstbildung vor. Sehr wichtig und interessant ist die Frage, ob solche Körperchen auch von den Glomerulis ausgeschieden werden und in dem Harn nach aussen gelangen.

Sowohl betreffs der Melanämie wie der melanotischen Geschwülste existiren positive Angaben verschiedener Autoren über Ausscheidung von Pigmentschollen durch den Harn, aber es ist dabei schwer zu entscheiden, inwieweit dieselben durch Gefässzerreissung dahin gekommen sind. Bei den schon sehr zahlreichen experimentellen Untersuchungen über diese Frage haben sich betreffs der körnigen Farbstoffe (Zinnober etc.) negative Resultate ergeben, dagegen betreffs der Ausscheidung von Fettkörnchen insofern positive, als zwar nicht regelmässig, aber häufig Fett im Harn zu finden war und zwar nicht bloss in einem Moment, sondern Tage lang, welches zweifellos aus den Glomerulis stammte, die ja bekanntlich bei Fettembolie den Hauptsitz des Fettes bilden.

Es würde nun aber ganz verkehrt sein, wenn man aus dem mangelnden Befund von körnigem Pigment in dem Harn der Harnblase schliessen wollte, es fände keine Ausscheidung durch die Glomeruli statt, da ja die ausgeschiedenen Körner in den Harnkanälchen zurückgehalten werden könnten. Man muss deshalb bei dieser Frage m. E. scharf unterscheiden zwischen der Ausscheidung in die Kapselräume und die Lumina der Harnkanälchen und der Entfernung der ausgeschiedenen Körperchen aus der Niere durch den abfliessenden Harn. Der letztere Vorgang setzt selbstverständlich den ersteren voraus, aber keineswegs muss umgekehrt der erstere unbedingt von dem letzteren gefolgt sein. So existiren denn auch schon Angaben, welche auf eine Ausscheidung auch körniger Partikelchen in den Kapselraum hinweisen, so dass also doch auch für diese die Frage der Ausscheidung, soweit die Niere selbst in Betracht kommt, nicht ohne weiteres verneint werden kann. Es wäre doch auch auffällig, wenn die Knäuelgefässe allein sich als undurchgängig erweisen sollten, da doch sämmtliche Untersucher darin übereinstimmen, dass ein Austritt der infundirten körnigen Farbstoffe aus den Gefässen überall, auch an den interstitiellen Nierencapillaren stattfindet.

Dies Alles gilt nun m. E. auch für die wichtige Frage nach dem Verhalten der Nieren gegenüber den etwa im Blute vorhandenen Mikroorganismen. Für die praktische Seite der Frage ist ja gewiss das Auftreten der Organismen im Harn der Harnblase entscheidend, nicht aber für die Frage der Ausscheidung an den Knäuelgefässen überhaupt. Da auch für Mikroorganismen von allen Untersuchern ein Durchtritt durch normale Gefässwände zugegeben wird, also die Wahrscheinlichkeit besteht, dass auch die Glomerulusgefässe sich nicht anders verhalten werden, da ferner die neuesten Untersuchungen in ihren Resultaten nicht übereinstimmen, so kann ich mich um so weniger der jetzt weitverbreiteten Meinung, dass nur dann die im Blute vorhandenen

Organismen in den Harn übergingen, wenn bereits makroskopisch erkennbare Veränderungen in den Nieren entstanden seien, ohne Rückhalt anschliessen, als ich für Fett- und Pigmentkörnchen den Durchtritt durch die Glomerulusschlingen als constatirt ansehen muss. Wo Fett- und Zinnoberkörnchen durchkönnen, da, sollte man meinen, müssten auch Organismen durchkönnen und dies um so eher, wenn es pathogene Organismen sind, welche wohl leichte Störungen an der Gefässwand mit vermehrter Durchlässigkeit hervorzurufen imstande sein dürften. Ich bin deshalb der Meinung, dass zu einer endgültigen Entscheidung der Frage noch weitere Untersuchungen vonnöthen sind.

Bei Melanaemie treten nach Oppolzer, Wien. med. Woch. 1860, No. 26, sowohl Cylinder mit schwärzlichen und rothbraunen Pigmentschollen besetzt, als auch freies körniges Pigment auf, doch ist O. auf Grund eines zur Section gekommenen Falles der Meinung, dass das Pigment durch Zerreissung der Glomerulus-Schlingen in den Harn gekommen sei. Grohé (Virch. Arch. 22, p. 442, 1861) will die Oppolzer'sche Deutung nicht zulassen, sondern behauptet, dass die Pigmentbildung in den Nieren wesentlich localen Ursprung (aus Blutungen) habe. Derselbe beschreibt und bildet ab (ebenda 20, Taf. X, Fig. 4) die Pseudomelanose der Niere, eine postmortale Veränderung. v. Basch, Wien. med. Jahrb. 1873, p. 233, hat in einem Fall von Melanaemie Schollen von braunem, feinkörnigem Pigment in dem Harn und ganz ähnliche auch im Blut gefunden. Leider ist der Fall nicht zur Section gekommen.

Pigmentklümpchen im Harn bei melanotischer Geschwulstbildung: Nepven, Gaz. méd. de Paris, 1874, p. 59; melanotische Sarcomzellen in den Harnkanälchen, wahrscheinlich von den Nierenglomerulis ausgespült: Eberth, Virch. Arch. 58, p. 63, 1873; Block, Arch. d. Hlk. XVI, p. 412, 1875, hat bei einem melanot. Lebertumor mit Metastasen Pigmentschollen und rothe Blutkörperchen im Harn während des Lebens gefunden, bei der Section nur eine linsengr. Metastase im l. Nierenbecken.

Die Zinnober-Infusionen von Hoffmann und Langerhans (Virch. Arch. 48, p. 303, 1869), sowie von Rütimeyer (Arch. f. exp. Path. 14, p. 393, 1881) haben bezüglich des Harns, von den Befunden Rütimeyer's bei Fröschen abgesehen, negative Ergebnisse geliefert, dagegen haben, ausser Rütimeyer selbst, Bergmann, Halm, Riedel, Werner (Arch. f. exp. Path. 11, p. 296, 1879, wo auch die übrige Literatur angegeben ist), Scriba (Ztsch. f. Chir. XII, 118, 1879) Fett nach intravenöser Injection im Harn gefunden. Dagegen haben sowohl Reitz (Sitzgsb. der Wien Acad. 57, Abth. 2, p. 8, 1868) als Ponfick (Virch. Arch. 48, p. 35, 1869) Zinnober ausserhalb der Glomerulusschlingen, und Rütimeyer (l. c.) Zinnoberkörnchen, Schweiger (Virch. Arch. 110, p. 255, 1887), sowohl Carmin- wie Baryumsulfat- und Stibium-sulfauratum-Körnchen im Kapselraum wie im Lumen gewundener Harnkanälchen auffinden können.

Während bis vor kurzem ziemlich allgemein die Meinung verbreitet war, dass Mikroorganismen aus dem Blute durch die Nieren ausgeschieden würden, ist ein völliger Umschwung der Meinungen durch die Arbeit von Wyssokowitsch (Ztschr. f. Hygiene, I, 1886, mit Literatur) herbeigeführt worden, welcher zu dem Schluss kommt, dass nur dann, wenn makroskopisch wahrnehmbare Blutextravasate oder Herde in den Nieren vorhanden seien, ein Uebertritt von Organismen aus dem Blut in den Harn stattfinde, während er doch selbst feststellt, dass die Organismen an den verschiedensten Körperstellen, auch in der Niere selbst, die Gefässwände durchdringen und in das intervasculäre Gewebe gelangen. W. hat m. E. zu wenig Aufmerksamkeit der Frage geschenkt, ob nicht Mikroorganismen im Kapselraum der Malpighi'schen Körperchen oder im Lumen der Harnkanälchen vorhanden waren, wo solche von Schweiger (l. s. c.) in der That aufgefunden worden sind, ohne dass makroskopisch erkennbare Veränderungen in den Nieren vorhanden waren. Es ist auch nicht recht einzusehen, warum nicht minimale Veränderungen der Gefässwandungen, wie solche durch pathogene Organismen doch hervorgerufen werden können und müssen, ehe die makroskopisch erkennbaren Veränderungen auftreten, genügen sollten, um einen Austritt zu ermöglichen. Bei der acuten Miliartuberculose z. B.

dürfte an einer solchen Möglichkeit gar nicht zu zweifeln sein und ich meinerseits bezweifele auch nicht, dass z. B. bei ulceröser Endocarditis die Mikroorganismen hier oder da im Kapselraum sind, ehe eine gröbere Veränderung an dieser Stelle vorhanden ist. Man vergleiche auch das bei „Parasiten" Gesagte.

Weniger Zweifel begegnen wir bei der zweiten Gruppe von Fremdkörpern, welche erst in der Niere aus in Lösung vorhanden gewesenen Substanzen entstanden sind, obgleich auch hierbei noch mancher Punkt weiterer Aufklärung bedarf. Es handelt sich dabei nicht nur um Stoffe, welche auch schon für das Blut in qualitativer (z. B. gelöstes Hämoglobin) oder doch quantitativer (z. B. Harnsäure) Beziehung abnorm sind, sondern auch um solche, welche zwar normale Bestandtheile des Blutes sind, aber in abnormer Weise in das Nierensecret übergingen (z. B. Eiweiss) oder gar um solche, welche auch normal im Nierensecret vorhanden sind und nur aus pathologischen Ursachen ausfielen (Kalk). Viele dieser Substanzen werden nicht allein in der Niere aus dem Blute ausgeschieden, aber doch in hervorragendem Masse, da die Niere das Hauptreinigungsorgan für das Blut darstellt. Die Ablagerung der Fremdkörper erfolgt sowohl in der Rinde wie im Mark, doch sammeln sich viele derjenigen, welche frei im Lumen der Harnkanälchen liegen, indem sie mit dem Harn nach abwärts gedrängt werden, in den ausführenden Kanälchen der Papillen mehr und mehr an, so dass gröbere, makroskopisch erkennbare Anhäufungen entstehen, die man als Infarcte und im Gegensatze zu den embolischen Infarcten als Concrement-Infarcte bezeichnet.

Ausser dem Zusammenfluss der in peripherischen Abschnitten der Harnkanälchen gebildeten Niederschläge, ist bei dieser hauptsächlichen Localisation derselben in den Papillen der Umstand massgebend, dass in den peripherischen Abschnitten der Marksubstanz eine lebhafte Resorption und damit eine Eindickung des Inhalts der Harnkanälchen statthat, so dass manche Stoffe ausfallen, weil die Lösung zu concentrirt geworden ist.

Einer der am häufigsten in der Niere vorkommenden Fremdkörper ist der Kalk. Wie in den meisten Organen erscheint er in der Regel in der Form des kohlensauren, aber auch wohl des phosphorsauren Salzes, seltener in anderer Verbindung, z. B. als oxalsaurer. Man muss zwei verschiedene Ablagerungsarten des Kalkes wohl auseinanderhalten, die Incrustation von Gewebe und die Bildung von frei im Lumen von Harnkanälchen liegenden, meist cylinderförmigen Concrementen. Bei der Incrustation ist der Kalk meistens in Form feiner Körnchen vorhanden, welche bei auffallendem Licht weiss aussehen, im durchfallenden Licht aber eine dunkle Randcontur und ein helles Centrum zeigen und deshalb leicht mit Fetttröpfchen zu verwechseln sind, von denen sie sich am leichtesten dadurch unterscheiden, dass sie nach Zusatz von Salzsäure verschwinden, dagegen auch in Balsampräparaten unverändert sichtbar bleiben. Die Kalkcylinder haben meistens eine unregelmässige zackige, auch wohl stachelige Oberfläche, sehen aber sonst manchmal mehr homogen, manchmal aus einzelnen Brocken zusammengesetzt aus, seltener haben sie einen geschichteten Bau. Ihr

Aussehen im auf- und durchfallenden Licht ist ähnlich wie das der Körnchen, in der Salzsäure lösen sie sich oft unter Bildung von Kohlensäureblasen und es bleibt nach ihrer Auflösung eine blasse, hyaline Eiweisssubstanz zurück, eine Art Grundsubstanz, in welche der Kalk eingelagert war. Da auch bei anderen Concrementen ähnliche Verhältnisse vorliegen, so will ich gleich hier im allgemeinen bemerken, dass ein doppeltes Verhältniss zwischen der organischen Grundlage und den eingelagerten Concrementen bestehen kann: die hyaline Masse kann zuerst dagewesen und etwa aus necrotisch gewordenen Epithelzellen hervorgegangen sein und dann in ähnlicher Weise einen günstigen Boden für Concrementablagerung geliefert haben, wie wir auch bei der Incrustation mit Kalk vorzugsweise in Coagulationsnecrose abgestorbene oder doch in ihrer Ernährung und Lebensenergie herabgesetzte Gewebsbestandtheile der Verkalkung ausgesetzt sehen — oder die Concrementmassen haben bei ihrem Ausfallen aus der Lösung die Eiweissmasse mit niedergerissen. Es lässt sich nicht immer eine Entscheidung darüber treffen, welches dieser möglichen Verhältnisse vorliegt. Im übrigen sind die beiden Arten der Kalkablagerung häufig gleichzeitig und neben einander in der Niere vorhanden. Sehr häufig tritt die Verkalkung an atrophischen Kanälen auf, besonders bei der Altersatrophie, aber auch bei zahlreichen chronischen Entzündungen, bei denen auch sehr häufig in der Marksubstanz Kalkcylinder gefunden werden. Seltener zeigen sich locale Verkalkungen in Verbindung mit Necrosen ganzer Nierengewebsabschnitte, doch kann sowohl an embolischen Infarcten wie an den früher schon erwähnten mykotischen Necrosen eine Verkalkung sich einstellen. In allen diesen Fällen sieht man makroskopisch an der Stelle der Verkalkung weissliche Färbung; eine mit zahlreichen verkalkten Glomerulis versehene Niere sieht an ihrer Oberfläche weiss punktirt aus.

Am charakteristischsten ist das Bild bei dem Kalkinfarct, d. h. bei einer Anhäufung von Kalk in den Papillen. Man sieht dabei an einem senkrechten Durchschnitt feine grauweissliche Streifen in dem Verlaufe der Harnkanälchen von der Papillenspitze nach der Peripherie der Markkegel hinziehen, oft bis weit über die Mitte hinaus. Es kann sein, dass die äusserste Spitze der Papille weniger stark verändert erscheint, häufig aber ist sie mit dicken Streifen besetzt, ja es kann auf ihrer Oberfläche eine grössere weissliche, deutlich hart anzufühlende Concrementmasse aufsitzen. Die verschiedenen Papillen derselben Niere zeigen in der Regel eine verschieden starke Infarcirung. Mikroskopisch (Fig. 38) sieht man hier in der Regel eine Combination der Inkrustation und der Kalkcylinderbildung. Die Hauptmasse des Kalks sitzt in den Tunicae propriae der Harnkanälchen und im interstitiellen Gewebe, besonders sind es die Wandungen der schleifenförmigen Kanälchen, welche so von Kalkkörnchen besetzt sind, dass man dieselben an einem frischen Doppelmesserschnitt auf's Deutlichste an ihrer dunkelen Farbe erkennen kann. Das Epithel ist häufig an solchen Kanälchen nicht mehr vorhanden, vielleicht necrotisch abgestossen, aber nothwendig ist seine Abwesenheit nicht, wie aus der Abbildung zu er-

kennen ist. Da sieht man einen Kanaldurchschnitt mit mehreren deutlichen Kernen inmitten der Kalkkörner, welche selbst wieder um einen hyalinen Cylinder herumgelagert erscheinen, wie man solche häufig in den Nieren mit Kalkinfarct findet.

Fig. 38.

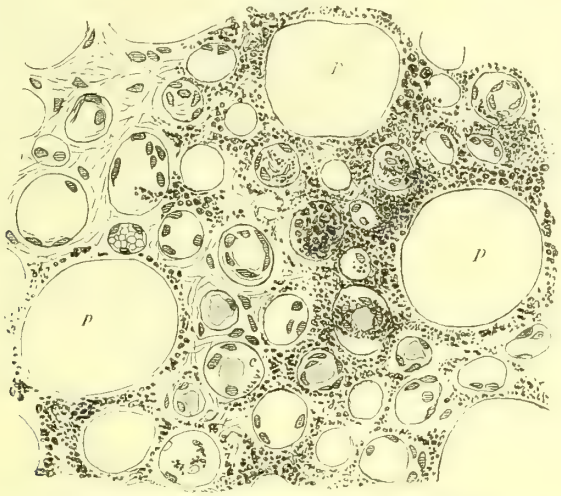

Kalkinfarct der Papillen. Querschnitt mittelst. Vergr.

p Ductus papillares, in vielen kleinen Harnkanälchen Cylinder (c), das Epithel ist an vielen derselben noch vorhanden; die körnigen Kalkmassen liegen sowohl in dem interstitiellen Gewebe wie in den Lumina der Harnkanälchen.

Auch der Kalkinfarct zeigt sich wie die Verkalkung der Glomeruli am häufigsten bei alten Leuten, aber auch im Anschluss an catarrhalisch entzündliche Veränderung der Becken- und Kelchschleimhaut. Hier ist es wohl eine durch das entzündliche Exsudat bewirkte Abnahme der Acidität des Harnes, welche zum Ausfallen des Kalks (vielleicht erst nach dem Tode?) Veranlassung gibt, bei alten Leuten dürften zwei andere Ursachen von Bedeutung sein, senile Obsolescenz einerseits, Vermehrung der Kalksalze im Harn infolge Zunahme derselben im Blut andererseits. Dass es vorzugsweise abgestorbene resp. absterbende Gewebe sind, in welchen sich die Kalksalze niederschlagen, habe ich schon erwähnt. Es ist aber die Art des Gewebstodes dabei nicht gleichgültig, sondern es sind wesentlich die verschiedenen Formen der Coagulationsnecrose, welche der Verkalkung unterliegen. Das lässt vermuthen, dass eine bestimmte Modification des Gewebseiweisses vorhanden sein muss, bei deren Anwesenheit sich vielleicht ein Kalkalbuminat bildet. Nicht unwichtig ist aber auch die zweite Ursache: Vermehrung der Kalksalze im Blut und damit im Harn, aus dem sie in einem solchen Falle natürlich leichter als sonst ausfallen. Das Blut kann aber sehr reich an Kalk werden, wenn eine starke Knochenresorption stattfindet, und so sehen wir denn, dass, wenn durch pathologische Vorgänge eine sehr verstärkte Resorption an Knochen statt-

hat, eine metastatische Verkalkung (Kalkmetastase) an den Nieren (wie auch an anderen Organen) zustande kommt. Dabei sitzt der Kalk hauptsächlich im Lumen von Harnkanälchen, aber bei schwerer Veränderung auch in Epithelzellen, in Glomerulis, wie im interstitiellen Gewebe.

Nicht immer freilich lässt sich eine Ursache für die Verkalkungen und selbst für sehr starke Verkalkungen in den Nieren auffinden. Eine besondere Ursache ist in neuerer Zeit wiederholt festgestellt worden, nämlich eine Sublimatintoxication, wie solche infolge der ausgedehnten Verwendung des Sublimats bei der Wundbehandlung hauptsächlich in der geburtshülflichen Praxis beobachtet worden ist. Zwar nicht constant, aber wiederholt ist dabei eine mächtige Kalkablagerung in den Nieren gesehen worden. Der Kalk fand sich sowohl in den Glomerulis wie in den gewundenen und grade Harnkanälchen. Es ist sehr wahrscheinlich, dass man es hier auch mit einer Kalkmetastase zu thun hat, da bei Sublimatvergiftung eine verstärkte Knochenresorption stattfindet, von deren Intensität es abhängt, ob überhaupt, beziehungsweise wieviel Kalk in der Niere auftritt. Für diese Auffassung spricht auch der von Virchow betonte Umstand, dass bei der Quecksilberverkalkung nicht Epithelnecrosen für die Localisation des Kalkes massgebend sind, sondern dass dieser nur im Lumen der Kanälchen, nicht im Epithel gefunden wird.

Auch noch bei anderen Intoxicationen kommt eine Ablagerung von Kalksalzen in der Niere vor, am stärksten bei Oxalsäurevergiftung, selbst wenn sie innerhalb einer Viertelstunde zum Tode führt. Es treten dabei weisse Streifen, zuerst in der Rinde, später auch im Mark auf, welche von einer Anfüllung der Harnkanälchen durch theils amorphen, theils in Form schiefer rhombischer Säulen krystallirten oxalsauren Kalk nebst vielleicht etwas oxalsaurer Magnesia herrühren. Die bei verschiedenen acuten Infectionskrankheiten beobachteten Nierenverkalkungen mögen z. Th. vielleicht in das Gebiet der mykotischen gehören, z. Th. aber von der Einwirkung der infectiösen Toxine abhängen.

Was die Bedeutung der Verkalkung für die Function der Niere betrifft, so ist dieselbe in allen jenen Fällen von vornherein gleich Null, in welchen obsolete Theile verkalken, dagegen kann in der That eine reichliche Anhäufung von Kalkcylindern zu einer Verstopfung von Harnkanälchen mit allen ihren Folgen (Erweiterung, selbst Cystenbildung) führen.

Neben Kalksalzen finden sich auch gelegentlich Tripelphosphate in den Harnkanälchen, besonders wenn eine mit ammoniakalischer Gährung des Harnes verbundene Entzündung vorhanden ist. Solche finden sich ausserdem auch bei Harnstauung.

Ueber Kalkinfarcte: Virchow, Berl. klin. Woch. 1884, No. 1.

Ueber die Bedeutung der durch Anämie erzeugten Coagulationsnecrose für die Ablagerung von Kalksalzen hat Litten (s. S. 31) eingehende experimentelle Untersuchungen angestellt. Derselbe hat dann (Ztschr. f. klin. Med. III, 378, 1881 und Virch. Arch. 83, p. 508, 1881) dies noch weiter ausgeführt und auf andere Coagulationsnecrosen bes. die mycotischen bei Infectionskrankheiten (Darmdiphtherie, Scharlach etc.) ausgedehnt, auch ein neues Beispiel von Kalkmetastase

(nebst Literatur) beigebracht. Dass die Verkalkungen bei Infectionskrankheiten nicht immer auf mycotische Necrosen zurückzuführen sind, erscheint gegenüber dem von Küssner (D. Arch. f. klin. Med. 16, p. 253, 1875) mitgetheilten Fall von dem Vorhandensein geschichteter Kalkkörnchen in den gewundenen Harnkanälchen bei Scharlach kaum zweifelhaft. Bei Pocken hat E. Wagner, Arch. der Hlk. 1872, p. 114, auffällig häufig Kalkinfarct auch bei jungen Leuten gefunden.

Einen ätiologisch unaufgeklärten Fall von Ablagerung phosphorsauren Kalks in Form zahlreicher weisser mohnkorngrosser Granula in Rinde und Mark hat Chiari (Wien. med. Woch. 1878, No. 1) beschrieben. Der Kalk lag theils im Lumen von Harnkanälchen, theils im interstitiellen Gewebe.

Sublimatvergiftung: Prevost, Eternon et Frutiger, Rev. méd. de la Suisse rom. 1882, p. 553 (haben auch schon die Entkalkung der Knochen beobachtet); Senger, Berl. klin. Woch. 1887, p. 953 und 989; Virchow, ebenda, 1888, p. 725 und p. 1017 (Fall von Cyanquecksilbervergiftung mit gleichen Kalkablagerungen wie bei Sublimatvergiftung); Kaufmann, Die Sublimatintoxication. 1888, p. 36.

Oxalsäurevergiftung: Kobert und Körner, Virch. Arch. 78, p 209, 1879; A. Fraenkel, Ztschr. f. klin. Med. II, p. 664, 1881; Lesser, Virch Arch 83, p. 193, 1881.

Verkalkungen bei Glycerin- und sonstigen Vergiftungen: Affanassiew, Virch. Arch. 98, p. 468, 1884; — bei Aloïnvergiftung: Gottschalk, Diss. Leipzig. 1882.

Bei Diabetes sind oxalsaure Kalkinfarcte von Fürbringer, D. Arch. f. klin. Med. 16, p. 499, 1875, sowie Ablagerungen von phosphorsaurem Kalk von Erythropel, Nachr. von der Kgl. Ges. d. Wiss. in Göttingen, 1865, p. 283 beschrieben worden.

Tripelphosphat-Infarcte: Froriep, Kl. Kupfertaf. 59.

Ein sehr wichtiger Fremdkörper in der Niere ist die Harnsäure mit ihren Salzen, dem harnsauren Natron und harnsauren Ammoniak. Der wichtigsten Form dieser Abscheidungen innerhalb der Niere wurde früher schon gedacht, nämlich der bei der Gicht vorkommenden, von welcher in Fig. 34, S. 147 auch bereits eine Abbildung gegeben worden ist. Man sieht bei der Nierengicht, welche sowohl in Verbindung mit Gelenkgicht als auch ohne solche vorkommen kann, an vereinzelten Stellen in der Marksubstanz, aber auch hie und da in der Rinde weisse Fleckchen und Streifchen hervortreten, welche durch ihre reine, kreideweisse Färbung sich von den Kalkablagerungen unterscheiden. Zu den charakteristischen zierlichen Streifungen wie beim Kalkinfarct kommt es dabei nicht, doch können wie dort an den Papillenspitzen und auf denselben etwas grössere Massen sich anfinden. In schweren Fällen zeigt die Niere ausgesprochene Schrumpfungserscheinungen, doch habe ich sehr häufig solche Gichtablagerungen, wenn auch nur vereinzelt, in wenig veränderten Nieren von Menschen gefunden, welche während des Lebens keinerlei Erscheinungen von Gelenk- oder Nierengicht dargeboten hatten. Mikroskopisch bestehen die kreideweissen Massen im wesentlichen aus Krystallen von saurem, harnsaurem Natron, dem aber nicht selten auch noch Kalkmassen (auch oxalsaurer Kalk) beigesellt sind. Die Gichtmassen haben im Gegensatz zu dem gewöhnlichen Befund bei der Gelenkgicht grösstentheils nicht Nadelform, sondern schön ausgebildete Krystallform; die farblosen Krystalle sind rhombische Säulen von verschiedener, oft recht beträchtlicher Grösse und sind gern, wie aus der Abbildung ersichtlich, zu kugeligen Gebilden zusammengelagert. Man findet sie sowohl im Lumen von Harnkanälchen wie in den Epithelzellen und im interstitiellen Gewebe;

nach Ebstein wird durch die früher besprochene, von der gelösten Harnsäure hervorgebrachte Gewebsnecrose der krystallinischen Abscheidung der Boden bereitet.

Viel auffälliger, wenn auch weniger wichtig als diese in den Nieren Erwachsener vorkommenden Gichtablagerungen, sind die bei Neugeborenen sich findenden Harnsäureinfarcte. Bei denselben sieht man (Fig. 39) ähnlich wie bei den Kalkinfarcten helle Streifen von den Papillenspitzen radiär (dem Verlauf der Harnkanälchen entsprechend) in die Marksubstanz verschieden weit hineinragen. Die Streifen treten um so schärfer und deutlicher hervor, als die Marksubstanz im übrigen tief dunkelroth gefärbt zu sein pflegt. Sie sind weder in den verschiedenen Papillen derselben Niere, noch in derselben Papille gleichmässig vertheilt, vielmehr können ganze Papillen wie einzelne

Fig. 39.

Harnsäure-Infarct der Papillen und Verfettung der Rinde eines Neugeborenen (Icterus neonatorum, Pneumonia duplex). Senkrechter Durchschnitt, nat. Gr.

Abschnitte derselben wenigstens für das blosse Auge ganz frei davon sein, auch ist nicht nothwenig immer grade die Papillenspitze wie in der Abbildung am stärksten verändert.

Sowohl auf der Oberfläche der Papillen wie in den Kelchen und Becken sieht man häufig ebenfalls kleine Concrementmassen. Die Rindensubstanz zeigt in den meisten Fällen nichts von solcher Veränderung, in einzelnen aber kann man auch in ihr kleine Streifchen und Fleckchen von der gleichen Beschaffenheit erkennen. Die Farbe dieser Infarcte ist nicht immer die gleiche, da sie häufig mit dem gleich zu besprechenden Bilirubininfarct verbunden sind, der die Farbe mehr roth macht; je reiner der Harnsäureinfarct ist, um so mehr hat er eine lehmartige, ziegelgelbe Farbe. Es gelingt sehr leicht durch Druck an den Papillenspitzen eine krümelige Masse hervortreten zu machen, in der das Mikroskop theils längere, theils kürzere wurstförmige Concrementchen zeigt, welche bei auffallendem Lichte dieselbe Farbe wie makroskopisch, bei durchfallendem aber ein dunkeles, bräunliches bis schwärzliches Aussehen haben. Es ist leicht, sich zu überzeugen, dass die Massen im wesentlichen aus kleinsten Kügelchen zusammengesetzt sind, welche der Oberfläche der Würstchen ein unregelmässig höckeriges Aussehen verleihen. Die Oberfläche der einzelnen Kügelchen ist häufig feinstachelig, wodurch wohl hauptsächlich die Meinung erweckt worden ist, dass man es mit harnsaurem Ammoniak zu thun habe. Diese Ansicht schien dadurch gestützt zu werden, dass die Kügelchen

in Eisessig oder Salzsäure sich lösen, worauf dann Krystalle von Harnsäure sich ausscheiden. Nach Ebstein ist diese Annahme aber nicht richtig, sondern diese Kügelchen sind nichts anderes als Harnsäurekügelchen, wie solche aus den Nieren der Vögel längst bekannt sind. Auch ist das Aussehen der Kügelchen keineswegs immer dasselbe, sondern manche erscheinen heller als andere, mehr gelblich, entweder im ganzen oder auch nur am Rande. Die Lösung in Säuren ist auch keine vollständige, sondern es bleibt eine hyaline, eiweissartige Grundsubstanz zurück, ein Eiweissgerüst, welches nach Ebstein's Meinung die Harnsäure verhindert, sich in krystallinischer Form auszuscheiden. Der genannte Forscher ist der Meinung, dass dieses Gerüst wie in der Vogelniere durch necrotische Epithelzellen und zwar in den gewundenen Kanälchen der Rindensubstanz geliefert werde, wohin er demnach die Bildungsstätte dieser Harnsäurekügelchen verlegt. Er hat sie hier nicht nur im Lumen der Kanälchen neben Defecten des Epithels, sondern auch in der Epithelreihe, an Stelle von Epithelzellen gefunden. Sie würden danach in die Ductus papillares nur eingeschwemmt sein, woraus es sich erklärt, dass hier die Epithelzellen der Regel nach unverändert gefunden werden. Da die Bildung dieser Kügelchen in der Rinde nur hie und da stattfindet, so sind sie schwer zu finden und da die Anhäufung der Kügelchen in der Marksubstanz der völligen Ausschwemmung durch den Harn einen grösseren Widerstand als die vereinzelten Kügelchen der Rindensubstanz entgegensetzen, so erklärt es sich, dass jene noch vorhanden sein können, wenn die weitere Bildung der Kügelchen in der Rinde bereits aufgehört hat.

Man trifft die Harnsäureinfarcte am häufigsten (in 53 pCt.) bei Kindern an, welche am 2.—14. Lebenstage gestorben sind, doch kann man ihnen gelegentlich auch noch nach einigen Wochen und Monaten begegnen, ja ich habe mit Ebstein zusammen bei einem 5jährigen Kinde einen ganz typischen Infarct beobachtet. Vor dem 2. Tag kommen die Infarcte nur ausnahmsweise und bei todt geborenen Kindern nur sehr selten vor, doch ist eine genügende Zahl solcher Beobachtungen vorhanden, um zu beweisen, dass es nicht ohne weiteres gestattet ist, aus der Anwesenheit des Infarctes zu schliessen, dass das Kind gelebt haben müsse, obgleich immerhin ein solcher Schluss mit grosser Wahrscheinlichkeit gezogen werden kann.

Fragen wir nun nach der Ursache dieser Harnsäureabscheidung, so kann eine sichere Antwort nicht gegeben werden. Mit irgend welchen besonderen pathologischen Organveränderungen kann sie nicht in Verbindung gebracht werden, sondern es handelt sich dabei wohl mehr um eine physiologische Erscheinung, indem infolge der plötzlichen Umwälzung des ganzen Stoffwechsels durch Athmung, Nahrungsaufnahme Wärmeregulation grade in der ersten Lebenszeit erheblich mehr Harnsäure producirt wird. Dass aber nur bei wenig über die Hälfte aller Neugeborenen und bei diesen in sehr wechselnder Stärke die Harnsäureinfarcte entstehen, das kann nur durch die Annahme individueller Eigenthümlichkeiten in Bezug auf die regelmässige Harnsäureproduction erklärt werden. Bei solchen Kindern, welche regelmässig relativ wenig

Harnsäure erzeugen, übersteigt auch die nach der Geburt vermehrte Menge nicht das Mass dessen, was die Niere ohne Schaden eliminiren kann, sobald indessen eine sog. harnsaure Diathese vorhanden ist, d. h. relativ viel Harnsäure regelmässig gebildet wird, kann die nach der Geburt eintretende Steigerung für die Nierenepithelien verhängnissvoll werden, indem nun Necrosen entstehen und in dem so gebildeten Gerüst die in übermässiger Menge vorhandene Harnsäure sich abscheidet. Je stärker die harnsaure Diathese ist, desto schneller wird dieser verhängnissvolle Punkt erreicht werden; ist sie sehr gross, so bedarf es dazu nicht einmal der Steigerung der Production nach der Geburt, sondern es kann schon intrauterin ein Infarct entstehen. Der Harnsäureinfarct ist demnach auf demselben Boden erwachsen, wie die Gicht und steht auch mit einer weiteren Folge der harnsauren Diathese, mit der Bildung von Uratsteinen in naher Beziehung, worauf ich später noch einmal zurückzukommen haben werde. Hier habe ich nur noch anzuführen, dass es auch in der Niere selbst schon zur Bildung grösserer Harnsäureconcremente, wirklicher Harnsteine, kommen kann, nämlich in Retentionscysten, wie ich das früher schon erwähnt habe.

Sowohl in Bezug auf die Ablagerungen bei Gicht wie auf den Harnsäure-Infarct der Neugeborenen hat Ebstein neue eingehende Untersuchungen angestellt, auf Grund deren die obige Darstellung hauptsächlich gegeben worden ist: Die Natur und Behandlung der Gicht 1882 und Die Natur und Behandlung der Harnsteine 1884. Daselbst sind auch literarische Angaben zu finden. Betreffs der Gicht vergl. Virchow, Berl. klin. Woch. 1884, p. 1. Derselbe hat nur Ablagerung der harnsauren Salze innerhalb der oft erweiterten Harnkanälchen gesehen, nicht im interstitiellen Gewebe, und leitet die interstitielle Entzündung, da die Veränderungen räumlich nicht mit den Krystallhaufen in direkter Beziehung zu stehen pflegten, von der Einwirkung des gelösten harnsauren Natrons ab. Die Harnsäureinfarcte, obwohl schon länger bekannt und auch ihrer chemischen Natur nach erkannt (Schlossberger) sind zuerst von Virchow (Ges. Abhdl. p 833, 1856) eingehender auch in ätiologischer Beziehung gewürdigt worden. Seine Meinung von der grossen forensischen Bedeutung hat sich als nicht stichhaltig erwiesen; man vergl. darüber die Lehrbücher der gerichtlichen Medicin, wo auch die Beobachtungen von Harnsäureinfarcten bei todtgeborenen Kindern ebenso wie bei Ebstein (l. c.) aufgeführt sind.

Es ist bemerkenswerth, dass der von mir beobachtete Harnsäureinfarct bei einem 5jährigen, mit mediastinalem Lymphadenom (Lymphosarcom) behafteten Kinde vorkam. Das erinnert an eine Beobachtung Virchow's (Arch. II, p. 590, 1849), der bei einem 38jährigen Leukämischen in graden Harnkanälchen streifige Niederschläge von harnsaurem Ammoniak in groben rundlichen Körnern und compacten Stücken, daneben wie häufiger bei Leukämie (Virchow, Arch. V, p. 108, 1853) feinen Gries vom harnsaurem Ammoniak fand. Ich habe ähnliche Beobachtungen gemacht.

Die grösseren Concremente in Nierencysten sind eingehend von H. Meckel, Mikrogeologie, 1856, behandelt worden.

Es wurde schon erwähnt, dass sehr häufig mit dem Harnsäure-Infarct auch eine Ablagerung von Gallenpigment zusammen gefunden wird, bei der es allerdings kaum zu sagen ist, wieviel davon schon während des Lebens vorhanden war, wieviel erst nach dem Tode entstanden ist. Für das Vorkommen von Pigmentausscheidung während des Lebens spricht der Befund an dem gelassenen Harne, eine Vermehrung des Pigments nach dem Tode kann daraus erschlossen werden, dass auch im Blute eine postmortale, sehr beträchtliche Ausscheidung

von Bilirubin statthat (Bd. I. S. 31). Das Pigment besteht theils aus hellgelben formlosen körnigen Massen, hauptsächlich aus nadelförmigen, oft zu Büscheln vereinigten oder schön ausgebildeten rhombischen Krystallen von rubinrother Farbe: Bilirubin. Je reichlicher dasselbe vorhanden ist, um so mehr hat der Harnsäureinfarct eine orangerothe Färbung. Die Combination beider Abscheidungen ist aber keine nothwendige, sondern beide können für sich allein bestehen. Ist Gallenfarbstoff allein in grösserer Menge vorhanden, so entsteht durchaus ein ähnliches Bild, wie bei dem Harnsäureinfarct, nur dass die Farbe der radiären Streifen eine ausgesprochen rothe ist. Man hat dann also einen Pigmentinfarct oder, genauer gesagt, einen Bilirubininfarct vor sich. Bei einem senkrechten Durchschnitt durch die Papille zeigt das Mikroskop die oben erwähnten Krystalle in grosser Menge im Lumen der Harnkanälchen, aber auch in den Epithelzellen, dem interstitiellen Gewebe, den Gefässen, sowie endlich auch auf der Oberfläche der Papillen. In der Rinde sind die Krystalle viel spärlicher vorhanden, doch fehlen sie hier ebensowenig wie in den meisten übrigen Organen und im Blut. Dass man es mit Bilirubin zu thun hat, beweisen einmal die leicht auszuführenden Gallenfarbstoffreactionen, dann aber auch die Beziehung des Bilirubininfarcts zu dem Ikterus neonatorum. Ebensowenig wie der Harninfarct von irgendwelchen Organerkrankungen abhängig ist, ist es auch der Bilirubininfarct, derselbe ist nichts anderes, als die Folge des vorhandenen Ikterus und demnach wie der Ikterus selbst eine mehr physiologische als pathologische Erscheinung. Zuweilen ist an den übrigen Organen keine ikterische Färbung zu erkennen, dann handelt es sich entweder um einen geringfügigen Ikterus oder derselbe ist bereits vorübergegangen und hat nur noch in der Niere Spuren hinterlassen.

Es ist im höchsten Grade bemerkenswerth, dass die beschriebenen krystallinischen Ausscheidungen nur beim Ikterus der Neugeborenen, nicht bei dem der Erwachsenen eine regelmässige Erscheinung sind. Bei geringfügigerem gewöhnlichem Ikterus sieht man höchstens einige diffuse gelbliche Färbungen an Zellen oder einige gelbliche Körner im Lumen oder in Zellen von Harnkanälchen, bei starkem und länger bestehendem Ikterus hat die Niere ein sehr buntes Aussehen, indem man schon mit blossem Auge sowohl in der Rinden- wie in der Marksubstanz neben einer diffusen hellgelben, noch durch die vorhandene starke Verfettung der Epithelzellen verstärkten Färbung zahlreiche goldgelbe, gelbbraune, olivengrüne, schwärzliche Flecken und Streifen sieht. In der Marksubstanz tritt der streifige Charakter der Färbung besonders deutlich hervor und erinnert an die Bilder der vorher beschriebenen Infarcte. Im allgemeinen pflegt die Marksubstanz dunkler und früher grün resp. schwärzlich gefärbt zu sein als die Rindensubstanz. Das Mikroskop zeigt, dass die Färbungen im wesentlichen von körnigen oder cylindrischen Ausfüllungsmassen sowohl gewundener wie besonders grader Harnkanälchen herrühren, welche die makroskopisch hervortretenden verschiedenen Farbenabstufungen darbieten, dass aber auch die Epithelzellen und das Gewebe theils diffus gefärbt sind,

theils körnige Farbstoffmassen enthalten. Alle diese Massen sind amorph, nur ausnahmsweise ist hier oder dort ein Krystall zu sehen.

Worin dieser Unterschied zwischen dem Ikterus der Neugeborenen und dem Ikterus der Erwachsenen beruht, ist nicht sicher zu sagen, doch habe ich schon früher (Bd. I. S. 31) die Vermuthung geäussert, dass die Ursache darin liegt, dass der Ikterus neonatorum ein hämatogener Ikterus ist. Ich sehe eine Stütze für diese meine Ansicht darin, dass ich auch in einzelnen Fällen bei Erwachsenen vorwiegend Krystalle in den Nieren gefunden habe, nämlich bei acuter Leberatrophie und bei perniciöser Anämie, also unter Verhältnissen, welche gleichfalls von denjenigen beim gewöhnlichen Resorptionsikterus durch eine besondere Betheiligung des Blutes an den krankhaften Veränderungen abweichen.

Der Bilirubininfarct ist schon von Virchow sehr gut beschrieben und abgebildet worden (Ges. Abhdl. p. 858, Taf. I), wenn auch nicht unter diesem Namen, Schon früher hatte H. Meckel (Char.-Ann. IV, p. 257, 1853) die Verbindung von Harnsäureinfarct mit Abscheidung krystallinischen Pigments beobachtet und die Beziehung der Krystalle zum Ikterus richtig erkannt. Klebs (Hdb. der path. Anat. II, p. 626) hat den Namen Bilirubininfarct eingeführt. Mehrere Mittheilungen über die Krystallbildungen rühren von Neumann her, welcher neuerdings (Virch. Arch. 114, p. 394, 1888) für die physiologische Natur des Ikterus eingetreten ist. Ich selbst habe in Virch. Arch. 63, p. 447, 1875, eingehendere Mittheilungen unter Anführung der Literatur gemacht.

Ueber die Gallenfarbstoffabscheidungen beim gewöhnlichen Resorptionsikterus der Erwachsenen s. Frerichs. Klinik der Leberkrankh. I, 107, 1858; Möbius, Arch. d. Hlk. 18, p. 83, 1877.

Ungemein häufig kommt in den Nieren Ablagerung von Blutpigment vor. Dasselbe findet sich aber unter zweierlei, sehr wesentlich verschiedenen Umständen, nämlich einmal — und dies ist der häufigste Fall — im Anschluss an Nierenblutungen, dann als Folge einer Blutabnormität, der früher (Bd. I. S. 27) erörterten Hämoglobinämie.

Wenn ein Austritt rother Blutkörperchen aus den Glomerulusschlingen stattgefunden hat, so wird, besonders bei stärkeren Blutungen, ein Theil der Blutkörperchen mit dem Harn ausgeschwemmt, andere aber bleiben lange genug in den Harnkanälchen stecken, um Veränderungen zu erleiden, von denen die wichtigste der Austritt des Farbstoffs ist. Dieser diffundirt in die Epithelzellen und wird innerhalb derselben in gelbe, gelbbräunliche körnige Pigmentklümpchen, selten in Hämatoidinkrystalle umgewandelt. Diese Pigmentinfiltration findet hauptsächlich an den graden Kanälchen der Marksubstanz, insbesondere an den schleifenförmigen statt, wo man in der Mehrzahl aller Nieren, besonders bei älteren Leuten, mehr oder weniger reichliches Pigment finden wird. Es ist möglich, dass die Pigmentkörner sich schon in dem Lumen der Harnkanälchen bilden und erst secundär von den Epithelzellen aufgenommen werden. Bei Neugeborenen, deren Nieren stets sehr hyperämisch sind, kommen so reichliche Anhäufungen von Blutkörperchen in den Kanälchen der Markpapillen vor, dass diese eine dunkelrothe oder auch braunrothe Färbung erhalten. Hier hat Virchow

eine Auflösung des Blutfarbstoffs und eine Durchtränkung der Epithelzellen mit demselben beobachtet, deren Kerne intensiv braunroth gefärbt werden können. Er meint, dass sich schliesslich körniges, aber auch krystallinisches Pigment (Haematoidin) bilden könne, weshalb Klebs die Bezeichnung Haematoidininfarct dafür gewählt hat. Als Unterscheidungsmerkmal von Bilirubininfarct führt er an, dass bei diesem Ikterus, bei jenem Nierenblutungen vorhanden seien und dass dieser an allen Papillen, jener doch als Regel nur an einer oder einzelnen vorhanden sei. Ich kann die Vermuthung nicht unterdrücken, dass es sich in diesen Fällen (wo Krystalle vorhanden sind) immer um Bilirubinkrystalle handelt, da der Ikterus neonatorum eine so sehr häufige, ja fast physiologische, d. h. regelmässige Erscheinung ist und, wie ich schon vorher angegeben habe, ein Nierenikterus vorhanden sein kann, ohne dass sonst im Körper eine deutliche ikterische Färbung hervorzutreten braucht. Jedenfalls ist mir noch nie die Niere eines Neugeborenen mit Pigmentbildung vorgekommen, wo ich den Ikterus hätte ausschliessen können.

Viel bedeutungsvoller, aber glücklicherweise auch seltener ist Pigmentablagerung im Anschluss an Hämoglobinämie, d. h. bei vorhandener Hämoglubinurie. In den schweren Fällen (nur diese kommen in der Regel zur Section) fällt eine bräunlichrothe Färbung der ganzen Niere auf, besonders aber eine braunrothe Streifung der Papillen. Am charakteristischsten ist die Veränderung, wenn es sich nicht um reine Hämoglobinurie, sondern um Methämoglobinurie handelt, wobei die ganze Niere ein rothbraunes Aussehen darbietet und neben kleineren dunkel-chocoladebraunen Flecken in der Rinde, dunkelbraune Streifen in der Markpapille und weit in die Markkegel hinein zeigt, welche ein durchaus infarctartiges Bild erzeugen und die Bezeichnung Hämo-

Fig. 40.

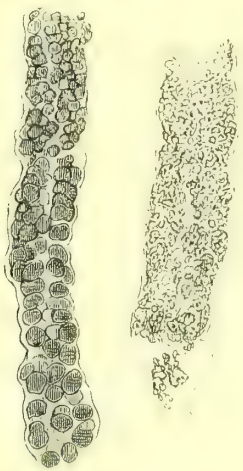

Zwei grade Harnkanälchen mit Hämoglobin-Infarct, frisch, mit Kalilauge, weshalb Zellen nicht sichtbar sind.

globininfarct rechtfertigen. Es rührt nämlich diese Streifung von nichts anderem her, als von der Anhäufung von Hämoglobintropfen und -klumpen in dem Lumen der Harnkanälchen. In der vorstehenden Zeichnung (Fig. 40) habe ich zwei Harnkanälchen aus einer frischen menschlichen Niere abbilden lassen, von welchen das eine feinkörnige, krümelige, das andere an Grösse wechselnde, kugelige Klumpen von Hämoglobin enthält; in beiden hängen die Massen mehr oder weniger fest zusammen, sind vielfach gradezu wie zusammengesintert und in einander geflossen. Am Präparat sehen die feinkörnigen Massen heller gelblich, die anderen dunkel gelbbraun aus. Letztere haben durch ihre Grösse und ihr hyalines Aussehen grosse Aehnlichkeit mit rothen Blutscheiben, unterscheiden sich aber von ihnen durch ihre kugelige Gestalt, ihre meist viel dunklere Farbe und ihre grössere Resistenz gegen Reagentien. Daneben finden sich meistens auch noch gewöhnliche hyaline, farblose Harncylinder und ebensolche nur hellgelb gefärbte, welche letzteren vielleicht aus den hyalinen Tropfen durch Zusammenfliessen entstanden sind.

Es ist fraglich, ob die Hämoglobintropfen gleich als solche in die Kanälchen abgeschieden wurden, oder erst innerhalb dieser aus der Lösung sich niederschlugen. Da nicht nur die Epithelzellen der gewundenen Kanälchen, sondern auch, wenngleich erst in zweiter Linie, die Glomeruli sich bei der Ausscheidung des Hämoglobins betheiligen, so möchte ich das letztere annehmen. Es ist sehr wohl möglich, dass der Tropfen überhaupt erst in den Markkanälchen sich bilden, nachdem der hämoglobinhaltige Harn durch die erhebliche, im Mark stattfindende Wasserresorption concentrirter geworden ist.

Die Bildung der Hämoglobincylinder ist immer von einer starken degenerativen Veränderung der Epithelien, besonders jener der gewundenen Harnkanälchen begleitet und diese ist meines Erachtens hauptsächlich für die vorhandene, oft allerdings sehr beträchtliche Störung der Nierenfunction verantwortlich zu machen, nicht die Verstopfung der Lumina mit den Hämoglobinpfröpfen, obgleich es ja sehr wahrscheinlich ist, dass auch diese durch Erschwerung der Harnexcretion störend wirken können.

Die Hämoglobinurie ist nicht nur beim Menschen, sondern von zahlreichen Forschern auch experimentell studirt worden. Die ersten Mittheilungen über die Hämoglobincylinder rühren von Ponfick (Virch. Arch. 62, p. 306, 1875) her, der dieselben nach Transfusion fremden Blutes gefunden hatte. Seitdem sind dieselben Veränderungen auch bei Hämoglobinurie aus anderen Ursachen in gleicher Weise gesehen worden und es wurde nur darüber gestritten, wo die Ausscheidung des Hämoglobin stattfinde, an den Glomerulis oder an den Epithelien der gewundenen Kanälchen. Afanassiew (Virch. Arch. 98, p. 460, 1884, mit Literaturangabe) nimmt eine doppelte Entstehung der Inhaltsmassen der Harnkanälchen an: die hyalinen Hämoglobincylinder sollen aus gelöstem Hämoglobin entstehen, welches von den Glomerulis ausgeschieden werde, die körnigen, braunen Cylinder aus Zerfallsprodukten der rothen Blutkörperchen, welche von den Epithelien der gewundenen Kanälchen ausgeschieden würden und allmählich zu grösseren Tropfen zusammenflössen. Ponfick dagegen behauptet (2. Congr. für innere Med. 1883, Berl. klin. Woch. 1883, p. 326), dass nur gelöstes Hämoglobin ausgeschieden werde und zwar in erster Linie von den Epithelien der gewundenen Harnkanälchen. Silbermann (Ztschr. f. klin. Med. XI, p. 459, 1886) lässt die Glomeruli erst dann sich bethei-

ligen, nachdem eine Schädigung ihres Epithels eingetreten ist. Die frühere Literatur ist zusammengestellt bei Lépine, Fortschr. der Nierenpath. p. 69, 1884. Marchand (Arch. f. exp. Path. 23, p. 360, 1887) hat bei Hämoglobinurie durch chlorsaure Salze eigenthümliche Krystalle in den Kernen der Epithelzellen gewundener Harnkanälchen beobachtet.

Am seltensten von allen sog. Infarcten ist der Silberinfarct, welcher bei Argyrie (nach langem Gebrauch von Silberpräparaten) gefunden wird. Es handelt sich bei demselben um eine Ablagerung feinster Silberkörnchen, welche aber nicht vorzugsweise im Mark, sondern auch in der Rinde gefunden werden. Hier sind es hauptsächlich die Glomeruli, bei welchen zwischen Gefässwand und Epithel die Körnchen liegen, sonst befinden sich dieselben in der Tunica propria der Harnkanälchen. Auch bei den Silberkörnchen steht es ebensowenig wie bei den Hämoglobinklumpen fest, ob sie schon als Körnchen aus den Gefässen austreten, oder ob sie in gelöster Form als Silberalbuminat extravasiren und dann erst ausfallen. Das letztere ist deshalb das Wahrscheinlichere, weil die Ablagerungsorte für feinkörnige Beimischungen zum Blut durchaus andere sind, als die der Silberkörnchen.

Riemer, Arch. d. Hlk. XVI, 296, 1875 und XVII, 344, 1876; Jacobs, Arch. f. exp. Path. VIII, 198, 1878.

Es bleibt mir nun nur noch übrig einer Gruppe von Fremdkörpern zu gedenken, welche schon wiederholt sowohl bei früheren Gelegenheiten, als auch soeben bei den Concrementinfarcten erwähnt wurden, von denen sie sich gar nicht trennen lassen, nicht nur weil sie meistens nebeneinander vorkommen, sondern weil Gebilde dieser Gruppe die Grundlage der Concrementablagerung zu bilden pflegen. Es handelt sich hierbei nämlich um die Anhäufung von festen Eiweisssubstanzen in den Höhlen der Harnkanälchen und gelegentlich auch der Malpighischen Körperchen. Da diese Gebilde der Gestalt der Kanallumina entsprechend eine cylinderförmige Gestalt besitzen, so hat man sie Harncylinder genannt. Viele derselben werden von dem Harn aus der Niere ausgespült und können dann schon während des Lebens in dem gelassenen oder mittelst des Katheters entleerten Harn nachgewiesen werden. Da man aus dem Befund dieser Cylinder gewisse Rückschlüsse auf die ihrer Bildung zugrunde liegenden Nierenaffectionen machen kann, so ergibt sich die grosse praktische Bedeutung dieser Gebilde ganz von selbst. Cylindrischer Ausfüllungsmassen von Harnkanälchen gibt es nun eine grosse Zahl und wir haben auch zahlreiche schon kennen gelernt: die Blutcylinder, Kalkcylinder, Harnsäure- und Hämoglobincylinder. Auch ergibt sich aus den Mittheilungen über desquamative Nephritis, dass es auch Epithelcylinder geben muss, wozu ich nur noch bemerke, dass die einzelnen Epithelien durch eine hyaline albuminoide Masse zusammengehalten werden. Selten findet sich bei Blutungen ein Ausguss von Kanälchen durch fädige Fibrinmassen, die man dann als echte Fibrincylinder bezeichnen kann (Cornil und Ranvier). Mit diesem Namen hat man früher (und bis

in die neueste Zeit) andere Gebilde bezeichnet, welche von Henle zuerst genauer untersucht und gewürdigt wurden und welche man hauptsächlich im Sinne hat, wenn man kurzweg von Harncylindern oder einfach von Cylindern spricht. Diese Cylinder bestehen aus einer homogenen oder klumpigen hyalinen eiweissähnlichen Masse. Ihre Länge ist sehr wechselnd, selten beträgt dieselbe im Harn 1 mm oder gar bis 2 mm; ihre Breite schwankt zwischen 0,01 und 0,05 mm. In der Niere müssen sie sich natürlich den Biegungen der Harnkanälchen anschliessen, aber auch nach der Ausschwemmung sind sie häufig gebogen, manchmal sogar korkzieherartig gewunden (Fig. 41, 6). In der Niere kann man sie in allen Harnkanälchen antreffen, aber am häufigsten findet man sie in der Marksubstanz und hier wieder in den Schleifen, woraus aber keineswegs geschlossen werden darf, dass sie sich hier bilden, sondern nur, dass sie sich hier wegen der Ungunst der räumlichen Verhältnisse am längsten aufhalten, ehe es dem Harndruck gelingt, sie über die Umbeugestelle hinaus weiter zu schieben. Die eigentliche Bildungsstätte ist vielmehr in der Rindensubstanz, in den gewundenen Harnkanälchen, wenn auch wohl zu beachten ist, dass häufig genug die Cylinder in diesen Kanälchen nur angelegt, aber erst in den graden zur Vollendung gebracht werden. Die Harncylinder trifft man ungemein häufig in den Nieren an, insbesondere bei allen Albuminurien, doch gibt es auch Cylinderbildung ohne Albuminurie. So findet man sie bei zahlreichen Circulationsstörungen, bei Entzündungen, bei degenerativen Processen; überall wurden sie bei diesen Affectionen schon erwähnt.

Auf welche Weise entstehen diese hyalinen Cylinder? Es gibt drei Möglichkeiten: Gerinnung eines Transsudates, Secretion von seiten der Epithelzellen, Umwandlung der Epithelzellen (auch Leukocyten und rothen Blutkörperchen) selbst. Bei den engen Beziehungen, welche zwischen Cylinderbildung und Albuminurie bestehen, liegt die Annahme einer Gerinnung von gelöst ausgeschiedenen Eiweisskörpern nahe, aber es kann sich nicht um die gewöhnliche Fibringerinnung handeln, da nur ausnahmsweise wirkliche fädige Fibrinmassen, in der Regel von vornherein homogene, hyaline Massen gefunden werden. Die Bezeichnung Fibrincylinder erscheint deshalb wenig geeignet. Welcher besonderen Einwirkung diese eigenthümliche Umwandlung der Eiweisskörper zu danken ist, steht noch nicht fest, doch hat Ribbert durch eine Anzahl von Experimenten seine Meinung gestützt, dass die saure Reaction des Harns dabei eine wesentliche, wenn auch nicht ausschliessliche Rolle spiele. Man wird sich vorläufig mit der allgemeinen Vorstellung genügen lassen müssen, dass die aus gelösten Substanzen entstehenden Cylinder, man kann sie Transsudatcylinder nennen, unter der besonderen Einwirkung der secernirenden Nierenepithelien resp. ihres Secretes entstehen. Dass es aber wirklich Transsudatcylinder, d. h. also Cylinder, die nicht direkt vom Epithel herrühren, gibt, das ist besonders durch zahlreiche experimentelle Untersuchungen, zuerst von Weissgerber und Perls, nachgewiesen worden. Auch spricht der gelegentlich (auch in menschlichen Nieren) erhobene Befund von

hyalinen Massen zwischen Tunica propria und unverletztem Epithel für eine derartige Entstehung. Ich brauche indessen nur an das zu erinnern, was ich über hyaline und colloide Degeneration der Epithelzellen gesagt habe (S. 154), um zu zeigen, dass es auch Secretionscylinder gibt. Es ist zwar der Versuch gemacht worden, die beschriebenen hellen Tropfen und Blasen als Kunstprodukte auszugeben, ich kann dem aber nicht zustimmen, da man sie, wenn auch nicht in durchaus übereinstimmender Weise, nach Anwendung der allerverschiedensten Härtungsflüssigkeiten sehen kann. Es gibt also Secretionscylinder, d. h. Ausfüllungsmassen von Harnkanälchen, welche aus zusammengeflossenen hyalinen oder colloiden Secrettropfen von Epithelzellen entstanden sind. Die colloiden Massen, welche vorzugsweise auch in abgeschlossenen (und dann oft erweiterten) Abschnitten der Kanälchen getroffen werden, können geschichteten Bau besitzen. Es gibt aber endlich auch Cylinder, welche aus abgestorbenen und zusammengesinterten oder zerfallenen Zellen entstanden sind. Es kann sich dabei um hyalin resp. colloid degenerirte Zellen handeln, es kann der Zellentod aber auch durch Coagulationsnecrose erfolgt sein. Man hat dabei nicht nur an die Epithelien der Harnkanälchen zu denken, welche direkt an Ort und Stelle, nachdem sie necrotisch geworden sind, zusammensintern können, sondern man muss auch, wie besonders Langhans gezeigt hat, desquamirte Glomerulusepithelien, ja selbst extravasirte Leukocyten und rothe Blutkörperchen als Bildungsmaterial für Cylinder in Betracht ziehen. Nach Langhans handelt es sich dabei nicht immer um einfache Fusion der genannten Gebilde, sondern diese können sich erst in körnige Massen umwandeln, aus denen dann in zweiter Linie die Cylinder sich herausbilden. Auch bei dieser Art von Cylinderbildung betheiligt sich übrigens, besonders wenn eine Coagulationsnecrose von Zellen mitspielt, das eiweisshaltige Transsudat, welches die zelligen Gebilde durchtränkt. Es dürfte schwer sein, einen ganz geeigneten Namen für die aus Zellen entstandenen Cylinder zu finden; ich möchte sie als Zerfallscylinder bezeichnen.

Schon aus der verschiedenen Entstehungsart kann man erkennen, dass die Cylinder nicht gleiche Beschaffenheit haben können. Man kann, wie es auch von einzelnen Pathologen geschehen ist, eine sehr grosse Menge verschiedener Cylinder unterscheiden, doch hat man sich in neuerer Zeit in der Regel mit einer kleineren Anzahl von Arten begnügt.

Die hyalinen Cylinder (Fig. 41, 1) sind äusserst schwach lichtbrechende Gebilde, so dass sie nur eine matte zarte Begrenzung haben und demgemäss sowohl im Harn wie in der Niere schwer sichtbar sind (farblose Cylinder nach Rovida). Nach Behandlung frischer Doppelmesserschnitte mit Kalilauge treten sie als hyaline, mattglänzende Ausfüllungsmassen der Harnkanälchen hervor. Sie lösen sich in heissem Wasser auf, nehmen Farbstoffe nur schlecht an, so dass sie in den nach gewöhnlicher Art gefärbten Präparaten meistens ganz ungefärbt erscheinen. Ihre Dicke ist sehr verschieden; die frei im Harn schwimmenden zeigen meistens eine gleichmässige Breite in ihrer gan-

zen Länge, zuweilen aber spitzen sie sich auch nach dem einen Ende etwas zu. Sie sind elastisch, biegsam und deshalb wenig zerbrechlich, zuweilen korkzieherartig gewunden. Die reinen Cylinder erscheinen, wie gesagt, ganz gleichmässig hyalin, ihre Begrenzung ist vollkommen glatt; nur selten ist eine feine Längsstreifung an dem Ende als Ausdruck einer faserigen Beschaffenheit gesehen worden. Sehr häufig zeigen sich diese Cylinder, besonders wenn sie frei im Harn schwimmen, mit allerhand Dingen besetzt, welche für die klinische Diagnostik von grosser Bedeutung sind. Da können bei hämorrhagischen Zuständen rothe Blutkörperchen (Fig. 41, 5) oder auch Pigmentkörnchen, da können bei desquamativer Nephritis Epithelien der Harnkanälchen (Fig. 41, 7), da können kleinere und grössere Fetttröpfchen (Fig. 41, 2), in wirrer

Fig. 41.

Verschiedene Cylinder aus dem Harn, st. Vergr.

1. Farbloser hyaliner Cylinder; 2. Fettkörnchen-Cylinder; 3. gelblicher wachsiger C. mit Einkerbungen; 4. Grobkörnige C. mit 2 Epithelzellen; 5. C. mit rothen Blutkörperchen; 6. Gewundener C.; 7. C. mit Fettkörnchen, Leukocyten und einer verfetteten Epithelzelle (links); 8. Cylindroid. 4. und 8. nach Bizzozero.

Masse oder noch zu kleinen, den verfetteten Zellen entsprechenden Häufchen vereinigt, da können Bilirubinkrystalle, Harnsäure und harnsaure Salze, oxalsaurer Kalk, phosphorsaure Ammoniakmagnesia u. a. der Oberfläche in grösserer oder geringerer Menge anhaften. Auch Einschlüsse fremder Körper kommen an diesen Cylindern vor, z. B. Häufchen rother Blutkörperchen, welche ganz von hyaliner Masse umhüllt sind.

Die hyalinen Cylinder können auf verschiedene Weise entstehen, doch sind sie die Hauptrepräsentanten der Transsudationscylinder. Sie sind ungemein häufig und kommen auch schon bei den geringfügigsten

Veränderungen vor: bei Circulationsstörungen aller Art, bei acuten Entzündungen fehlen sie nie.

Die wachsigen Cylinder (Fig. 41, 3) sehen auch homogen aus, sind im Harn meist breit, glänzend, dunkelconturirt, leicht gelblich gefärbt (gelbliche Cylinder nach Rovida), brüchig, so dass schon Druck mit dem Deckglas genügt, sie auseinander zu sprengen; nicht selten findet man sie aber auch im Harn mit seitlichen Einrissen oder Sprüngen versehen. Sie haben viel grössere Affinität zu Farbstoffen, in Pikrocarmin färben sie sich leuchtend gelb, in Methylgrün ultramarinblau, in Methylviolett meist blau, manchmal aber auch röthlich, in Jodjodkalium zuweilen braun, aber in Jodschwefelsäure nicht blau, es gehören also hierher jene Cylinder, über deren Natur, ob amyloid oder nicht, die Untersucher, wie ich bei Besprechung der Amyloidniere mitgetheilt habe, verschiedener Meinung sind. Man findet die wachsigen Cylinder im Harn hauptsächlich bei chronischer Nephritis und da ihr Hauptsitz in den Nieren an den Schleifen der Marksubstanz ist, so nimmt man an, dass sie sich aus den hyalinen Cylindern, wenn dieselben recht lange in den Nieren verweilen, allmählich herausbilden. Doch können auch durch Secretion solche Massen entstehen: der colloide Inhalt der Colloidcystchen zeigt dieselbe Beschaffenheit und im allgemeinen dasselbe Verhalten gegen Farbstoffe, wie die wachsigen Cylinder.

Als granulirte Cylinder bezeichnet man solche, welche nicht aus einer homogenen Masse bestehen, sondern aus einzelnen kleineren oder grösseren Klümpchen zusammengesintert erscheinen. Dementsprechend ist ihr Rand nicht glatt, sondern vielfach eingekerbt, uneben, weil die Grenzen der einzelnen Klümpchen hervortreten. Hier hat man es offenbar mit Cylindern zu thun, welche aus abgestorbenen Zellen zusammengesintert sind. Dem entspricht auch der matte Glanz, wie er den in Coagulationsnecrose erstarrten Zellen zukommt (Fig. 41, 4).

Obwohl hiermit die sicher in der Niere entstehenden Cylinder aufgezählt sind, will ich der Vollständigkeit halber noch andere im Harn vorkommende Gebilde erwähnen, welche mit Cylindern Aehnlichkeit haben und deshalb unter der Bezeichnung Cylindroide (Fig. 41, 8) beschrieben worden sind. Es sind sehr blasse, schwach lichtbrechende, lange, farblose, oft gebogene, manchmal gabelig getheilte, zuweilen längsgestreifte, bandartige Gebilde, welche häufig mit Uraten, seltener mit Blutkörperchen bedeckt sind. In Essigsäure quellen sie stark auf. Ihre Bildungsstätte ist noch nicht sicher erkannt, man weiss also nicht, ob sie aus den Nieren stammen oder erst in den Harnwegen dem Harn sich zugesellen.

Obwohl die Harncylinder schon länger bekannt waren, so gebührt doch Henle (Ztschr. f. rat. Med. I, p. 61 u. 68, 1842) das Verdienst, ihre Beziehungen zu den Nieren und ihre Bedeutung zuerst richtig erkannt zu haben. Rovida (Moleschott's Unters. XI, 1, 1872) hat sie zuerst chemisch untersucht und auf Grund ihrer Zusammensetzung als albuminoide Körper bezeichnet. Es ist unmöglich, die ganze reiche Literatur über die Harncylinder zu citiren, ich will deshalb nur noch aus der früheren Literatur die Monographie von Burkhart, Die Harncylinder, 1874, eine Berliner Preisschrift, erwähnen.

Die Untersuchungen über die Bildungsweise der Cylinder gehören hauptsächlich der neueren Zeit an, sie wurden theils an menschlichen Nieren, theils bei Thieren (experimentell) vorgenommen. Ueber Transsudationscylinder: Weissgerber und Perls, Arch. f. exp. Path. VI, p. 113, 1877; Posner, Virch. Arch. 79, p. 325, 1880; Voerhoeve, ebenda 80, p. 247, 1880; Ribbert, Albumin. und Nephritis, 1881, Ctbl. für die med. Wiss. 1881, No. 17 (Bedeutung der sauren Reaction des Harns); Litten, Ztschr. f. klin. Med. I, p. 164, 1879, Ctbl. f. d. med. Wiss. 1880, No. 9 (bestätigt die von Posner vertheidigte Annahme, dass auch aus den intertubulären Capillaren Serumeiweiss in die Harncanälchen transsudirt; dadurch erklären sich die zwischen Tun. propr. und Epithel vorkommenden hyalinen Massen); Sänger, Ztschr. f. Hlk. VI, p. 143, 1885.

Ueber die Betheiligung coagulationsnecrotischer Zellen an der Cylinderbildung hat Litten (l. c.) ebenfalls Mittheilungen gemacht, die aber auch zeigen, dass Transsudateiweiss dabei sich mitbetheiligt. Desgleichen Weigert, Virch. Arch. 72, p. 254, Volkmann's Samml. klin. Vortr, No. 162 u. 163. Sehr eingehende Untersuchungen über Cylinderbildung aus desquamirten Epithelien, farblosen und rothen Blutkörperchen hat Langhans (Virch. Arch. 76, p. 108, 1879) an menschlichen Nieren angestellt.

Ueber die Secretionscylinder haben neuerdings besonders Aufrecht, Ctbl. f. d. med. Wiss. 1878, No. 19; Cornil et Brault, Pathol. du rein, 1884; Kelsch et Kiener, Gaz. med. de Paris, 1880, p. 647; Lebedeff, Virch. Arch. 90, p. 267, 1883, eingehendere Mittheilungen gemacht. Man vergl. auch die bei den Degenerationen angegebene Literatur.

Die Cylindroide haben von Thomas ihren Namen erhalten, der sie zuerst im Scharlachharn eingehend studirt hat (Arch. d. Hlk. XI, p. 147, 1870). Cornil et Brault (l. c.) hatten sie als cylindres muqueux beschrieben, doch haben sie mit Schleim anscheinend nichts zu thun.

Sämmtliche Formen von Cylindern bespricht Knoll, Prag. Viertelj. f. Hlk. 1884, No. 4. Török und Pollack, Ueber die Entstehung der homogenen Harncylinder und Cylindroide, Arch. f. exp. Path. 25, p. 187.

Die wichtigsten Parasiten der Niere aus der Gruppe der Bakterien mussten schon bei Gelegenheit der Besprechung der durch sie erzeugten Krankheiten mit berücksichtigt werden, ich verweise deshalb auf die Kapitel über eiterige Nephritis und Tuberculose. Auch wurde schon erwähnt, dass es Entzündungen der Niere nicht eiteriger Art gibt, welche durch Mikroorganismen hervorgerufen werden. Am meisten hat man natürlich bei Infectionskrankheiten nach Organismen in der Niere gefahndet und nicht ermangelt, dieselben auch in zahlreichen Fällen zu finden, aber man muss gegenüber allen diesen Befunden sich stets zwei Dinge gegenwärtig halten: 1. dass sehr häufig Mischinfectionen vorkommen, 2. dass bei vielen Infectionskrankheiten, wo in einzelnen Fällen Organismen in der Niere gefunden wurden, in anderen Fällen solche auf keine Weise nachgewiesen werden konnten, so dass ich schon früher für die infectiöse Nephritis mehr auf die chemischen Produkte der Organismen (Ptomaïne, Toxine) als auf diese selbst Werth gelegt habe. Auf die wichtige Frage, ob die Nieren als Ausscheidungsorgan für Mikroorganismen anzusehen seien, bin ich schon im Anfang dieses Kapitels eingegangen. Für die dort und auch schon früher von mir vertretene Anschauung, dass es noch keineswegs als entschieden angesehen werden dürfe, dass nur, wenn makroskopisch erkennbare Veränderungen in den Nieren vorhanden seien, ein Uebertritt von Organismen in die Harnkanälchen erfolge, möchte ich noch einmal auf die wiederholt gemachte Beobachtung einer Nephritis medullaris resp. papillaris bacterica bei septischen Erkrankungen hinweisen.

Da kann man, wie in Fig. 42, grössere rundliche oder, was häufiger ist, längliche Herde von mattgelblichem Aussehen oder gar nur feine grauliche oder graugelbliche Streifchen sehen, welche nach der Papillenspitze zu so dicht stehen können, dass hier eine mehr diffuse, schmutzig gelbliche oder auch gelbbräunliche Färbung entsteht, in der sich nur einzelne dickere Streifen hervorheben. Das Mikroskop zeigt hier lange Cylinder von Bakterien im Lumen von graden Harnkanälchen, so dass man gradezu von Bakterien-Infarcten reden könnte. Dabei brauchen weder in der Rinde noch sonst wo gröbere Veränderungen vorhanden zu sein. Ich lege allerdings den Nachdruck auf „gröbere“,

Fig. 42.

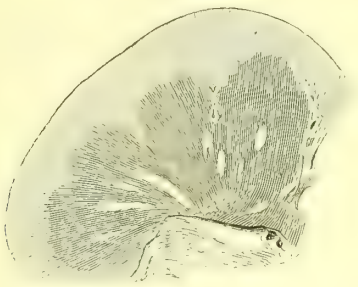

Pyämische Schizomycetenherde in der Marksubstanz der Niere, nat. Gr.
Thrombophlebitis und Periphlebitis femoralis nach Amputation eines tuberculösen Kniegelenks, keine makroskopisch erkennbaren Herderkrankungen der Rinde.

denn das will ich nicht läugnen, dass mikroskopische Veränderungen an den Glomerulusschlingen resp. ihrem Epithel den Organismen die Möglichkeit gewährt haben, aus dem Blute in die Harnkanälchen überzugehen.

Nur einer Gruppe von Mikroorganismen ist noch nicht gedacht worden, da sie beim Menschen noch nicht beobachtet worden sind, die ich aber doch noch hier erwähnen will, weil sie experimentell als Krankheitserreger für die Nieren erkannt wurden, das sind gewisse Schimmelpilze. Sowohl gewisse Aspergillen wie Mucorineen haben die Fähigkeit, wenn ihre Conidien in das Blut eingespritzt werden, in verschiedenen Organen und so auch, z. Th. sogar vorzugsweise in den Nieren auszukeimen und sowohl Necrosen wie körnige Trübung und fettige Degeneration der Epithelien, als auch, bei schwerer Infection, hämorrhagische Entzündungen zu erzeugen. Die Sporen keimen in den Blutgefässen aus, ihre Mycelien dringen aber sowohl in die Lumina der Harnkanälchen wie in das Gewebe ein. In den Pilzherden, die man makroskopisch als graue oder gelbe rundliche Herdchen erkennt, finden sich Krystalle von Leucin und Tyrosin.

Thierische Parasiten kommen, insbesondere in der gemässigten Zone im Ganzen nur selten in der Niere vor, am häufigsten noch der Echinococcus. Derselbe kann sehr grosse Blasen bilden und das Nierenparenchym durch Druck bis zur fast vollständigen Atrophie bringen. Seltener trifft man abgestorbene und verkalkte Echinokokken.

Der Inhalt der frischen Blasen enthält ausser den gewöhnlichen Bestandtheilen auch noch solche, welche aus dem Harn stammen: Krystalle von Harnsäure, oxalsaurem Kalk, Tripelphosphaten u. s. w. Die Säcke brechen nicht selten in das Nierenbecken durch, so dass dann die etwa vorhandenen Tochterblasen im Harn erscheinen können. Der Nierenechinococcus sitzt links etwas häufiger als rechts, ist allein oder neben solchen der Leber oder anderer Organe vorhanden. In der Häufigkeit wird er von dem Leberechinococcus um das 12fache, von dem Lungenechinococcus nur wenig übertroffen.

Als ganz seltene Befunde bedürfen der Cysticercus und das Pentastomum denticulatum nur einer Erwähnung.

In tropischen und subtropischen Gegenden, besonders in Egypten, von dem wir die meisten und genauesten Nachrichten besitzen, kommen noch zwei thierische Parasiten in der Niere vor, das Distomum haematobium (Bilharzia) und die Filaria sanguinis. Von dem Distomum haematobium finden sich, wenn auch selten, nicht nur die Thiere selbst, sondern auch ihre Eier sowohl in Nierengefässen wie im Parenchym, wohin sie durch Zerreissung von Gefässen gelangen. Sie können daselbst verkalken. Die Niere ist dabei meistens stark verändert, am häufigsten geschrumpft.

Die Filaria sanguinis, als Erregerin von Chylurie und Hämaturie bekannt, findet sich in der ganzen Niere, sowohl im Gewebe wie im Lumen von Arterien und Venen, hauptsächlich aber in varicösen Hohlräumen längs der Harnkanälchen, welche wohl als erweiterte Lymphräume angesprochen werden können. Makroskopisch sollen sich die Pyramidenspitzen durch einen eigenthümlichen talgartigen Glanz auszeichnen.

Betreffs der in den Nieren vorkommenden Bakterien wird auf die bei den betreffenden Erkrankungen citirte Literatur hingewiesen. Ich erwähne ausserdem noch: Markwald, Nierenaffection bei acuten Infectionskrankheiten, Diss. Königsberg, 1878; Litten, Einige Fälle von mykotischer Nierenentzündung, Ztschr. f. klin. Med. IV, p. 191, 1882; Nauwerck, Ziegler's Beitr. I, p. 42, 1886 (Pneumoniekokken); Ueber primäre mykot. Nephritis: Letzerich, Ztschr. f. klin. Med. 13, p. 33, 1887; Mircoli, Ziegler's Beitr. IV, 93, 1888; Mannaberg, Wien. med. Jahrb. 1888; Ueber die an die Gegenwart von Bakterien gebundenen Nierenerkrankungen, Wien. med. Presse, 1884, No. 5 (erwähnt als selbständige acute Nephritiden mit charakteristischen Bakterien die Nephr. bei Gelbfieber, Erysipel, Mening. cerebrospinalis, Scharlach). Ueber Nierenerkrankungen durch den Micrococcus ureae bei Thieren (experimentell): Lépine et Roux, Compt. rend. de l'acad. des sc. 1885, 10. Aug.; Ueber Ausscheidung von Bakterien durch die Nieren vergl. ausser Wyssokowitsch (Ztschr. f. Hygiene, I, p. 14, 1886) auch Cornil et Ranvier, Hist. path. II, 620, 1884; Ueber Bakterieninfarcte: Orth, Virch. Arch. 59, p. 534, 1874.

Ueber Schimmelpilzwachsthum in den Nieren: Grohé, Berl. klin. Woch. 1870; Block, Ueber Pilzbildung in thier. Geweben, Diss. Berlin, 1871; Grawitz, Virch. Arch. 81, p. 355, 1880; Löffler, Mitth. aus d. Kais. Ges.-Amt, I, p. 134, 1881; Koch, Berl. klin. Woch. 1881, No. 52; Lichtheim, Ztschr. f. klin. Med. VII, 140, 1884 (fand bei Mucorinen Auskeimen in Blutgefässen, Eindringen der Mycelien in die Harnkanälchen, denen sie folgten bis in's Becken, wo sie die Schleimhaut überzogen und von wo sie durch Harnkanalöffnungen wieder nach rückwärts in das Nierenparenchym hineinwuchsen); Hückel, Ziegler's Beitr. I, p. 117, 1886; Lindt, Arch. f. exp. Path. 21, p. 269, 1886.

Echinococcus: Rayer, Traité III, p. 545; Davaine, Traité des entoz. p. 524;

Baillie, Engravings, VI. Fasc., Tab. VII; Simon, Die Echinococcuscysten der Nieren und des perirealen Bindegewebes, 1877; Neisser, Die Echinokokkenkrankheit, 1877; Romestan, Des Kystes hydatiques des reins, Thèse de Paris, 1881; Beitr. mecklenb. Aerzte z. Lehre von d. Echin.-Krankht., herausgeg. v. Madelung, p. 131, 1885.

Pentastomum: Wagner, Arch. f. phys. Hlk. 1856, p. 581.

Distomum: Bilharz, Ztschr. f. wiss. Zool. IV, p. 1 u. 454, 1853; Griesinger, Arch. f. phys. Hlk. 1854, p. 561; Kartulis, Virch. Arch. 99, p. 139, 1855.

Filaria: Lewis, Schmidt's Jahrb. 165, p. 289; Hirsch, Berl. klin. Woch. 1882, No. 41.

B. Obere Harnwege (Kelche, Becken, Ureter).

Die einzelnen Abschnitte der oberen Harnwege haben im wesentlichen dieselbe Zusammensetzung: eine dünne, lockere, mit geschichtetem Plattenepithel überzogene Schleimhaut sitzt über einer Schicht glatter Musculatur von erheblicher Dicke. Die Schleimhaut entbehrt der Drüsen, welche nur von kleineren oder grösseren, aber auch in Bezug auf Menge und Grösse unbeständigen Vertiefungen, Krypten, ersetzt werden. Nur ausnahmsweise sind echte Drüsen in den oberen Abschnitten der Wege gefunden worden. Vereinzelt trifft man unter normalen Verhältnissen kleine Lymphknötchen in der Schleimhaut. Die oberen Harnwege entwickeln sich aus dem Urnierengang (Wolff'schen Gang), an dessen unterem Ende sie seitlich hervorsprossen. Das Lumen des Ureters zeigt drei, in der Entwicklung begründete, enge Stellen, am Abgang aus dem Nierenbecken, in einiger Entfernung davon und am Eintritt in die Blasenwand.

Missbildungen.

Nicht selten trifft man an den oberen Harnwegen übermässige Bildungen, welche am häufigsten in Verdoppelungen bestehen, welche an der Niere beginnend, verschieden weit nach abwärts reichen. Eine Verlängerung der Nierenkelche zu schlauchartigen Gebilden kommt häufig bei Hufeisennieren vor (Fig. 4, S. 24); doppelte Becken finden sich bei Ren duplicatus (S. 25). Die aus ihnen hervorgehenden zwei Ureter können sich nach verschieden langem getrenntem Verlauf vereinigen oder auch dauernd getrennt bleiben und mit eigenen Oeffnungen in die Harnblase einmünden. Der obere der beiden völlig getrennten Ureter liegt zuerst an der medianen Seite, kreuzt sich dann aber in den meisten Fällen mit dem anderen, indem er entweder vor oder hinter demselben hergeht. Nach Weigert ist diese Kreuzung eine Folge der Wanderung, welche die Nierengänge mit dem Wolff'schen Gange mitmachen. In der Regel findet sich die Verdoppelung nur auf einer Seite, doch kann sie auch doppelseitig, und zwar sowohl in gleichmässiger wie in ungleichmässiger Ausbildung vorkommen, so dass, wenn

sie ihren höchsten Grad erreicht hat, 4 Ureterenmündungen an der Harnblase vorhanden sind. Die überzähligen Mündungen pflegen sich oberhalb der regelmässig gelagerten zu befinden. Sehr selten beginnt die Verdoppelung erst unterhalb des Nierenbeckens, so dass aus einem Becken 2 Ureteren hervorgehen.

Viel wichtiger als diese Verdoppelungen, welche keinerlei Functionsstörungen im Gefolge zu haben brauchen, sind klappenartige Vergrösserungen der Schleimhaut, welche zwar auch in den seltenen Fällen, wo der freie Rand der Klappe nach abwärts gerichtet ist, bedeutungslos sind, meistens aber durch Erschwerung des Urinabflusses zu den schwersten Folgezuständen (Hydronephrose) führen. Es sind solche Klappen vorzugsweise an verschiedenen Stellen des Ureters, aber auch an der Mündung eines Nierenkelches beobachtet worden.

Defectbildungen können an den oberen Harnwegen sowohl in Verbindung mit Hypo- und Aplasien der Nieren, wie auch ohne solche vorkommen. Es ist des totalen oder auch nur auf die oberen Abschnitte beschränkten Defectes der oberen Harnwege schon bei Besprechung der Nierendefecte (S. 25), sowie der congenitalen Cystennieren (S. 139) Erwähnung gethan worden. Im letzteren Falle dürfte es sich wohl weniger um ein Vitium primae formationis, als vielmehr um die Folgen einer fötalen Erkrankung mit fibröser Obliteration handeln.

Umschriebene primäre, nicht durch Klappen bewirkte Stenosen oder Atresien finden sich vorzugsweise an der Einmündungsstelle des Ureters in die Harnblase. Es können hier sehr merkwürdige Folgezustände entstehen, nicht nur sackförmige Ausweitungen der unteren Ureterwand ausserhalb der Blase, sondern auch Vorwölbung des cystisch ausgedehnten Ureterendes in die Blasenhöhle. Bei Atresie kann diese cystische Vorwölbung nach dem Blasenhalse hin gerückt sein, so dass der Eingang in die Urethra in hohem Masse verengt sein kann, er war es in hohem Masse in jenen Fällen, wo die vorgewölbte Partie zwischen den Labien äusserlich zum Vorschein kam. Bei blosser Stenose kann nach Rokitansky, welcher den Zustand als Intussusception bezeichnet, das Ostium des Ureters auf der Höhe dieser Protuberanz oder mehr seitlich, ja wohl auch zunächst deren Basis sitzen, indem sie dann aus einer mehr seitlichen Einstülpung des Ureters nach der Blase herein besteht. Merkwürdige trichterförmige Austülpungen des unteren Ureterendes mit dem Sitz der Mündung in der Tiefe des Trichters dürften gleichfalls hierher gehören. Uebrigens können ähnliche Veränderungen auch infolge von Verschluss des Ostiums durch einen Stein entstehen. Ein Vorspringen der ganzen Pars vesicalis an der inneren Harnblasenoberfläche kann auch bei offenem Ureter vorkommen.

Sehr wichtig können Abnormitäten im Verlauf des Ureters werden, indem dieselben meistens zu Verengerungen des Lumens mit ihren Folgen Veranlassung geben. Ich rechne hierher zunächst abnormen Sitz und abnorme Beschaffenheit der Uebergangsstelle des Nierenbeckens in den Ureter. Dieselbe kann statt in der tiefsten Stelle des Beckens seitlich sitzen, so dass ein Theil des Beckens eine Art Blind-

sack bildet, es kann der Ureter in spitzem Winkel aus dem Becken hervorgehen, so dass die vorspringende Wand durch den andrängenden Harn klappenartig vor das Lumen gelegt werden kann. Diese Abnormität wird als Regel bei der eben erwähnten Abweichung des Uretervorsprungs vorhanden sein müssen, kann aber auch ohne sie bestehen.

In seinem weiteren Verlaufe kann der Ureter angeborene Knickung darbieten, an seinem unteren Ende kann er an abnormer Stelle ausmünden. Die Mündung kann in der Harnblase weiter nach der Urethra zu liegen, sie kann sich aber auch ganz ausserhalb der Harnblase befinden, in der Urethra oder an irgend einer Stelle der Geschlechtswege. Es sind beobachtet worden Einmündung in die Samenblasen, in die Urethra am Colliculus seminalis bei männlichen, solche im Uterus, in der Vagina, in der Urethra und am Präputium der Clitoris bei weiblichen Individuen.

Doppelte Ureteren: Weigert, Virch. Arch. 70, p. 492, 1877; Ahlfeld, Missbildungen, I, p. 123, 1880 (mit Literatur).

Klappenbildung: Ausser der S. 136 bei Hydronephrose citirten Literatur: Sainsbury, Path. Transactions 37, p. 296, 1886; Klebs, Hdb. I, 2, p. 679, 1876; Fenger, Nord. med. Ark. V, No 12, 1873 (Klappe zwischen 2 Calices).

Cystische Vorwölbung bei Sclerose und Atresie: Rokitansky, Lehrb. III, p. 351, 1861; Boström, Beitr. zur path. Anat. der Nieren, I, 1884; trichterförmige Vorwölbung: Geerdts, Ein Fall von doppelter Ureterenbildung mit blinder Endigung des einen derselb., Diss. Kiel, 1887; Neelsen, Ziegl. Beitr. III, p. 279, 1888.

Abnorme Ausmündung: in Samenbläschen: Hoffmann, Arch. d. Hlk. XIII, p. 532, 1872 (in beiden Fällen handelte es sich um einen von zwei doppelten Ureteren); Weigert, Virch. Arch. 104, p. 10, 1886; am Collic. semin.: Weigert, Virch. Arch. 70, p. 490, 1877; Boström, l. c.; im Uterus: Förster, Missbild. Taf. 23, Fig. 19, 1865; an einer Falte des Präputiums eines weibl. Kindes: v. Massari, Wien. med. Woch. 1879, No. 33.

Knickung: Weigert, Virch. Arch. 70, p. 498, 1877.

Circulationsstörungen.

Hyperämien zeigen sich hauptsächlich an der Schleimhaut der Kelche und des Beckens bei Nephritis verschiedener Art, besonders aber, wenn dieselbe durch reizende, aus dem Blute ausgeschiedene Stoffe (Cantharidin etc.) erzeugt wurden. Bei Nierenvenenthrombosen stellt sich eine starke venöse Hyperämie ein, welche zu grösseren Blutungen in das Nierenbecken und den Ureter führen kann. In letzterem kann das Blut längere Zeit liegen bleiben und sich in mehrere Centimeter lange, einige Millimeter breite, platte oder runde Gerinnsel umwandeln, welche eine theils weisse, theils blutigrothe Farbe besitzen und neben den gewöhnlichen Bestandtheilen ausgelaugte rothe Blutkörperchen und Hämatoidinkrystalle enthalten (v. Recklinghausen). Aehnliche cylindrische Gerinnsel können auch bei anderen grösseren Blutergüssen, welche aus geplatzten Aneurysmen der Nierenarterie oder aus weichen Geschwülsten herrühren oder durch Concremente verursacht wurden, im Ureter sich bilden und sogar während des Lebens mit dem Harn entleert werden. Ihr wurmförmiges Aussehen hat bereits zu Verwechselungen mit Parasiten geführt. Kleinere Blutungen im Gewebe der

Schleimhaut finden sich, abgesehen von den hämorrhagischen Entzündungen, bei zahlreichen Allgemeinerkrankungen, Infectionen (besonders bei hämorrhagischen Pocken), Intoxicationen (bes. bei Phosphorvergiftung), Blutkrankheiten (Leukämie, perniciöser Anämie). Die Blutungen sind dabei häufig nicht auf die Wand der Harnwege beschränkt, sondern in viel grösserer Ausdehnung (als hämorrhagische Infarcirung) in dem Binde- und Fettgewebe des Nierenhilus und um das Becken und den Ureter herum vorhanden.

Unter gleichen Verhältnissen wie die Hyperämien findet sich auch Oedem der Schleimhaut und des umgebenden Gewebes.

Stauungshyperämie mit Gerinnselbildung: v. Recklinghausen, Virch. Arch. 100, p. 527, 1885 (mit Literaturangaben).

Blutungen aus atheromatösen und aneurysmatischen Arterien mit Gerinnselbildung: Olivier, Arch. de phys. V, p. 43, 1873 (Hydronephrose durch die Gerinnsel); wurmförmige Fibrinklumpen im Harn während des Lebens und im Nierenbecken nach dem Tode bei Spindelzellensarcom der rechten Niere: Smith, Amer. Journ. of med. Sc. 1886, p. 143 (mit Amyloiddegeneration der Nieren ohne sonstige Ursache).

Entzündungen.

Für die nicht zu trennenden Entzündungen des Beckens und der Kelche ist die Bezeichnung Pyelitis im Gebrauch, diejenigen des Ureters werden Ureteritis genannt. Die Mehrzahl derselben kann als urinogene bezeichnet werden, unter denen wieder absteigende und aufsteigende unterschieden werden müssen. Diese gesellen sich zu Entzündungen der Harnblase hinzu, jene hauptsächlich zu solchen Entzündungen der Niere, welche ich früher (S. 57 und 62) als hämatogene bezeichnet habe. Es ist bei manchen der letzteren schwierig zu entscheiden, inwieweit sie direkt vom Blute aus, also selbst als hämatogene, erzeugt werden können. Die aufsteigenden können zuweilen den Eindruck autochthon entstandener machen, da es möglich ist, dass die Affection der Harnblase schon geheilt ist, während der Process im Becken noch weitere Fortschritte macht. Bei den meisten Entzündungen ist hauptsächlich das Becken mit den Kelchen erkrankt, es ist aber besonders bei den aufsteigenden oft sehr auffällig, wie verhältnissmässig wenig der Ureter verändert ist, während doch die Blase wie das Becken die höchsten Grade der Veränderungen darbieten. Man darf wohl daraus schliessen, dass diese Entzündungen nicht allmählich per continuitatem von der Blasenschleimhaut durch die Ureterschleimhaut nach dem Becken fortgekrochen sind, sondern dass sie durch die direkte Einwirkung des, auch abgesehen von den Fällen pathologischer Stagnation, bei voller Blase sich in den oberen Wegen anstauenden Harnes erzeugt werden, der seinerseits seine entzündungserregenden Eigenschaften von dem in der Blase enthaltenen erhalten hat. Die Zahl der wirklich autochthonen, d. h. aus rein localen Ursachen entstandenen Entzündungen ist sehr gering und beschränkt sich im wesentlichen auf die durch Steine hervorgerufenen (Pyelitis calculosa). Man darf indessen auch bei der Anwesenheit von Steinen keineswegs

Alles, was von entzündlichen Veränderungen gefunden wird, ohne weiteres als direkte Folge der Steine ansehen, da nicht nur gleichzeitig mit denselben aufsteigende und absteigende urinogene Entzündungen vorkommen, sondern auch die durch die Steine erzeugten Veränderungen eine locale Disposition schaffen können, welche es im Blute kreisenden Krankheitserregern möglich macht, hier festen Fuss zu fassen. Dies gilt besonders für alle neben Steinen auftretenden eiterigen Entzündungen.

Die anatomischen Formen der Entzündungen weichen nicht von den an anderen Schleimhäuten vorkommenden ab. Bei dem einfachen Catarrh erscheint die Schleimhaut hyperämisch, verdickt, manchmal deutlich ödematös, zuweilen mit punktförmigen Blutungen versehen; in dem Inhalt des Beckens finden sich desquamirte Epithelien nebst Leucocyten in wechselnder Menge, sowie als Folge gleichzeitig vorhandener Nephritis Nierenepithelien, Cylinder. Ohne scharfe Grenze geht der einfache in den eiterigen Catarrh über, bei dem die Hyperämie und Schwellung der Schleimhaut einen höheren Grad erreicht und der Inhalt eine eiterige Beschaffenheit hat. Die mikroskopische Untersuchung lässt eine Anhäufung von Leucocyten auch in dem Gewebe der Schleimhaut erkennen. Wenn Steine vorhanden sind, so können da, wo diese der entzündeten Schleimhaut anliegen, Geschwüre vorhanden sein, welche zur Perforation sowohl der Becken- wie der Ureterwand führen können. Diese kann besonders dann eintreten, wenn gleichzeitig eine Erweiterung der Harnwege vorhanden ist. Es bildet sich dann eine Pyonephrose (s. S. 60) aus, wobei mächtig grosse Eitersäcke entstehen können. Kommt dabei die Eiterung zum Stillstand, so kann der vorhandene Eiter sich mehr und mehr eindicken und unter Aufnahme von Kalksalzen in eine mörtelartige, harte, weissliche Masse sich umwandeln. Der Umfang der Hohlräume nimmt dabei natürlich wieder ab.

Auch eine pseudomembranöse Entzündung kann an den oberen Harnwegen vorkommen. In der Regel ist dieselbe eine ausgesprochen diphtherische, indem sich graue, festhaftende, theils aus Exsudat, theils aus verschorftem Schleimhautgewebe bestehende Pseudomembranen an der Oberfläche einer stark geschwollenen, hyperämischen und oft hämorrhagischen Schleimhaut finden. Der Hauptsitz dieser Affection ist an den Nierenkelchen, doch zeigen sich häufig, wenn auch meistens nur fleckweise, die grauen Schorfe auch an der Schleimhaut des Beckens und im Anfangstheil des Ureters. In den necrotischen Massen lagern sich gern Kalk- und sonstige Salze ab, so dass die Oberfläche sich rauh anfühlt. Die in den so veränderten Wegen enthaltene Inhaltsmasse stellt stets eine trübe, schmutzig graue, graugelbe oder graurothe, zuweilen jauchige, immer stark ammoniakalisch riechende Flüssigkeit dar. Die Bedeutung der eiterigen und diphtherischen Pyelitis für die Niere ist bei der Besprechung der Pyelonephritis (s. S. 67) ausführlich erörtert worden. Die Abbildung des Durchschnitts einer Niere mit Pyelonephritis findet sich auf S. 69, Fig. 18.

Bei chronischer eiteriger Entzündung gesellen sich productive Veränderungen zu den exsudativen in Gestalt von Verdickungen der

Schleimhaut hinzu, welche in Form von körnigen, zottigen Vorragungen auftreten können, die theils aus gewöhnlichen Schleimhautwucherungen, theils aus lymphknötchenähnlichen Zellenanhäufungen bestehen. Solche Wucherungen der Schleimhaut finden sich auch infolge der Einwirkung des Distomum haematobium im Ureter, sehr selten im Nierenbecken, sowie überhaupt gelegentlich bei allen chronischen Entzündungen. Bei der einfachsten Form der productiven Pyelitis und Ureteritis erhält die verdickte Schleimhaut ein weissliches fibröses Aussehen infolge der Entwicklung von fibrösem Gewebe in derselben. Die fibröse Umwandlung ist oft ungleichmässig, so dass man weissliche Züge und netzförmige Zeichnungen hervortreten sieht. Am häufigsten trifft man diese Veränderung in den Kelchen bei Nephrolithiasis. An allen Theilen kann bei der chronischen fibrösen Entzündung auch das umgebende Gewebe betheiligt sein, so dass das Becken und besonders der Ureter in eine schwielige Masse eingeschlossen ist, durch deren Schrumpfung das Lumen mehr oder weniger stark (bis zu völligem Schwund) beeinträchtigt sein kann. Nach Rokitansky kann es bei der chronischen Entzündung auch zur Entwicklung von knöchernen Platten in der Schleimhaut von Becken und Kelchen kommen.

Als Besonderheiten bleiben noch zwei seltene Formen von productiven Entzündungen zu erwähnen, die mit Cysten- und die mit sog. Cholesteatombildung verbundene. Bei der Ureteritis und Pyelitis cystica entstehen etwa hirsekorn- bis hanfkorngrosse Cystchen mit einem bald dünnflüssigen, bald zähen, gallertigen Inhalt, welche stark an der Schleimhautoberfläche hervorspringen und selbst polypenartig über dieselbe hervorragen können. Neben den Cystchen fanden sich in einem von mir secirten Falle solide kugelige Knötchen, aus deren Erweichung nach Ebstein's Untersuchung die kleinsten Cystchen sich entwickelten. Neben diesen, welche einer epithelialen Auskleidung entbehrten, fanden sich andere, welche eine solche besassen, ob primär oder secundär liess sich nicht feststellen. Jedenfalls konnte ihre Entwicklung aus Drüsen oder auch nur Krypten der Schleimhaut, welche in anderen Fällen wohl den Cysten als Ursprung gedient haben mögen, nicht nachgewiesen werden.

Eine zweite merkwürdige Entzündungsform ist die als Cholesteatombildung bezeichnete. Auf einer zellig infiltrirten Schleimhaut bilden sich atlasglänzende Schüppchen aus verhornten Epithelzellen, welche meistens nur eine geringe Ausdehnung besitzen. Die Veränderung kann als Begleiterscheinung anderer auftreten, so bei Tuberculose, bei cystischer Pyelitis (im oben erwähnten Fall), oder mehr selbständig erscheinen, wie in einem von mir secirten Fall von infantiler Xerosis der Bindehaut der Augen, bei dem an beiden Nieren sich an je zwei Kelchen eine sowohl die Kelche als die Papillenspitzen betreffende Veränderung zeigte, bestehend in starker Verdickung des Epithels und Umwandlung desselben zu einer atlasglänzenden Masse, auf welcher sich zahlreiche bräunlich gelbe Concremente fanden. Auf einem Durchschnitt erschien die Wand des Kelches eigenthümlich gallertig verdickt, von gelblich grauer Färbung, an der Oberfläche mit einem Stich in's

Grüne. Leber hat in diesem Falle sowohl am Auge wie im Nierenbecken Bakterien gefunden, welche er für die Erreger dieser eigenthümlichen Affection hält.

Wegen der Literatur über Pyelonephritis wird auf S. 72 verwiesen; Virchow, Char. Annal. II, 1876; über die calculöse Pyelitis s. unter Fremdkörper; Fischl, Zur Pathol. der Pyelitis, Prag. med. Woch. 1886, No. 33; Hallé, Uretéritis et pyélitis, Thèse de Paris, 1887 (mit reicher Literaturzusammenstellung).

Ueber cystische Entzündung: Litten, Virch. Arch. 66, p. 139, 1876; Ebstein, D. Arch. f. klin. Med. 31, p. 63, 1882.

Ueber Cholesteatom: Leber, v. Graefe's Arch. 29, p. 225, 1883; Ebstein, l. c. p. 76 (bemerkenswertherweise handelte es sich auch hier um ein tuberculöses Individuum, welches ausser der cystischen Entzündung ein tuberculöses Geschwür im Nierenkelch hatte); Beselin, Virch. Arch. 99, p. 289, 1885 (Cholesteatom und tuberculöses Geschwür); Chiari, Prag. med. Woch. 1888, No. 50 (grosse Ausdehnung der Cholesteatombildung).

Infectiöse Granulationsgeschwülste.

Ob die von Rokitansky als sehr seltene Vorkommnisse erwähnten Neubildungen von Lymphknötchen in der Ureter- und Beckenschleimhaut bei Typhus, Exanthemen, Cholera in das Gebiet der infectiösen Lymphome zu rechnen sind, vermag ich nicht zu sagen, da ich gar keine eigene Erfahrungen darüber habe und genauere Beschreibungen mir nicht bekannt sind. So werden denn die infectiösen Granulationsgeschwülste wesentlich durch die tuberculöse Neubildung repräsentirt. Ueber die allgemeine Stellung der Tuberculose der oberen Harnwege gegenüber der Nientuberculose und der Urogenitaltuberculose überhaupt ist schon bei der Niere (S. 101 u. f.) das Wichtigste gesagt worden. Betreffs der Stärke der Veränderungen gilt im allgemeinen das bei den eiterigen Entzündungen Gesagte: der Ureter ist in der Regel weniger verändert, als Becken und Kelche. Bei der descendirenden Tuberculose ist das begreiflich, bei der ascendirenden muss für die Verbreitung der Tuberkelbacillen dasselbe wie für die pyogenen Bakterien gelten. Wie an anderen schleimhäutigen Kanälen, ich erinnere an das bei der Tuberculose des Kehlkopfs (Bd. I, S. 319) Gesagte, so scheint auch für die absteigende Tuberculose, bei welcher der Harn die Bacillen mitführt, die engste Stelle des Ureters am Eintritt in die Blasenwand die günstigste Beschaffenheit für die Einwirkung der Bacillen darzubieten, denn sie pflegt sehr frühzeitig ergriffen zu sein. Doch ist das keineswegs nothwendig, sondern es kann sich die Tuberculose im Ureter auch auf die obersten Abschnitte beschränken. Eine frühzeitige Affection der tieferen Abschnitte ist deshalb für den ganzen Process von grosser Bedeutung, weil die tuberculösen Veränderungen eine Verengerung des Uterus erzeugen, wodurch dann eine Stauung des Harnes und hydronephrotische Erweiterung rückwärts bis zur Niere hin herbeigeführt werden kann. Es wurde schon früher von mir bemerkt, dass auch das umgekehrte Verhältniss stattfinden, d. h. dass zu einer primären Hydronephrose sich secundär eine Tuberculose hinzugesellen kann. Ist die Tuberculose in den oberen Abschnitten sehr stark, so kann die Abgangsöffnung des Ureters durch Käsemassen vollständig verstopft werden.

Was nun die Erscheinungsweise der Tuberculose der oberen Harnwege betrifft, so erweist sie sich sowohl makroskopisch wie mikroskopisch als echte Tuberculose, d. h. sie beginnt mit Knötchenbildung. Die ersten Knötchen können bei noch erhaltenem Epithel in der Schleimhaut sich bilden, es kann das Epithel sogar eine cholesteatomartige Verdickung erfahren, bald aber verschwindet dasselbe beim weiteren Fortschreiten des Processes mit dem eintretenden Zerfall der Schleimhautoberfläche, der Geschwürsbildung. Die Geschwüre entstehen hier in gleicher Weise wie an anderen Schleimhäuten, insbesondere können sich zunächst flache sog. Lenticulärgeschwüre bilden, aber es ist doch

Fig. 43.

Tuberculose des Ureters, des Nierenbeckens und der Kelche, $^2/_3$ nat. Gr.
Nur eine kleine Stelle am Anfang des Ureters (bei u) noch intact.

für die Schleimhäute der oberen Harnwege wie für diejenigen der Tuben und Vasa deferentia charakteristisch, dass im Gegensatze z. B. gegen den Darm (Bd. I, S. 832) die tuberculöse Neubildung und ihre Verkäsung über den Zerfall an der Oberfläche zu überwiegen pflegt, so dass man in den gewöhnlichen Fällen (Fig. 43) die ganze Wand der Theile in eine mehrere Millimeter dicke, bis auf die äusseren grauröthlichen Partien gelbe, harte, käsige Masse umgewandelt sieht, welche an ihrer Oberfläche in unregelmässigem Zerfall begriffen ist. Das Lumen kann, wie in dem abgebildeten Falle, sowohl im Ureter wie be-

sonders im Becken und den Kelchen erweitert sein, es ist aber öfter im Ureter auch verengert. Der letztere erscheint von aussen meistens beträchtlich verdickt (fingerdick) und fühlt sich hart an, das ihn umgebende Bindegewebe ist ebenfalls meist schwielig verdickt. Auf einem Durchschnitt kann man oft schon makroskopisch in den peripherischen, noch nicht käsigen Partien der Wand graue Tuberkel sehen, ebensolche können auch an den etwa noch erhaltenen Schleimhautresten sich zeigen. Dem makroskopischen Befund entspricht der mikroskopische (Fig. 44), indem man die innersten Wandschichten in eine gleichmässige, an der Oberfläche fetzig zerfallende käsige Masse verwandelt sieht, an welche sich nach aussen eine ebenfalls zunächst gleichmässige,

Fig. 44.

Uretertuberculose, schw. Vergr.

Theil eines Durchschnitts der Wand; u die nach dem Lumen gerichtete zerfallende Oberfläche des verkästen Theiles, in den peripherischen Schichten (bei t) Knötchen zu erkennen.

weiterhin aber in einzelne Tuberkelgranulationen sich auflösende frische Neubildung anschliesst. Die Zahl der Tuberkel kann wechseln; es gibt Fälle, wo sie dichtgedrängt neben einander liegen, es gibt andere, wo sie nur vereinzelt in einer indifferenten Granulationsneubildung zerstreut sitzen, aber vorhanden sind sie immer. Sie pflegen reich an Riesenzellen zu sein. Die Bacillensuche ist immer erfolgreich, doch tritt auch am Ureter etc. die Eigenthümlichkeit hervor, dass die Organismen ganz und gar nicht gleichmässig vertheilt sind, sondern stellenweise in grossen Haufen vereinigt sitzen, stellenweise gänzlich zu fehlen scheinen. Als seltenere Befunde bei der Uretertuberculose erwähne ich noch eine

Kalkincrustation der käsigen Massen, sowie eine starke schwielige Schrumpfung der Adventitia mit erheblicher Verengerung des Lumens, das nur von geringen Mengen käsiger Substanz begrenzt wird.

Lymphdrüsenneubildung, Rokitansky, Lehrb. III, p. 354, 1861.

Betreffs der Tuberculose wird auf die bei der Niere (S. 107) angeführte Literatur verwiesen. Dem dort erwähnten Fall von Combination von Steinbildung mit Tuberculose kann ich einen ähnlichen, im hiesigen pathologischen Institut beobachteten anreihen. Neben Verkäsung der bronchialen und portalen Lymphdrüsen fand sich bei einem Leukämischen eine mässig starke allgemeine Miliartuberculose (auch der Nieren) und in einem Nierenbecken ein Stein, in dessen Umgebung reichlichere Tuberkel der Schleimhaut und, wo der Stein der Oberfläche anlag, tuberculöse Geschwürchen sich zeigten.

Progressive Ernährungsstörungen.

Wie bei allen musculösen Hohlorganen kann auch an den oberen Harnwegen rückwärts von einem Hinderniss eine Hypertrophie der Musculatur sich ausbilden, doch pflegt im allgemeinen die Dilatation über die Hypertrophie zu überwiegen.

An der Schleimhaut können, wie ich früher erwähnt habe, entzündliche körnige, warzige, papilläre Hypertrophien entstehen, welche den Uebergang bilden zu den häufigsten unter den überhaupt sehr seltenen primären Geschwülsten, den papillären Fibromen (gutartigen Zottengeschwülsten), welche vorzugsweise am Nierenbecken und Uretereingang beobachtet worden sind. Gestielte polypöse Fibrome, Krebse, multiple polypöse Myosarcome sind gleichfalls beschrieben worden. Ribbert möchte aus der Untersuchung der zuletzt genannten Geschwülste, welche einem 4jährigen Mädchen angehörten, schliessen, dass die quergestreiften Muskeln in denselben metaplastisch aus den glatten Muskeln des Nierenbeckens und des Ureters hervorgegangen seien.

Secundäre Geschwülste sind viel weniger selten, vor allem secundäre Krebse. Hier stehen obenan die durch Uebergreifen eines Uteruskrebses entstandenen. Die in ca. 90 pCt. aller zur Section gelangenden Fälle von Uteruskrebs vorhandene Hydronephrose verdankt ihren Ursprung weniger einer Compression des Ureters durch Geschwulstmassen im Mutterband, als vielmehr einem directen Eindringen der Krebswucherung in die Wand, deren innere Oberfläche sogar vorspringende Knötchen zeigen kann. Ausserdem können Blasen-, Nieren-, Mastdarm- u. a. Geschwülste die oberen Harnwege in ihren Bereich ziehen.

Zottengeschwulst (erbsgross, am Anfang des Ureters), der ein Stein aufsass: Thornton, Path. Transactions, 36, p. 269, 1885; multiple Zottengeschwülste in einer Hälfte eines doppelten Ureters: Neelsen, Ziegler's Beitr. III, p 279, 1888; multiple polypöse Fibrome: Lebert, Anat. Path. II, p. 372, 1862; Krebs: Litten, Char. Ann. IV, p. 188, 1879; Hartmann, Soc. anat. de Paris, 1886, p. 576; Myosarcome: Ribbert, Virch. Arch. 106, p. 282, 1886.

Fremdkörper (abnormer Inhalt) und Parasiten.

Nur selten mag es sich ereignen, dass grössere Fremdkörper von aussen her auf dem Wege durch die Blase in die Ureteren hineingelangen, im wesentlichen bestehen die vorkommenden Fremdkörper in abnormen körperlichen Bestandtheilen des Harnes, welche theils aus der Niere, theils aus der Wand der Harnwege stammen, theils aber auch in ihrem Lumen erst entstanden oder doch gewachsen sind. Die aus der Niere stammenden Fremdkörper sind Blutkörperchen, weisse und rothe, Epithelien, Cylinder, Concremente, wie sie früher schon geschildert wurden, von der Wand der Wege stammen gleichfalls Blut und Entzündungsprodukte von der in den vorhergehenden Kapiteln geschilderten Beschaffenheit. Ich füge nur noch einige Besonderheiten hinzu. Ackermann hat bei chronischem Morbus Brightii soviele Cylinder in dem Nierenbecken und den Kelchen gefunden, dass die fast ganz aus solchen bestehende dunkelcitronengelbe, trübe, dünnschleimige Flüssigkeit jederseits 6—8 g betrug. Ausser den durch Blutungen erzeugten wurmförmigen Fibringerinnseln können auch ähnliche Lymphgerinnsel bei Chylurie entstehen.

Am wichtigsten von allen Fremdkörpern sind die Steine, deren Hauptbildungstätte die Kelche und Becken sind. Hier können sie auch überhaupt erst angelegt werden, häufig aber erfahren sie nur ihre weitere Ausbildung, nachdem sie in den Nieren angelegt worden waren. Betreffs der Zusammensetzung und Entstehung der Steine verweise ich auf das Kapitel Harnblase, wo sich auch Abbildungen von verschiedenen Steinen finden. Hier soll nur das erwähnt werden, was sich speciell auf die oberen Harnwege bezieht. Die Zahl und Grösse der Concremente kann äusserst verschieden sein; manchmal finden sich nur kleinere und kleinste Körnchen (Gries), deren Zahl aber in die Tausende gehen kann, manchmal ist ein oder sind einige etwas grössere Steine vorhanden bis zu solchen, welche einen Nierenkelch oder einen Theil des Beckens mit einem oder einigen Nierenkelchen vollständig ausfüllen. Solche grossen Steine haben dann eine sehr charakteristische zackige, korallenartige Gestalt, da sie regelrechte Abgüsse der von ihnen eingenommenen Hohlräume darstellen. Bei dem höchsten Grade der Nephrolithiasis ist das ganze, noch dazu erweiterte Becken mitsammt seinen Kelchen von einem einzigen (Fig. 45) oder auch von zweien dicht aneinander liegenden, manchmal eine Art Kugelgelenk bildenden Steinen ausgefüllt. An der Niere treten dann die bekannten Erscheinungen der Druckatrophie hervor, so dass man den Zustand als Lithonephrose bezeichnen kann. Man hat Steine bis zum Gewicht von 1 Kilo gefunden. Die Steinbildung kann einseitig und doppelseitig auftreten, ist das letztere der Fall, so haben der Regel nach die Concremente gleiche Beschaffenheit, doch hat man auch in seltenen Fällen verschieden zusammengesetzte Steine, z. B. auf der einen Seite Uratsteine, auf der anderen Phosphatsteine gefunden. Bei dem Missverhältniss zwischen dem Lumen des Beckens und demjenigen des Ureters kann es leicht passiren, dass Steine in

den Ureter eingetrieben werden, aber steckenbleiben; am leichtesten kann das an den engsten Stellen, am Ursprung, besonders aber an dem Eintritt in die Blasenwand geschehen. Eine solche Einklemmung braucht keineswegs dauernd zu bestehen, sondern allmählich kann der Stein durch den in Folge der Harnstauung steigenden Druck weiter und

Fig. 45.

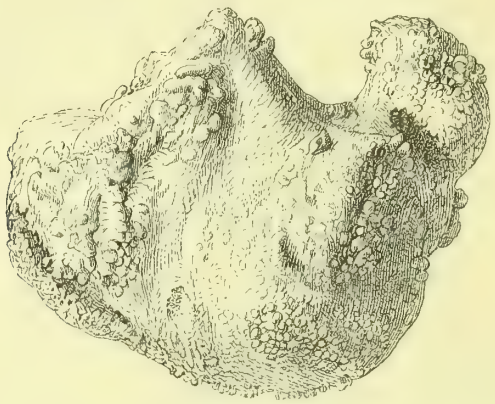

Harnsäurestein aus dem Nierenbecken eines Mannes; 267 g schwer, $^2/_3$ nat. Gr.

endlich in die Blase getrieben werden. Hier kann es ähnlich wie am Choledochus geschehen, dass der Stein oberhalb der normalen Oeffnung sich durch eine bis zur Perforation fortschreitende Ulceration einen direkten Weg in die Blase bahnt. Aehnliches kann begreiflicherweise auch höher oben geschehen, nur dass dann der Stein nicht wieder in die Harnwege gelangt, sondern in das umgebende Gewebe, in den Darm, in das Peritoneum. Jedoch ist dieses schlimmste Ereigniss sehr selten, in der Regel wird nur an der Einklemmungsstelle eine hämorrhagische Veränderung oder eine oberflächliche Geschwürsbildung hervorgerufen. Wird dann nach einiger Zeit die Einklemmung behoben, so heilt das Geschwür wieder, aber es kann dann durch die entstehende Narbe eine Stenose des Ureters bewirkt werden. Am Nierenbecken und den Kelchen werden durch die Steine theils Verletzungen mit Blutungen (besonders durch die harten und stacheligen Oxalatsteine), theils entzündliche Veränderungen hervorgerufen, entweder direct oder indirect, indem sie nur eine locale Disposition erzeugen. Es ist darüber bei den betreffenden Kapiteln (s. auch Tuberculose der Niere und der oberen Harnwege) schon das Nöthige gesagt worden. Bemerkt sei nur noch, dass bei vorhandener Steinbildung auch eine Incrustation der Epithelien der Harnwege vorkommen kann.

Grössere Parasiten kommen bei uns fast gar nicht in den oberen Harnwegen vor. In Egypten und anderen subtropischen und tropischen Gegenden findet sich häufiger das Distomum haematobium und seine Eier in der Schleimhaut des Ureters, sehr selten im Nierenbecken. Im Ureter können Distomen vorkommen, ohne dass sie in der

Blase sind, gewöhnlich aber ist diese der Hauptsitz, ich verweise deshalb wegen der Beschreibung der durch Distomen erzeugten chronischen productiven Veränderungen auf die Blase. Im Lumen der oberen Harnwege kommt beim Menschen nur selten der bei Fischottern, Hunden, Wölfen etc. häufigere Eustrongylus gigas vor. Das Weibchen desselben, welches allein gefunden worden ist, erreicht eine Länge von 1 Meter, liegt zusammengeschlungen im erweiterten Nierenbecken, kann aber auch in den Ureter und selbst bis in die Harnblase hineinreichen. Da dasselbe eine rothe Farbe besitzt, so liegt eine Verwechslung mit cylindrischen Blutgerinnseln nicht allzufern. Nur vorübergehend und infolge von Perforation können Echinococcustochterblasen aus einem Nierenechinococcus und Ascariden aus dem Darm in die Harnwege gelangen.

Pfeifenrohr im rechten Ureter: Galland, Ann. des mal. génito-ur. 1886.

Cylinderanhäufung: Ackermann, D. Arch. f. klin. Med. X, p. 298, 1872.

Lymphgerinnsel bei Filaria-Chylurie mit Filaria-Embryonen: Murata, Mittheil. aur der med. Facult. der K. japan. Univers. in Tokio, I, 1887 (ref. Ctbl. f. d. med. Wiss. 1888, No. 17, p. 330).

Betreffs der Steine s. Literatur bei Harnblase, desgleichen betreffend Distomum haematobium.

Eustrongylus gigas: Aubinais, Rev. méd. 1846, III, p. 569; Leukart, Paras. II, p. 388, 1876; Davaine, Traité, p. 271, 1877.

Störungen der Continuität und des Lumens.

Continuitätsstörungen können die oberen Harnwege nicht nur infolge pathologischer Processe (ulcerative Perforation, Ruptur infolge von starker Ausdehnung durch Harnstauung) erfahren, sondern auch, wenigstens der Ureter, bei Operationen im Bereiche des Beckens, insbesondere kann eine Verletzung oder Unterbindung des Ureters bei der Totalexstirpation des Uterus sich ereignen.

Das Lumen der oberen Harnwege kann verengert und erweitert sein. Die Verengerung betrifft in der Regel nur eine kleinere Stelle, die Erweiterung kann sich über sämmtliche Theile erstrecken. In diesem Falle sitzt dann ein Hinderniss für die Harnentleerung entweder in der Blase selbst (Stein vor der Uretermündung) oder, was häufiger ist, es sitzt irgendwo an der Urethra in ihrem Verlauf, oder an der inneren oder äusseren Mündung. Dabei ist dann auch die Erweiterung der oberen Harnwege doppelseitig, während sie sonst nur einseitig ist, es sei denn, dass an jedem Ureter ein besonderer Verschluss existirte. Wenn der Ureter durch Harnstauung erweitert ist, erscheint er mehr oder weniger verbreitert, so dass sein Umfang denjenigen eines Fingers, ja eines Dünndarmstückes erreichen kann, gleichzeitig aber ist er auch verlängert, so dass er nicht gerade, sondern in Windungen und Knickungen verläuft, durch welche klappenartige Verengerungen und sinuöse Ausbuchtungen entstehen können. Seine Wand ist, je nachdem die Erweiterung schnell oder langsam zustande kam, verdünnt oder auch etwas verdickt, aber letzteres doch nicht im Verhältniss zu der Erweiterung. Die innere Oberfläche der

Schleimhaut erscheint glatt und glänzend (ausgespannt). Bei einem Verschluss an der Mündungsstelle kann der unterste Theil cystisch ausgedehnt sein und in die Blase vorspringen. Die Ausdehnung kann an der unteren Wand stärker sein, welche dann eine Art von Blindsack bildet. Die Veränderungen, welche Becken und Kelche durch Harnstauung erleiden, sind schon bei der Niere (Hydronephrose, S. 129) ausführlich erörtert worden.

Eine Verengerung des Ureters kann auf sehr verschiedene Weise herbeigeführt werden. Am häufigsten geschieht sie durch Steine, welche im Ureter stecken geblieben sind. Diese Verengerung kann eine dauernde oder vorübergehende sein, sie geht vorüber, wenn der Stein allmählich weiterrückt bis in die Harnblase oder wenn er durch eine Perforationsöffnung austritt. Ein gleicher Effect wird erzeugt, wenn ein im Nierenbecken oder in der Blase beweglicher Stein sich bald vor das obere bez. untere Ende des Ureters legt, bald wieder eine andere Lage annimmt. Weitere Ursachen für Verengerung können folgende sein: Narben, welche aus Geschwüren, die durch eingeklemmte Steine, diphtherische Veränderungen etc. erzeugt worden waren, hervorgingen, Blutgerinnsel, Echinococcen, polypöse Geschwülste, tuberculöse und carcinomatöse Neubildungen in der Wand, Druck von ausserhalb liegenden Geschwülsten, von schrumpfenden periureteralen Bindegewebsmassen (Perimetritis, Parametritis, Pelveoperitonitis), durch Divertikel der Harnblase, durch abnorme, den Ureter kreuzende Arterien, durch das erweiterte Rectum; Knickungen (angeborene und durch Lageveränderungen der Niere oder der Blase enstandene), Faltenbildungen, abnorme Insertionen, wie solche in dem Kapitel von den Missbildungen erwähnt wurden.

Wegen der hydronephrotischen Erweiterungen vergleiche man die bei der Niere S. 135 angegebene Literatur.

Sackförmige cystische Erweiterung des unteren Endes mit Perforationsöffnung (Ureterovesicalfistel oberhalb der normalen Mündung infolge Einklemmung eines Steines): Schottelius, Virch. Arch. 71, p. 268, 1877; daselbst auch Fall von Verengerung durch Parametritis; eine Verengerung der Ursprungsstelle des Ureters durch einen anomalen, 1‴ weiten, vom oberen Ende des Hilus in das untere bogenförmig herabsteigenden Ast der Nierenarterie erwähnt Rokitansky, Hdb. III, p. 350, 1861.

C. Harnblase.

Die Wandung der Harnblase wird zum grössten Theil aus glattem Muskelgewebe gebildet, welches an der inneren Oberfläche in Form sich kreuzender und verflechtender Bälkchen angeordnet ist, die je nach dem Füllungszustande mehr oder weniger deutlich vortreten, so dass die contrahirte Blase gerippt erscheint. Die Schleimhaut ist meistens ganz glatt, doch kommen zuweilen auch dichtgedrängte, stumpfe Papillen vor. Sie ist im ganzen frei von Drüsen, nur gegen ihre Mündung hin finden sich zuweilen kleine Drüschen oder auch nur Krypten, welche

von Cylinderepithel ausgekleidet sind. Auch lymphoide Gebilde (Lymphknötchen) finden sich als individuelle Eigenthümlichkeiten in normalen Blasen. Die Oberfläche der Blasenschleimhaut ist von dem bekannten geschichteten, vielgestaltigen Epithel überzogen.

Die Harnblase entwickelt sich aus der Allantois. Im 2. Monat stellt sie einen spindelförmigen Hohlkörper dar, welcher caudalwärts mit dem Mastdarm in Verbindung steht, nach oben zu in einen engeren Kanal, den Urachus, übergeht, welcher bis zum Nabel verläuft, durch den er sich in den Nabelstrang fortsetzt. Gegen Ende der Schwangerschaft obliterirt derselbe in seinem oberen Theile vollständig und bildet sich in einen fibrösen Strang um, in seinem unteren bleibt das Epithel erhalten, doch ist das Lumen des Epithelschlauches durch ein kleines Querfältchen meist gegen das Eindringen von Harn geschützt (Wutz).

Die Wanddicke der Harnblase ist natürlich abhängig von dem Contractionszustand; sie beträgt bei mittlerer Füllung 3—4, am Trigonum 6 mm, bei voller Contraction kann sie bis 15 mm betragen.

Die Krankheiten der weiblichen Harnröhre und Blase haben durch Winkel, Deutsche Chir. Lfg. 62, 1885, eine eingehende Behandlung erfahren. Eine Zusammenstellung der Literatur findet man auch in Jaccoud's Nouv. Dict. de méd., Art. Vessie, 1885.

Angaben über den kystoskopischen Befund am Lebenden bei verschiedenen Krankheiten der Blase: Nitze, Arch. f. klin. Chir. 36, p. 661, 1887.

Missbildungen.

Hypertrophische Störungen kommen als völliger Defect der Blase ohne sonstige Missbildungen nur äusserst selten vor, dagegen ist es nicht so selten, dass die Blase zu klein geblieben ist. Beim Fehlen der Blase münden die Ureteren in die Urethra, doch fehlen Untersuchungen darüber, ob nicht doch ein Rudiment von Blase die Verbindung herstellt. Die wichtigste und häufigste Missbildung ist die Spaltung der vorderen Blasenwand, welche immer mit Spaltung der Bauchwand verbunden ist, so dass die Blasenschleimhaut offen zu Tage liegt. Es gibt verschiedene Grade dieser Störung. Die Spaltung kann partiell sein und mehr den unteren (Fissura inferior) oder mehr den oberen Abschnitt (Fiss. superior) betreffen, meistens ist sie aber eine totale (Exstrophia, Inversio vesicae). In diesem Falle (Fig. 46) sieht man zwischen der Symphyse und dem meist tiefer als normal liegenden Nabel eine dunkelrothe, faltige Schleimhautfläche, deren Breitendurchmesser grösser als der Längsdurchmesser zu sein pflegt, halbkugelig sich hervorwölben. Nahe dem unteren Rande der Fläche sind zwei kleine Oeffnungen sichtbar, die Mündungen der Ureteren. An ihrem ganzen Umfang geht die Schleimhaut direct in die Bauchhaut über. Selten schiebt sich zwischen Blasenschleimhaut und Nabel noch ein Stück normaler Bauchhaut ein, noch seltener zieht sich von oben her eine dreieckige Hautpartie mit der Spitze nach unten in die Schleimhaut hinein, diese in zwei Abschnitte theilend. Dagegen ist häufig die Blasenspalte mit einer Diastase der Schambeine und einer vorderen Spaltung der Harnröhre (Epispadie) verbunden (Fig. 46). Sowohl die

isolirte Blasenspalte wie die Blasenharnröhrenspalte kommt bei männlichen wie bei weiblichen Individuen vor, doch bei jenen unzweifelhaft häufiger. Wenn auch die meisten Individuen, welche mit dieser Missbildung behaftet sind, früh sterben, so können sie doch auch ein sehr hohes Alter erreichen; weibliche Individuen können, wie die Erfahruug

Fig. 46.

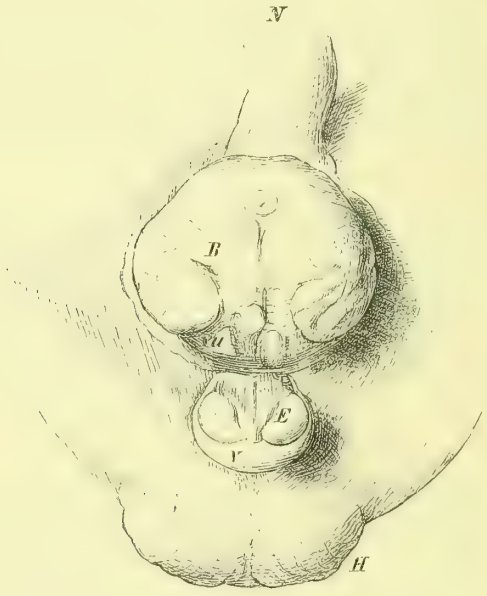

Ecstrophie der Blase und Epispadie; neugeb. Kind, nat. Gr.
B die vorgewölbte Harnblase, an welcher die Ureterenmündungen (u) sichtbar sind; E die gespaltene Eichel, dahinter die rinnenförmige Harnröhre; V Vorhaut; H Hodensack ohne Hoden; N Nabel.

gezeigt hat, nicht nur heirathen, sondern auch gebären. Häufig bestehen neben den genannten Missbildungen auch noch andere, besonders an den Geschlechtsorganen (rudimentärer Penis resp. Clitoris, Spaltung des Uterus etc.), am Darm, aber auch am Schädel (Encephalocele), an der Wirbelsäule (Spina bifida) u. s. w., deren Zahl und Bedeutung so gross sein kann, dass ihre Träger in das Gebiet der eigentlichen Monstra gerechnet werden müssen und nicht lebensfähig sind.

Ueber die Erklärung dieser typischen Missbildung sind die Ansichten weit auseinandergegangen. Man hat eine Verwachsung der Seitenplatten mit den Eihäuten, abnorme Entwicklung des Darms, aus dem die Allantois hervorsprosst, u. a. angeschuldigt, am meisten Anklang hat aber die Erklärung gefunden, dass es sich um die Folgen einer Harnstauung in der Allantois mit folgender Ruptur derselben handele, wobei freilich noch ein genauerer Nachweis der Ursache der Harnstauung zu erbringen bleibt. Das Vorkommen intrauterin durch Vernarbung geheilter Blasenspalten scheint auch für eine solche Annahme zu sprechen. Uebrigens kann auch (sehr selten) die Bauch-

wandspalte allein vorhanden sein, so dass nur die geschlossene Blase frei liegt (Ectopia vesicae abdominalis); ja es kann Diastase des Beckens allein da sein, so dass nur ein grosser Zwischenraum zwischen den Musculi recti abdominis vorhanden ist, in dem die Blase sich gegen die Haut vorwölbt.

Sobald eine Harnstauung erst in den späteren Zeiten der fötalen Entwickelung einen höheren Grad erreicht hat, wird die Involution des Urachus gestört, indem derselbe in seinem ganzen Verlaufe offenbleibt und nach dem Abfall der Nabelschnur dem Harn am Nabel einen Abfluss gewährt (Vesico-umbilical-Fistel). Häufiger als dieses totale ist ein partielles Offenbleiben des Urachus, welches meistens mit Cystenbildung verbunden ist. Die Urachuscysten sitzen in der Nähe der Harnblase, mit der sie communiciren können oder nicht. Sie sind mit geschichtetem, seltener einfachem Plattenepithel ausgekleidet und enthalten zuweilen kleine Concremente. Sie können multipel auftreten und nur mikroskopisch erkennbar sein oder die Grösse einer Bohne oder Haselnuss erreichen. Ob es noch grössere, praktisch wichtige gibt, ist nicht sicher (Wutz). Ausser der vorderen gibt es auch noch eine hintere Blasenspalte, durch welche eine Communication zwischen Blase und Vagina oder Blase und Bauchhöhle hergestellt wird.

Von übermässigen Bildungen sind zunächst die sehr seltenen Doppelblasen zu erwähnen. Es kann durch ein Längsseptum eine vollständige (Vesica bipartita) oder unvollständige (V. bilocularis) Trennung der Blase in zwei symmetrische oder unsymmetrische seitliche Hälften erfolgen, es kann ein horizontales Septum die obere Partie von der unteren abgrenzen. Bei der Trennung in der Längsrichtung kann äusserlich eine Längsfurche hervortreten. Die Ureteren vertheilen sich meistens gleichmässig auf die beiden Hälften. Zur Erklärung dieser Verdoppelung hat man die Entwickelung der Allantois aus symmetrischen Anlagen herangezogen, doch sind auch andere Erklärungen (Druck von Seiten des Darms) versucht worden.

Als seltene Befunde sind noch angeborene Divertikel, sowie angeborene Atresien des Ostium urethrae internum zu erwähnen.

Defect der Harnblase: Oliver, Lancet, 1879, II, p. 829 (weibl. Indiv.).

Blasenspalte: Ahlfeld, Die Missbildungen d. Mensch. II, p. 205, 1880; Schild, Arbeit aus d. path. Institut in München, 1886, p. 231.

Intrauterine Heilung: Küster, Berl. klin Woch. 1876, No. 46, p. 666; Hönow, Intraut. geh. Bauchblasengenitalspalte, Diss. Berlin 1885.

Ectopie: Lichtheim, Arch. f. klin. Chir. XV, p. 471.

Urachusabnormitäten: Wutz, Virch. Arch. 92, p. 387, 1883; Herrmann, Ueb. d. Fisteln d. Urachus, Diss. Berlin, 1883 (Zusammenstellung); Freer, Ann. of surg. V, p. 107, 1887; Bramann, Arch. f. klin. Chir. 36, p. 996, 1887; Schellenbach, Ueber die Urachuscysten, Diss. Bonn, 1888.

Verdoppelungen: Ahlfeld, Missbildungen, I, p. 128, 1880 (mit Literatur); Boström, Beitr. z. path. Anat. d. Niere, I, 1884.

Circulationsstörungen.

In Anbetracht des, an der Leiche wenigstens, unter normalen Verhältnissen geringen Gehaltes der Blasenschleimhaut an Blut genügen schon relativ mässige Füllung der Gefässe, das reichlichere Hervor-

treten baumförmig verästelter Gefässe, besonders aber fleckweise Röthung, um eine Hyperämie zu begründen. Eine Stauungshyperämie findet sich als Theilerscheinung allgemeiner Stauung in den Beckengefässen. Am meisten pflegt sie an dem Trigonum und Blasenhalse hervorzutreten, woselbst die Venen allmählich sich erweitern, so dass man zahlreiche gewundene, im ganzen nach der Urethra hinlaufende bläulichrothe Streifen sieht. Wenn varicöse Ausdehnungen an diesen Venen entstanden sind, so pflegt man von Blasenhaemorrhoiden zu sprechen. Durch die vorspringenden erweiterten Gefässe kann das Lumen des Orificium vesicae beeinträchtigt werden. Bei längerem Bestande einer allgemeinen Stauungshyperämie ist die gesammte Schleimhaut gewulstet und in vermehrter Schleimproduction begriffen. Wie bei allen Schleimhäuten disponirt die Stauungshyperämie zu Katarrh, dessen Erscheinungen sich daher bald mit denjenigen der Hyperämie als solcher vereinigen.

Aehnliche nahe Beziehungen bestehen auch zwischen der congestiven Hyperämie und der Entzündung, welche auch hier, wie anderwärts, nicht scharf von einander getrennt werden können. Eine Congestion trifft man besonders dann, wenn reizende Stoffe, wie Cantharidin, im Harn enthalten sind, ferner, wenn in der Nachbarschaft, vor allem an den weiblichen Geschlechtswegen heftigere Entzündungen Platz gegriffen haben; eine entzündliche Hyperämie begleitet sämmtliche Entzündungen der Blasenschleimhaut selbst. Es gilt dabei als Regel, dass die Röthung nicht eine gleichmässige ist, sondern fleckweise, besonders auf den Höhen der vorspringenden Muskelbälkchen und Schleimhautfalten sich zeigt. Bei chronischer Entzündung gehen aus der fleckweise auftretenden Hyperämie fleckweise, schieferige Pigmentirungen der Schleimhaut hervor.

Bei allen Hyperämien können auch Blutungen vorkommen, welche ausserdem bei Geschwürs- und Geschwulstbildung, bei hämorrhagischen Diathesen aller Art (Scorbut, Purpura, Pocken, Phosphorvergiftung, Endocarditis ulcerosa etc.), als vicariirende bei Sistirung der Menses, nach Traumen sich einstellen. Verletzungen können direct durch äussere Einwirkungen oder indirect durch die gebrochenen Beckenknochen, aber auch von innen her durch Steine, Instrumente etc. erzeugt werden. Die Blutungen erfolgen theils in das Gewebe der Blasenwand selbst (Suffusionen, Ecchymosen), theils in die Blasenhöhe. Wenn hier grössere Blutmengen auf einmal sich ergiessen (aus Wunden, geplatzten Varicen, aber wohl auch aus Geschwülsten), so kann das Blut sich zu einer krümeligen, kaffeesatzähnlichen, bräunlichen Masse umwandeln oder es kann auch gerinnen und längere Zeit in der Blase liegen bleiben, worauf dann eine Incrustation des ganzen Gerinnsels erfolgen oder dasselbe wenigstens als Kern für eine Steinbildung dienen kann.

Oedem der Blasenschleimhaut kann zwar durch Stauung entstehen, meist aber ist es entzündlichen Ursprungs (bei schwerer Peritonitis, bei Entzündungen etc. der weiblichen Geschlechtstheile etc.). Die Schwellung kann so stark werden, dass die Schleimhaut in

eine schwappende, gallertig durchscheinende Masse umgewandelt erscheint.

Tuffier, Du rôle de la congestion dans les maladies de voies urinaires, Thèse de Paris, 1885 (spielt die Hauptrolle bei den Blutungen bei Geschwülsten, bei Tuberculose etc.).

Entzündungen.

Die grösste Mehrzahl aller Entzündungen der Harnblase ist entstanden durch die Fortleitung einer Entzündung aus der Harnröhre bezw. mittelbar aus den Geschlechtswegen oder (häufiger) durch abnormen Inhalt. Fremdkörper und besonders Steine können Entzündungen erregen und wenn auch letztere zum Theil erst infolge einer Entzündung entstanden sind, so sind sie doch auch in solchen Fällen nicht ohne Bedeutung, da sie die Entzündung unterhalten und erschweren können. Häufiger aber ist es eine abnorme Beschaffenheit des Harnes selbst, welche die Entzündungen bewirkt, sei es, dass er schon in abnormer Zusammensetzung secernirt worden ist, sei es, dass er dieselbe erst in der Blase angenommen hat, indem er in derselben sich zersetzt hat, d. h. in ammoniakalische Gährung übergegangen ist. Dies geschieht am häufigsten bei Lähmungen der Blase infolge von Rückenmarkserkrankungen und bei den Harnstauungen infolge von Verengerung der Harnröhre (durch Prostatahypertrophie, Strictur etc.). Die Ursache der Zersetzung sind stets Mikroorganismen, aber eine Stagnation des Harnes begünstigt dieselbe. Die Organismen können ohne menschliches Zuthun in die Blase gelangen (sog. spontane Zersetzung), sie können aber auch bei instrumentellen Eingriffen irgend welcher Art, hauptsächlich, worauf Traube zuerst hingewiesen hat, beim Katheterisiren eingeführt worden sein.

Bei den Harnretentionen liegen die Verhältnisse für die Entstehung von Entzündungen um so günstiger, als dabei häufig die Schleimhaut hernienartig zwischen den Muskelbalken nach aussen gestülpt ist, so dass sich kleine Säckchen gebildet haben, in welchen ganz besonders leicht eine längere Stagnation des Inhalts möglich ist. Da den anatomischen Verhältnissen entsprechend solche Retentionen beim männlichen Geschlecht viel häufiger vorkommen als beim weiblichen, so erklärt es sich, dass trotz der Einwirkung der puerperalen und sonstigen Erkrankungen der weiblichen Geschlechtstheile auf die Blase, welche durch die grössere Häufigkeit des Trippers bei Männern nicht compensirt werden, doch die schweren Entzündungen bei Männern häufiger als bei Frauen gefunden werden. Auch der fernere Umstand, dass Blasenentzündungen mit dem Alter zunehmen, findet in dieser häufigen Aetiologie seine Erklärung, da Prostatahypertrophien bei alten Leuten sehr gewöhnliche Befunde sind.

Die acute Entzündung der Blase (Urocystitis oder kurzweg Cystitis acuta) kann ein einfacher Catarrh sein, der sich durch recht geringfügige Veränderungen, wenigstens nach dem Tode, anzeigt. Da die Menschen nicht an der Erkrankung sterben, so sieht man die Veränderung nur selten auf dem Leichentisch. Etwas Röthung und

Schwellung der Schleimhaut, Beimischung von abgestossenen Epithelien, einigen Leukocyten und etwas Schleim, der bei dem Mangel von Drüsen aus schleimiger Degeneration von Epithelien entstanden sein muss, zu dem Harn ist Alles, was man findet. Zuweilen sind kleine, grau durchscheinende, Thautröpfchen gleichende Bläschen, besonders in der Gegend des Blasenhalses und des Trigonum zu sehen, welche durchaus den Herpesbläschen der Haut gleichen (Herpes vesicae).

Einen höheren Grad der Entzündung bildet der eiterige Catarrh (Cystitis purulenta). Auch bei ihm kann die Geringfügigkeit der anatomischen Veränderungen gegenüber der starken Veränderung des Harns durch Beimischung von Eiter auffällig sein. Nach Abspülen der Blasenschleimhaut mit Wasser kann nichts Weiteres zu sehen sein, als eine etwas stärkere Röthung und Schwellung der Schleimhaut, besonders in der Gegend des Trigonum und des Fundus, wobei hauptsächlich die Falten mit rother Färbung hervortreten. Sind hernienartige Ausstülpungen der Schleimhaut oder echte Divertikel vorhanden, so lässt sich aus ihnen noch eiteriger Inhalt ausdrücken. Freilich ändert sich das Bild meist gewaltig, wenn der Zustand längere Zeit besteht und besonders, wenn eine starke ammoniakalische Zersetzung des Harnes sich ausbildet. Dann erweichen die Epithelien und stossen sich oft in grossen Fetzen ab, so dass die eigentliche Schleimhaut entblösst vorliegt. Diese erscheint stark geröthet, häufig fleckig hämorrhagisch, in grösserer oder geringerer Ausdehnung eiterig infiltrirt, in fetzigem Zerfall begriffen, so dass unter Umständen die ganze Oberfläche oder doch ein Theil derselben mit in Wasser flottirenden fädigen und membranösen Schleimhautresten bedeckt ist, in denen sich sehr gern sowohl Phosphate verschiedener Art wie Carbonate ablagern, denselben und oft auch der übrigen Oberfläche ein schmutzig weissliches oder bräunliches Aussehen und eine mörtelartige Consistenz verleihend. Von der Schleimhaut kann die Eiterung und der eiterige Zerfall auch auf die Muskelhaut übergreifen, bei der allerdings weniger die Muskelbalken, als das interstitielle Bindegewebe zerstört wird, so dass jene unterminirt, aber auch wohl hie und da abgelöst werden, um nun ebenfalls dem Harn sich beizumischen oder auch flottirend an der Wand noch haften zu bleiben. Dabei sind die Bälkchen aber auch von Eiter durchtränkt, morsch, leicht zerreisslich. Endlich kann diese als interstitielle oder phlegmonöse zu bezeichnende Eiterung auch noch auf das umgebende Bindegewebe (Paracystitis), sowie auf das Peritoneum (Pericystitis) übergreifen. Im Bindegewebe können sich ausgedehntere Abscesse bilden, die schnell um sich greifen und wie die Processe an der Blase selbst einen jauchigen Charakter annehmen oder langsamer weiter dringen, so dass das Bindegewebe Zeit hat, sich schwielig zu verdicken und eine mehr oder weniger vollständige Abkapselung der Abscesse zu erzeugen, in denen dann gern Kalkincrustationen der Wand zustande kommen oder Harnsteine sich bilden. Indessen kann auch in diesen mehr chronisch verlaufenden Fällen wie in den ersten schliesslich eine Perforation in den Darm, die Vagina, das Peritoneum zustandekommen. Am bedenklichsten ist immer das letztere Ereigniss,

welches man nicht selten auch in Fällen beobachtet, wo die interstitielle Eiterung nur eine geringfügige ist. Es sitzen dann die Perforationen gern in der Nähe des Scheitels der Blase, die Oeffnungen in der Schleimhaut sind meist klein, rundlich, scharf begrenzt, neben den Perforationsöffnungen finden sich öfter ähnliche, welche nur in einen interstitiellen phlegmonösen Herd hineinführen. Weigert hat mit Recht darauf hingewiesen, dass diese Zustände wahrscheinlich immer durch ein Trauma, nämlich durch die Einwirkung des Katheterschnabels erzeugt worden sind, dem die morsche Harnblasenwand nur einen sehr geringen Widerstand entgegensetzen kann. Man muss freilich bei der Untersuchung darauf achten, ob nicht die runde Oeffnung den Eingang in ein Divertikel darstellt, da solche, insbesondere die reinen Schleimhautdivertikel ganz besonders geeignet sind, zu Paracystitis und Perforation zu führen.

Der Inhalt der eiterigentzündeten Blase besteht aus einer trüben, gelbgrauen, gelbbraunen, an Sediment reichen Flüssigkeit, deren Bodensatz häufig eine zähschleimige Consistenz besitzt, was aber nicht von der Anwesenheit von Schleim, sondern von der durch das Ammoniak bewirkten Aufquellung der Eiterkörperchen und Epithelien herrührt.

Fig. 47.

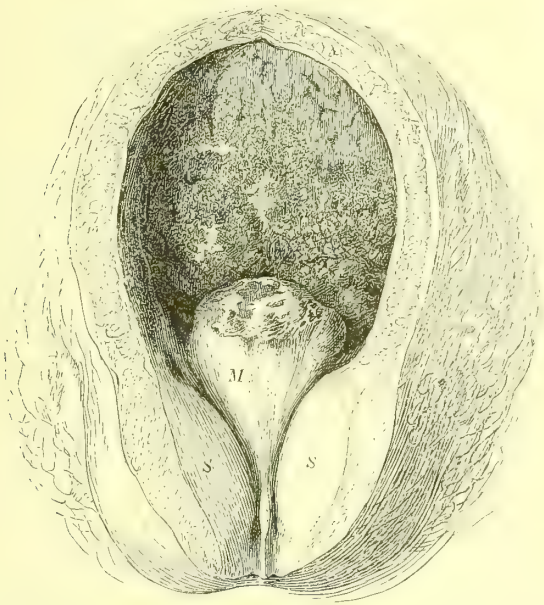

Hämorrhagisch diphtherische Cystitis bei Prostatahypertrophie, frisch. Präp., $^2/_3$ nat. Gr. Diphtherische Schorfe bes. auch auf dem stark vergrösserten mittleren Prostatalappen (M); S die vergrösserten Seitenlappen; Blasenmusculatur hypertrophisch, contrahirt.

Bei diesen schweren Entzündungen, welche mit der stärkeren Betheiligung der Wand natürlich der Bezeichnung als Catarrh verlustig gehen müssen, tritt meistens noch eine andere Entzündungsform auf,

welche man im allgemeinen als pseudomembranöse, im besonderen aber der Regel nach als diphtherische bezeichnen muss. Es zeigen sich nämlich bald hier, bald da, hauptsächlich aber auf den hervorragenden Theilen, auf den Faltenhöhen besonders an der hinteren Blasenwand und etwa auf der Kuppe eines vergrösserten Prostatalappens (Fig. 47) weisslichgraue, über die Umgebung hervorragende, zum Theil vielleicht als zusammenhängende Membran abhebbare, meistens aber festhaftende Massen, welche sich sehr deutlich von der in der Regel dunkelroth gefärbten hyperämisch-hämorrhagischen Umgebung abheben. Microscopisch erweisen sich diese Massen als typische croupöse resp. diphtherische Membranen, an deren Bildung die in Coagulationsnecrose erstarrte Schleimhaut stellenweise fast in ihrer ganzen Dicke theilnehmen kann. Der Zerfall und die Zerstörung der Blasenoberfläche, von der schon vorher die Rede war, wird zum guten Theil durch diese Diphtherie bedingt, indem die verschorften Theile abgestossen werden, neue Schorfe sich bilden u. s. w. Grade in diesen necrotischen Partien tritt besonders gern eine Incrustation mit Harnsalzen auf. Es ist kaum zu bezweifeln, dass auch diese Diphtherie durch Mikroorganismen hervorgerufen wird, wenn auch über die Art derselben noch nichts Genaueres bekannt ist und auch so leicht nichts festzustellen sein wird, da in dem stinkenden, trüben, gelbgrauen oder gelbbraunen bis chocoladenfarbenen, mit Sedimenten überladenen Harn, welcher in solchen Fällen die Blase zu füllen pflegt, zahllose Mikroorganismen der verschiedensten Art vorhanden sind. Ich habe schon früher angedeutet, dass der Import oder das spontane Eindringen solcher Mikroorganismen in stagnirenden Harn den ersten Anstoss zu der Cystitis gibt, doch ist gewiss nicht zu bestreiten, dass grade die diphtherischen Veränderungen der Schleimhaut, sowie die eiterige Einschmelzung derselben durch die infolge der Zersetzung des Harns entstehenden differenten chemischen Substanzen, insbesondere durch das aus dem Harnstoff hervorgehende kohlensaure Ammoniak in hohem Masse befördert werden, indem durch die chemischen Umänderungen, Aufquellung und Ablösung des Epithels, Aufquellung des Bindegewebes etc. das Haften und Eindringen der Organismen sicher begünstigt, wenn nicht gar überhaupt erst ermöglicht wird.

Uebrigens kommt eine pseudomembranöse Entzündung nicht nur aus localen Ursachen, zu denen bei Frauen auch noch das Uebergreifen und der Durchbruch eines Uteruskrebses gehört, vor, sondern auch als Begleiterscheinung von Allgemeinkrankheiten, wie Typhus, Cholera, Exanthemen, Pyämie, besonders puerperaler Dysenterie, selten Diphtherie des Rachens. Es können grade in solchen Fällen ausgedehnte fibrinöse Pseudomembranen sich bilden, welche bei Frauen, begünstigt durch die anatomischen Verhältnisse, während des Lebens in grösseren Fetzen, selten sogar als vollständige Ausgüsse der Blase entleert werden können. Man muss sich dabei aber vor Verwechselungen mit abgestossenen diphtherischen Schorfen, welche viel häufiger sind, hüten. Auch diese können eine sehr grosse Ausdehnung gewinnen, ja die gesammte Schleimhaut betreffen, so dass durch das Loslösen eines solchen

Schorfes die ganze Blasenschleimhaut, zuweilen sogar noch mit einem Theil der Muskelhaut entfernt wird. Ein solches Ereigniss kann sich auch an die Einführung ätzender Stoffe in die Blase anschliessen. Ich habe einen Fall von totaler Necrose und Abstossung der Blasenschleimhaut beobachtet, wo aus Versehen eine starke Säure eingespritzt worden war.

In der Literatur findet sich die Angabe, dass, wenn auch selten, Pockenpusteln auf der Schleimhaut der Harnblase vorkämen. Es beruht diese Angabe wohl nur auf einer Verwechselung mit umschriebenen diphtherischen Schorfen, welche bei Pocken so gut wie bei anderen acuten Exanthemen vorkommen können.

Es ist möglich, dass auch die schwereren Formen der Blasenentzündung noch zur Heilung gelangen, wenn auch diese, sobald einmal ausgiebigere Zerstörungen eingetreten waren, nur eine sehr unvollkommene sein kann. Abgesehen von der durch Narbenbildung bewirkten Störung können auch gelegentlich einmal an einer Seite losgelöste Muskelbalken durch Hineinragen in das Orificium urethrae internum schwere Folgezustände hervorrufen.

Ausser der Paracystitis, welche secundär von der Blase aus durch Fortpflanzung eines eiterigen Entzündungsprocesses entstehen kann, gibt es auch eine solche, welche nur mittelbar mit der Blase zusammenhängt, indem sie sich an eine durch Blasenzerreissung entstandene Harninfiltration anschliesst. Eine dritte Form ist ganz unabhängig von der Blase selbst durch Fortleitung aus der Nachbarschaft (puerperale Parametritis, inficirte Beckenfractur, Periproctitis etc.) entstanden. Nur äusserst selten dürfte sich keine locale Ursache für die Eiterung finden. Die paracystitischen Abscesse können sich im ganzen Beckenbindegewebe, bis nach dem Anus, in das Scrotum ausbreiten und in verschiedene Organe perforiren, auch in die Blase. Wenn dann durch das Eindringen der eiterigen oder gar eiterig-jauchigen Flüssigkeit in die Blase eine secundäre Cystitis entsteht, kann es schwierig sein, aus dem anatomischen Befunde allein die Pathogenese der Processe festzustellen, in den meisten Fällen wird die Geringfügigkeit der Veränderungen an der Schleimhaut, besonders in der Umgebung der Perforationsöffnung, die Diagnose Perforation von aussen nach innen gestatten.

Wenn eine einfache Cystitis einen chronischen Verlauf nimmt, so pflegt man von einem chronischen Blasenkatarrh zu sprechen, obwohl dabei weniger eine Oberflächenabsonderung, die freilich nicht ganz fehlt (Schleim, selbst etwas Eiter), als vielmehr eine Gewebsneubildung stattfindet, so dass man auch hier wie an anderen Schleimhäuten mit mehr Recht von einer productiven Cystitis reden kann.

In den gewöhnlichsten Fällen dieser Art ist freilich auch die Neubildung gering und das Haupterkennungszeichen ist eine fleckweise auftretende schieferige Färbung. Daneben gibt es aber theils mehr diffuse Verdickungen (Wulstungen) der Schleimhaut, selten papilläre oder gar polypöse Neubildungen. Auch die normal in unbeständiger Weise vorkommenden Lymphknötchen können sich verdicken und vermehren, letzteres vermuthlich dadurch, dass Stellen mit geringfügiger lymphoider Infiltration sich durch die chronische Entzündung zu Lymph-

knötchen umbilden. Sind zahlreiche Lymphknötchen sichtbar, so kann man von einer Cystitis granulosa sprechen. Auch kleine Cystchen können an der chronisch entzündeten Schleimhaut (ähnlich wie an dem Ureter und Nierenbecken) hervortreten, welche zum Theil wohl aus einfachen Krypten, zum Theil aber auch aus kleinen aberrirten prostatischen Drüschen, welche sogar bräunliche Concrementchen wie die Prostata enthalten können, hervorgegangen sind. Es gibt endlich, wenn auch nur sehr selten, eine starke Wucherung des Epithels in Form des sog. Cholesteatoms (s. S. 190).

Ueber die bei Blasenentzündung vorkommende Hypertrophie der Musculatur wird bei den progressiven Ernährungsstörungen die Rede sein.

Auch einfachere eiterige Entzündungen können einen chronischen Verlauf nehmen, insbesondere der Tripper, welcher hauptsächlich am Blasenhalse Veränderungen macht, wo in den schwersten Fällen sich auch Granulationen bilden können.

Ueber Cystitis im Allgemeinen: Guyon, Ann. d. mal. d. org. gén.-urin. 1886 und 1887; Aetiologie: Albaran et Hallé, Arch. gén. de méd. 1888, II, p. 498 (ein kurzes dickes Bakterium mit abgerundeten Enden findet sich in jedem eitrigen Harn und ist die Hauptursache für alle vom Harn ausgehenden eitrigen Erkrankungen des Harnapparates); Mircoli, Bakterienuntersuchung bei Cystitis. Riv. clin. di Bologna, 1886, Novbr.

Trippercystitis: Neumann, Wien. med. Blätt. 1887, No. 25.

Die Aetiologie des puerperalen Blasencatarrhs, Bunner, Arch. f. Gyn. 28, p. 459, 1886.

Cystitis pseudomembran.: Magliari, Il Morgagni, 1884, Novbr. (Ausstossung eines Blasenabgusses, Wochenbett); Burger, Ueb. Cyst. exfol., Diss. Erlangen, 1885; Diphtherie der Harnorgane, Thiele, Diss. Berlin, 1877 (ätiolog. Statistik); Virchow, Char. Ann. II, 1876; Totalnecrose: Luschka, Virch. Arch. 7, p. 30, 1854; Schatz, Arch. f. Gyn. I, p. 469, 1870; Kirmisson, Bull. de la soc. anat. de Paris, 1875, p. 291; Durard, ebenda 1877, p. 291; Krukenberg, ebenda XIX, p. 261, 1882 (Ausstossung der Schleimhaut mit einem Theil der Muskelhaut bei Retroflexio uteri grav.; dazu 10 Fälle aus d. Literatur); Ablösung von Muskeln: Passavant, Virch. Arch. VIII, 47, 1855; Experiment. Diphtherie mit Organismen durch wiederholten temporären Verschluss der Vorhautöffnung: Aufrecht, Ctbl. f. d. med Wiss. 1882, No. 49, p. 881.

Cholesteatombildung: Löwenson, Petersb. med. Ztschr. II, p. 225, 1862 (weibl. Individ., Gesammtmenge der grösstentheils verfetteten Epithelmassen $3^3/_4$ Pfd.).

Neubildung lymphat. Gewebes: Chiari, Wien. med. Jahrb. 1881, p. 9; Weichselbaum, Allg. Wien. med. Ztg. 1881, No. 35; Przeworski, Virch. Arch. 116, p. 516, 1889.

Para- und Pericystitis: Leusser, Ueber das Cav. Retzii und die sog. prävesic. Abscesse, Arch. f. klin. Chir. 32, p. 851, 1885; Weigert, Ueber eine Gefahr des Catheterismus bei Blasenlähmung, Bresl. ärztl. Ztschr. 1879, No. 20.

Infectiöse Granulationsgeschwülste.

Ob die von Rokitansky bei der Blase wie bei den Ureteren angeführten bei gewissen acuten Infectionskrankheiten neugebildeten Lymphdrüschen zu den infectiösen Lymphomen gehören oder nur die bei den Entzündungen erwähnten Lymphknötchen sind, vermag ich nicht zu entscheiden.

Die Syphilis macht nur ganz ausnahmsweise an der Blase Ver-

änderungen; die vorkommenden venerischen Geschwüre dürften wohl wesentlich den weichen Schankern zugehören, jedenfalls ist eine sichere Beobachtung über echte syphilitische Geschwüre nicht bekannt.

So bleibt also auch hier wieder wesentlich die Tuberculose zu schildern. Die Harnblase scheint kein geeigneter Platz für hämatogene Tuberculose zu sein, denn bei der acuten allgemeinen Miliartuberculose ist sie nur selten betheiligt. Deshalb darf man wohl auch in jenen seltenen Fällen, wo eine solche, ohne mit gleichen Veränderungen der übrigen Harn- oder Geschlechtsorgane verbunden zu sein, bei Lungenphthise vorkommt, als durch Ausscheidung von Bacillen im Harn entstanden ansehen. Jedenfalls ist zweifellos die überwiegende Mehrzahl aller Fälle durch Infection seitens des Harns, welcher die Bacillen von den oberen Wegen oder aus der Niere mitbringt, oder durch directes Fortkriechen einer tuberculösen Affection der Geschlechtsorgane entstanden. Da bei weiblichen Individuen die letztere Art der Infection kaum vorkommt, so erklärt es sich, dass die Harnblasentuberculose bei diesen seltener gefunden wird. Deshalb fehlt sie aber ganz und gar nicht. Im Göttinger pathologischen Institut ist in den letzten 12 Jahren unter 10 Fällen von reiner oder mit Genitaltuberculose verbundener Tuberculose der weiblichen Harnorgane 6 Mal eine Tuberculose der Harnblase beobachtet worden. Bei Männern freilich, wo die Harnblase fast im Mittelpunkte der Harn- und Geschlechtswege steht, kann eine Infection von beiden Seiten her vorkommen. Von den Geschlechtswegen aus sind es am häufigsten Prostataerkrankungen, welche durch directen Durchbruch eines tuberculösen Abscesses oder indirect auf Erkrankung des Colliculus seminalis durch Verbreitung der Bacillen auf der Schleimhaut die Harnblase betheiligen. Es wäre aber eine unstatthafte Einseitigkeit der Anschauungen, wenn man neben diesem Infectionsmodus den zweiten (durch herabfliessenden bacillenhaltigen Harn) nicht zulassen wollte, wie auch umgekehrt die einseitige Annahme bloss dieser Infectionsquelle zurückgewiesen werden muss. Dass eine descendirende Tuberculose vorkommt, beweisen die Fälle, wo bei freien Geschlechtsorganen, aber stärker veränderten Nieren und Ureteren erst die Anfänge der Tuberculose in der Harnblase vorhanden sind. Ich habe einen solchen Fall gesehen, wo neben grösseren, theilweise zu Höhlen zerfallenen Käseherden in der einen Niere und Käseknötchen in dem entsprechenden Ureter nur kleine noch unzerfallene Tuberkel in der Umgebung der betreffenden Uretermündung und von hier nach dem Orificium urethrae internum hin sassen. Aber auch bei bereits weit vorgeschrittenen tuberculösen Veränderungen (Fig. 48) weist die Localisation derselben ganz unzweifelhaft auf eine Abhängigkeit von dem bacillenführenden Harn hin. Freilich könnte hier ein Circulus vitiosus bestehen, indem die von der Blase aus inficirten oberen Harnwege nun wieder secundär durch ihren an Bacillen reichen Harn die Blase schädigen könnten.

Nur sehr selten ist die Blasentuberculose das erste Symptom der tuberculösen Infection. Die Bacillen dürften dabei weniger aus dem Blute stammen, als vielmehr durch die Urethra von aussen her in die

Blase gelangt sein (Infection durch Coitus mit einer Frau, welche an Uterustuberculose leidet). Es kann gegen die Möglichkeit einer derartigen Infection der Blase nicht eingewandt werden, dass dann die Urethra zunächst ergriffen sein müsste, da diese offenbar überhaupt zu tuberculöser Erkrankung wenig disponirt ist. Selbst bei den schwersten

Fig. 48.

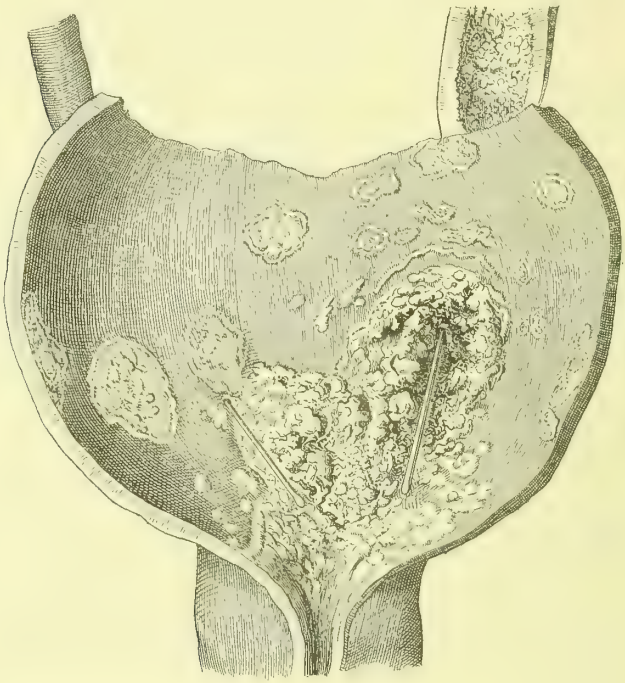

Tuberculose der Harnblase bei Tuberculose der Niere und oberen Harnwege der linken Seite (vgl. Fig. 23, S. 102).
Zahlreiche flache tuberculöse Geschwüre an verschiedenen Stellen, grosses buchtiges Geschwür mit käsigen Rändern um die Mündungsstelle des linken Ureters, die durch die Ulceration nach oben gerückt ist; Sonden in beiden Ureteren.

Urogenitaltuberculosen, bei welchen immerfort bacillenhaltiger Harn durch die Harnröhre abläuft, bleibt dieselbe entweder ganz frei oder erkrankt doch nur in ihren hintersten Abschnitten.

Anatomisch tritt die Blasentuberculose unter dem Bilde der Miliartuberculose auf, indem sich zuerst kleine graue Knötchen bilden, welche häufig von einem rothen Hofe umsäumt sind. Der gewöhnliche Sitz dieser ersten Knötchen in der Nähe der Ureterenmündungen und am Blasenhalse weist auf die ätiologischen Beziehungen derselben zu Harn- und Geschlechtswegen hin. Es wäre möglich, dass eine Verwechslung zwischen Lymphknötchen und Tuberkeln vorkäme, wenn nicht die oft vorhandene Verkäsung der centralen Theile der Tuberkel meistens davor schützte; fehlt dieselbe, so kann nur die mikrosko-

pische Untersuchung über die Bedeutung vorhandener knötchenförmiger Gebilde Aufschluss geben: die Tuberkel sind hier wie überall gefässlos, enthalten epithelioide und oft auch Riesenzellen. Es wäre übrigens in geeigneten Fällen darauf zu achten, ob nicht etwa ähnliche Beziehungen zwischen Tuberkeln und Lymphknötchen wie im Darm wenigstens in solchen Fällen existirten, wo solche Knötchen reichlicher vorhanden sind.

Aus den verkästen Tuberkeln entwickeln sich durch Aufbruch und fortschreitenden Zerfall die tuberculösen Geschwüre, welche meistens nur seicht sind und sich mehr nach der Fläche als nach der Tiefe zu ausbreiten, so dass selbst die grösseren nicht über das Gebiet der Schleimhaut hinauszudringen pflegen. Virchow hat grade die Blasengeschwüre als den Typus der tuberculösen Lenticulärgeschwüre angeführt und eine viel abgedruckte Abbildung davon gegeben. Diese Geschwüre sind oft sehr schwer zu erkennen, indem ihr Grund häufig kaum viel anders als die umgebende Schleimhaut aussieht, jedenfalls oft von käsig-necrotischen Massen ganz gereinigt ist, und indem auch an den Rändern höchstens eine geringfügige gelbliche Färbung, an die sich weiterhin ein schmaler röthlicher Saum anschliesst, hervortritt. So zeigt sich die Tuberculose hauptsächlich in den minder heftigen Fällen; bei den schweren chronischen Urogenitaltuberculosen sieht man häufig, wie in dem abgebildeten Falle, neben flachen lenticulären Geschwüren, grössere unregelmässige, in grösserer Ausdehnung verkäste tuberculöse Wucherungen, welche an ihrer Oberfläche unregelmässig buchtig und zerklüftet erscheinen; daneben treten auch wohl mehr gleichmässige käsige Infiltrationen und weiterhin isolirte grössere und kleine käsige Knötchen hervor. Auch diese Veränderungen sitzen wie die ersten Knötchen hauptsächlich in der Nähe der Ureteren, bei einseitiger Nierentuberculose meist um die Mündung des gleichseitigen Ureters, sowie im Trigonum und am Orificium urethrae internum, aber die Geschwüre treten schliesslich auch an allen anderen Abschnitten der Schleimhaut auf, ja es kann endlich fast die gesammte Schleimhaut zerstört werden. Auch bleiben sie keineswegs immer so flach, sondern sie können auch Theile der Schleimhaut unterminiren und eine Ablösung und Losstossung ganzer Stücke derselben bewirken. Dies geschieht am häufigsten, wo 2 Geschwüre zusammenstossen. Wie bei der chronischen eiterigen und diphtherischen Cystitis kann auch bei der Tuberculose eine Incrustation der Geschwüre wie der etwa vorhandenen necrotischen Schleimhautfetzen mit Tripelphosphaten vorkommen. Uebrigens fehlt auch bei der Tuberculose ein allgemeiner Catarrh der Schleimhaut nicht, welcher häufig einen hämorrhagisch eiterigen Charakter hat. Auch die gereinigten tuberculösen Geschwüre können Eiter absondern.

Secundäre Tuberculose der Blase durch Uebergreifen tuberculöser Geschwüre solcher Organe, welche nicht mit ihr in räumlichem Zusammenhang stehen, kommt selten, aber gelegentlich vor. Es muss dann eine peritonitische Verwachsung vorausgehen. So können tuberculöse Geschwüre des Dünndarms, des Coecum und Proc. vermiform., der Tube auf den Blasenscheitel übergreifen und zur Fistelbildung führen.

Die von Follin (Productions morb. observées sur la muqueuse vésic. d'une femme syphil. Compt. rend. de la Soc. de biol., t. I, p. 81, 1849) bei einer Syphilitischen beobachteten und als „syphilitische Schleimhauttuberkel" angesehenen Knötchen dürften nur Lymphknötchen gewesen sein.

Tuberculose: Virchow, Onkol. II, p. 650, 1865; Voisin, Gran. tub. de la muqu. vés. Bull. de la soc. anat. de Paris, 49, p. 513, 1874; Marchand und Schücking, Tub. d. weibl. Harnbl. Arch. f Gynäc XII, p 433, 1877; Jean, Cystite tub., France méd. 1878, No. 34; Tapret, Arch. gén. de méd. 1878; Jamin, Progr. méd. XI, 21, p. 415; E. Fränkel, Tub. d. weibl. Harnbl. Virch. Arch. 91, p. 522, 1883.

E. Frerichs (Beitr. z. Lehre von d. Tub. 1882, p. 53) zählt unter 30 Fällen von acuter Tuberculose 7 Blasentuberculosen; es handelte sich aber dabei nicht um Miliartuberculosen, sondern 6 Mal um ein oder mehrere tub. Geschwüre, während zuweilen grössere Tuberkel und ein Mal sogar eine grosse Vomica in der Niere vorhanden war.

Die Beobachtungen über Urogenitaltuberculose, welche in den letzten 12 Jahren im Göttinger patholog. Institut gemacht wurden, hat Oppenheim in einer Dissertation (Gött. 1889) verarbeitet. Abweichend von allen anderen Untersuchern behauptet Guyon, Ann. des mal. de org. gén.-urin. 1886 u. 1887, dass die Cystitis tub. häufig das erste Symptom der Tuberculose sei, obwohl er eine directe Infection durch sexuellen Verkehr leugnet. Eine Gonorrhoe bahne ihr oft den Weg. (Ctbl. f. Chir. 1887, p. 741).

Progressive Ernährungsstörungen.

Hypertrophien der Musculatur sind häufig. Sie können mit oder ohne Erweiterung der Höhle vorhanden sein, so dass man eine excentrische und eine concentrische unterscheiden kann. Aus einer concentrischen kann eine excentrische werden, sobald eine Insufficienz der Muskeln eintritt. Bei der Beurtheilung des Grades der Hypertrophie muss natürlich die etwa vorhandene Dilatation mit in Rechnung gezogen werden. Ohne Dilatation kann die Muskelwand eine Stärke vom 2 cm und mehr erreichen. Dabei zeigt die Blase äusserlich manchmal Einschnürungen oder eine unregelmässige, walzen-, keil-, herzförmige Gestalt. Einen guten Anhalt für die Diagnose gibt meistens das Aussehen der inneren Blasenoberfläche. Hier treten die normal nur als leichte Erhebungen sichtbaren Muskelbälkchen nicht nur stark hervor, sondern sie heben sich manchmal gradezu aus der Fläche heraus, so dass sie mit den Fleischbälkchen der Herzventrikel die grösste Aehnlichkeit haben (Fig. 49) und die Bezeichnung Balkenblase durchaus treffend erscheint. Die Isolirung der Muskelbalken wird in solchen Fällen, wo der Druck im Innern der Blase dauernd oder zeitweise erhöht ist, dadurch noch weiter gefördert, dass an den zwischen den sich kreuzenden Muskelbalken übrig bleibenden, häufig rautenförmig gestalteten Lücken die Schleimhaut hernienartig nach aussen vorgetrieben wird, so dass mehr oder weniger weite und tiefe Höhlungen entstehen, deren Oeffnungen durch die verdickten Muskelbalken umgrenzt werden. Diese hernienartigen Divertikel treten hauptsächlich am Fundus der Blase hervor, während sie am Trigonum fehlen, wo der Grenzwulst zwischen den Harnleitermündungen oft sehr stark hervortritt. — Die hypertrophische Musculatur zeichnet sich, solange sie noch in gutem Ernährungszustande sich befindet, durch sehr derbe Con-

sistenz aus, sie wird aber morsch und zerreisslich, sobald eine fettige Degeneration als einfache Ernährungsstörung oder eine Degeneration, Erweichung und Necrose infolge von schwerer Cystitis, die so häufig neben der Hypertrophie vorhanden ist, entstanden ist. Dann kann selbst eine sehr verdickte Muskelschicht z. B. durch den Katheter unschwer durchstossen werden.

Eine Hauptursache für die Blasenhypertrophie ist die Anwesenheit eines Hindernisses für die Entleerung des Harnes, als welches Prostatavergrösserung, Harnröhrenstrictur, Druck eines prolabirten Uterus, eines Uteruskrebses, Verlagerung der Blasenmündung durch einen Stein, eine Blasengeschwulst die wichtigsten sind. Da solche Hindernisse auf angeborenen Bildungsfehlern beruhen können, so kann die Hypertrophie angeboren vorkommen, da ferner solche Hindernisse in der männlichen Harnröhre und Blase häufiger vorkommen, so erklärt sich das Ueberwiegen des männlichen Geschlechts bei dieser Form der Hypertrophie, welche man nach ihrer Aetiologie als compensatorische Arbeitshypertrophie bezeichnen kann, da es nicht zweifelhaft ist, dass eine Vermehrung der Arbeitsreize infolge der durch das Hinderniss bewirkten längeren und stärkeren Ausdehnung der Blase die Ursache für die verstärkte Arbeit ist, welche als unmittelbare Folge, begünstigt durch die verstärkte functionelle Hyperämie, eine verstärkte Ernährung und ein verstärktes Wachsthum nach sich zieht. Da die Arbeitsreize zweifellos durch Nerven vermittelt werden, so ist demnach die directe Ursache der Arbeitshypertrophie verstärkte Wirkung der Functionsnerven. Es kann eine solche auch willkürlich herbeigeführt werden, wenn durch übermässige Anspannung des Sphinkters gewohnheitsmässig die Entleerung der Harnblase beschränkt wird. Es können sich dabei mächtige Erweiterungen der Blase mit Hypertrophie ausbilden. Im übrigen wird es von der Stärke des Hindernisses abhängen, ob die Blase nennenswerth erweitert ist oder nicht: genügt die Hypertrophie, um das Hinderniss bequem zu überwinden, so wird eine concentrische Hypertrophie da sein, besteht ein Missverhältniss, so wird eine seiner Grösse entsprechende Dilatation sich ausbilden müssen.

Bei einer zweiten Gruppe von Hypertrophien fehlt ein Hinderniss für die Harnentleerung, dafür sind aber andere Umstände vorhanden, chronische Entzündung, Steine, Geschwülste, welche eine von den sensiblen Nerven ausgehende reflectorische oder eine directe Erregung der motorischen Nerven erklären, so dass also auch hier eine verstärkte Arbeit vorhanden ist, nur mit dem Unterschiede, dass es sich hier nicht um eine compensatorische Arbeit handelt. Darum ist in diesen Fällen auch in der Regel eine concentrische Hypertrophie vorhanden.

Am auffälligsten erscheint das Auftreten einer Dilatation der Blase mit Hypertrophie der Musculatur in Fällen von Blasenlähmung infolge von Durchtrennung oder Erkrankung des Rückenmarkes, auch wenn eine Cystitis, die freilich früher oder später eintritt, noch nicht vorhanden ist. Hier kann eine Verstärkung der normalen functionellen Reize nicht in Frage kommen, da ja die motorischen spinalen Fasern unterbrochen sind. Sollten etwa besondere trophische Einwirkungen

vom Sympathicus oder den in der Wand liegenden Nervencentren ausgehen, welche durch die Dehnung der gelähmten Blase verstärkt werden und so zur Hypertrophie Veranlassung geben, der aber der functionelle Erfolg fehlt, weil die Functionsnerven arbeitsunfähig sind?

Ehrlich und Brieger (Ueber die Ausschaltung des Lendenmarkgrau. Ztsch. f. klin. Med. VII, Suppl. p. 155, 1884) sehen als Ursache für die auch in ihren Experimenten bei Kaninchen aufgetretene Hypertrophie der Blase die excessive und andauernde Ueberdehnung an, welche einen exquisit musculären Reiz darstelle, der eo ipso mit Hypertrophie beantwortet werde, auch wenn diese nutzlos sei. Da eine Contraction der Muskeln nicht eintritt, so könnte es sich nur um einen von den functionellen unabhängigen nutritiven bezw. formativen Reiz handeln. Will man nicht auf besondere trophische Nerven recurriren, so bliebe kaum eine andere Erklärung als die, dass durch die Dehnung eine Abnahme der Gewebswiderstände und demzufolge eine Vacatwucherung entstehe. Eine solche Auffassung hat schon früher Samuel (Hdb. d. allg. Path. p. 535, 1879) selbst für die compensatorischen Hypertrophien zur Geltung zu bringen gesucht. Ich kann derselben aber nicht zustimmmen, da m. E. die Druckabnahme, welche etwa durch die Dehnung der Blasenwand herbeigeführt wird, durch den auf der Wand in verstärktem Masse lastenden excentrischen Druck reichlich ausgeglichen wird. Vergl. auch Herczel, Ztsch. f. klin. Med. XI, p. 340, 1886.

Fenwick, Lancet, 1887, I, p. 173, demonstrirte die Blase eines mit Urethralstrictur Behafteten, deren vordere Wand doppelt so dick wie die hintere war, offenbar, weil bei dieser die Dilatation stärker ausgesprochen war. Die räumlichen Verhältnisse (vorn Knochen, hinten Weichtheile) geben dafür eine Erklärung.

Dass es entzündliche Hypertrophien der Schleimhaut gibt, ist schon früher bemerkt worden. Es sind besonders die durch Steine unterhaltenen chronischen Entzündungen, auch die durch Distomum erzeugten, bei welchen sie vorkommen. Abgesehen von der Hyperplasie der Lymphknötchen handelt es sich dabei um weiche, schwammige, oberflächlich gelappte, häufig papilläre (condylomatöse), seltener polypöse Wucherungen der Schleimhaut, welche meistens sehr gefässreich sind und darum leicht bluten. Man findet diese Wucherungen am häufigsten in der Gegend des Trigonum, sie können aber auch multipel an verschiedenen Stellen auftreten, ja fast die ganze Innenfläche einnehmen. Mikroskopisch sieht man sowohl eine Wucherung und Vermehrung des Schleimhautbindegewebes als auch der Capillaren und des Oberflächenepithels. Es erscheint auffällig, dass die der Papillen im grossen und ganzen entbehrende Schleimhaut der Blase wie die papillentragenden Häute die Neigung hat, in papillärer Form zu wuchern. Das zeigt sich nicht nur bei diesen entzündlichen Neubildungen, sondern auch bei den Geschwülsten, von welchen jene freilich in keiner Weise scharf zu trennen sind.

Die primären Geschwülste der Blase gehören an sich zu den selteneren Vorkommnissen; unter ihnen sind die häufigsten die papillären Geschwülste, Zottengeschwülste, welche man Papillome nennen mag, so lange man noch nicht weiss, welcher besonderen Geschwulstart sie angehören. Es gibt aber darunter zwei wesentlich verschiedene Formen, die gutartigen, welche man als papilläre Fibrome bezeichnen kann, und die bösartigen, welche nichts anderes sind, als papilläre Krebse. Zunächst zeigen beide ganz ähnliche Verhältnisse. Man sieht (Fig. 49) eine mehr oder weniger grosse, weiche, zottige Masse

mit einem breiteren oder schmäleren Stiel der Schleimhaut aufsitzen. Die an der Geschwulst hervortretenden Spitzen zeigen oft deutliche baumförmige Verästelungen und flottiren in aufgegossenem Wasser. Sie sind meistens roth gefärbt, da sie sämmtlich Gefässe enthalten, doch treten, besonders bei grösseren Bildungen, manchmal auch trübe, graue, graugelbliche Stellen hervor, an denen eine Necrose des Gewebes vorhanden ist. Oft ist ein deutlicher Zerfall an der Oberfläche erkennbar und die Zottenmasse kann dann so weich sein, dass sie schon bei der leisesten Berührung zerreisst. Manchmal erscheinen die Enden der

Fig. 49.

Zottengeschwulst an der hinteren Wand der Harnblase, welche eine musculäre Hypertrophie zeigt (Balkenblase). Nat. Gr. Sammlungspräp.

Zöttchen verdickt und weisslich gefärbt, was von einer Incrustation derselben herrührt, die leicht durch das Gefühl festgestellt werden kann. Untersucht man den in das Blasenlumen hineinragenden Theil der Geschwulst (Fig. 150. A.), so erhält man immer ein im wesentlichen gleiches Bild: einen dünnen, gefässreichen bindegewebigen Grundstock, auf welchem polymorphes oder meistens cylinderförmiges Epithel in einfacher oder mehrfacher Schicht aufsitzt. Die Zwischenräume zwischen den Zottenästchen sind besonders in den tieferen Schichten oft ganz von Zellen oder auch von necrotischen und Detritusmassen angefüllt. Geschieht dies an der Oberfläche, so kann dadurch der papilläre Bau verdeckt werden, häufen sich Zellen in der Tiefe an, so kann dadurch sehr leicht das Bild von Krebsalveolen vorgetäuscht werden, doch tritt der Unterschied zwischen den papillären Fibromen und Carcinomen nicht an der Oberflächenneubildung hervor, sondern an der Basis der Geschwulst. Hier sieht man bei den Krebsen, die häufig

mit breiterer Basis aufsitzen, oft schon mit blossem Auge eine nach der Tiefe wie nach der Fläche sich ausbreitende markige Infiltration, welche in der bekannten Weise auf Druck den Krebssaft liefert. Sicheren Aufschluss gibt nur die mikroskopische Untersuchung, welche in dem Bindegewebe der breiteren Zottenstämme, hauptsächlich aber in der Wand der Harnblase selbst, d. h. also wesentlich in der Musculatur bald mehr adenomatöse (Fig. 50. B.), bald rein krebsige epitheliale Wucherungen erkennen lässt.

Fig. 50.

Zottenkrebs der Harnblase. A. Theil der zottigen Wucherung; B. Theil der darunter liegenden Muskelschicht.
A. z Zottenbäumchen, von Cylinderepithel überzogen, d Detritusmassen zwischen denselben.
B. m Muskelbündel, in welchem eine adenomatöse epitheliale Neubildung.

Es ist sehr wahrscheinlich, dass eine ursprünglich rein oberflächliche, d. h. gutartige Zottengeschwulst secundär krebsig werden kann. Erst kürzlich habe ich eine Blase untersucht, in welcher neben einem grossen, unzweifelhaft krebsigen Zottengewächs, kleinere papilläre Geschwülstchen vorhanden waren, an denen nichts krebsiges zu erkennen war. Multiples Auftreten von zottigen Fibromen ist wiederholt beobachtet worden.

Die Zottengeschwülste können überall in der Blase vorkommen, selbst in einem Divertikel ist eine solche von Rokitansky gesehen worden, aber ihr gewöhnlicher Sitz ist am Trigonum. Dieser bringt es mit sich, dass dieselben sehr gern die Mündung eines Ureters oder der Urethra verlegen. Letzteres kann auch dadurch geschehen, dass ein grösseres Stück der Neubildung abreisst und wie ein Pfropf im Ureter stecken bleibt. Kleinere Stückchen gehen häufiger während des Lebens mit dem Harne ab, regelmässig enthält dieser zahlreiche abgestossene Epithelien. Ich betone noch einmal, dass aus diesen Ge-

bilden eine Differenzialdiagnose zwischen gut- und bösartiger Zottengeschwulst nicht gestellt werden kann. In Folge des Gefässreichthums der Zotten entstehen sehr leicht Blutungen. Bei jeder kräftigen Contraction der Blase muss infolge der Verkleinerung der Basis eine Stauungshyperämie in den Zottenspitzen entstehen, die im Verein mit den gleichzeitig erfolgenden mechanischen Einwirkungen (Druck seitens der gegenüberliegenden Wand der Blase) die Häufigkeit der Blutungen erklärt. Die Muskelcontractionen fallen um so kräftiger aus, als häufig eine beträchtliche Hypertrophie vorhanden ist. Neben den Geschwülsten kommt häufig chronische Entzündung vor, die besonders in denjenigen Fällen, wo eine ausgedehnte Necrose, Ulceration oder gar ein jauchiger Zerfall der Neubildung vorhanden ist, einen malignen Charakter haben kann. Durch den immer weiter gehenden Zerfall kann eine Perforation der Blase herbeigeführt werden, die begreiflicherweise leichter bei krebsigen als bei einfachen Zottengeschwülsten eintritt.

Seltener als die papillären Fibrome oder fibromatösen Papillome sind gestielte polypöse Fibrome oder fibromatöse Polypen, welche nach Klebs nicht wie jene gruppenweise von einem Punkt ausgehen, sondern über grössere Strecken zerstreut sitzen. Noch seltener sind knotige submucöse Fibrome. Wiederholt sind Mischformen, wie Fibromyxome, Fibromyome, Fibroadenome beobachtet worden. Ein Fibromyxom wurde bei einer schwangeren Frau spontan ausgestossen. Bei den Fibromyomen muss man sich vor Verwechselungen mit Neubildungen der Prostata hüten. Es gibt hier von dem sog. mittleren Lappen ausgehende fibromyomatöse Knoten, welche nur mit einem ganz schmalen Stiel mit dem übrigen Prostatagewebe zusammenhängen und fast frei in die Harnblase hineinragen. Auch noch andere myomatöse Mischgeschwülste, Myosarcome, ein Myomyxom wurden beobachtet. In letzterem waren neben glatten auch quergestreifte Muskeln vorhanden. Die Angabe über eine chondromatöse Entartung der Blasenwand von Ordonez erscheint nicht ganz zweifelfrei (vielleicht Gallertkrebs), dagegen ist sicher ein Chondrosarcom neben multiplen Polypen gesehen worden. Primäre Sarcome kommen, wenn auch nicht häufig, sowohl bei Kindern wie bei Erwachsenen vor; sie sind theils rundzellig und können dann grosse Aehnlichkeit mit sog. Lymphosarcomen haben, theils sind sie spindelzellig, theils gemischtzellig. Bei männlichen Individuen sind sie erheblich häufiger. Einen cavernösen Tumor in Verbindung mit Phlebectasien hat Langhans als Ursache tödtlicher Blasenblutungen gefunden.

Von epithelialen Mischgeschwülsten habe ich schon die Fibroadenome angeführt. Klebs erwähnt solche als erbs-, kirsch-, taubeneigrosse, leicht gelappte, theilweise gestielte Geschwülstchen des Trigonum, deren drüsiger Bestandtheil den Prostatadrüsen gleicht und auch der Prostata angehört. Henle erwähnt, dass sich in dem der Urethra nächsten Theil der Blase zuweilen kleine Drüsen befinden, wie innerhalb der Urethra in der Umgebung des Colliculus seminalis und dass sie bei älteren Leuten z. Th. durch bräunliche Concremente auf-

fallen, ähnlich denjenigen, die sich in der Prostata bilden. Man wird diese Drüschen bei der Erklärung der Fibroadenome sowohl wie anderer adenomatöser Bildungen, welche als papilläre Adenome beschrieben wurden, berücksichtigen müssen. Dass es indessen auch multiple Cystadenome an Stellen der Harnblase gibt, wo überhaupt niemals Drüsen vorkommen, geht aus einem von Cahen veröffentlichten Fall hervor.

Ausser dem schon besprochenen Zottenkrebs, welcher der häufigste der primären Krebse ist, gibt es auch noch solide, flache, mehr oder weniger vorspringende oder auch mehr als Infiltration erscheinende, meist weiche, selten scirrhöse, ihrer Genese und Zusammensetzung nach den Drüsenkrebsen oder den Oberflächenkrebsen (Cancroiden) zuzurechnende Krebse sowohl an der vorderen wie an der hinteren Wand. Es kann durch dieselben eine sehr starke Verdickung der Wand und Vergrösserung der ganzen Blase herbeigeführt werden Sie ulceriren meistens an der Oberfläche und können zu Perforationen Veranlassung geben. Rokitansky erwähnt, dass bei dem Medullarkrebs voluminöse, das ganze Becken ausfüllende Aftermassen sich bilden könnten, in welchen die Blasenwände bis auf die zuweilen papillar wuchernde Schleimhaut untergegangen seien. Die Blasenkrebse machen im Ganzen spät Metastasen, doch können sie alle Folgezustände der Krebse mit Einschluss der Amyloidcachexie nach sich ziehen.

Ueber das Vorkommen von Dermoidcysten existirt nur eine sichere Angabe von Paget. In einem sehr merkwürdigen, von Martini beobachteten Falle hatte bei einem an Atresia ani et urethrae gestorbenen Kinde der hintere Abschnitt der im Cloakenzustande sich befindenden Blase, in welchen das Colon descendens mündete, die Beschaffenheit der äusseren Haut mit Haarbälgen (Verschleppung dermoider Keime). Hier konnten also die Haare direct in die Blase abgestossen werden und bei offener Urethra eine Pilimictio entstehen. In den meisten Fällen von Pilimictio handelt es sich aber nur um den Durchbruch einer Dermoidcyste der Nachbarschaft, meist des Ovariums. Gewisse bei Männern hinter der Blase vorkommende Cysten sind ebenfalls fötalen Ursprungs, indem sie aus Resten der Müller'schen Gänge oder Wolff'schen Körper hervorgehen; andere rühren von Erweiterung des Sinus prostaticus oder von Ausbuchtungen der Samenblasen her (Englisch).

Primäre Geschwülste kommen in allen Lebensaltern, auch angeboren vor; bei Männern fast doppelt so häufig, wie bei Frauen. Ueber die Actiologie ist wenig bekannt. Wiederholt sind Steine und Geschwülste zusammen beobachtet worden. Vielfach sind erstere sicher secundär, doch deuten manche Beobachtungen darauf hin, dass auch das umgekehrte Verhältniss vorkommt und dass sonach vielleicht die Steine in irgend einer Weise bei der Entstehung der Geschwülste mitwirken.

Secundäre Geschwülste sind häufiger als primäre, insbesondere bei Frauen, welche hier den Männern voranstehen. Es hängt das damit zusammen, dass die meisten secundären Geschwülste nicht metastatische im engeren Sinne des Wortes sind, sondern aus der Nach-

barschaft fortgeleitete und da spielen dann die so häufigen Carcinome der weiblichen Geschlechtsorgane, insbesondere der Cervicalkrebs, eine Hauptrolle. Es kann sein, dass dieser Krebs wirklich nur durch allmähliches continuirliches Weiterwachsen die Blase erreicht, es kann aber auch, jedenfalls durch die Lymphwege vermittelt, eine discontinuirliche Eruption von Geschwulstknötchen auf der Schleimhaut statthaben. In beiden Fällen pflegt bald eine Cystitis sich auszubilden, ausserdem hat schon Cruveilhier gerade hierbei kleine Cystchen am Blasenhalse sich entwickeln sehen. Auch wenn zunächst nur einzelne isolirte Krebsknötchen entstanden waren, folgt allmählich eine krebsige Infiltration der ganzen Wand, nach der Infiltration folgt die Ulceration, so dass endlich eine Perforation (krebsige Blasen-Scheidenfistel) sich einstellen kann. Beim Manne kann ein Prostatakrebs, bei beiden Geschlechtern können Krebse der Urethra (sehr selten) oder (häufiger) des Darmes nach eingetretener Verwachsung auf die Blase übergreifen. Durch Mastdarmkrebse wird besonders bei Männern die Blase gefährdet, doch habe ich erst vor kurzem einen Fall gesehen, wo über dem Uterus Rectum und Blase durch eine von ersterem ausgegangene Krebsbildung verwachsen und durch eine weite Fistel in Communication gesetzt waren. Neben den secundären Krebsen spielen andere secundäre Geswülste (z. B. Sarcome vom weiblichen oder männlichen Geschlechtsapparat, vom Darm, Chondrome vom Becken) eine untergeordnete Rolle.

Es sind in neuerer Zeit wiederholt statistische Mittheilungen über die Blasengeschwülste überhaupt oder über einzelne Formen derselben veröffentlicht worden. Sperling, Zur Statistik der primären Tumoren der Harnblase. Diss. Berlin 1883: Unter 120 Geschwülsten befanden sich 42 Zottengeschwülste, 19 medullare Carcinome und Zottenkrebse, 24 nicht näher bestimmte Krebse, 6 Scirrhen, 10 Schleimpolypen, 6 Myome, 7 Sarcome, 6 Fibrosarcome. Bei den Zottenfibromen kamen 2 männliche auf 1 weibliches Individuum, unter den krebsigen Individuen befanden sich 4mal soviel Männer wie Weiber. Küster, Ueber Harnblasengeschwülste, Volkmann's Samml. klin. Vortr. No. 267/68, 1886, fand von 249 Tumoren 170 bei Männern, 79 bei Weibern; auch er stellt bezüglich der Häufigkeit in erste Reihe die Zottenpolypen, in zweite die Krebse. Pousson, De l'intervention chir. . . . tumeurs de la vessie, Thèse de Paris 1884; Thompson, Die prim. Tum. d. Harnbl. 1885. Brit. med. Journ. 1888, I, p. 1; Gersuny, Polypöse, nicht carcinomatöse Neubild der Harnbl. Arch. f. klin. Chir. XIII, 131, 1873. Fenwick, Tumors of the bladder (wird erscheinen).

Ueber das Papillom der Harnblase: Rauschenbusch, Diss. Halle 1882; über das Wachsthum der Zottenpolypen: Tschistowitsch, Virch. Arch. 115, p. 320, 1889; Flimmerepithel auf Polypen: Birkett, Med. chir. Transact. 41, p. 311, 1858.

Polypöse Fibrome: Klebs, Handb. I, 2, p. 699, 1876; gestieltes Fibromyxoma teleangiect.: Schatz, Arch. f. Gyn. X, p. 356, 1876 (Literatur); Fibromyxom (spontan ausgestossen): Brennecke, Gynäc Ctbl. III, 8, 1879; Myome: Gussenbauer, Arch. f. klin. Chir. 18, p. 411, 1875; Volkmann, ebenda 19, p. 682, 1877 (pendelnd, citronengross); Belfield, Wien. med. Woch. 1881, No. 12, p. 325; Fibromyom mit krebsiger Degeneration: Virchow, Onkol. III, p. 121; Müller, Ueber prim. Blasencarc., Diss. Kiel, 1878: Myomyxom (mit quergestreiften und glatten Muskeln): Cattani, Arch. per le sc. med. VII, 5; Williams, Brit med. Journ. 1882, No. 780; Myosarcom: Eve, Path. Transact. 36, p. 284, 1885 (2 Fälle); Sarcome: Senftleben, Arch. f. klin Chir I, 81, 1861. Nach Fenwick, Patholog. Transact. 1888, p. 171, muss man 2 Gruppen von Sarcomen auseinander halten, solche bei Kindern unter 5 Jahren, multipel, polypoid, häufig gestielt und solche bei Erwachsenen über 50 Jahren, an der hinteren Wand, einfach, nur selten gestielt.

Marchand, Arch. f. klin. Chir. 22, p. 676, 1878 (Sarcom, Drüsenkrebs, Cancroid). Chondrome: Ordonez, Gaz. méd. de Paris, 1856, p. 824; Schattuck, Chondrosarcom, Pathol. Transactions, 38, p. 183, 1887 (neben multiplen Papillomen).

Angiom: Langhans, Virch. Arch. 75, p. 291, 1879.

Fibroadenome: Klebs, Hdb. I, 2, p. 699, 1876; papilläre Adenome: Kaltenbach, Arch. f. klin. Chir. 30, p. 659, 1884; multiple Cystadenome: Cahen, Virch. Arch. 113, p 468, 1888; Krebs: Heilborn, Diss. Berlin, 1868; Hasenclever, Diss. Berlin, 1880; Féré, Du cancer de la vessie, Paris, 1880; Müller, Diss. Kiel, 1878; Posner, Berl. klin. Woch. 1883; Roesen, Ueber Steine und Krebs, Diss. München, 1886 und Münch. med. Woch.

Dermoid: Paget, Surg. Path. II, 84, 1853; Martini, Arch. f. klin. Chir. 1874, p. 448. Pilimiction: Lebert, Ziemssen's Hdb. IX, 2 (mit Lit.).

Cysten hinter der Blase: Englisch, Wien. med. Jahrb. 1874, p. 127.

Secund. Chondrom: Landetta, Bull. de la soc. anat. de Paris, 2. sér. VI, 195, 1861 (vom Becken, anscheinend in Lymphgefässen gewachsen). Cysten bei Cervixcarcinom: Cruveilhier, Anat. path. gén. III, 355, 1856.

Hochgradige Stauung im Pfortadersystem als indirecte Folge eines Harnblasentumors, Ablösung eines die Urethra verschliessenden Stückes: Pribram, Prag. med. Woch. 1886, No. 49.

Regressive Ernährungsstörungen.

Eine Atrophie der gesammten Harnblasenwand kommt, abgesehen von den angeborenen Hypoplasien, im Alter vor, wo besonders bei Frauen die Blasenwände fast auf Papierdünne reducirt sein können. Der senilen schliesst sich unmittelbar die marantische oder cachectische Atrophie an, welche bei Individuen mit allgemeinem Marasmus vorkommt. Es kann endlich durch langdauernde Ausdehnung der Blase bei Schwäche oder Lähmung der Musculatur eine allgemeine Atrophie sich einstellen. Obwohl auch die Schleimhaut bei diesen Atrophien äusserst dünn und durchscheinend sein kann, so tritt doch an der Muskelschicht, welche kaum noch erkennbar sein kann, die Verkleinerung am auffälligsten hervor.

Ausser den Necrosen der Schleimhaut, aber auch der Muskelhaut, welche, wie ich früher erwähnt habe, besonders bei schweren eiterigen und diphtherischen Entzündungen, nach der Einwirkung von Aetzgiften vorkommen und welche zur partiellen oder totalen Abstossung der Schleimhaut und selbst eines Theiles der Muskelhaut führen können, ist noch das Vorkommen von Druckbrand an der weiblichen Blase infolge einer bei der Geburt zustande gekommenen Quetschung zu erwähnen. Ob die als einfache perforirende Geschwüre bezeichneten Processe, die einigemal beobachtet worden sind, auch auf einer fortschreitenden (vielleicht trophischen?) Necrose beruhen, ist nicht sicher zu sagen. Sie sassen meist an dem hinteren unteren Abschnitt der Blasenwand. Die wichtigsten der sonst vorkommenden Geschwüre, die eiterigen, die tuberculösen, krebsigen etc. wurden vorher an geeigneter Stelle erwähnt.

Ueber degenerative Vorgänge besonders an der Muskelhaut ist noch wenig bekannt. Verfettungen kommen hier sicher vor, besonders bei hypertrophischen Muskeln, es ist aber zu vermuthen, dass die colloiden hyalinen Veränderungen, welche von der Magenmuskulatur bekannt sind (Bd. I, S. 735 und 746), auch an der Blase nicht fehlen

werden. Nach Rokitansky kommt eine (colloide) amyloide Degeneration der Muskeln, „meist in namhaft hypertrophischer Blase“ vor. Die Blase ist erweitert, ihre Wände sind starr, biegsam, zur Contraction unfähig, weshalb sie bei der Entleerung collabiren, die Muskeln sind resistent, bleich, fahl, glasig durchscheinend. R. nennt eine solche Blase Kautschuckblase. Für gewöhnlich macht die keineswegs seltene amyloide Entartung nur geringfügige Veränderungen, wesentlich an den Gefässen, besonders der Schleimhaut.

Atrophie: Winkel, l. c. p. 207. Nach Lannois, De l'appareil urinaire des vieillards, Thèse de Paris, 1885, kommt als senile Veränderung eine Sclerose der Harnblasenwand vor.

Perforirende Geschwüre: L. Tait, Lancet, 1870, No. 22; Bartleet, ibid. 1876, I, p. 210; Mazzotti, Riv. clin. di Bologna, 1881, p. 102.

Kautschukblase: Rokitanski, Lehrb. III, p. 368, 1861.

Verfettung hypertr. Muskelfasern macht die Blase brüchig, Maas in König's Lehrb. d. Chir. II, p. 521, 1881.

Abnormer Inhalt, Parasiten.

Bei der Besprechung des vorkommenden abnormen Inhaltes der Harnblase habe ich natürlich in erster Linie die Befunde im Auge, welche vom Harn erhoben werden, so lange er in der Blase sich befindet, allein, da von dieser Beschaffenheit des Blasenharnes auch diejenige des nach aussen entleerten abhängig ist, so wird das jetzt Anzuführende auch im wesentlichen als Darstellung der Veränderungen, welche der Harn am Krankenbette zeigt, gelten können.

Der Inhalt der Harnblase kann dadurch abnorm sein, dass ungehörige Körper von aussen oder aus dem Körper, sei es direkt, sei es indirekt, in den Harn gelangten, oder dass sich aus dem Harn selbst abnorme Körper bildeten. Eine scharfe Trennung dieser drei Gruppen lässt sich aber nicht durchführen, da vielfach die eine Abnormität andere nach sich zieht. Die Veränderungen können rein chemische oder auch morphologische sein, auf erstere kann ich hier nicht weiter eingehen, ich verweise vielmehr auf die Specialwerke über den Harn, denen ich auch die genauere Beschreibung der in körperlicher Form im Harn auftretenden chemischen Stoffe überlassen muss.

Neubauer und Vogel, Anleitung zur qualitativen und quantitativen Analyse des Harns, 1881 und 1885; Salkowski und Leube, Die Lehre vom Harn, 1882.

Aus der Aussenwelt stammende Fremdkörper finden sich häufiger in den Blasen weiblicher Individuen, weil hier günstigere anatomische Verhältnisse bestehen. Eine wahre Musterkarte der verschiedensten Dinge ist schon gefunden worden. Seltener sind die Fremdkörper ohne Zuthun der Patienten direkt durch ein Trauma in die Blase gelangt, wie Stückchen Holz, Aehren, Strohhalme, Bleistifte etc. bei Sturz oder eine Kugel bei Schussverletzung, oder indirekt durch Perforation von der Nachbarschaft aus eingedrungen, wie Pessarien von der Scheide aus, verschluckte, durch den Körper gewanderte Nadeln etc.

vom umgebenden Bindegewebe aus. Auch noch selten genug gelangen zum Katheterisiren gebrauchte Körper (Katheterspitzen, Stücke von Tabakspfeifenröhren, Gänsekielen) in die Blase hinein, oder Instrumente, welche zur Erzeugung eines Abortes benutzt werden sollten (Holzstückchen etc.). Am häufigsten — und hierbei concurrirt das männliche Geschlecht erfolgreich mit dem weiblichen — schlüpfen Fremdkörper, welche zum Onaniren benutzt wurden, in die Blase hinein. Gerade hier ist es unmöglich, alle gefundenen Körper aufzuzählen; die wichtigsten sind Nadeln aller Art, Draht, Strohhalme, Zahnstocher, Nadelbüchsen etc. etc. Alle diese Dinge können längere Zeit ohne erhebliche Störung in der Blase verweilen, gewöhnlich aber erzeugen sie bald eine mehr oder weniger heftige Blasenentzündung und werden selbst incrustirt oder geben den Kern zu Blasensteinen ab (s. Fig. 51, 2).

Denucé, Journ. de Bordeaux, 1856 (Schmidt's Jahrb. 100, p. 233) im Ganzen 391 Fälle (zu denen der Referent noch 18 zufügt), darunter mit absichtlichem Einbringen 258 Fälle, 119 M., 96 W.; Helkenberg, Beitr. z. Casuistik der Fremdkörper der weibl. Blase, Diss. Würzburg, 1886.

Unter den aus dem Körper selbst stammenden Stoffen gibt es solche, welche von ausserhalb der Harnwege stammen und durch Perforation direkt in die Blase oder erst in die oberen Harnwege und dann in die Blase gelangten. Es gehören hierher die Inhaltsmassen (Haare, Zähne, Knochen, Fett etc.) von ovarialen oder sonstigen Dermoidcysten, Theile extrauterin zur Entwickelung gekommener Föten, Gase und Fäcalmassen, zuweilen selbst eine Ascaride oder Oxyuriden aus dem Darm, Gallensteine aus der Gallenblase, Echinococcen aus dem Becken, von den weiblichen Geschlechtsorganen. Letztere können übrigens auch aus den Nieren stammen und somit zu der 2. Gruppe gehören, welche die aus den Harnorganen selbst herstammenden Stoffe enthält. Unter diesen befinden sich zunächst gröbere Dinge: Gewebsstückchen aus den Nieren (s. S. 161), Gewebsfetzen aus der Blase (s. S. 204) Geschwulststückchen aus der Niere, den oberen Harnwegen oder aus der Blase (s. S. 216), grössere Blut- resp. Fibringerinnsel aus den oberen Harnwegen (s. S. 187) oder aus der Blase. Je weniger die Gerinnsel verändert sind, besonders je weniger dieselben entfärbt sind, desto grösser ist die Wahrscheinlichkeit, dass sie aus der Blase selbst stammen, je farbloser sie sind und je mehr ihre Gestalt eine cylinderförmige ist, desto eher dürfen sie als Produkte der oberen Harnwege gelten.

Die feineren Beimengungen aus den Harnorganen sind nur zum Theil und nur wenn sie in einer gewissen Menge vorhanden sind, makroskopisch zu erkennen, sonst nur mit Hülfe des Mikroskopes. In der Blase der Leichen geschieht dasselbe, was in dem Uringlase geschieht, wenn man es mit seinem Inhalt ruhig stehen lässt, — die vorhandenen körperlichen Elemente senken sich zu Boden, so dass die nach der gewöhnlichen Eröffnung der Blase in der Mitte der vorderen Wand zuerst herausbeförderten Inhaltsmassen meistens ein ganz anderes, helleres, normaleres Aussehen haben, als die letzten Schichten.

Zu den feineren körperlichen Beimengungen gehören die Epi-

thelien, welche sowohl aus der Niere (besonders den Sammelröhren) wie aus den oberen Harnwegen und aus der Blase selbst stammen können. Die Unterscheidung der Nierenepithelien von den übrigen ist nicht so schwierig, da sie durch ihre geringere Grösse, ihre polyedrische Gestalt, ihr feinkörniges Protoplasma, ihre zarte Begrenzung sich gut von jenen abheben, welche durch ihr polymorphes Aussehen und besonders die bekannte eigenthümliche Gestalt der obersten Schichten ausgezeichnet sind. Eine Unterscheidung des Harnblasenepithels von dem der oberen Harnwege halte ich nicht für sicher durchführbar, die Nierenepithelien kommen häufig schon verändert in der Blase an, sie zeigen körnige Trübung, fettige Degeneration, hyaline Degeneration, enthalten Körnchen von Hämosiderin, Gallenpigment; sie können an Cylindern aufsitzen oder in dieselben eingeschlossen sein und können selbst noch zu Cylindern vereinigt sein (Epithelcylinder). Im Blasenharne selbst können sie noch weiter verändert werden, indem sie, besonders im ammoniakalischen Harn, aufquellen, sogar fast ganz zu einer schleimigen Masse sich umwandeln, zu deren Bildung dann meist in noch erheblicherem Maasse beitragen die Exsudatzellen (Eiterkörperchen). Auch diese können aus den Nieren und aus den Harnwegen stammen; grade auch für sie gilt die vorher gemachte allgemeine Bemerkung, dass an der Leiche die verschiedenen Schichten des Blasenharnes ganz verschiedene Zusammensetzung darbieten. Während die obersten Schichten kaum Beimengung von Eiterkörperchen zeigen, können die tiefsten fast ganz aus gelbem schleimigem Eiter bestehen. In ammoniakalischem Urin quellen auch sie stark auf und zerfliessen endlich zu einer schleimigen Masse, in saurem oder nur wenig alkalischem Harn zeigen sie längere Zeit sehr energische Bewegungserscheinungen.

Rothe Blutkörperchen können im Harn ihre rundliche Gestalt behalten, aber auch zackig werden oder zu kleinen Mikrocyten (s. Bd. I, S. 6) zerfallen, dagegen bilden sie keine Geldrollenformen. Je länger sie im Harn verweilen, desto eher können sie ihren Farbstoff verlieren, so dass nur die sog. Schatten übrig bleiben, rundliche, äusserst zart conturirte, kernlose, blasse, höchstens am Rande mit ein paar dunklen Körnchen versehene Gebilde. Das ausgetretene Hämoglobin kann, wenn diese Auslaugung an zahlreichen Körperchen stattfindet, dadurch eine deutliche Färbung erlangen, die vorhandenen Schatten beweisen dann aber, dass doch eine Hämaturie, keine Hämoglobinurie vorliegt, bei der der gelöste Farbstoff schon im Nierensecret, ja im Blute (Hämoglobinämie) vorhanden ist. Da sehr häufig im hämoglobinurischen Harn Methämoglobin vorhanden ist, so hat er eine mehr bräunlich-rothe Farbe. Dieselben körnigen Hämoglobinmassen, welche den Hämoglobininfarct (s. S. 175) bilden, können auch in die Blase gelangen, sei es isolirt, sei es in Form von kürzeren oder längeren Cylindern (Hämoglobincylinder). Sind die rothen Blutkörperchen selbst durch etwas hyaline Eiweisssubstanz zu Cylindern zusammengebacken, so bilden sie die Blutcylinder, häufiger bilden sie nur Auflagerungen auf, oder Einlagerungen in die gewöhnlichen albuminoiden Harncylinder, deren sämmtliche früher geschilderten (S. 178)

und theilweise abgebildeten (Fig. 41, S. 180) Formen in der Harnblase gefunden werden. Auch über das Vorkommen amyloider Cylinder liegen Angaben vor.

Bei Galakturie und Chylurie sind feinste Fettkörperchen, bei Lipurie auch grössere Tröpfchen im Blasenharn vorhanden. Ueber das seltene Vorkommen von Melaninschollen bei Melanämie und melanotischer Geschwulstbildung ist S. 164 Mittheilung gemacht worden. Von sonstigen Pigmentkörpern sind die Gallenpigmentklümpchen beim gewöhnlichen Icterus sowie die Bilirubinkrystalle beim Icterus neonatorum zu nennen. Hämatoidin, meist in Form von Nadeln, kommt sowohl in älteren Blutgerinnseln, wie auch an Harncylindern und Zellen bei hämorrhagischen Entzündungen anscheinend nicht so selten vor.

Bei Tuberkulose der Harnapparate gelangen Käsebröckchen in den Harn, welche Bacillen enthalten können, die aber auch ausserdem im Bodensatz frei gefunden worden sind. Wie die Tuberkelbacillen so können auch alle anderen Mikroorganismen, welche in Krankheitsherden der Harnwege und Nieren wachsen, in den Harn gelangen. Bei der Pyelonephritis können sie in Cylinderform zusammengehäuft sein (Bakteriencylinder), ob auch bei der hämatogenen Papillarnephritis vermag ich nicht zu sagen, doch halte ich es für wahrscheinlich. Die Frage, ob auch ohne gröbere Nierenveränderungen Mikroorganismen aus dem Blut in den Harn übergehen können, habe ich eingehend S. 163 erörtert.

Bizzozero, Klin. Mikroskopie, 1887; Lewin und Posner, Zur Kenntniss der Haematurie, Ctbl. für die med. Wiss. 1887, No. 20, p. 354; Baumüller, Fall von acuter Fibrinurie, Virch. Arch. 82, p. 261, 1880 (Gerinnsel); Kiener et Engel, Sur les conditions pathogéniques de l'ictère et ses rapports avec l'urobilinurie, Arch. de phys. 1887, X, p. 198; Dick, Ueber den diagnost. Werth der Urobilinurie für die Gynäcologie, Arch. f. Gyn. 23, p. 126, 1884; Haematoidin im Harn: Ebstein, D. Arch. f. klin. Med. 23, p. 115, 1878; Leyden, Ztschr. f. klin. Med. II. p. 183, 1880; Fritz, ebenda, p. 470; Hiller, ebenda, p. 685, 1881; Chylurie: Goetze, Die Chylurie, ihre Ursachen und ihr Zustandekommen, 1887; Cylinder aus Fettkörnchen bei Chylurie: Ackermann, D. Arch. f. klin. Med. I, p. 129, 1866; amyloide Cylinder: Jürgens, Virch. Arch. 65, p. 194, 1875; Bartels, v. Ziemssen's Hdb. IX, 1; Gewebsstücken im Harn: Die S. 161 citirte Literatur; Heitzmann, Wien. med. Blätt. 1889, No. 8, p. 115; Gallensteine: Güterbock, Virch. Arch. 66, p. 273, 1876.

Die dritte Hauptgruppe der abnormen Bestandtheile wird durch die aus dem Harn selbst entstehenden Stoffe gebildet. Abgesehen von den besonders bei der jauchigen Zersetzung gelegentlich sich bildenden Gasen handelt es sich dabei wesentlich um chemische Substanzen, welche aus der Lösung ausfallen und welche man mit dem gemeinsamen Namen der Sedimente bezeichnet. Solche bilden sich schon im normalen Harn, wenn er im Uringlase stehen bleibt, sowie in der Blase nach dem Tode; doch können viele auch schon während des Lebens ausfallen. Ein Theil derselben fällt im sauren Harn aus, ein anderer Theil im neutralen, ein anderer im alkalischen. Nach der Entleerung normalen Harnes nimmt zunächst die saure Reaction zu (saure Harngährung), dann aber nimmt sie ab und geht in alkalische

über, welche vorzugsweise durch die Entwickelung von Ammoniak bewirkt wird. Da diese ammoniakalische Gährung bei zahlreichen Erkrankungen bereits während des Lebens entsteht, so bilden die im alkalischen Harn ausfallenden Sedimente die Hauptmasse der im eigentlichen Sinne abnormen. Ich halte es nicht für meine Aufgabe, hier eine eingehende Beschreibung der verschiedenen Sedimente zu liefern, sondern verweise deshalb auf die schon angeführten Specialwerke und begnüge mich hier mit einer ganz kurzen Aufzählung.

Im sauren Harn entstehen bei der Abkühlung hauptsächlich Sedimente von Harnsäure und harnsauren Kali- und Natronsalzen. Die harnsauren Salze bilden amorphe, kleinste Körnchen, welche oft einen sehr voluminösen Bodensatz (besonders im Fieberharn) bilden, der durch mitgerissenen Harnfarbstoff eine röthliche, gelbrothe, ziegelrothe Färbung annimmt (Sedimentum lateritium). Beim Erwärmen lösen sich die Massen wieder auf. Selten bilden die Urate dünne nadelförmige, sternförmig angeordnete Krystalle, während die Harnsäure regelmässig in sog. Wetzsteinform (rhomboiden Tafeln mit abgerundeten Winkeln, die gern gruppenweise zusammensitzen), in Fassform, in hexagonalen Tafeln etc. krystallisirt, aber gleichfalls eine röthliche, orangegelbe Färbung annimmt. Seltene, aber merkwürdigerweise wiederholt bei Geschwistern aufgefundene Bestandtheile des Sedimentes sind die farblosen, durchsichtigen, sechsseitigen, gern übereinandergelagerten Täfelchen des Cystin (Cystinurie), ebenfalls selten (bei Phosphorvergiftung, acuter gelber Leberatrophie, Leukämie) die büschelförmig vereinigten Krystalle des Tyrosin und die Kugeln des Leucin.

Wenn die Reaction der neutralen sich nähert, fällt der oxalsaure Kalk aus, dessen Menge zuweilen so gross ist, dass man von Oxalurie reden muss. Seine Krystalle haben hauptsächlich die als Briefcouvertform bezeichnete octaëdrische Gestalt.

Im alkalischen Harn fällt von Uraten das harnsaure Ammoniak aus, welches sowohl amorphe körnige Massen, als auch stechapfelförmige Krystallhaufen bildet. Das charakteristische Sediment aber des alkalischen Harnes bilden die Erdphosphate, unter denen besonders die phosphorsaure Ammon-Magnesia (Tripelphosphat) wichtig ist. Sie bildet prismatische, manchmal erheblich grosse Krystalle, welche gewöhnlich als sargdeckelförmig bezeichnet werden, und löst sich leicht in Essigsäure auf. Daneben treten noch phosphorsaurer Kalk und phosphorsaure Magnesia in Form durchsichtiger amorpher Körnchen auf, welche sich im Gegensatz zu den amorphen Uratkörnchen bei der Erwärmung nicht auflösen. Auch Körnchen von kohlensaurem Kalk kommen vor. Die Erdsalze können ein dickes Sediment von weissgrauer Farbe bilden, welches leicht mit Eiter verwechselt werden kann. Als sehr selten und nur unter bestimmten Verhältnissen auftretende Sedimente erwähne ich noch die in Nadeln oder rhombischen Prismen krystallisirende Hippursäure, das Xanthin, sowie die blauen Krystalle des Indigo.

Die Wichtigkeit der Sedimente beruht wesentlich in ihrer klinisch-

diagnostischen Bedeutung, wogegen die auch aus dem Harn entstandenen grösseren Anhäufungen nicht organisirter Substanzen, die Harnsteine ihrer selbst wegen wichtig sind, da durch sie schwere Folgezustände erregt werden können. Harnsteine kommen schon in der Niere, hauptsächlich aber in den oberen Harnwegen, sowie in der Blase vor. Hier können sie entstanden sein, aber meistens sind sie in der Niere oder den oberen Wegen angelegt und erst in der Blase weiter gewachsen. In derselben liegen sie in der Regel frei beweglich, seltener in Ausbuchtungen der Wand (Divertikel, Cystocele) eingeschlossen. Die gegenseitigen Beziehungen zwischen den Ausbuchtungen und den Steinen können doppelte sein, entweder sind die Ausbuchtungen erst durch den Druck der Steine oder des, dann häufig grösseren Steines entstanden, oder die Steine sind in die vorhandenen Ausbuchtungen hineingerathen bezw. in denselben entstanden, da hier besonders günstige Bedingungen für ihre Entstehung vorhanden waren. Sehr selten sind die Steine durch fibrinöses Exsudat der Wand angeklebt (Rokitansky), niemals angewachsen; die sog. angewachsenen Steine sind nichts anderes als in ihrem hervorragenden Theile incrustirte und petrificirte Neubildungen. Das Verhalten der Blasenwand zu den Steinen kann ein verschiedenes sein; zuweilen ist sie fest um den Stein zusammengezogen, häufiger ist noch Raum neben dem oder den Steinen vorhanden; wenn ein Stein in der Ausgangsöffnung der Blase eingekeilt wird, entsteht eine mächtige Erweiterung derselben.

Die Zahl der Steine kann eine sehr verschiedene sein. Meist ist einer oder doch eine geringere Anzahl vorhanden, aber zuweilen sind ihrer Dutzende, ja Hunderte zu zählen. Je zahlreicher sie sind, desto kleiner pflegen sie zu sein. Ihre Grösse schwankt im allgemeinen zwischen der eines Sandkornes und der eines Gänseeies, doch sind noch viel grössere Steine (bis zu einem Gewicht von über 1,5 Kilo) zur Beobachtung gelangt. Gewöhnlich pflegt man für die einzelnen Grössensorten verschiedene Bezeichnungen anzuwenden; Harnsand besteht aus feinsten unregelmässig gestalteten Körnchen, Harngries aus mehr gleichmässig runden Körnern von der Grösse der Grieskörner oder, um einen gangbareren Vergleich zu wählen, der Stecknadelköpfe, als Griessteine mag man die etwas grösseren Concremente bezeichnen, bis zu solchen, welche die Harnröhre soeben noch passiren können, was darüber hinausgeht ist Stein schlechtweg.

Wenn auch die Gestalt der Steine im allgemeinen eine rundliche, ellipsoide zu sein pflegt, so herrscht doch auch in dieser Beziehung grosse Verschiedenheit, wie allein schon die Betrachtung der in Fig. 51 abgebildeten Exemplare ergibt. Kugelige, münzenförmige, walzen-, keulen-, sanduhrförmige, gebogene, glatte, stachelige, höckerige, maulbeerförmige, eckige (facettirte) Steine kommen vor. Letztere können ihre Gestalt durch secundäre Abschleifung erhalten haben, doch ist dies keineswegs nothwendig, wie der unter No. 6 abgebildete Stein beweist: Derselbe ist in der tetraedischen Gestalt gewachsen. Zuweilen bilden 2 zusammenliegende Steine eine Art Gelenk, indem die Berührungsfläche des einen concav, diejenige des anderen entsprechend

convex ist. Am häufigsten trifft man solche Steine im kleinen Becken.

Die Farbe der meisten Steine ist eine zwischen gelb, gelbröthlich und braun schattirende, doch gibt es auch fast schwarze, graue, grauweisse Steine. Die Consistenz ist meistens mehr oder weniger hart, aber dabei sind gewisse Steine bröcklich.

Die Oberfläche der Steine hat meistens ein gleichmässiges Aussehen und ist compakt, wogegen der Durchschnitt sowohl ein festes als auch ein lockeres, mörtel- oder bimsteinartiges Gefüge darbieten kann (Fig. 51, No. 2 u. 5). Ueberhaupt ergibt die Betrachtung der Durchschnittsflächen, welche man am besten durch Abschleifen glättet, zu den wichtigsten Beobachtungen Gelegenheit. Zunächst ergibt dieselbe (Fig. 51) meistens ohne weiteres die Thatsache, dass die

Fig. 51.

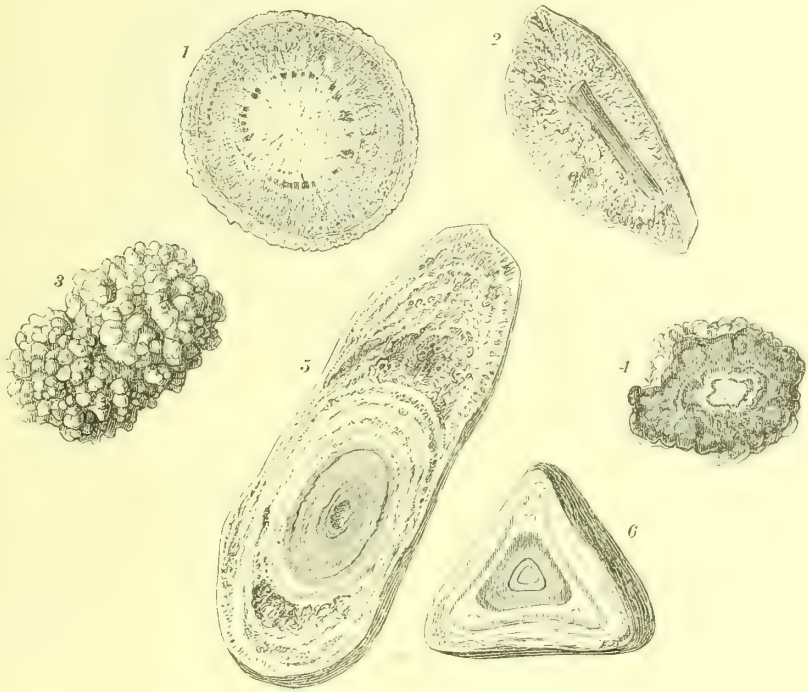

Harnblasensteine verschiedener Art; nat. Gr.

1. Münzenförmiger, aussen feinhöckeriger Stein mit hellgrauem Kern, rothbrauner Peripherie, concentrischer und radialfaseriger Bau. Durchschnitt.
2. Durchschnitt eines Blasensteins mit einem Stück Strohhalm als Kern (einer von 7 Steinen mit gleichem Kern). Aussen dünne, feste, etwas höckerige Schale, das Innere von einer sinterartig gestalteten, zerklüfteten Masse gebildet; alle Theile grau gefärbt.
3. Maulbeerförmiger, dunkelgraubrauner Oxalatstein von einem $9^1/_2$jähr. Knaben.
4. Durchschnitt eines ähnlichen Steins, deutlicher hellgrauer Kern, Schichtung.
5. Langer Blasenstein mit kurz ovalem bräunlichem Kern, conc. Schichtung, abwechselnd grau und braun, dann hellgraue sinterartige Masse mit dünner Rinde.
6. Durchschnitt eines prismatischen Steins aus einer Cystocele vaginalis mit deutlichem graubraunem Kern, weissgrauer, wenig geschichteter Peripherie. An der Schichtung ist erkennbar, dass der Stein nicht abgeschliffen, sondern in der prismatischen Form gewachsen ist.

grösste Mehrzahl aller Steine nicht eine gleichmässige Beschaffenheit hat, sondern dass an Färbung wie sonstiger Beschaffenheit verschiedene Substanzen entweder unregelmässig mit einander gemischt, oder, was häufiger ist, in regelmässigen mehr oder weniger zahlreichen Schichten übereinander gelagert sind, wobei aber auch wieder jede einzelne Schicht aus mehreren, in wechselnder Menge gemischten Bestandtheilen zusammengesetzt sein kann. In den meisten Blasensteinen lässt sich wenigstens ein Kern und eine davon verschiedene Schale unterscheiden, der Kern besteht entweder aus einem Fremdkörper, der von aussen her (Strohhalm [Fig. 51, No. 2] etc.) oder aus dem Körper (Blutgerinnsel, Zähne und Knochen aus Dermoidcysten, Distomumeier, Gallensteine etc.) stammt, und den Beweis liefert, dass der Stein in der Blase erst angelegt worden ist, oder er besteht aus einem von den oberen Wegen stammenden kleineren Harnstein, der in der Blase durch weitere Apposition von Steinbildnern gewachsen ist (Fig. 51, No. 5). Der Kern hat zwar meistens eine centrale Lage, doch kann er auch, wenn das Wachsthum nach einer Seite stärker ist, (besonders bei halb in Divertikeln steckenden Steinen) allmählich excentrisch zu liegen kommen (Fig. 51, No. 5). Viele Steine, besonders Urat- und Oxalatsteine zeigen einen zierlichen concentrisch schaligen Bau , der manchmal schon makroskopisch (Fig. 51, No. 1), immer mikroskopisch an Dünnschliffen hervortritt.

Was die Steinbildner selbst betrifft, so bestehen sie aus denselben Substanzen, welche auch die Sedimente bilden, also in erster Reihe aus Harnsäure (Harnsäuresteine) und Uraten (Uratsteine) dann aus oxalsaurem Kalk (Oxalatsteine), aus Phosphaten (Phosphatsteine) und kohlensaurem Kalk (Carbonatsteine). Seltene Bestandtheile bilden das Cystin, Xanthin, Kieselsäure, Eisen, Indigo u. a. Es gibt reine Steine, welche wesentlich aus einem Steinbildner bestehen, in der Regel aber sind verschiedene Steinbildner combinirt,, oft in regelmässiger Schichtung abwechselnd. Die Harnsäure und Uratsteine sowie die Oxalatsteine bilden sich vielleicht ausnahmslos in den Nierenbecken, die Phosphat- und Carbonatsteine können sich ebendaselbst bilden, entstehen aber häufiger erst in der Blase. Es ist sehr häufig, dass hier um einen Harnsäure-, Urat- oder Oxalatkern sich Phosphate ablagern (Fig. 51, No. 5), seltener sind Phosphatschichten wieder von Uraten oder Oxalaten umhüllt.

Bei der Uebereinstimmung der Steinbildner mit den Sedimenten lag der Gedanke nahe, dass durch grössere Zusammenhäufungen bestimmter Sedimente Steine sich bilden könnten, bei denen etwa durch Schleim die Sedimentkörnchen zusammengehalten würden. Doch ist dem nicht so, da, was für einzelne Steine schon vorher angenommen worden war, durch Ebstein für die meisten und wichtigsten Steinarten nachgewiesen worden ist, dass die Steine nicht einfach grosse Sedimente sind, sondern dass sie von diesen sehr wesentlich dadurch verschieden sind, dass ihnen eine organische Grundlage, ein Gerüst zukommt, welches übrig bleibt, wenn man die Steinbildner durch Auflösung entfernt. Das Gerüst kann sowohl aus der Niere stammen (s. S. 166), wie von der

Schleimhaut der Harnwege (besonders durch desquamativen Catarrh) geliefert werden; dasselbe lässt nur selten noch Zellen oder Zellenreste erkennen, besteht vielmehr wesentlich aus einer kernlosen anscheinend aus Zellennecrose (Nierenepithelien, Epithelien der Harnwege), daneben aber vielleicht auch aus Fibringerinnseln hervorgegangenen Masse. Diesem Gerüst, welches in vielen Steinen einen ausgesprochen concentrisch geschichteten Bau hat (Fig. 52), sind die Steinbildner auf- und eingelagert; das Wachsthum der Steine geschieht durch Apposition aber in verschiedener Weise, indem die Steinbildner bald in regelmässigen concentrisch-schaligen, radialfaserigen Schichten, wobei das Concentrisch-schalige von

Fig. 52.

Durchschnitt durch das organische Gerüst von harnsaurem Gries nach vollständiger Lösung der Harnsäure, $^{65}/_{1}$, nach Ebstein, Harnsteine, Taf. II, Fig. 5.

dem Gerüst, das Radialfaserige von dem Steinbildner bedingt wird, (s. Fig. 51, No. 1), bald in Form ungeordneter, weisser, krystallinischer Massen, bald in einer aus beiden gemischten Form sich einlagern, aber die Apposition ist nur möglich unter der Mitbetheilung organischer Substanz; versiegt diese, so hört auch das Wachsthum der Steine auf (Ebstein). Das gilt nicht nur für die an der Niere sich bildenden Steine, sondern auch für die in der Blase um Fremdkörper entstehenden. Sobald hier durch Entzündung organisches Material zum Aufbau des organischen Gerüstes geliefert wird, kann ein Stein sich bilden, fehlt dasselbe, so tritt höchstens Incrustation ein, d. h. es bildet sich ein dünner Ueberzug von Phosphaten, der aber auch lange Jahre ausbleiben kann. Bei manchen Steinen findet sich als äusserste Schicht eine weiche organische Substanz, das Gerüst, in welches eine Einlagerung von Steinbildnern noch nicht oder doch erst in geringem Maasse stattgefunden hat. Die älteren Angaben über Umhüllung von Steinen durch Fibrin dürften wohl auch hierdurch ihre Erklärung finden.

Die Hauptformen der Harnsteine sind folgende:

Harnsäuresteine, die häufigsten von allen, kommen in allen Grössen und in verschiedener Anzahl vor; ihre Gestalt ist rundlich, oval, abgeplattet, münzen-, sanduhrförmig, die Oberfläche glatt, manchmal wie glasirt, oder auch feinhöckerig, warzig uneben, die Farbe dunkelziegelroth bis rehbraun, je nach der Menge des mitgerissenen Harnfarbstoffes, die Consistenz ist hart. Auf dem Bruch sehen sie amorph oder krystallinisch aus, polirte Schnittflächen zeigen regelmässig concentrische Schichtung. Häufig ist neben der Harnsäure eine gewisse Menge harnsaurer Salze, zuweilen auch oxalsaurer Kalk vorhanden. Letzterer kann schichtenweise mit der Harnsäure abwechseln bez. um einen Oxalatkern kann eine Harnsäureschale vorhanden sein und umgekehrt.

Die Uratsteine bestehen nur selten aus reinem harnsaurem Ammoniak, sondern enthalten meist noch Harnsäure, harnsaures Natron etc. Sie kommen vorzugsweise bei Kindern, selbst Neugeborenen vor und im Greisenalter. Die Steine werden bis wallnussgross, sind rund oder abgeplattet, weich, nach dem Trocknen leicht zerreiblich, von Farbe braun, rothbraun, ziegelroth, thongelb.

Die Oxalatsteine stehen an den meisten Orten den Harnsäuresteinen an Häufigkeit nach, an manchen Orten aber übertreffen sie dieselben. Sie bleiben auch an Grösse hinter jenen zurück, denn sie sind meist mohnkorn- bis taubeneigross; seltener sind sie glatt und grau gefärbt wie Hanfsamen (Hanfsamensteine), meistens rundlich, oval, mit fein- oder grobhöckeriger Oberfläche (Maulbeersteine, Fig. 51, No, 3 und 4) und nur selten von schmutzig weisser oder gelber, gewöhnlich von dunkelbrauner bis fast schwarzer Farbe. Die Farbe rührt von Blutfarbstoff her, dessen Herkunft aus wiederholten Blutungen die zu Verletzungen besonders geeignete zackige Gestalt verbunden mit der grossen Härte — die Oxalatsteine sind die härtesten von allen — sehr wohl erklärt. Die Oxalatsteine kommen öfter multipel vor und zeigen häufig Beimischung (oft schichtweise) von Harnsäure und Uraten. Der Durchschnitt (Fig. 51, No. 4) zeigt regelmässig eine ausgesprochene, oft in sehr zierlichen Wellenlinien verlaufende Schichtung. Statt eines können auch zwei und mehrere Kerne vorhanden sein. Mikroskopisch hat Ebstein im Gerüst gelegentlich verkalkte Zellen gefunden, die in Uratsteinen niemals von ihm gesehen wurden.

Die Phosphatsteine stehen den Harnsäuresteinen an Häufigkeit kaum nach. Ihre Zusammensetzung wechselt, es gibt solche, welche nur aus phosphorsaurer Ammoniak-Magnesia bestehen, auch solche aus basisch phosphorsaurem Kalk, am häufigsten aber sind die Tripelphosphate und der phosphorsaure Kalk (oft zugleich mit harnsaurem Ammoniak und oxalsaurem Kalk) vereinigt, vorzüglich in jenen Steinen, welche als Kern einen Oxalat- oder Harnsäurestein oder einen Fremdkörper haben. Die reinen Phosphatsteine erreichen in der Regel keine so erhebliche Grösse wie die gemischten, welche sehr gross werden können. Die Farbe ist schmutzigweiss, grau, auch wohl etwas gelblich oder röthlich, die Oberfläche glatt oder rauh, die Consistenz ist häufig brüchig, das specifische Gewicht relativ gering. Die Phosphatsteine haben keine Neigung zu Schichtenbildung, ihre Bruchfläche sieht erdig, locker, ja manchmal gradezu porös aus (Fig. 51, No. 2 und 5). Eine krystallinische Bruchfläche weist auf entsprechend grossen Gehalt an Tripelphosphaten hin. Die meisten Phosphatsteine bilden sich in der Blase bei alkalischem Urin.

Die Carbonatsteine (aus kohlensaurem Kalk) kommen rein beim Menschen nur selten vor, häufiger bei Thieren; sie sind mohnkorn- bis nussgross, weiss, grau, höchstens etwas gelblich, von erdigem oder häufiger sehr dichtem Aussehen mit irisirendem Metallglanz.

Sehr selten sind Xanthinsteine (aus Xanthin, Xanthoxyd). Sie kommen fast rein vor, aber auch in Verbindung mit Oxalaten und Phosphaten. Sie haben eine zimmtbraune Farbe, die Härte der Harnsäuresteine, sind glatt und nehmen beim Reiben mit harten Körpern einen Wachsglanz an.

Nicht weniger selten sind Cystinsteine, welche durch ihre wachsgelbe Farbe und ihren Wachsglanz leicht kenntlich sind. Sie sind leicht zerdrückbar, nicht ganz glatt, von körnig-krystallinischem Gefüge. Ihrer Bildung geht immer Cystinurie voraus. Sie sind wiederholt bei Geschwistern beobachtet worden, ohne dass ein erbliches Verhältniss nachzuweisen gewesen wäre.

Es wurde schon mehrmals hervorgehoben, dass in der Mehrzahl der Steine ver-

schiedene Steinbildner vorhanden sind, dass also die meisten Steine zu den gemischten gehören. Die häufigsten Combinationen von Steinbildnern sind folgende: Harnsäure und Urate, beide mit Kalkoxalat oder phosphorsauren Erden; letztere beiden zusammen oder auch noch mit Tripelphosphat vereinigt. Nun kommen aber auch noch seltenere Bestandtheile in Steinen vor, welche, wie kohlensaure Magnesia, Kieselsäure, Eisen, Cholestearin u. a. nur nebensächliche Beimengungen bilden, oder aber dem Stein so cha akteristische Eigenschaften verleihen, dass man danach die Bezeichnung gewählt hat. Es handelt sich dabei allerdings nur um ganz seltene Vorkomnisse.

Es gehören hierher die Indigosteine, welche durch ihre blauschwarze Farbe und weiche Consistenz ausgezeichnet sind. Der Farbstoff war in den bis jetzt bekannten Beobachtungen mit Phosphaten in den Steinen vereinigt. In einer Beobachtung (Chiari) war neben dem krystallinischen blauen auch noch ein krystallinischer purpurrother Farbstoff vorhanden. Eiweissgerüste fehlten auch hier nicht.

Als Urostealithsteine wurden solche beschrieben, welche neben Phosphaten und Carbonaten eine eigenthümliche, den Fetten nahe stehende, von Heller als Urostealith bezeichnete Substanz enthielten. In anderen Steinen wurden neben Uraten und einigen Oxalaten grosse Mengen von Fett und Cholestearin beobachtet (Fett-, Cholestearinsteine).

Dass ein Blutgerinnsel als Kern für Harnsteinbildung dienen kann, wurde schon erwähnt; es gibt aber auch Steine, welche den Namen Blutsteine verdienen, weil sie zum grossen Theil aus Blutgerinnsel, in welches sich Kalksalze abgelagert haben, bestehen. Ich habe kürzlich einige solche Steine von dunkelrother Farbe, unregelmässig höckeriger Oberfläche, porösem Gefüge und mörtelartiger Consistenz zur Untersuchung zugeschickt erhalten. Die zäh-elastischen, schmutzig-weissen bis gelblich-braunen reinen Fibringerinnsel (sog. Faserstoffsteine) gehören nicht hierher, wenn sie auch mit der organischen Grundlage vieler Steine in naher Verwandtschaft stehen mögen.

Die Frage nach den Bedingungen für die Ausscheidung der Steinbildner lässt sich nicht in einer für alle Steine gültigen Weise beantworten. Dass ein Ueberschuss der betreffenden Substanz oder eine für die Lösung derselben ungünstige Veränderung des Harns nicht die nothwendige Vorbedingung für die Steinbildung ist, ergibt sich daraus, dass sehr häufig grosse Mengen von Sedimenten lange Zeit im Harn auftreten, ohne dass Steinbildung hinzutritt, und dass andererseits Steine vorhanden sein können, ohne dass vorher eine auffällige Sedimentbildung beobachtet worden wäre. Dadurch soll natürlich ein Zusammenvorkommen von Sediment- und Steinbildung nicht ausgeschlossen werden; im Gegentheile, beide sind häufig zusammen, bei den Cystinsteinen anscheinend immer, aber es ist kein unbedingtes Erforderniss. Die Erklärung dafür ergibt sich aus der Thatsache, dass zu den Steinen eine organische Grundlage gehört, deren Fehlen trotz Sedimentbildung die Entstehung von Steinen verhindert, deren Anwesenheit anscheinend genügt, um auch in nicht übersättigtem Harn die Berührungsschichten desselben derart zu verändern (durch Wasserentziehung?), dass die Uebersättigung eintritt und der Steinbildner ausfällt. Das wird natürlich nur geschehen, wenn die Concentration bereits eine ungewöhnlich grosse ist und so darf denn wohl für die Harnsäure- und Uratsteine eine Harnsäure-, für die Oxalatsteine eine oxalsaure Diathese als Grundbedingung angenommen werden, d. h. also eine Constitutionsanomalie, in Folge deren eine primäre, nicht von anderen Störungen abhängige übermässige Bildung von Harnsäure bezw. Oxalsäure stattfindet. Die Harnsäurediathese ist bereits bei der Niere als Grundlage der Gicht wie der Harnsäureinfarkte bezeichnet worden (S. 172). Die

bei Föten schon beobachteten Uratsteine erklären sich durch die Annahme einer ungemein starken harnsauren Diathese.

Bei den Phosphatsteinen liegt die Sache anders; sie haben mit Blutveränderung nichts zu thun, sondern finden in Veränderung der Reaction des Harns durch alkalische Entzündungsprodukte oder ammoniakalische Gährung ihre Erklärung. Das Alkalischwerden des Harns genügt freilich nicht, sondern es muss auch hier eine organische Grundlage concurriren. Für die Carbonate ist die Ursache des Ausfallens noch nicht sicher; möglicherweise kommt bei ihnen wenigstens in manchen Fällen die Wirkung gewisser Mikroorganismen auf die gelösten Kalksalze zur Geltung (vergl. Bd. I, S. 631).

Es erübrigt noch, Einiges über die Folgen und Ausgänge der Lithiasis der Harnblase zu sagen. Die Folgen können zunächst rein mechanische sein. Durch Vorlagerung vor eine Uretermündung oder Steckenbleiben im Ostium urethrae internum kann eine einseitige bezw. doppelseitige Hydronephrose erzeugt werden. Durch ihre Schwere können grössere Steine Ausbuchtungen der Blasenwand bewirken. Je härter und unebener ein Stein, um so leichter kann er kleine Verletzungen mit Blutungen an der Schleimhaut bewirken. Durch Reizung der sensiblen Schleimhautnerven können reflectorische Contractionen der Muskulatur erregt werden, welche schliesslich hypertrophirt und sich fest um den Stein herumlegt. Endlich können die Steine entzündliche Veränderungen mit Zersetzung des Harnes theils direkt, theils indirekt (durch Bewirkung von Harnstauung) erzeugen, wobei allerdings zu berücksichtigen ist, dass häufig eine Entzündung der Steinbildung schon vorausgeht. Diese kann durch die Steine unterhalten werden, so dass ein Circulus vitiosus entsteht. Die Fähigkeit der Steine eine Entzündung an der Blasenschleimhaut zu erzeugen, erklärt die Thatsache, dass so häufig die Blasensteine um einen Harnsäure- oder Oxalatkern, der von der Niere stammt, einen Mantel von Phosphaten und Carbonaten besitzen, der infolge der secundären Entzündung sich gebildet hat. Aus der weiteren Thatsache, dass auf Phosphat- und Carbonatschichten wieder solche aus Harnsäure, Uraten oder Oxalat folgen können, ist zu schliessen, dass die Entzündung zeitweise nachgelassen hat, wodurch der Harn wieder eine neutrale bezw. saure Reaction annehmen konnte. Grosse Steine können auch die Function der benachbarten Organe mechanisch stören, so die Entleerung des Darmes, ja selbst die Entbindung eines schwangeren Uterus.

Kleinere Concremente (Griessteine, Gries und Sand) können durch die Urethra leichter oder mühsamer ausgetrieben werden, grössere bleiben stecken; die anatomische Einrichtung der weiblichen Urethra bringt es mit sich, dass sie für grössere Steine durchgängiger ist als die männliche. Wenn der Urachus durchgängig ist, kann auch einmal durch ihn eine Entfernung stattfinden. Schlimm ist es, wenn Steine durch eine Perforationsöffnung die Blase verlassen, was am leichtesten bei solchen Steinen, welche in Divertikeln liegen, sich ereignet. Es gibt dann eine Harninfiltration mit Entzündung, Abscess- und Fistelbildung, wodurch

eine Ausstossung am Perineum, an der Leistengegend, durch die Scheide, den Mastdarm stattfinden kann.

Von der Literatur über die Harnsteine citire ich nur einige Hauptwerke, indem ich im übrigen auf das ausführliche Werk von Ebstein, Die Natur und Behandlung der Harnsteine 1884 verweise, wo sich die Literatur ziemlich vollständig zusammengestellt findet. Meckel, Mikrogeologie 1856: Fl Heller, Die Harnconcretionen 1860; Carter, On the micr. struct. of urin. calc. 1873; Torres, Des calculs du rein, Thése de Paris 1878 (mit zahlreichen hübschen Abbildungen); Ord, Influence of Colloids upon Crystalline Form, 1879; Ultzmann, Die Harnconcretionen des Menschen, 1882; Maschka, Zur Pathogenese d. Nierensteine, Prag. Ztsch. f. Hlk. VIII, p. 149, 1887; Ebstein, Zur Naturgeschichte d. Concr. im Thierkörper, insbes. d. Harnst. Wien. med. Blätt. 1888, No. 11

Eiweisshülle um Steine: Hodgkin, London. med and surg. Journ. 1837, No. 33, p. 690; Chiari, Prag. med. Woch. 1888, No. 50.

Steine mit besonderer Zusammensetzung: Cystinsteine, Ebstein, Archiv f. klin. Med. 30, p. 594, 1882; Eisenstein: Cazeneuve, Gaz. med. de Paris, 1876, No. 35 (neben wenig Harnsäure, kohlensaurem und phosphorsaurem Kalk ca. 75 pCt. Eisenoxyd [Peroxyd de fer]); Indigosteine: Ord, Berl. klin. Woch. 1878, No. 25; Chiari, Prag. med. Woch. 1888, No. 50; über iridescirende Steine: Shattuck, Path. Transact. 37, p. 325, 1886; Fettsteine: Mc Carty, Med. chir. Transact. 55, p. 263, 1872; Urostealith.: Heller l. c.; Boyer, Bull. de la Soc. anat. de Paris, 1876, p. 634; Xanthin- und Faserstoffsteine: Marcet, Steinkrankheiten, übers. von Heineken, 1838; Blutconcretionen: Roberts, Urinary and renal dis. 1872.

Steine in Urachuscysten: Rokitansky, Lehrb. III, p. 372, 1861.

Es sind schon wiederholt experimentelle Untersuchungen über die Steinbildung angestellt worden. Studensky, D. Ztsch. f. Chir. VII, p. 171, 1876, hat eingehende Untersuchungen über die Beziehungen von Fremdkörpern zur Entstehung von Steinen angestellt; Bert, Gaz. méd. de Paris 1879, No. 2, p. 22, hat den Einfluss verschiedener Fütterung auf die Incrustation von Fremdkörpern untersucht. Neuerdings ist es Ebstein und Nicolaier (Verhandlg. d 8. Congr. f. inn. Med. 1889) gelungen sowohl bei Hunden, wie bei Kaninchen durch Verfütterung von reinem Oxamid Harnsteine von verschiedenster Grösse zu erzeugen, welche sie in allen Theilen des Harnapparates (die grössten im Nierenbecken) auffanden. Die grösseren Steine zeigten eine rauhe, warzige Oberfläche und hatten die Härte des Steinsalzes; die Farbe war grünlichgelb, obwohl der Steinbildner reines, sonst weiss aussehendes, Oxamid war. Die Dünnschliffe zeigten einen typischen concentrisch-schaligen, radialfaserigen Bau, nach Entfernung des Oxamid durch Digeriren mit Aq. dest. von 80—90° C. blieb eine concentrisch-schalig aufgebaute Substanz übrig, welche die Reactionen der Eiweisskörper gab. Die Nieren enthielten gleichfalls Oxamidconcretionen, in deren Umgebung Necrose der Epithelzellen vorkam. Es haben also auch diese experimentellen Untersuchungen die von Ebstein beim Menschen gewonnenen Resultate bestätigt.

Dass grössere und kleinere Parasiten sowohl aus der Nachbarschaft, wie von der Niere und von Erkrankungsherden der Blasenwand in den Urin gelangen können, habe ich schon früher erwähnt, desgleichen, dass solche mit Instrumenten von aussen her hineingeschafft werden können. Da es aber sicher Fälle gibt, wo keine dieser Importarten zutrifft, so muss man annehmen, dass auch durch die Urethra gelegentlich Organismen in die Blase gelangen können, ohne dass vorher eine Erkrankung der Harnröhre entstanden zu sein braucht. Dies geschieht nicht immer, denn rein aufgefangener gesunder Urin kann lange aufbewahrt werden, ohne dass sich Organismen in ihm entwickeln; geschieht es aber doch, so werden die Organismen für gewöhnlich schnell wieder entfernt; nur wenn der Harn stagnirt oder in

Fällen, wo er eine für ihr Wachsthum besonders günstige Zusammensetzung hat, können sie in der Blase festen Fuss fassen. Die Wichtigkeit von Organismen für die ammoniakalische Harngährung wurde schon hervorgehoben. Es ist aber nicht nur ein Organismus, etwa der Micrococcus ureae, welcher hierbei in Wirksamkeit tritt, sondern es können viele die Zersetzung des Harnstoffs in kohlensaures Ammoniak bewirken. Andererseits vermag aber auch nicht jeder Fäulnisserreger diese Wirkung zu entfalten, so dass also die ammoniakalische Gährung nicht ohne weiteres der Fäulniss gleichgestellt werden kann (Leube). Im übrigen kommen grade im alkalischen Urin so zahlreiche und verschiedenartige Bakterien vor, dass eine besondere Aufzählung der einzelnen keinen Zweck hat. Durch ihre eigenthümliche Gestalt sind auffällig die Sarcina urinae (mit sehr kleinen Gliedern), welche wiederholt aufgefunden worden ist, und eine Leptothrix-Art. Sprosspilze, wie Saccharomyces, finden sich besonders häufig in diabetischem Harn, doch sind sie für denselben durchaus nicht pathognomonisch.

Ueber Befunde parasitischer Thiere existiren nur vereinzelte Angaben. So wird eine Cercomonas urinae erwähnt, so sind von Eingeweidewürmern einigemal Rhabditisformen, Echinococcen, welche nicht von ausserhalb eingedrungen waren, häufiger Filarien, Distomeneier wie -Embryonen gefunden worden.

In den gemässigten Zonen trifft man letztere nur bei Individuen, welche die Parasiten anderwärts erworben haben, besonders häufig werden sie in Egypten beobachtet. Die geschlechtsreifen Distomen nisten gern in den Venen der Blasenwand, deren Schleimhaut infolge dessen Veränderungen zeigt, welche theils in unregelmässigen inselförmigen, graugelben, fest haftenden, oft sandig anzufühlenden Platten, unter denen das submucöse Gewebe verdickt ist und welche Distomeneier enthalten, besteht, theils aus höckerigen, condylomartigen Wucherungen, welche gleichfalls voller Eier stecken.

Von höheren Thieren sind nur einmal Fliegenlarven (Anthomyia) mit dem Catheter entleert worden.

Ausser der bei den Nieren (S. 184) angegebenen Literatur: Pasteur, Micrococcus ureae, Compt. rend. 1876; Leube und Genser, Ueber die ammoniakalische Harngährung, Virch. Arch. 100, p. 540, 1885; Lustgarten und Mannaberg, Ueber die Organ. der normalen männlichen Urethra und des normalen Harnes, mit Bemerkungen über Microorgan. im Harn bei M. Brightii acut. Viertelj. f. Dermat. u. Syph. XIV, p. 905, 1887; Neumann, Ueber die diagnost. Bedeut. d. bacteriolog. Urinunters. bei inn. Krankheiten, Berl. klin. Woch. 1888, No. 7; Philippowicz, Tuberkelbacillen im Harn bei urogen und acuter Miliartubere. Wien. med. Blätt. 1885, No. 22; Schottelius und Reinhold, Ueber Bakteriurie, Ctbl. f. klin. Med. 1886, No. 37.

Sarcine: H. Welcker, Ztschr. f. rat. Med. 1859, p. 199 und Virch. Arch. 21, p. 454, 1861 (mehr als 2 Jahre lang vorhanden); Ph. Munk, Virch. Arch. 22, p. 570, 1861.

Leptothrix: Küssner, Berl. klin. Woch. 1876, No. 20, p. 278; (im Harn, aber aus dem Präputialsack stammend: Huber, D. Arch. f. klin. Med. 23, p. 463, 1879).

Rhabditis: Schreiber, Virch. Arch. 82, p. 161, 1880 (stammten aus den Genitalien); Baginski, Haemoglobinurie mit rhabditisartigen Nematoden, Berl. klin. Woch. 1881, No. 30, p. 557.

Filaria: Lewis, Schmidt's Jahrb. 115, p. 289; Davaine, Traité des entozoaires, 1877, p. 947.

Distomum: Bilharz, Ztschr. f. Zoolog. IV, p. 71, 1853; Griesinger, Arch. f. phys. Hlk. 13, p. 563, 1854; Zuckerkandl (u. Sachs-Bey), Ueber d. Wanderung d. D. h. aus der Pfortader in die Harnblase, Wien. med. Bl. 1880, No. 50; Kartulis, Virch. Arch. 99, p. 139, 1885.

Echinococcus, der Blase selbst: Ainsworth, New York med. Rec. 18, I, p. 346, 1880; durch die grosse Zahl (150) abgegangener Blasen ausgezeichneter durchgebrochener Echinococcus: Barker, Med. Times and Gaz. 1855, II, p. 631; Eldridge, Am. Journ. of obst. XIV, p. 106, 1881.

Veränderungen der Lage, der Lichtung, des Zusammenhangs.

Die Lage der Blase kann verändert werden durch Vergrösserung von Nachbarorganen, durch Geschwülste im Becken, durch rhachitische und osteomalacische Verengerung und Missstaltung des Beckens, durch Lageveränderung des Uterus und der Scheide. Bei Retroflexio uteri kann eine Retroflexio vesicae entstehen oder eine divertikelartige partielle Ausbuchtung, wie solche auch bei Uterusprolaps und besonders bei Prolaps der vorderen Scheidenwand entstehen. Diese Cystocele vaginalis pflegt man schon zu den Hernien zu rechnen. Bei Leisten- und Cruralbrüchen, selten bei solchen des Foramen obturatorium kann die Blase betheiligt sein, meist so, dass nur ein Theil, der oft als Ausstülpung erscheint, in dem Bruchsack sich befindet, wo er meistens angewachsen ist. Bei Zerreissung der vorderen Scheidenwand kann die Blase sich in die Scheide vorstülpen (Ectopia vaginalis), als Gegenstück zu der Ectopia abdominalis, welche auf angeborenen Abnormitäten beruht (s. S. 201).

Als Invagination bezeichnet man eine Einstülpung des Blasenscheitels in die unteren Abschnitte: aus ihr wird eine Inversion, wenn der Scheitel in die Harnröhre ein-, oder gar durch dieselbe nach aussen hervortritt (Prolaps). Seltener tritt bloss die lockere Schleimhaut heraus, in der Regel die ganze Wand. Inversion und Prolaps kommen nur bei weiblichen Individuen vor.

Eine Verengerung der Blasenlichtung entsteht unabhängig von Geschwulstbildungen und fremden Körpern durch Contraction der Wand bei Catarrhen (vergl. Fig. 47, S. 205) oder infolge der Reizung durch Steine. Es kann das Lumen entenei- bis gänseeigross sein und nur eben für den Stein genügend Raum gewähren; die Muskulatur ist dabei mehr oder weniger verdickt (concentrische Hypertrophie). Es gibt auch partielle Einschnürungen z. B. im mittleren Theile, wodurch die Blase in eine obere und untere Hälfte getheilt wird.

Die totalen Erweiterungen der Blase können einen so hohen Grad erreichen, dass die Blase den grössten Theil der Bauchhöhle einnimmt und bis zum oder gar über den Nabel hinaus reicht. Die Wand ist dabei verdickt (excentrische Hypertrophie, Dilatation und Hypertrophie) oder nicht (reine Dilatation). Ersteres kommt hauptsächlich vor, wenn ein Hinderniss für die Entleerung des Harnes vorhanden ist, das aber durch die hypertrophische Muskulatur noch theilweise überwunden werden kann; da die hintere Wand der Blase leichter dem Druck nach-

geben kann als die an die Symphyse anstossende vordere Wand, so kann es vorkommen, dass die vordere Wand mehr Hypertrophie, weniger Dilatation, die hintere umgekehrt mehr Dilatation weniger Hypertrophie zeigt. Bei totalem und besonders plötzlichem Verschluss der Urethra erscheint die erweiterte Blase verdünnt. Dies ist gewöhnlich der Fall bei den durch Lähmung des Detrusor bedingten Harnanhäufungen, welche meistens mit Incontinenz verbunden sind. Dass auch dabei eine Hypertrophie entstehen kann, ist früher (S. 213) schon mitgetheilt worden. Die Folgen der Harnretention sind meistens alkalische Gährung mit allen ihren Folgen in der Blase und in den oberen Harnwegen und den Nieren, wo ausserdem hydronephrotische Veränderungen sich entwickeln. Bei der angeborenen Blasendilatation durch Verschluss der Urethra kann die erweiterte Blase ein Geburtshinderniss abgeben.

Die bei den Hernien vorher angegebenen partiellen Ausbuchtungen bilden den Uebergang zu den auf kleinere Abschnitte beschränkten Erweiterungen, den Divertikeln (Fig. 53). Dieselben sitzen be-

Fig. 53.

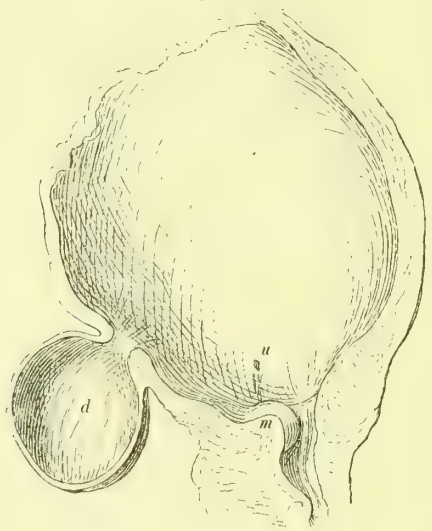

Divertikel der Harnblase, $^1/_2$ nat. Gr.

Dasselbe (d) sitzt etwas rechts von der Mittellinie, deshalb ist auf dem senkrechten Durchschnitt mitten durch seinen Hals in der Figur der hypertrophische mittlere Lappen der Prostata (m) fast ganz sichtbar; u Mündung des linken Ureters.

sonders gern an den Seiten und dem Boden der Blase, sowie an der hinteren Wand; wölbt sich ein Divertikel nach dem Perineum zu vor (selten), so hat man das eine Hernia vesicae perinealis genannt. Die Divertikel kommen angeboren vor oder sind erworben. Bei ersteren und denjenigen von letzteren, welche durch den Druck von Steinen entstanden sind, finden sich in der Wand alle Bestandtheile der Blasenwand, also auch die Muskulatur vor, dagegen bei einem grossen Theil

der erworbenen handelt es sich nur um eine Ausstülpung der Schleimhaut zwischen den, dann regelmässig vergrösserten Muskelbalken hindurch. Nur wenn sie klein sind, kann man noch einen Theil der Muskelhaut in ihrer Wand nachweisen. Diese in den Balkenblasen (s. S. 212) vorkommenden Hernien der Schleimhaut sind oft in grosser Zahl vorhanden und können symmetrisch auftreten, entsprechend der symmetrischen Anordnung der Muskulatur. Sie sind zunächst nur ganz klein und flach, können aber immer mehr kugelig und immer grösser werden (wallnuss-, hühnerei-, faust-, selbst kopfgross). Die anfänglich eckige (rautenförmige) Eingangsöffnung wird mit der Grössenzunahme mehr und mehr rund, kann aber auch bei sehr grossen Divertikeln noch ganz eng sein. In den Divertikeln können Steine und Geschwülste vorhanden sein, wichtiger ist, dass in ihnen der Harn stagnirt und dass dadurch gerade hier heftige Entzündungen entstehen, welche therapeutischen Eingriffen kaum zugänglich sind. Ulceration und Perforation der Wand mit ihren Folgen können die Folge sein. Durch Zusammenfluss zweier benachbarter Divertikel kann der ihre Eingänge trennende Theil der Blasenwand ganz unterminirt werden.

Diese Divertikel kommen häufiger bei Männern und vorzugsweise im höheren Alter vor, weil hier am häufigsten Hindernisse für die Harnentleerung vorkommen.

Es gibt auch falsche Divertikel d. h. Hohlräume, welche durch eine engere Oeffnung mit der Blasenhöhle in Verbindung stehen, deren Wand aber keinen Bestandtheil der Blasenwand enthält, sondern lediglich aus schwielig verdicktem Bindegewebe besteht. Solche Bildungen können entstehen, wenn ein durch extraperitoneale Perforation entstandener paracystitischer Abscess abgekapselt wird, aber mit dem Harnblasenlumen durch die Perforationsöffnung, deren Ränder sich schwielig umwandeln, in Verbindung bleibt.

Trennungen des Zusammenhangs können durch Zerreissung und durch geschwürige Zerstörung zustande kommen, sie können die ganze Wand oder nur die inneren oder äusseren Schichten betreffen. Verletzungen können sowohl von aussen wie von innen her durch Waffen, Instrumente etc., durch die Enden gebrochener Beckenknochen (Schambeine), durch schwere Geburten herbeigeführt werden.

Zerreissungen der Blasenwand (Rupturen) treten nur äusserst selten spontan infolge übermässiger Füllung der Blase ein, dagegen gehört es keineswegs zu den Seltenheiten, dass eine einwirkende stumpfe Gewalt (Fall, Stoss) eine gefüllte Blase zum Bersten bringt. Künstlich kann auffällig leicht eine Ruptur durch Einspritzung mässiger Flüssigkeitsmengen (200 g) erzeugt werden. Der Riss sitzt meist an der hinteren Seite nahe dem Blasenscheitel und verläuft bald schief, bald quer. Der scharfrandige Riss in der Serosa hat eine grössere Ausdehnung (2 bis 5 cm lang) als der zackige in der Muskulatur und der blutig infiltrirte in der Schleimhaut Der in die Bauchhöhle austretende Harn wirkt an sich nicht als Entzündungsreiz, es kann also die Peritonitis ausbleiben, sie tritt aber regelmässig ein, wenn der Harn verunreinigt war oder wenn secundär Verunreinigungen in die

Bauchhöhle gelangen. Auf 2 intraperitoneale Rupturen kommt etwa eine extraperitoneale, wobei der Harn in das umgebende Bindegewebe austritt und hier zunächst eine Harninfiltration, meist aber bald eine Pericystitis mit dem früher (S. 207) schon geschilderten Verlaufe bewirkt. Die ulcerösen Perforationen sind in jeder Beziehung gefährlicher, weil durch sie regelmässig sofort Entzündungen in der Umgebung resp. am Bauchfell erzeugt werden. Doch kommt dabei in Betracht, dass sie auch von aussen nach innen, sowie zwischen Blase und einem benachbarten Organ zustande kommen können. Steht die Blasenhöhle mit der Höhle eines anderen schleimhäutigen Organes in Verbindung, so nennt man das eine bimucöse Blasenfistel (Blasenscheiden-, Blasenscheidenuterus-, Blasenuterus-, Blasendarm-Fistel); öffnet sich dagegen die Blasenhöhle mittelst eines, meistens sehr gewunden verlaufenden Ganges an der Körperfläche, so hat man eine äussere Basenfistel. Die Oeffnungen sitzen am Scrotum, Perineum, an der Inguinalgegend, Bauchhaut, inneren Fläche des Oberschenkels.

Retroflexio vesicae und Verlagerungen der weibl. Blase überhaupt: Winkel, l. c.; Prolaps der Schleimhaut: Patron, Arch. gén. de méd. 1857, II, p. 689.

Divertikel bei Balkenblase: Robelin, Etude sur les vessies à cellules, Thèse de Paris, 1886.

Verwundungen der Blase: Bartels, Arch. f. klin. Chir., 22, p. 519, 1877 (504 Fälle).

Spontane Rupturen: Rivington, Lancet, 1882, I, p. 903 (7 Fälle); Fenwick, Path. Transact. 37, p. 303; — traumat. Ruptur: Cosack, Ueber Zersprengung der Harnblase ohne Verletzung der Bauchhaut, Diss. Berlin, 1886; Blum, Arch. gén. de méd. 1888, II, p. 5; v. Dittel, Gegen die Füllung der Blase zum hohen Steinschnitt, Wien. med. Woch. 1886, No. 42; Ullmann, Ueber durch Füllung erzeugte Blasenrupturen, Wien. med. Woch. 1887, No. 23.

Fisteln: Winkel, l. c.; Kötschau, Geschichte, Ursachen etc. von Vesico-Cervical-Fisteln, Diss. Würzburg, 1886 (mit Literatur).

D. Harnröhre.

Die Harnröhre entwickelt sich aus der Geschlechtsrinne, indem die diese umgebenden Geschlechtsfalten mit einander an den Rändern verwachsen und so die offene Rinne in einen geschlossenen Kanal umwandeln. Möglicherweise liefert aber die Geschlechtsrinne beim Manne nicht die ganze Röhre, sondern nur den hinteren und mittleren Theil bis zur Fossa navicularis, während der vordere (Eichel-) Theil von der Haut geliefert wird. Dies würde aber auch nur in der Weise geschehen können, dass sich hier zunächst eine Halbrinne und dann durch Verwachsung der Ränder eine Röhre bildete. Für die neuerdings besonders durch Kaufmann verwerthete Annahme, dass der blind endenden, aus dem Sinus urogenitalis hervorgegangenen primären Urethra von der Haut aus eine blinde Einstülpung entgegenstrebe und dass schliesslich unter Perforation der Trennungsmembran eine Ver-

einigung beider Kanäle stattfinde, fehlt jede thatsächliche entwickelungsgeschichtliche Grundlage.

Das Epithel der männlichen Harnröhre besteht in den hinteren Theilen aus langen Cylindern, zwischen deren basalen Theilen sich Ersatzzellen befinden, in den vorderen Abschnitten — die Grenze ist individuellen Schwankungen unterworfen — gleicht dasselbe dem geschichteten Plattenepithel anderer Schleimhäute. Weibliche Harnröhren geben inconstante Befunde, indem manchmal ausschliesslich geschichtetes Plattenepithel, manchmal Cylinderepithel wie in der männlichen Harnröhre vorhanden ist. Bei beiden Geschlechtern kommen einfach traubige Drüsen vor, bei dem männlichen auch noch grössere acinöse, welche theils direct in die Röhre, theils in lacunäre Ausbuchtungen (Morgagni'sche Lacunen) ausmünden. Auch in der weiblichen Urethra kommen lacunäre, in drüsenähnliche Bläschen endende Bildungen in inconstanter Menge vor, regelmässig je ein grösserer Gang (Urethralgang), welcher in der Nähe des äusseren Orificiums mündet. Die Urethralgänge haben mit den Gartner'schen Gängen nichts zu thun.

Die weibliche Urethra nimmt eine viel selbständigere Stellung ein, als die männliche, welche in dem grössten Theile ihres Verlaufes gleichzeitig als Geschlechtsweg fungirt und deshalb von den Geschlechtstheilen nicht getrennt werden kann. Trotzdem werde ich hier neben der weiblichen auch die männliche Harnröhre berücksichtigen, aber nur soweit sie selbständig erkrankt; die Veränderungen des Penis werden bei den Geschlechtsorganen besprochen.

Die Pathologie der weiblichen Urethra hat Winkel (Deutsche Chir. Lfg. 62, 1885), diejenige der männlichen haben Kaufmann (Verletzungen und Krankheiten, ebenda, Lfg. 50a, 1886), Dittel (Stricturen, ebenda, Lfg. 49, 1880) und Grünfeld (Endoscopie der Harnröhre und Blase, ebenda, Lfg. 51, 1881) eingehend und unter Zusammenstellung der Literatur bearbeitet. Von älteren Bearbeitungen ist Voillemin, Malad. de l'urèthre, 1868, zu nennen.

Missbildungen.

Von übermässigen Bildungen der Harnröhre ist zu erwähnen, dass zwar in der Literatur verschiedentlich von Verdoppelungen der männlichen Röhre die Rede ist, dass aber kein ganz sicherer Fall bekannt ist, während ein solcher bei einem weiblichen Individuum beobachtet wurde, bei dem die in gewöhnlicher Weise aus der Blase entspringende Urethra sich weiterhin in zwei Arme spaltete, welche getrennt ausmündeten. An der männlichen Harnröhre kommt nur eine Vermehrung der Mündungsöffnungen vor, sowohl in der Art, dass an der Eichel mehrere Oeffnungen sich befinden, als auch so, dass ausser der normalen Oeffnung noch eine Fistelöffnung im Verlauf der Röhre vorhanden ist (s. Hypospadie). Die Bedeutung der einigemal beobachteten, mit der Harnröhre zusammenhängenden, aber blind endenden Gänge ist noch nicht sichergestellt.

Wichtiger sind die besonders in der männlichen Röhre vorkommenden Faltenbildungen. Eine Vergrösserung der normalen Valvula

fossae navicularis oder derjenigen an den Morgagni'schen Lacunen hat keine grosse Bedeutung, da sie nach der äusseren Oeffnung zu gerichtet sind, also nicht dem ausfliessenden Harn, sondern höchstens einem einzuführenden Instrument im Wege stehen, dagegen beanspruchen alle jene Klappen, deren Rand nach der Harnblase zu gerichtet ist, wegen der von ihnen abhängigen stärkeren oder geringeren Harnstauung eine grössere Beachtung. Solche können in der Pars prostatica vorkommen, wo die normal vorhandenen kleinen Falten zu den Seiten des Samenhügels sich zu flügelartigen, nach hinten offenen Klappen umwandeln können, welche Blasendilatation und schwere Hydronephrose erzeugen können. Ferner wurden klappenartige Falten in der Gegend der Fossa navicularis beobachtet, welche zu einer partiellen Erweiterung der centralwärts anstossenden Partie der Harnröhre geführt hatten. Die Ausdehnung betraf gemäss den bestehenden anatomischen Verhältnissen hauptsächlich die hintere Wand, so dass sie einen mehr divertikelartigen Charakter besass. Freilich waren nicht in allen Fällen dieser partiellen Ectasien solche Klappenbildungen nachzuweisen, auch gibt es wirkliche Divertikel, welche mit enger Oeffnung mit dem Lumen der Harnröhre zusammenhängen, so dass die Erklärung derselben doch nicht so einfach ist. Möglicherweise spielen dabei, ähnlich wie bei den Ureteren, noch andere abnorme Bildungen, z. B. Knickungen des Kanales, etwa durch abnorme Richtung der vorderen epidermoidalen Partie, ein Rolle. Es ist möglich und durch gewisse Beob-

Fig. 54.

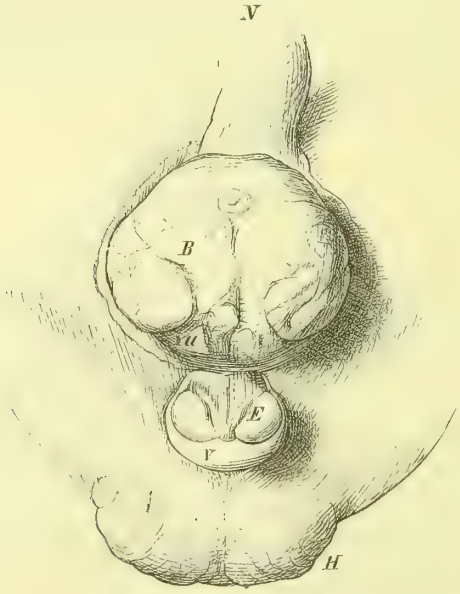

Epispadie bei Exstrophie der Blase; neugeb. Kind, nat. Gr.
E gespaltene Eichel, dahinter die Harnrinne, V Vorhaut, H Hodensack ohne Hoden, B Blase mit Uretermündung bei u, N Nabel.

achtungen wahrscheinlich, dass infolge von Platzen der erweiterten Urethra abnorme Mündungen derselben gebildet werden. Je nachdem diese auf der urethralen Seite des Penis oder auf der entgegengesetzten liegen, unterscheidet man eine Hypospadie und eine Epispadie. Die Epispadie wurde schon bei der Exstrophie der Harnblase erwähnt, mit der sie häufig zusammen vorkommt (Fig. 54) und dann doch wohl auch dieselbe Ursache hat (s. S. 199). Sie kann aber auch für sich allein vorkommen und zwar in verschiedenem Grade, indem bald nur der Eicheltheil gespalten ist, bald (sehr selten) die Spalte bis in die Pars cavernosa, bald bis an die Symphyse reicht. Beim weiblichen Geschlecht findet sich bei Epispadie zwischen den getrennten Clitorishälften eine schlitzförmige Rinne, welche direct in die Blase führt. Auf einen Fall von Epispadie kommen ca. 150 Fälle von Hypospadie. Auch sie finden sich vorzugsweise beim männlichen Geschlecht, wo etwa auf 300 Individuen 1 Hypospadiäus kommt. Auch hierbei gibt es verschiedene Grade der Veränderung, so dass man eine Hypospadia glandis, H. penis und H. perinealis unterscheiden kann. Bei letzterer (Fig. 55) ist gleichzeitig eine Spaltung des Hodensackes vorhanden, der dann leicht den grossen Schamlippen gleicht, so dass

Fig. 55.

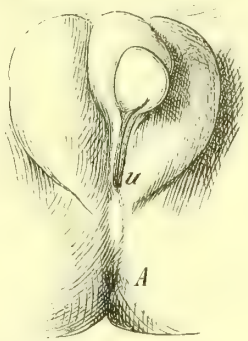

Hypospadie, neugeb. Kind, nat. Gr.
Spaltung des Scrotum, U Urethralöffnung, A Anusöffnung.

dann, da auch der Penis meistens sehr klein ist, die äusseren männlichen Geschlechtstheile mit weiblichen grosse Aehnlichkeit erhalten. Es ist das ein Fall von sog. Hermaphroditismus, über den bei den Missbildungen der Geschlechtstheile Ausführlicheres mitgetheilt werden soll. Hier sei nur noch erwähnt, dass bei der Hypospadie, wie in dem abgebildeten Falle, die Urethra als Halbrinne bis zur Spitze der Eichel verlaufen, dass aber auch die Rinne schon vorher enden kann. In anderen Fällen ist auch noch vor der abnormen Oeffnung (oder gar vor den abnormen Oeffnungen) ein geschlossener Kanal vorhanden, der entweder blind endet oder in ganz normaler Weise an der Spitze der Glans ausmündet. Die abnormen Oeffnungen sitzen gern hinter der Glans, können aber auch im Verlauf des Penis oder am Damme sitzen.

Grade bei diesen fistelartigen Oeffnungen trägt die Umgebung zuweilen ganz deutlich narbenartigen Charakter, so dass es sich wohl unzweifelhaft nicht um reine Vitia primae formationis, sondern um secundäre Störungen (Platzen der ausgedehnten Röhre) handelt. Ob aber auch diejenigen Fälle, wo vor der Oeffnung nur eine Halbrinne oder selbst diese nicht einmal vorhanden ist, in gleicher Weise zu erklären sind, oder ob nicht vielmehr dabei wirklich eine Hemmungsbildung vorliegt, das scheint mir noch sehr der Ueberlegung und Untersuchung zu bedürfen. Der Penis zeigt ausser der schon erwähnten geringen Entwicklung noch mancherlei sonstige Veränderungen, insbesondere eine bei Penishypospadie vorhandene nach der Urethralseite concave Krümmung (unter Mitwirkung der fibrösen Corpora cavernosa urethrae) und eine besonders bei der Eichelhypospadie hervortretende Verwachsung der Penishaut mit dem Scrotum, so dass nur die Eichel frei heraussteht.

Nächst den mit mehr oder weniger grossem Defect der Harnröhre verbundenen Fällen von Epi- und Hypospadie kommt ein vollständiger Defect der Harnröhre, abgesehen von dem höheren Grade von Cloakbildung, d. h. von Fortbestehen jenes frühen Entwicklungsstadiums, in welchem Urogenitalkanäle und Darmkanal noch gemeinsam ausmünden, noch in den seltenen Fällen von Mangel der Harnwerkzeuge überhaupt vor, dagegen ist, wie früher schon erwähnt wurde, mit Defect der Blase nicht nothwendig auch Defect der Harnröhre verbunden. Wiederholt sind mehr oder weniger ausgedehnte Obliterationen der Harnröhre (ohne Hypospadie) beobachtet worden; äusserst selten ist eine totale Obliteration, relativ häufiger eine Obliteration eines grösseren Theiles der Röhre in diesem oder jenem Abschnitt, am häufigsten die Obliteration des Eichelabschnittes (Imperforatio glandis). In allen diesen Fällen ist die Röhre an der Stelle der Obliteration in einen soliden Bindegewebsstrang umgewandelt, im Gegensatze zu der Atresia orificii externi urethrae (Conglutinatio ur.), bei welcher eine durch ein blosses Epithelhäutchen bewirkte Verklebung der Mündung vorhanden ist. Dieser, sicherlich sehr häufige, oft mit Phimose verbundene Verschluss wird wohl meistens durch den andrängenden Harn selbst gesprengt; geschieht dies aber nicht, so gibt er wie die Obliterationen zu Harnstauung mit allen ihren Folgen Anlass.

In geringerem Grade kann dies geschehen bei den Verengerungen, welche sehr selten als congenitale cylindrische Stricturen die eigentliche Harnröhre oder als Stenose des Orificium externum nur ihre Mündung betreffen. Häufiger sind die schon erwähnten klappenförmigen Stricturen.

Die Lage der Urethra kann besonders in ihrem prostatischen Abschnitte mancherlei individuelle Verschiedenheiten darbieten, indem der vor, beziehungsweise hinter derselben liegende Theil der Prostata bald grösser, bald kleiner ist. Grössere Lageabweichungen mit Ausmündung der Urethra in der Inguinalgegend sind einigemal beobachtet worden.

Abnorme Einmündungen anderer schleimhäutiger Kanäle in die Urethra (der Vagina, von mir bei Uterus septus et vagina septa ge-

sehen, des Mastdarms bei sog. Atresia ani urethralis) genügt es hier zu erwähnen.

Literatur bei Winkel l. c. und Kaufmann l. c.; Guyon, Des vices de conform. de l'urèthre, Thèse d'aggrég. de Paris 1863; Englisch, Ueber angeb. Verschliessungen, Verengerungen und Erweiterungen der männl. Harnr., Arch. f. Kinderheilk. II, p. 85 u. 291, 1881.

Doppelte weibliche Urethra: L. Fürst, Arch. f. Gynaec. X, p. 167, 1876.

Faltenbildung: Tolmatschew, Virch. Arch. 49, p. 348, 1870 (mit Literatur).

Erweiterung: Schlüter, Ueber angeb. Urethraldivertikel, Diss. Greifswald, 1877; Bokai, Pester med. chir. Presse, No. 34, 1885, ref. Wien. med. Woch. 1886, No. 3. p. 82; De Paoli, Gazz. med. di Torino 1885 (Ctbl. f. Chir. 1885, p. 905).

Epispadie und Hypospadie: Guyon, l. c.; Englisch, l. c.; Bergh, Virch. Arch. 41, p. 305, 1867 (30 Fälle von Epispadie); Dolbeau, De l'épispadias etc. 1861; Ahlfeld, Missbildungen, II, p. 219, 1882 (Epispadie), p. 223 (Hypospadie).

Kaufmann, l. c., hat, wie die Mehrzahl der Harnröhrenmissbildungen, so auch die Epispadie und Hypospadie auf eine abnorme Entwicklung der von ihm angenommenen blindsackförmigen Hauteinstülpung (Eichelharnröhre) zurückzuführen versucht; beide entstehen nach ihm durch Ruptur der geschlossenen Harnröhre infolge von Harnretention wegen defecter oder nicht rechtzeitig mit der primären Harnröhre in Verbindung getretener Eichelharnröhre, wobei freilich ganz unerklärt bleibt, warum bei der Epispadie die Röhre an der sog. dorsalen Seite platzt. Da ich die Voraussetzung von der blindsackförmigen Entwicklung der Eichelharnröhre nicht für begründet anerkennen kann, so kann ich auch die darauf begründeten Schlussfolgerungen nicht gelten lassen, insbesondere nicht für jene Formen der Hypospadie, bei welchen die Harnröhre in grösserer Ausdehnung wie in der ersten Anlage als Halbrinne erscheint. Albrecht (Biolog. Ctbl. 1886, No. 7, p. 204) erklärt die Hypospadie, welche nach ihm eigentlich Epispadie heissen müsste, für eine atavistische Bildung (partieller oder totaler Rückschlag auf das rinnenförmige Solenium [Penisrinne] gewisser Thiere). Die Epispadie (nach A. Hypospadie) wird durch übermässige Anfüllung der Allantois, durch welche die Ischiopubes und Corpora cavernosa penis weit auseinander gehalten werden, erklärt. Nach Ahlfeld entsteht die reine Epispadie, wenn die Allantois erst platzt, nachdem der grösste Theil des Unterleibes bereits geschlossen ist.

Obliteration der ganzen Harnröhre: Guyon, l. c. Fall Pigné.

Cylindrische Strictur: Demme, 13. Bericht des Jenner'schen Kinderhospitals, Bern 1875, p. 38.

Stenose des Orific. ext.: Englisch, l. c.; Guyon, l. c.; Mahlon Hutchinson, Journ. of cut. and ven. dis. III, p. 1, 1885. (Ctbl. f. Chir. 1885, p. 414.)

Ueber **Circulationsstörungen** der Urethra ist nichts besonderes zu sagen, da, besonders für die weibliche, Alles das gilt, was bei der Blase angeführt worden ist. Die den Blasenhämorrhoiden entsprechenden Harnröhrenhämorrhoiden kommen vorzugsweise bei Frauen vor; hier können varicöse Knoten von Erbsengrösse sich bilden. Durch Platzen solcher Varicen können nicht nur Blutungen auf die Oberfläche, sondern auch in das submucöse Gewebe entstehen, wo das Blut einen polypös vorspringenden Knoten bilden kann (Haematoma polyposum urethrae).

Entzündungen.

Entzündliche Veränderungen (Urethritis) gewöhnlicher Art können sowohl durch den abfliessenden Harn, wie durch Fortleitung von der Nachbarschaft, bei weiblichen Individuen bes. von den Geschlechts-

wegen aus, sowie durch directe Einwirkung von aussen her eingeführter oder eingedrungener Entzündungserreger hervorgebracht werden. Eine Besonderheit der Harnröhre ist aber jene virulente Entzündung, welche den trivialen Namen Tripper trägt (Gonorrhoe). Dies gilt besonders für die männliche Harnröhe; an der weiblichen kommt der Tripper zwar auch vor, aber er steht an Häufigkeit erheblich gegen denjenigen der Vulva und übrigen Genitalwege zurück, ja ist meistens erst secundär von diesen aus erzeugt worden. Das erklärt sich sehr leicht dadurch, dass für gewöhnlich die Uebertragung des Virus beim Coitus stattfindet. Dieses Virus wurde zuerst von Neisser als ein Coccus erkannt (Gonococcus, Fig. 56), welcher ohne Ketten zu bilden gern in Haufen zusammenliegt, welche sowohl in den Exsudatkörperchen wie in den Epithelzellen stecken, aber auch frei in dem Exsudate sich finden. Die Gonococcen lassen sich nur auf Blutserum

Fig. 56.

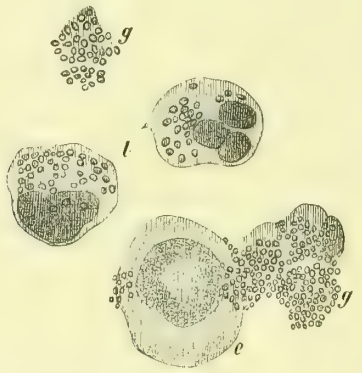

Trippereiter, Combinationspräp. Oelimmers.
l Leukocyten (Eiterkörperchen) mit Kokken, e Epithelzelle mit ebensolchen, bei g Haufen von Kokken theils frei, theils auf Zellen liegend.

einigermassen gut züchten und können nach Gram nicht gefärbt werden. Die Coccen sind meistens zu zweien oder zu vieren (quadratisch) vereinigt und zeigen bei sehr starken Vergrösserungen die einander zugekehrten Seiten abgeplattet, so dass die Diplococcen nach der Färbung länglichoval erscheinen mit einem ungefärbten Querstreifen in der Mitte. Gewöhnlich sieht man aber nur einfache längliche Coccen wie in der Abbildung. Wenn auch der Gonococcus als Erreger der echten Gonorrhoe sicher nachgewiesen erscheint, so mehren sich doch die Angaben über tripperähnliche Erkrankungen, bei welchen keine Gonococcen, sondern andere Organismen gefunden wurden. Auch fehlt es nicht an solchen, welche die Gonococcen für saprophytische Bewohner der Urethra ansehen, die nur pathogen werden, wenn eine locale Disposition durch Entzündung erzeugt wird.

Der Sitz der Entzündung kann ein verschiedener sein; häufig ist nur ein Theil der Harnröhre erkrankt, insbesondere der vordere, in

der Gegend der Fossa navicularis (Urethritis anterior), oder der hintere jenseits des Bulbus (Ur. posterior), sie kann aber auch in ihrer ganzen Ausdehnung ergriffen sein. Auch die Ausdehnung der Veränderungen in die Tiefe kann wechseln. In der Regel ist nur eine oberflächliche Erkrankung vorhanden, die sich in dunkler Röthung und Schwellung der Schleimhaut, sowie in der Absonderung eines rahmigen, gelben oder häufig gelb-grünen Eiters äussert, welcher neben Eiterkörperchen auch eine gewisse Anzahl Plattenepithelzellen aus dem vorderen Abschnitt der Röhre zu enthalten pflegt. Mikroskopisch sieht man in der Schleimhaut Hyperämie, zellige Infiltration und Gonococcen in wechselnder Menge. Es hängt offenbar von der stärkeren Wucherung und dem weiteren Vordringen der letzteren in dem Gewebe ab, wenn auch die tieferen Theile sich bei der Entzündung betheiligen, wenn die Schleimdrüsen anschwellen, die Balken des Corpus cavernosum urethrae sich verdicken und gar Vereiterungen in dem Gewebe zustande kommen. Diese können von Erosionen der Oberfläche ihren Ausgang nehmen, sie können aber auch als periurethrale Abscesse erscheinen, welche erst secundär in die Urethra durchbrechen und hier ein Geschwür erzeugen. Es bleibt noch weiteren Untersuchungen vorbehalten, festzustellen, in wie weit solche Abscesse von den Schleimdrüsen oder von den Lacunen der Harnröhre ausgehen. Dass in diesen eine eiterige Entzündung Platz greifen kann, ist besonders auch durch Beobachtungen an den Urethralgängen der weiblichen Urethra festgestellt worden. Wenn auch dabei von vornherein eine Communication mit der Harnröhre vorhanden ist, so kann es doch zu grösseren Eiteransammlungen in der Tiefe kommen, die dann den Eindruck geschlossener Abscesse machen können.

Je nach der Dauer pflegt man acute und chronische Gonorrhöen (Blennorrhöen) zu unterscheiden. Die Heilung einer acuten Entzündung kann verhindert, also der Process zu einem chronischen gemacht werden dadurch, dass in den Drüsen oder in kleinen blind endenden Fistelgängen, welche vielleicht auch aus Drüsen hervorgehen, die Entzündung bestehen bleibt. Bei der chronischen Blennorrhoe, welche vorzugsweise als Urethritis posterior erscheint, pflegt die Absonderung nur gering zu sein und in einem dünneren oder dickeren, zähen, eiterigen Schleim zu bestehen, dafür aber können wichtige Veränderungen in dem Gewebe sich entwickeln. Nicht nur eine Verdickung des Epithels, mit Umwandlung in Plattenepithel, sondern auch eine Bindegewebswucherung mit nachfolgender fibröser Umwandlung und Schrumpfung kommt vor. Die fibröse Induration und Schrumpfung kann sich bis auf die Corpora cavernosa urethrae erstrecken, welche mitsammt der Schleimhaut und Submucosa ganz in der Schwiele aufgehen können. Diese fibröse productive Urethritis hat, wie so viele ähnliche Schleimhaut- und Drüsenerkrankungen, die Eigenthümlichkeit, dass sie sich ungleichmässig, fleckweise entwickelt, dass die Ausdehnung der Wucherungsherde eine verschiedene ist, so dass sowohl die Zahl wie die Grösse der aus der Neubildung hervorgehenden narbenartigen Schwielen dem grössten Wechsel unterworfen ist. Die cylindrischen Epithelzellen der Schleimhaut erleiden über den Schwielen

wie es scheint constant eine Metaplasie in geschichtetes, verhornendes Plattenepithel. Die Drüsen zeigen ein verschiedenes Verhalten: theilweise gehen sie zu Grunde, (Atrophie durch den Druck des schrumpfenden Bindegewebes), theilweise tritt eine Erweiterung des Lumens, die sogar bis zur Cystenbildung fortschreiten kann, durch Anhäufung des in vermehrter Menge gebildeten Secretes, auch wohl von colloiden Massen ein.

Diese Art der Schwielenbildung ist allerdings nicht die einzige vorkommende, sondern es kann eine im strengen Sinne narbige Veränderung als Heilungsprocess an die Geschwürs- und Abscessbildung sich anschliessen. Diese Narbenschwielen, durch ihre strahlige Gestalt ausgezeichnet, haben hauptsächlich in der Pars membranacea und prostatica ihren Sitz.

Es ist klar, dass durch alle grösseren Schwielen, mögen sie entstanden sein wie sie wollen, eine Verengerung des Lumens, eine Strictura urethrae, herbeigeführt werden muss, die ihrerseits wieder alle jene mechanischen wie entzündlichen Folgezustände (Hydronephrose, Cystitis und Pyelonephritis) nach sich ziehen wird, wie sie in früheren Kapiteln eingehend erörtert wurden. Aber auch die acute Entzündung kann über das Bereich der Harnröhre hinaus Erkrankungen bewirken. So kann sie übergreifen auf die Harnblase, ja sogar auf die oberen Harnwege und die Nieren, so kann sie von den Mündungen der Ductus ejaculatorii aus auf die männlichen Geschlechtswege, auf den Nebenhoden und Hoden übergreifen, so kann sie auf die Prostata, die Cowper'schen Drüsen, die Drüsen in der Umgebung der äusseren Harnröhrenmündung, besonders bei Weibern, sich erstrecken, so kann sie eine Lymphangitis am Penisrücken und eine Lymphadenitis in der Inguinalgegend, so kann sie endlich metastatische Erkrankungen, besonders in den Gelenken, erzeugen. Nicht immer findet man bei diesen Erkrankungen die Gonococcen als Erreger der Entzündungen, sondern vielfach nur gewöhnliche Eitercoccen, so dass es sich, wenigstens in einem Theil der Fälle, nicht um echte Gonorrhoe-Metastasen, sondern um eine Mischinfection handelt. Selbst für viele, ja für alle periurethralen Eiterungen ist von neueren Untersuchern eine solche Auffassung vertreten worden.

Viele periurethralen Eiterungen gehen aus einer Urininfiltration hervor, doch macht nur der ammoniakalische Harn Eiterungen; wenn unzersetzter saurer Harn in die periurethralen Gewebe gelangt, so entsteht höchstens eine schwielige Verdickung (chronische, fibröse Periurethritis); das ist besonders dann der Fall, wenn die Harninfiltration eine chronische ist, d. h. wenn durch eine kleine Oeffnung nur jedesmal geringe Harnmengen austreten.

Nur selten kommt eine pseudomembranöse Urethritis vor, welche sowohl eine oberflächliche, croupöse, wie eine tiefe, diphtherische sein kann. Pockenpusteln sollen nach Rokitansky bei reichlicher Hauteruption gar nicht selten vorkommen, doch ist zu berücksichtigen, dass in dem Bereiche des Cylinderepithels eine Pustelbildung aus anatomischen Gründen nicht möglich ist, dass es also beim Manne nur

die vordersten Abschnitte sind, wo eine Pustelbildung vorkommen kann.

Ausser der vorher erwähnten gonorrhoischen produktiven Urethritis und der durch chronische Harninfiltration bedingten Periurethritis entstehen auch noch ähnliche aus anderen Ursachen, z. B. durch die Einwirkung lange einliegender Bougies. Selten hat die produktive Urethritis eine Bildung papillomatöser Excrescenzen im Gefolge, doch sind solche sowohl hinter Strikturen wie auch ohne solche gesehen worden.

Gonococcen: Neisser, Ctbl. f. d. med. Wiss. 1879, No. 28; Bumm, Die Microorganismen der gonorrh. Schleimhauterkr. 1885; Giovanni, I microparasiti della blenorrh. uretrale, 1886; Bockhart, Ueber pseudogonorrh. Entz. der Harnröhre, Monatschr. f. pract. Dermat. 1886, p. 134; Conrad, Ueber den Gonococcus Neisser und seine Beziehungen zur Gon. des Weibes, Schweiz. Corr.-Bl. 1887, No. 16; Lustgarten und Mannaberg, Ueber d. Microorg. d. norm. männl. Urethra, Viertelj. f. Dermat. u. Syph., 1887, p. 905.

Ueber genorrhoische Mischinfectionen: Bockhart, Monatsch. f. pract. Dermat. 1881, No. 19; Bumm, Tagebl. der 60. Naturforschervers. in Wiesbaden 1887; D. med. Woch. 1887, No. 49, p. 1057.

Ueber die Bedeutung angeborener Divertikel für den chronischen Verlauf des Trippers und für die Bildung von periurethralen Abscessen: Jamin, Ann. des mal. gén.-urin. 1886. Bei chronischer Gonorrhoe ist die Anwesenheit von Gonococcen überhaupt, sowie ihre Zahl nicht constant: Neisser, Tagebl. der Naturforschervers. in Strassburg 1885, p. 163.

Finger, Ueber Pathol. und Ther. der acuten und chronischen Urethritis, Wien. med. Woch. 1887, No. 46, p. 1494. Die Endoscopiker haben auf Grund ihrer Befunde am Lebenden eine grössere Anzahl verschiedener Formen von Urethritis chronica unterschieden, welche aber grösstentheils der Bestätigung durch die anatomische Untersuchung noch entbehren. Oberländer (Viertelj. f. Dermat. u. Syph. 1887, p. 477) unterscheidet 3 Hauptgruppen: die schleimig-catarrhalische, die folliculäre und die glandulär-infiltrative Urethritis. Letztere wird wieder in folgende Unterarten zerlegt: Ur. glandularis circumscripta, Ur. gland. proliferans, Ur. gland. hypertrophica, Ur. gland. stringens. Bei den Angaben über die chron. product. Ur. habe ich besonders Neelsen, Histol. Veränderungen in der chron. entzündeten männl. Urethra, ebenda p. 837, berücksichtigt. Ueber papillomatöse Schleimhauterkr. der männl. Ur.: Oberländer, Viertelj. f. Dermat. u. Syph. 1887, p. 1077. Mallez hat bei chron. Ur. verkalkte Granulationsmassen gefunden (Gaz. des hôp. 1872, No. 17, p. 130).

Chron. Harninfiltration: Satre, D'un tumeur perirénale dépendant de l'infiltration lente de l'urine, Thèse de Paris 1874.

Infectiöse Granulationsgeschwülste.

Es hängt mit den Beziehungen der Harnröhre zu den Geschlechtsorganen zusammen, dass hier die syphilitischen Veränderungen häufiger sind, als die tuberculösen. Es kommen sowohl in der weiblichen wie besonders in der männlichen Harnröhre Schanker vor, weiche und harte, welche selbst eine sehr grosse Ausdehnung erfahren und bei ihrer Vernarbung eine entsprechend ausgedehnte und starke narbige Stenose bewirken können. Die primären Schanker sitzen beim Manne gern an der Fossa navicularis, secundär kann ein Geschwür von dem Orificium externum aus, aber zuweilen auch durch Perforation am Frenulum von der Eichel aus auf die Röhre übergreifen. Sehr selten treten metastatische syphilitische Neubildungen und Geschwüre im Ver-

laufe einer allgemeinen syphilitischen Erkrankung auf. Bei Frauen sind ausser den gewöhnlichen Schankern von verschiedenen Beobachtern Geschwüre der Harnröhre gesehen worden, welche auf syphilitischem Boden entstanden waren, sich aber von den gewöhnlichen syphilitischen Geschwüren durch ihren langsamen Verlauf, ihre Ausbreitung über die ganze Harnröhre und ihr Beschränktbleiben auf dieselbe, sowie durch ihre geringe Neigung zur Vernarbung auszeichneten. Landau hat diesem Geschwür den Namen Ulcus rodens urethrae gegeben. Die Pathogenese desselben bleibt noch festzustellen.

Tuberculöse Veränderungen sind in der weiblichen Urethra und in den vorderen Abschnitten der männlichen sehr selten, dagegen finden sie sich häufiger in der Pars prostatica und wohl auch noch etwas weiter bis zum Beginn der Pars cavernosa bei den Urogenitaltuberculosen, besonders im Anschluss an erweichte und durchgebrochene tuberculöse Herde der Prostata. Meistens sieht man Geschwüre mit Miliartuberkeln in der Umgebung, doch gibt es auch reine urinogene disseminirte Miliartuberculose. Als Periurethritis tuberculosa hat Englisch sehr langsam sich entwickelnde Tumoren am Perineum beschrieben, welche verkäsen, erweichen und nach aussen oder auch in die Urethra durchbrechen; je nachdem die Neubildung ausserhalb oder innerhalb der Fascia propria perinei sitzt, wird sie als P. externa oder P. interna bezeichnet. Diese begleitet die Tuberculose der Prostata und Samenwege, jene kann von den Cowper'schen Drüsen ausgehen. — Sehr selten sind tuberculöse Polypen der Urethra, sowie lupöse und leproöse Ulcerationen, welche bei Weibern von der Vulva aus auf die Harnröhre übergreifen können.

Bei rotzigen Pferden hat man zuweilen Rotzknoten und -geschwüre in der Urethra gefunden.

Ueber Harnröhrenschanker: Sigmund, Oesterr. Ztsch. f. prakt. Med. 27, 1858; Lewin, Char.-Ann. 1874, p. 625; metastatisch: Voillemier, l. c. p. 133; Tarnowsky, Venerische Krankheiten; Virchow, Würzb. Verhdlg. III, p. 367, 1552, Ulcus rodens: Landau, Arch. f. Gynäcol. 30, p. 1, 1887.

Tuberculose s. Blase, S. 212; tubercul. Periurethr.: Englisch, Wien. med. Jahrb. 1883, p. 397, Wien. med. Blätt. 1886; tubercul. Polyp: Kaufmann, l. c. p. 153 (Fall von Langhans).

Progressive Ernährungsstörungen.

Primäre Geschwulstbildungen sind in der männlichen Harnröhre sehr selten, in der weiblichen etwas häufiger. Bei der Aufzählung derselben müssen zwar recht zahlreiche Formen genannt werden, aber bei vielen derselben handelt es sich nur um eine oder einige wenige Beobachtungen.

Als mehr hypertrophische Bildungen sind zu nennen die Verdickungen der normalen Falten am Eingang der weiblichen Urethra (Carunkeln), die spitzen Condylome, sowie die Schleimpolypen. Von Bindesubstanzgeschwülsten sind gestielte Fibrome, auch congenitale, ferner ein Sarcom der weiblichen (Beigel), ein Melanosarcom der männlichen Harnröhre (Fischer, Orth) beobachtet worden; Carcinome

sind in wenigen Fällen bei Männern wie bei Weibern gesehen worden; zu den Carcinomen der eigentlichen Harnröhre kommen noch einige der Cowper'schen Drüsen hinzu. Als periurethrale Fistelkrebse kann man jene Plattenepithelkrebse bezeichnen, welche an der Oberfläche perinealer Urinfisteln wachsen. Es muss hier eine Ueberhäutung der Fistel mit Plattenepithel vorausgegangen sein. Unter den Polypen finden sich auch solche mit zahlreichen Drüsen, welche cystische Erweiterungen zeigen können; ein Myxadenom der weiblichen Urethra hat Beigel, ich habe ein Cystadenom der männlichen beobachtet.

Die meisten Cysten sind aber keine eigentlichen Neubildungen, sondern durch Retention von Drüsensecret entstanden. Bei Weibern sind wiederholt grössere Cysten zwischen Vagina und Urethra, nahe dem Orificium externum beobachtet worden, welche vermuthlich aus den sog. Urethralgängen hervorgegangen waren. Solche Cysten können secundär vereitern. Bei Männern können auch die Cowper'schen Drüsen infolge Verschlusses ihres Ausführungsganges cystisch degeneriren. Einzelne Retentionscystchen sind schon bei Neugeborenen gesehen worden.

Ausser den varicösen Knoten, welche schon bei den Circulationsstörungen erwähnt wurden, gibt es noch papilläre polypöse Angiome (vasculäre Polypen, Virchow), welche multipel und fast über die ganze weibliche Urethra ausgedehnt, meistens aber in der Nähe des Orificium extern. vorkommen können. Viele derselben sind erectil. Sie bilden hanfkorn-, erbsen-, haselnussgrosse, selten grössere Geschwülstchen, von hochrother, kirschrother Farbe, körniger Oberfläche, welche mit einem breiteren oder schmäleren Stiel der Schleimhaut aufsitzen. Die meisten haben einen Ueberzug von Plattenepithel, aber es wurde auch schon Cylinderepithel gefunden.

Secundäre Geschwülste entstehen durch Fortleitung aus der Nachbarschaft. Abgesehen von einem Fall von Elephantiasis handelt es sich dabei um Carcinome, welche bei Männern in der Regel von der Eichel, seltener von der Prostata aus, bei Frauen von der Scheide aus durch continuirliches Weiterdringen die Harnröhrenwand erreichen; seltener entsteht bei Carcinom der Harn- oder Geschlechtsorgane eine discontinuirliche Entwicklung von hanfkorn-, erbsen-, bohnengrossen Knötchen. Nicht alle aus der Nachbarschaft vordringenden Krebse greifen auf die Urethra über, vielmehr sind als periurethrale Krebse solche beschrieben worden, welche von der Vulva aus die Urethra umwachsen hatten, ohne in ihre Wand einzudringen.

Winkel l. c., Kaufmann l. c., Dittel l. c.

Condylome: Wedl, Pathol. Histol. 1854, p. 480; s. auch papill. Urethritis S. 247.

Polypen: Terrillon, Progr. méd. 1880; Grünfeld l. c.

Myxadenom, Sarcom: Beigel. Krkhtn. der weibl. Genitalien.

Melanosarcom: G. Fischer, D. Ztsch. f. Chir. 25, p. 313, 1887.

Carcinom: Thiersch, Der Epithelialkrebs, 1865, p. 283; Schustler, Wien. med. Woch. 1881, p. 120; Poncet, Gaz. hebd. 1881, p. 282; Trzebicky, Wien. med. Woch. 1881, p. 606; Winkel, Pathol. d. weibl. Sexualorg. 1878, p. 98; —

Carc. der Cowper'schen Drüsen: Paquet et Herrmann, Journ. de l'anat. etc. 1884, p. 610 (mit hyaliner Degeneration, Cylindroma carc.); Pietrzikowski, Ztsch. f. Hlk. VI, p. 421, 1885; Kaufmann (Langhans) l. c. p. 104; — in perinealen Urinfisteln: Paget, Surg. Pathol. II, 462, 1853; Guiard, Annal. des mal. génito-urin. 1883 (Ctbl. f. Chir. 1883, p. 735).

Angiome: Virchow, Onkolog. III, p. 464.

Cysten der weibl. Urethra: Englisch, Wien. med. Jarb. 1873, p. 441 (bei Neugeborenen); Wien. med. Woch. 1878, p. 1355; Wien. med. Presse, 1881, p. 599; — der Urethralgänge: Priestley, Brit. med. Journ. 1869, I, 6; Winkel, l. c. p. 39; De Bary, Virch. Arch. 106, p. 65, 1886; — der Cowper'schen Drüsen: Elbogen, Ztsch. f. Heilk. VII, 221, 1886 (mit Literatur).

Elephantiasis: L. Meyer, Beitr. der Berl. geburtsh. Gesellsch. 1872, I, p. 371.

Von **Regressiven Ernährungsstörungen** wurden verschiedene Geschwüre (gonorrhoische, diphtherische, syphilitische [mit Einschluss des sog. Ulc. rodens], tuberculöse, lupöse und lepröse) schon erwähnt, andere (traumatische, entzündliche hinter Stricturen) werden später noch angeführt werden; hier sei nur noch bemerkt, dass es auch toxische Geschwüre gibt, d. h. solche, welche durch Aetzmittel, z. B. abgebrochene Höllensteinstifte, hervorgerufen wurden. Hier geht der Geschwürsbildung eine Necrose der Schleimhaut voraus. Eine solche kann an einem Theile oder an der ganzen Harnröhrenwand auch infolge von Quetschung (bes. an der weiblichen bei schweren Geburten) oder (hauptsächlich bei Männern) nach Blosslegung derselben durch periurethrale Jaucheherde eintreten.

Fremdkörper und Parasiten.

Für die Fremdkörper der Urethra gilt im allgemeinen das bei der Blase Gesagte, insbesondere für die von aussen stammenden Gegenstände, die ja erst in der Urethra sein müssen, ehe sie in die Blase gelangen. Es soll in dieser Beziehung nur noch bemerkt werden, dass die bei männlichen Individuen von aussen in die Urethra gebrachten Körper ohne direktes Zuthun in die hinteren Abschnitte der Harnröhre und in die Blase gleiten können. Es spielen dabei die Erschlaffung des bei der Einführung in der Regel erigirten Penis und die Bewegungen des Penis bei den Versuchen, die Körper wieder zu entfernen, die Hauptrolle. Von den aus dem übrigen Körper stammenden Gegenständen kommen die meisten indirekt, durch Vermittelung der Blase, in die Harnröhre hinein, wie Zähne, Haare, Knochen aus Dermoiden etc.; direkt können Knochenstückchen von dem gebrochenen oder verletzten Becken aus in dieselbe eindringen. Alle diese Dinge haben aber geringe Bedeutung gegenüber den aus den Harnorganen selbst stammenden Gebilden, insbesondere den Steinen. Es können Steine aus der Blase durch die Harnröhre nach aussen entleert werden, sie können aber auch stecken bleiben. Das geschieht bei männlichen Individuen hauptsächlich an den engsten Stellen, nämlich an der Pars nuda und nahe der vorderen Oeffnung in der Gegend der Fossa navicularis. Der steckengebliebene Stein braucht nicht nothwendig die Röhre

vollständig zu verschliessen, sondern es können, etwa zwischen den Rauhigkeiten und Zacken der Oberfläche, noch kleine Rinnsale für den Harn übrig bleiben, so dass der Zustand lange ertragen werden kann. Dann kann der Stein in der Harnröhre weiter wachsen und zwar geschieht das hauptsächlich an der nach der Blase hingewendeten Seite, so dass der Stein immer mehr länglich wird und der Kern immer mehr excentrisch nach dem vorderen Ende hin zu liegen kommt, auch die Schichten auf dem Durchschnitt an der Blasenseite viel breiter erscheinen als an der vorderen. In der Pars membranacea stecken gebliebene Steine können auf solche Weise bis in die Blase hinein wachsen, wo dann der Stein sich plötzlich verbreitert, so dass merkwürdige Gebilde, die mit einem Manschettenknopf verglichen werden können, entstehen. Die in dem vorderen Röhrenabschnitt eingekeilten Steine können durch die ganze Harnröhre nach hinten wachsen. Durch mechanische Einwirkungen auf die Pars pendula können diese langen Steine in einzelne kleinere oder grössere Stücke zerbrechen, welche sich dann gegenseitig an den Berührungsflächen in mannigfacher Weise abschleifen, so dass gelenkartige Bildungen entstehen.

Der Uebergang von diesen in der Röhre nur gewachsenen Steine zu den in derselben entstandenen bilden jene, welche als Kern ein Fragment eines durch Lithotripsie zertrümmerten Blasensteins besitzen. Diese Fragmente mit ihren spitzen Kanten und Ecken können leicht in der Schleimhaut sich festhaken und so zu einem Steinkern werden. Im übrigen bilden sich Harnröhrensteine hauptsächlich an Stellen, wo Harnstagnation vorhanden ist, hinter verengten Stellen, in Divertikeln, ja sogar in Harnfisteln und falschen Wegen (extraurethrale Steine); seltener bildet ein in der Röhre steckender Fremdkörper einen Steinkern.

Die Harnröhrensteine kommen vorzugsweise bei männlichen Individuen und in den beiden ersten Decennien des Lebens vor; sie sind im wesentlichen Phosphatsteine (phosphorsaurer Kalk, phosphorsaure Ammon.-Magnesia); meistens ist nur 1 Stein vorhanden, doch kann ihre Zahl, es handelt sich dann meist um solche, welche aus Steintrümmern sich gebildet haben, mehrere Hundert betragen. Die Verschiedenheit der Grösse geht aus dem vorher Gesagten hervor. Der Dickendurchmesser kann eine schier unglaubliche Ausdehnung (8—9 cm) erfahren, was natürlich eine entsprechende Erweiterung der Röhre voraussetzt. Diese ist meistens divertikelartig, besonders an der Pars membranacea, wo die Ausbuchtung nach dem Damm hin erfolgt. Es kann aber ein Stein auch von vornherein in einem Divertikel entstanden sein, sei dieses ein grösseres oder eine erst durch den Stein sich ausweitende Morgagni'sche Lacune. Uebrigens liegt nicht jeder, in einem mit der Blase in Verbindung stehenden Hohlraum befindliche Stein in einem primären oder secundären Divertikel, sondern die Höhle kann auch eine durch Perforation der Harnröhre entstandene pathologische sein. Grade dann ist es möglich, dass die Verbindungsöffnung mit der Harnröhre narbig verschlossen wird und somit der Stein ganz ausserhalb der Röhre zu liegen kommt.

Mit diesen letzten Angaben ist bereits die Frage nach den Folgen der Harnröhrensteine berührt. Diese sind zunächst mechanische Verstopfung und Erweiterung des Lumens, dann aber häufig auch Necrose und Entzündung der Wand, woraus Geschwürsbildung und Perforation mit allen ihren Folgen, Harninfiltration, Abscessbildung u. s. w. hervorgehen kann.

Ausser den Steinen findet man von in der Harnröhre entstandenen Fremdkörpern colloide Massen und kleine, den Prostatasteinchen ähnliche bräunliche Concremente, selten wetzsteinförmige Krystalle in den Drüschen der Schleimhaut.

Ueber grössere Parasiten der Harnröhre sind nur einige Curiosa anzuführen: Beobachtung von Penicillium glaucum, Entleerung von Fliegenlarven, eines Strongylus gigas. Was die Microorganismen betrifft, so verweise ich auf das bei der Blase (S. 234) und bei der Gonorrhoe (S. 244 und 246) Gesagte.

Fremdkörper: Kaufmann l. c.; Winkel l. c.; Knochen: Ungerer, Diss. Strassburg, 1881 (Lit.); Delabastaille, Ann. de la soc. méd.-chir. de Liège, 1881, p. 14; Krystalle in den Schleimdrüsen: Belfield, Wien. med. Woch. 1881, No. 25, p. 701.

Steine: Zeissl, Ueber die Steine in der Harnröhre des Mannes, 1883; Kaufmann l. c.

Penicillium: Vincentini, Morgagni, 22, p. 270, 1880.

Strongylus: Oesterr. med. Jahrb. 11, p. 300, 1838.

Insectenlarven: Hermann, Schmidt's Jahrb. 1846, p. 41. Die 3 letzten citirt nach Kaufmann l. c.

Veränderungen der Lage, des Zusammenhanges, der Lichtung.

Es können totale wie partielle Lageveränderungen sowohl an der männlichen wie an der weiblichen Harnröhre vorkommen, doch sind beide selten, erstere noch seltener, wie letztere. Eine Lageveränderung der ganzen männlichen Harnröhre kann angeboren, sowie durch sog. Luxation des Penis erworben sein, diejenige der weiblichen (mit Abknickung) tritt hauptsächlich bei der Geburt und bei dem plötzlichen Herabsteigen des Uterus nach der Geburt ein. Die partielle Verlagerung betrifft einzelne Abschnitte der Schleimhaut, welche bei weiblichen Individuen nach Geburten, bei Chlorose, nach übermässig häufigem Coitus in Gestalt einer kugeligen oder halbmond- oder kreisförmigen, erbsen- bis taubeneigrossen, mehr oder weniger dunkelroth gefärbten Masse aus dem Orificium externum hervorragen kann (Prolaps der Schleimhaut bezw. Inversion mit Prolaps). Bei einem Knaben ist nach einem Fall eine 11 mm lange Invagination der Röhre an der Grenze der Pars cavernosa und Pars membranacea beobachtet worden.

Vorfall bei weiblichen Individuen: Patron, Arch. gén. de méd. 1857, II, p. 549 (mit Literatur); Basler, Aerztl. Mittheil. aus Baden, 1873, p. 20; L. Tait, Lancet, 1875, II, Octbr. 30; Ingerslev, Hosp. Tid. 1881, VIII, 26; Hudson, Brit. med. Journ. 1881, I, p. 966; Day, Philadelph. med. News, 44, p. 386, 1884.

Invagination bei einem Knaben: Berciaux, Bull. de la soc. anat. de Paris, 1857, Juni.

Trennungen des Zusammenhanges infolge von geschwüriger Zerstörung wurden schon früher bei den Entzündungen, bei den infectiösen Granulationsgeschwüren und bei den regressiven Ernährungsstörungen erwähnt; sie können sowohl von innen nach aussen wie in umgekehrter Richtung zustandekommen. Den Uebergang zu den traumatischen Continuitätsstörungen bilden die durch Steine bewirkten Perforationen. Verwundungen können durch direkte Einwirkungen von aussen (Schnitt, Stich, Schuss) oder von innen (durch Catheter, Sonden oder sonstige eingeführte Fremdkörper) oder durch indirekte Gewalteinwirkung (Knickung des erigirten Penis, Beckenfractur, Quetschung) erzeugt werden. Durch eingeführte Catheter etc. werden am leichtesten bei vorhandener Verengerung Verletzungen bewirkt, welche meistens sog. falsche Wege (Fig. 57) erzeugen, d. h. Gänge von verschiedener

Fig. 57.

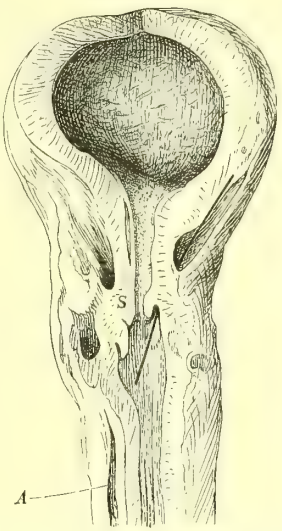

Strictur der urethra, falsche Wege, periurethraie Abscesse, Hypertrophie der Blase, $^1/_2$ nat. Gr.
Die Strictur sitzt bei S, von da bis zur Blase sieht die Harnröhrenschleimhaut narbig aus; nach rechts im Bilde ein falscher Weg, durch eine feine Sonde angedeutet; links besonders bei A Abscesse um die Urethra.

Länge, welche neben der Harnröhre herführen und entweder blind enden, oder in die Urethra, in die Blase, seltener in den Mastdarm einmünden. Bei Hypertrophie der Prostata kommt es leicht zu tunnelartigen Durchbohrungen dieses Organes. Wenn nicht eine heftige Entzündung entsteht, so können die falschen Wege durch schwielige Umwandlung der Wand zu dauernden harnleitenden Wegen sich umwandeln. Der Sitz der falschen Wege ist hauptsächlich die Pars bulbosa, nuda und prostatica. In der Pars nuda sitzen auch die bei Beckenfractur auftretenden Verletzungen, in ihr und insbesondere auch in der Pars bulbosa haben die durch Quetschung bedingten ihren Hauptsitz. Meistens handelt es sich um einen Fall auf den Damm bei ausge-

spreizten Beinen, seltener um einen Tritt, einen Schlag oder eine sonstige Einwirkung. Die entstehende Continuitätstrennung kann eine rein periurethrale, das Corpus cavernosum betreffende sein, so dass die Schleimhaut zunächst keine Trennung des Zusammenhangs erfährt, sondern nur eine Quetschung, die aber im weiteren Verlauf zur Necrose und Perforation führen kann. Häufiger tritt sofort eine Zerquetschung auch der Schleimhaut auf, welche entweder eine partielle oder eine totale (mit völliger Aufhebung des Zusammenhanges zwischen vorderem und hinterem Abschnitt) ist. Die Quetschwunden haben unregelmässige, fetzige Ränder.

Bei weiblichen Individuen werden Quetschungen hauptsächlich bei der Geburt durch den Kopf des Kindes oder durch angewandte Instrumente hervorgerufen. Hier entsteht häufig erst eine Necrose, dann erst die Perforation.

Für den weiteren Verlauf der Wunden ist zunächst ihre Gestalt und die Beschaffenheit ihrer Ränder wichtig. Glatte Wunden heilen leichter und mit kleinerer Narbe als fetzige Quetsch- und Risswunden. Glatte Längswunden heilen ohne Folgen, glatte Querwunden können durch Narbencontraction Verengerung der Röhre bewirken, unregelmässige Riss- und Quetschwunden heilen am schwersten und bewirken die stärksten narbigen Stricturen. Es kann aber auch die Heilung verhindert werden durch Entstehung einer eiterigen Entzündung. Derselben geht meistens eine Harninfiltration der umgebenden Gewebe voraus, welche beim Manne am leichtesten an der Pars nuda entstehen kann. Die Eiterung (periurethrale Phlegmone), welche unter der Einwirkung des sich zersetzenden Harns leicht einen jauchigen Charakter annimmt, führt zu Abscessbildung (Fig. 57 A), die Abscesse können sich weithin längs der Urethra verbreiten, auch wieder secundär in diese einbrechen, hauptsächlich aber verbreiten sie sich nach dem Damm zu, wo sie am Damm selbst oder am Scrotum oder auch am Penis zum Durchbruch nach aussen gelangen und eine äussere Harnfistel herstellen können.

Seltener sitzt die Fistelöffnung an anderen Stellen, an der inneren Seite des Oberschenkels, an der Bauchhaut. Die Fistelgänge haben meistens einen sehr gewundenen Verlauf, theilen sich manchmal und können dann mit mehreren Oeffnungen ausmünden. Bei älteren ist die Umgebung meist schwielig verdickt und indurirt. Eine innere Harnfistel entsteht, wenn der Durchbruch in den Mastdarm erfolgt (Harnröhren-Mastdarmfistel); diese gehören wie die am Penis mündenden in der Regel zu den sog. lippenförmigen, indem die Schleimhaut der Urethra mit derjenigen des Mastdarms bez. mit der Haut verwächst. Bei Frauen wird durch Perforation in die Scheide eine Harnröhrenscheidenfistel hergestellt.

Auch in dem Stadium der Abscess- und Fistelbildung ist nach Entleerung des Eiters noch eine Heilung unter Narbenbildung möglich. Die Beeinträchtigung des Harnröhrenlumens kann dann eine besonders starke und ausgedehnte werden.

Terrillon, Des ruptures de l'urèthre, Thèse d'aggrég. de Paris, 1878; Kaufmann, l. c. p. 113; Fisteln und Defecte der männl. Harnröhre: Katzenellenbogen, Diss. Würzburg, 1886; Iversen, Om ruptura urethrae, Nord. med. Ark. 14, No. 9, p. 1, 1887; Ueber falsche Wege: Heyfelder, 1854; Ueber Fisteln der Cowper'schen Drüsen: Englisch, Wien. med. Woch. 1886, No. 32; Bericht der Rudolfstiftung für 1886, Wien 1887, p. 275.

Von den Veränderungen der Lichtung der Harnröhre sind die Erweiterungen weniger wichtig. Es gibt totale Erweiterungen, welche bei Weibern durch den Coitus (bei verschlossener oder verengter Vagina), durch Masturbation, durch den Durchgang von grossen Steinen, bei Männern durch lang liegen bleibende Bougies nach Tripper unter Verödung der Schleimhaut und der Corp. cavern. urethrae (Rokitansky) erzeugt werden können. Eine partielle Erweiterung (Divertikel, Urethrocele) kommt bei Frauen selten an der hinteren Wand vor; sie darf nicht mit den cystischen Erweiterungen der Urethralgänge verwechselt werden. Bei Männern kommen seltener angeborene Erweiterungen, häufiger erworbene vor; diese sind immer secundäre und seltener direct durch Steine (s. S. 251), häufiger indirect durch den hinter einer verengten Stelle angestauten Harn erzeugt. Die Erweiterung kann sich dabei bis in die Blase hinein fortsetzen, deren Sphinkter dadurch gelähmt werden kann, so dass eine Incontinenz zu der bestehenden Harnverhaltung sich hinzugesellt (Incontinentia paradoxa). Grade in solchen Fällen können sich auch (selten) sackförmige Divertikel an der Seite der Röhre dadurch bilden, dass eine durch Perforation entstandene Abscesshöhle nach Entleerung des Eiters sich von der Urethra aus mit Epithel überzieht. Noch seltener entstehen solche erworbenen Divertikel oder Harncysten aus Abscessen, welche sich unabhängig von der Harnröhre entwickelt haben und erst secundär mit ihr in Verbindung getreten sind.

Bei Frauen spielen auch die Verengerungen der Harnröhre nur eine untergeordnete Rolle, da sie im Ganzen selten sind. Es können solche herbeigeführt werden durch Druck von Seiten eines retroflectirten Uterus, eines Haematokolpos, einer Haematometra u. s. w., durch Geschwülste der Harnröhre selbst, durch Narben von Harnröhrenschankern und geheilten Wunden und Geschwüren des Septum urethro-vaginale, welches bei schweren Geburten verletzt werden kann. Interessant und auch für die Praxis nicht unwichtig ist das Vorkommen einer Inactivitäts- oder Accommodationsstenose der weiblichen Urethra bei lange bestehenden Blasenscheidenfisteln; das Lumen kann dabei so eng werden, dass es nur für die feinsten Sonden durchgängig ist.

Auch beim Manne kann eine solche secundäre Inactivitätsstenose bei chronischer Harnfistelbildung vorkommen, in seltenen Fällen ist dabei eine förmliche Verwachsung des vor der Fistel gelegenen Theiles der Harnröhre beobachtet worden. Eine Verengerung durch Verstopfung der Röhre (Obturationsstenose) kann durch Steine, Blutgerinnsel und alle die anderen Fremdkörper, welche früher erwähnt wurden, erzeugt werden. Die Verstopfung des Orificium internum durch den

hypertrophischen mittleren Prostatalappen bildet den Uebergang zu den Verengerungen durch Druck von aussen (Compressionsstenosen), deren Hauptrepräsentant die durch Hypertrophie der Seitenlappen hervorgebrachte Verengerung ist. Dabei wird das Lumen meist spaltförmig oder, je nachdem dieser oder jener Prostataabschnitt stärker vorspringt, sichelförmig oder unregelmässig gestaltet. Die für die männliche Harnröhre seltene Verstopfung durch polypöse Geschwülste, welche von der Urethralwand selbst ausgehen, bildet mit den schon früher erwähnten angeborenen oder durch Erweiterung von Lacunen erworbenen Klappenstenosen den Uebergang zu der wichtigsten Form der Verengerung, derjenigen durch Veränderung der Wand selbst, der Strictur. Selten wird die Strictur durch Geschwulstbildung in der Schleimhaut bewirkt, häufiger durch eine acute entzündlich-ödematöse Anschwellung bei Entzündungen der Urethra selbst, wie secundär bei pathologischen Vorgängen in der Nachbarschaft, besonders nach Operationen am Mastdarm (Hämorrhoidalknoten, Prolapsus ani u. a.). Die wichtigsten sind aber die chronischen Stricturen, welche durch schrumpfendes Bindegewebe erzeugt werden (callöse Str.). Hier sind ätiologisch zwei Arten zu unterscheiden, die traumatischen Stricturen, welche nach Verletzungen entstehen und die entzündlichen, welche aus chronischen Entzündungen, insbesondere aus der chronischen virulenten Blennorrhoe (Tripper) hervorgehen (Fig. 57). Die entzündlichen Stenosen sind aber ihrer Genese nach auch wieder verschieden, indem ein Theil derselben wie die traumatischen narbiger Natur ist (Narbenstrictur), da er aus Vernarbung von Geschwüren hervorgegangen ist, ein anderer Theil aber durch produktive fibröse Entzündung erzeugt wurde, welche bald eine mehr oberflächliche, bald eine auch das Corpus cavernosum urethrae betreffende schwielige Umwandlung der Gewebe bewirkte (s. S. 245).

Der Sitz dieser bindegewebigen Stricturen ist am Uebergang des Bulbus in die Pars membranacea, seltener in der Gegend der Fossa navicularis, ihre Zahl beträgt nicht selten 2 und mehr. Die Ausdehnung der Stricturen ist sehr verschieden sowohl der Länge wie der Quere nach; es gibt solche, welche grössere Abschnitte in ihrer ganzen Circumferenz, wenn auch nicht immer gleichmässig betreffen (cylindrische Stricturen), es gibt knotige, es gibt ringförmige Stricturen. Nicht selten sieht man mehr oder weniger scharfkantige, halbmondförmige, sichelförmige, unregelmässig gestaltete Schwielenstränge leistenförmig vorragen oder selbst brückenförmig das Lumen der Röhre durchziehen. Die Schwielen der narbigen Stricturen haben häufig ein strahliges Aussehen. Die Oberfläche der schwieligen Wand ist glatt, seltener rauh, höckerig, infolge von ungleichmässiger Verdickung des in geschichtetes Plattenepithel umgewandelten Epithels, die Farbe ist die hellgraue des schwieligen Bindegewebes. Bei den ausgedehnteren cylindrischen Stricturen zeigt die Harnröhre nicht selten winkelige Knickungen und selbst spiralige Drehungen; auch die Eichel kann geschrumpft und schwielig umgewandelt sein.

Die Folgen der Stenosen sind abhängig von ihrer Dauer, ihrer

Ausdehnung und besonders von ihrer Stärke, die sehr wechselnd sein kann. Zunächst zeigen sich rein mechanische Folgen: Erweiterung der hinter der Stenose gelegenen Abschnitte der Harnröhre, an die sich aber auch Erweiterung der Blase, der Ureteren und Hydronephrose anschliessen kann. Besonders an der Pars membranacea kann die Erweiterung einen sehr hohen Grad erreichen und durch stärkere Ausbuchtung der unteren Wand einen divertikelartigen Charakter annehmen. Je langsamer die Stenose entstand und je länger sie eine unvollständige blieb, um so mehr zeigt sich eine Hypertrophie der Harnblasenmusculatur. Demnächst treten entzündliche Veränderungen in den rückwärtsigen Abschnitten auf. Seltener productive, in Gestalt von kleineren oder grösseren, papillären, condylomatösen, bald weicheren, bald härteren Wucherungen, häufiger in Gestalt von eiteriger Entzündung mit Erosionen, Geschwürsbildung, Perforation, periurethralen Abscessen, Fistelbildung. Die Verschwärung kann sich auch auf die Strieturen selbst forterstrecken, wodurch dann in dieser Beziehung wenigstens eine Art Selbstheilung entsteht, indem das Hinderniss für die Harnentleerung zerstört wird. Dass auch diese Folgen der Verengerung, welche unter der Mitwirkung des stagnirenden, in ammoniakalische Gährung gerathenen Harnes eintreten, die Blase, die oberen Harnwege und die Niere in Mitleidenschaft ziehen, ist in früheren Kapiteln hinreichend erörtert worden. Die Einwirkung der Strieturen auf die vorderen Abschnitte der Harnröhre wurde vorher schon erwähnt.

Arbuthnot Lane, The pathology of extravasation of urine and of sacculation of the urethra and bladder, Guy's hosp. rep 1886, p. 29; Karewsky, Ueber Urincysten im Scrotum, Ctbl. f. Chir. 1887, No. 32, p. 585.

Strieturen der männl. Harnröhre: Dittel l. c.; — der weiblichen: Winkel l. c.; Hermann, Brit. gynaec. Journ. 1887, May; Wacker, Amer. med. News, 51, p. 59, 1887.

VIII. Geschlechtsorgane.

Missbildungen mit Verwischung des Geschlechtscharakters.

Es können an jedem einzelnen Abschnitt sowohl der männlichen wie der weiblichen Geschlechtsorgane verschiedenartige Missbildungen vorkommen, welche in ihrem Wesen nicht von den an anderen Organen vorkommenden abweichen und welche bei jedem einzelnen Theil besonders werden angegeben werden, es gibt aber auch Störungen allgemeinerer Art, welche den gesammten Geschlechtscharakter betreffen und welche hier abgehandelt werden sollen. Sehr selten ist es, dass die gesammten äusseren Geschlechtstheile bei sonst wohlgebildeten Individuen fehlen (Rokitansky), dagegen kommen immer wieder neue Fälle von solchen Missbildungen zur Beobachtung, durch welche der Geschlechtscharakter der Individuen verwischt wird. Bekanntermaassen zeigen die Geschlechtsorgane die merkwürdige Erscheinung, dass sie in der ersten Anlage bei beiden Geschlechtern vollkommen übereinstimmend sind, indem die Anlagen zu beiden sich entwickeln (bisexuelle Anlage), und dass sie erst im weiteren Verlauf der Entwicklung in der Weise auseinandergehen, dass bei dem einen Geschlecht solche Theile sich vorzugsweise entwickeln, welche bei dem anderen verkümmern. Da Störungen in der Ausbildung der besonderen Eigenthümlichkeiten jedes einzelnen Geschlechtes nur an der Hand der Entwicklungsgeschichte verstanden werden können, so will ich hier in aller Kürze die in Betracht kommenden wichtigsten Thatsachen nach den Lehrbüchern von Kölliker und Hertwig anführen.

Es ist nicht nothwendig, die erste Anlage der gemeinsamen inneren Organe zu schildern, es genügt, von dem Zustand auszugehen, wie er bei Beginn der Differenzirung vorhanden ist. Zu diesem Zeitpunkt sind vorhanden die in ihren wesentlichen Theilen aus dem Keimepithel hervorgegangenen Keimdrüsen, die Urnieren sowie die Urnieren- oder Wolff'schen (W. G.) und die Müller'schen Gänge (M. G.). Die vier Gänge legen sich hinter der Harnblase zu dem Genitalstrang nebeneinander. Bei der Umwandlung dieser indifferenten Anlage in die männlichen Organe verkümmern und verschwinden die M. G. in ihrem Haupttheil, nur ihre oberen Enden erhalten sich als sog. gestielte Hydatide an den Nebenhoden und ihre unteren Enden bilden, nachdem sie durch Schwund der Scheidewand zusammengeflossen sind, den Uterus masculinus s. sinus prostaticus. Der Urnierengang wird zum Vas deferens, die Keimdrüse zum Hoden, die Urniere endlich bildet mit ihrem vorderen (Geschlechts-) Abschnitt den Kopf der Epididymis, mit ihrem hinteren

(Nieren-) Abschnitt die Vasa aberrantia des Nebenhodens und die Paradidymis (Organ von Giraldès).

Bei der weiblichen Differenzirung gehen aus den oberen Theilen der W. G. die Tuben, aus den unteren, verschmelzenden, der Uterus und die Scheide hervor, während von dem Urnierengang nur spärliche Reste in Gestalt ganz enger, in die Substanz des Uterushalses eingeschlossener Kanälchen (der Gartner'schen Gänge), wenigstens bei einem Theil der weiblichen Individuen, übrig bleiben. Die Keimdrüse wird zum Ovarium, der Urniere vorderer Theil bildet das Epoophoron (Parovarium, Nebeneierstock), von dem hinteren stammt das medianwärts von diesem liegende Paroophoron.

Bei den äusseren Geschlechtstheilen muss auf das Cloakenstadium (s. Bd. I, S. 767) zurückgegangen werden. In der 6. Woche bildet sich um die spaltförmige Cloakenöffnung eine ringförmige Falte, der Geschlechtswulst, und zugleich im vorderen Bereich derselben eine umschriebene Vorragung, der Geschlechtshöcker, an dessen Unterseite sich eine Rinne ausbildet (die Geschlechtsrinne), welche als ein Ausläufer oder eine Fortsetzung der Cloake erscheint. In den nächsten Wochen wächst der Höcker immer mehr zum Geschlechtsglied heran, während die Rinne sich vertieft und ihre Ränder in Gestalt von Falten (den Geschlechtsfalten) hervorwachsen. Während dies geschieht, ist in der früher (l. c.) geschilderten Weise der Damm gebildet und dadurch die Anusöffnung ganz aus dem Gebiete des Geschlechtswalles hinausgedrängt worden. So gestalten sich bis zum Anfang des 4. Monats auch an den äusseren Geschlechtstheilen die Bildungsvorgänge für beide Geschlechter vollkommen gleich. Weiterhin wird der so erreichte Zustand bei weiblichen Individuen relativ wenig geändert. Der Geschlechtshöcker wandelt sich unter geringer Grössenzunahme in die Clitoris um, deren vorderes Ende sich zur Eichel verdickt und durch eine vom hinteren Ende derselben vorwachsende Hautfalte ein Praeputium erhält. Die Geschlechtsfalten zur Seite der Geschlechtsrinne wachsen getrennt noch weiter zu den kleinen Schamlippen heran, während die Rinne selbst mit dem Sinus urogenitalis, in welchen Harnröhre und Scheide münden, den Vorhof, Vestibulum vaginae, bildet. Aus den Geschlechtswülsten endlich entstehen die grossen Schamlippen.

Die männlichen Individuen sind durch die starke Vergrösserung des Geschlechtshöckers ausgezeichnet, der zum Penis wird und wie die Clitoris seine Eichel und sein Präputium erhält. Aber die Genitalfalten an seiner unteren Fläche verwachsen mit ihren Rändern in der Mittellinie und bilden so aus der Geschlechtsrinne, welche sich mit dem Höcker verlängert hat, allmählich einen geschlossenen Kanal, die Harnröhre, an deren und aus deren hinterem Ende sich die Prostata entwickelt. Auch die Geschlechtswülste verwachsen mit einander, indem sie sich nach unten um den Penis in der Mittellinie herumlegen und so den Hodensack bilden, in welchen durch einen später zu schildernden Vorgang (Descensus testiculorum) die Hoden am Ende des embryonalen Lebens hinabsteigen.

Die angegebenen Eigenthümlichkeiten der Anlage und Entwicklung der Geschlechtsorgane machen es begreiflich, dass Störungen hier vorkommen können, durch welche der einfache Geschlechtscharakter mehr oder weniger vollständig verwischt wird. Diese Störungen können darin bestehen, dass ausser den in guter oder auch in unvollständiger Ausbildung vorhandenen eingeschlechtigen Organen noch mehr oder weniger ausgedehnte und ausgebildete, dem anderen Geschlecht zukommende Theile vorhanden sind, oder darin, dass Bildungen hervortreten, welche weder ganz dem einen, noch ganz dem anderen Typus entsprechen. Die erste Form findet sich hauptsächlich an den inneren Geschlechtswegen, welche sich ja in jedem Geschlecht aus verschiedenen Anlagen entwickeln, die zweite Form trifft man bei den aus denselben Anlagen in beiden Geschlechtern hervorgehenden äusseren Geschlechtstheilen. Gerade sie sind von besonderer praktischer Bedeutung, da sie allein während des Lebens von Laien beobachtet werden können und am

häufigsten zu Irrthümern in der Geschlechtsbestimmung Veranlassung gegeben haben. In früherer Zeit hat man alle solche Fälle als Zwitter, Hermaphroditen, bezeichnet, besonders wenn gar noch der äussere Körperhabitus, Bartwuchs, Stimme etc. mit dem vermeintlichen Geschlecht nicht in Uebereinstimmung sich befand. Jetzt ist indessen die Anschauung überall durchgedrungen, dass der eigentliche Geschlechtscharakter nur durch die Geschlechtsdrüsen bestimmt wird, dass also nur in denjenigen Fällen von wirklicher, echter Zwitterbildung (Hermaphroditismus verus) gesprochen werden darf, wo sowohl männliche wie weibliche Keimdrüsen vorhanden sind. Da hier verschiedene Combinationen möglich sind, so unterscheidet man nach dem Vorgange von Klebs den Hermaphroditismus bilateralis (auf jeder Seite 1 Hode und 1 Ovarium), den H. unilateralis (auf einer Seite 1 Hode und 1 Ovarium, auf der anderen nur eine Drüse) und den H. lateralis (auf der einen Seite 1 Hode, auf der anderen 1 Ovarium). Da es sich bei der Bestimmung hierher zu rechnender Fälle um die Diagnose der Keimdrüsen handelt, da eine solche aber nur mit Hülfe einer mikroskopischen Untersuchung sicher gestellt werden kann, so wird es begreiflich sein, dass die Mehrzahl der älteren Beobachtungen nicht mit Sicherheit zu verwerthen ist, und dass auch jetzt nur von solchen Fällen ein befriedigendes Resultat zu erwarten ist, bei welchen die vorhandenen Geschlechtsdrüsen nicht durch senile Atrophie oder pathologische Vorgänge ihre charakteristischen Eigenschaften verloren haben. So ist denn die Zahl der sichergestellten Fälle echter Zwitterbildung eine nur sehr kleine, aber meines Erachtens immerhin genügende, um das Vorkommen des Hermaphroditismus auch beim Menschen (bei Thieren besteht in dieser Beziehung kein Zweifel) zu beweisen. Die best beglaubigte Form ist die laterale, am zweifelhaftesten sind die Fälle von unilateralem H. Aber auch unter den beglaubigten Fällen befindet sich kein einziger, welcher das Vorkommen gleichzeitiger Function der verschiedenen Geschlechtsdrüsen bewiese.

Sehr viel zahlreicher sind die Fälle, wo zwar keine zweigeschlechtigen Drüsen, aber entweder doppelte Geschlechtswege, d. h. innere Geschlechtstheile, oder zweifelhaft gebildete oder doppelte äussere Geschlechtstheile vorhanden sind. Da von den männlichen Geschlechtswegen regelmässig gewisse Reste beim weiblichen Individuum vorhanden sind und umgekehrt, so ist es, zumal unsere Kenntnisse in dieser Beziehung noch sehr junge sind, schwer zu sagen, wo das Normale aufhört und das Abnorme anfängt, meines Erachtens muss man aber alle jene Fälle, wo grössere Ueberbleibsel als gewöhnlich vorhanden sind, unter den Begriff des Pseudohermaphroditismus, der Scheinzwitterbildung, rechnen, da sie nur graduell von jenen verschieden sind, wo die dem anderen Geschlecht zugehörigen Kanäle nicht nur in ungewöhnlicher Ausdehnung persistirt, sondern sich auch in der für sie normalen Weise weiter entwickelt haben. Es wird ja gewiss das Zweifelhafte solcher Fälle erhöht, wenn gleichzeitig auch die übrigen (allgemeinen) Geschlechtscharaktere mehr oder weniger verwischt sind, aber in dieser Beziehung ist eine scharfe Grenze nicht zu ziehen, so

dass sie für die Zurechnung zu den pseudohermaphroditischen Bildungen auch nicht massgebend sein können.

Auch für den Pseudohermaphroditismus hat Klebs eine Eintheilung gegeben, welche sich durch ihre Einfachheit und Sachgemässheit empfiehlt. Ein Hoden besitzendes, also männliches Individuum, bei welchem Störungen in der Bildung der übrigen Geschlechtstheile vorhanden sind, ist ein männlicher, ein eierstockbesitzendes, also weibliches Individuum unter gleichen Verhältnissen ein weiblicher Scheinzwitter. Aeussere Scheinzwitterbildung liegt vor, wenn blos an den äusseren Genitalien, innere, wenn blos an den inneren Geschlechtswegen, und vollständige, wenn sowohl an den äusseren wie an den inneren abweichende Bildungen vorliegen. So kommen wir zu einem Pseudohermaphroditismus masculinus externus, internus, completus und zu einem Pseudohermaphroditismus femininus externus, internus, completus. Es müsste dazu noch eine weitere Categorie kommen, wenn die Angaben von Polaillon richtig sind, dass bei einem von ihm (auch am Sectionstisch) beobachteten Individuum gar keine Geschlechtsdrüsen oder Geschlechtsgänge, aber ein regelrecht perforirter Penis mit leerem Scrotum und ein Paar grosse Schamlippen vorhanden gewesen seien. Man würde diesen Fall als Pseudohermaphr. anceps externus oder, wie P. es gethan hat, als Hermaphroditismus neutrius generis rubriciren können.

Unter den geschlechtssicheren Pseudohermaphroditen sind die männlichen bei weitem am häufigsten beobachtet und zugleich auch am häufigsten in ihrem Geschlecht verkannt worden. Unter ihnen stehen diejenigen an Zahl allen anderen weit voran, welche nur einen weiblichen Typus der äusseren Genitalien durch Hypospadie, Hypoplasie des Penis, zweitheiligen Hodensack, Cryptorchismus darbieten. Infolge der Verkümmerung der Hoden können dabei, wie bei Castraten, die Stimme, der Habitus etwas durchaus Weibliches haben, kommt dazu dann etwa gar noch eine von der Urethralöffnung getrennte Ausmündung der Vesicula prostatica, so ist in der That der Anblick solcher Geschlechtstheile so täuschend wie möglich (Fig. 58).

Den geringsten Grad des Pseudohermaphroditismus masc. internus stellt ein Fall dar, wo ein Müller'scher Gang in grösserer Ausdehnung neben einem Samenleiter noch bei der Geburt vorhanden war, daran schliessen sich die Fälle von vergrössertem Uterus masculinus, welche Uebergänge bis zu jenen bilden, wo Tuben, Uterus und Scheide ihre typische Entwicklung erfahren haben, nur dass die Scheide nicht eine eigene Mündung an der Oberfläche besitzt, sondern in die Pars prostatica urethrae sich öffnet. Kommt eine eigene Ausmündung noch hinzu und ist ein hypospadischer kleiner Penis vorhanden, so liegt ein H. masc. completus in höchster Ausbildung vor.

Der geringste Grad des Pseudohermaphroditismus femininus externus kann auch als Hypertrophie der Clitoris bezeichnet werden. Bei den höheren Graden der weiblichen äusseren Scheinzwitterbildung (Fig. 59) ist die Geschlechtsöffnung verengt oder gar verschlossen, die Labien mehr oder weniger weit verwachsen; beim höchsten Grad fehlt

eine äussere Oeffnung der Scheide, diese mündet vielmehr in die mit Prostata versehene, hypospadiäisch an einem langen Geschlechtsglied mündende Harnröhre hinein. Solche mit Prostata versehene Fälle sind mehrfach in der Literatur den äusseren und inneren, completen Formen zugerechnet worden, aber mit Unrecht, da die Prostata entwicklungsgeschichtlich den äusseren Genitalien zugehört. Zu einem Pseudohermaphroditismus femininus internus gehört eine abnorme Persistenz des Urnierenganges. Bei gewissen Thieren sind regelmässig Theile desselben

Fig. 58.

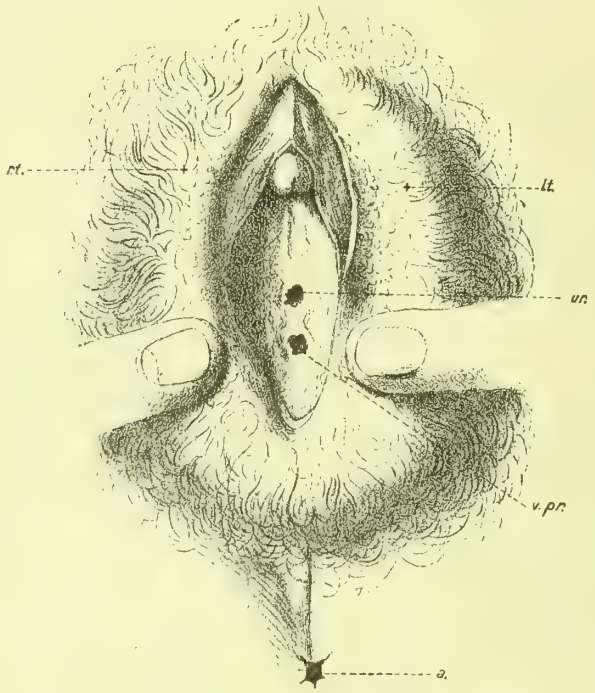

Pseudohermaphroditismus masculinus externus. Verkleinerte Copie nach Dohrn, Arch. f. Gynäk. XI, Taf. IV.
ur. Urethra, v.pr. Vesicula prostatica, rt. Lage des rechten, lt. des linken Testikels; a. After.

als Gartner'sche Gänge noch nachweisbar, beim Menschen nicht regelmässig, aber doch häufig, besonders in der Substanz des Uterushalses, aber auch noch in der Scheidenwand. Von Fischel ist der linke Gang bei einem Neugeborenen in der Portio vaginalis uteri gefunden worden und Tangl hat einen Ureter in ein blind endendes Stück ebenfalls des linken Ganges münden sehen.

Bei den typischen Fällen, die sehr selten zu sein scheinen, haben sich Samenblasen gebildet, die mit Ductus ejaculatorii in Verbindung stehen. In einem solchen Falle, der aber auch Abnormitäten der äusseren Genitalien zeigte, also ein Repräsentant der letzten Gruppe,

des Pseudohermaphroditismus femininus completus war, waren vollständige weibliche innere Theile mit Ovarien, Rudimente von Samenblasen, 2 Ductus ejaculatorii, ein richtiger Penis mit Harnröhre und Prostata, kleine und grosse Schamlippen vorhanden; die Vagina mündete in die Pars prostatica urethrae (de Crocchio). Es sei noch bemerkt, dass das Geschlechtsglied bei weiblichen Pseudohermaphroditen eine hakenförmige Krümmung nach unten zu haben pflegt, sowie dass, nach Klebs, vielleicht ein wichtiges Zeichen für weibliche Anlage in einer Theilung

Fig. 59.

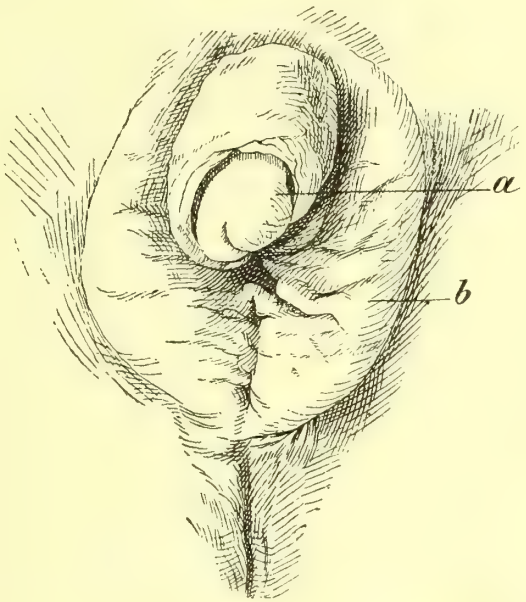

Pseudohermaphroditismus femininus ext., um $^1/_2$ verkleinert. Nach Ziegler, Lehrb. II, Fig. 341. 1887. a hypertroph. Clitoris, b grosse Labien, verwachsen (Stenose des Introitus vaginae).

der Geschlechtsfalten (um die Geschlechtsrinne) in 2 Schenkel zu sehen ist, von denen der eine an die untere Fläche der Eichel neben dem entsprechenden der anderen Seite (gespaltenes Frenulum) sich inserirt, während der andere, äussere, auf der Scrotalhaut gegen die Wurzel des Penis hin verläuft, ohne sie ganz zu erreichen.

Ueber die Ursachen des Hermaphroditismus ist nichts bekannt, doch sind Beobachtungen gemacht worden, welche auf eine gewisse Bedeutung erblicher Verhältnisse (im weitesten Sinne) hindeuten.

Allgemeine Literatur: Klebs, Hdb. d. path. Anat. II, 723, 1876; Ahlfeld, Missb. II, 242, 1882; Zinsser, Z. Casuistik d. Hermaphrod. Dissert. Giessen 1883 (22 Fälle); Reuter, Verhdlg. d. Würzburger phys.-med. Ges, 1885 u. Ein Beitr. z. Lehre v. Hermaphroditismus, Würzburger Diss. 1885 (Zusammenstellung der Literatur); Guinard. Comparaison des org. gén. ext. dans les deux sexes, Thèse d'agrégation (Anatomie No. 4) Paris 1886.

Die Literatur über die einzelnen Formen ist schon so sehr angewachsen, dass ich hier nur einzelne prägnante Fälle oder die neuesten, meist mit Literaturnachweisen versehenen Arbeiten aufführen kann.

H. bilateralis: Heppner, Arch. f. Anat. u. Phys. 1870, 679, (2 Monat altes Kind); Fowler, Am. Journ. of Obstetr. 1887, p. 423 (es fehlt mikroskopische Untersuchung).

H. unilateralis: Gast, Beitr. z. Lehre von d. Bauch-Blasen-Genitalspalte und vom Hermaphr. verus. Diss. Berlin 1884 (Missgeburt; auf einer Seite Hoden und Ovarium, über die andere Seite nichts gesagt; eine Verlagerung der einen Drüse, wodurch ein unilateraler bei lateralem H. vorgetäuscht werden könnte (Fall von Banon, Doubl. Journ. XlV, 73, 1852) war nicht vorhanden.

H. lateralis: Meyer, Virch Arch Xl, 420, 1856 und Klebs, l. c p. 728 (neugeborenes Kind); Obolonsky, Ztsch f. Hlk. IX, 211, 1888 (12jähr. Individ.), Schmorl, Virch. Arch. 113, p 229, 1888.

Pseudoherm. anceps: Polaillon, Gaz. méd. de Paris, 1887, No. 25, p 289.

Pseudoherm. masc ext. ist am häufigsten vertreten: Klebs will nur solche Fälle hierher rechnen, wo auch im äusseren Habitus des übrigen Körpers Abweichungen vorhanden sind, doch lassen sich meines Erachtens hier keine Grenzen ziehen. Betreffs der Literatur verweise ich auf Guinard (l. c.). Fälle von Schwängerung durch solche Pseudohermaphroditen sind bekannt.

Pseudoherm. masc. int.: Gasser, Sitzgsber. d. naturf Ges. in Marburg, 1882, 30. Aug. (Müller'scher Kanal neben Vas deferens bei einem Neugeborenen); Gruber, Virch Arch. 67, p. 364, 1876 (Muskelstrang oberhalb des Uterus masc mit theilweisem Lumen, Erwachsener), Klebs, l c. 738 (Einmündung des Ureters in den Uterus, Neugeborenes); sehr schöner reiner Fall: v Franqué, Siebold's Beitr. z. Geburtsk. u. Gynäk IV, 24, 1860 (mit Abbildungen, Erwachsener); zahlreiche Fälle von Uterus masculinus zusammengestellt bei Arnold, Virch. Arch. 47, p. 7, 1869, wo indessen auch Fälle aufgeführt sind, welche dem

Pseudoherm. masc. completus zugehören. Wermann, Virch. Arch. 104, p. 81, 1886 (mit Literatur); Obolonsky, Ztsch. f. Hlk. IX, 224, 1888 (die eine Keimdrüse war in einem weichen Sarkom untergegangen, 50jähr. Individuum).

Pseudoherm. femininus ext.: Jacoby, 2 Fälle von H.-Bildung. Diss. Berlin 1885, und Gunckel, Fall von Pseudoherm. fem. Diss Marburg 1887, berichten hierher gehörige Fälle und stellen die Literatur zusammen. Fall von Schwangerschaft bei solchem Pseudohermaphrodit ist bekannt.

Pseudoherm. fem. internus: Ueber d Verhalten d. Wolf'schen (Gartner'schen) Gänge beim Menschen s. Rieder, Virch Arch. 96, p. 100, 1884; Fischel, Arch. f. Gynäk. XXIV 119 1884 (links W. G. in der Portio vaginal. eines Neugeborenen); Tangl, Virch Arch. 118, p. 414, 1889 (persistentes Stück des linken W G. erweitert durch einmündenden Ureter; 65jähr. Frau, Hypoplasie d. link. Niere).

Pseudoherm. fem. completus: de Crecchio, Morgagni 1865, p. 151 (45jähr. Individuum). Der von Klebs citirte Fall von Manec et Bouillaud gehört nicht hierher, da die Prostata nicht zu den inneren Genitalien gerechnet werden darf.

Philipps, Obstetr. Transact. London 28, p. 158, 1887, berichtet von einer Frau, welche unter 9 Kindern 4 Pseudohermaphroditen geboren hatte. Beschreibung der Sectionsbefunde und Literatur.

A. Männliche Geschlechtsorgane.

1. Penis.

Die Hauptbestandtheile des Penis sind die Corpora cavernosa, zwei cylindrische der Länge nach derart nebeneinander gelagerte Körper, dass an der unteren (eigentlich dorsalen) Seite eine breite Rinne bleibt, in welcher die Urethra mit ihrem Corpus cavernosum Platz findet. An der oberen (richtiger ventralen) Seite ist nur eine flache Rinne vorhanden, in welcher die einfache Vena dorsalis, die Arteriae dorsales und Lymphgefässe liegen. Eine feste fibröse Membran (Albuginea) umhüllt die Schwellkörper und setzt sich als durchbrochene Scheidewand (Septum fibrosum) zwischen dieselben fort. Die Schwellkörper selbst bestehen aus bindegewebigen, elastische Fasern und glatte Muskeln einschliessenden und die Gefässe tragenden Blättern und Balken, welche ein schwammartiges Gerüst bilden, dessen Maschenräume von Blut erfüllt sind. Die Oberfläche der Räume ist überall mit Endothel überkleidet, es öffnen sich in dieselben die Arterien, es gehen aus ihnen hervor die Venen, sie sind also gewissermassen an die Stelle der Capillaren getreten. Im gewöhnlichen Zustande sind dieselben nicht gefüllt, sondern zusammengefallen und dementsprechend ist der Penis schlaff; werden sie physiologisch mit Blut, pathologisch mit irgend einer Masse gefüllt, so dehnt sich der Penis aus, sowohl in die Länge wie in die Dicke, und wird hart (Zustand der Erection). Nach vorn hin, also distal, sind die Schwellkörper abgerundet und legen sich in die concave Ausbuchtung einer pilzähnlichen, aber einseitigen Verdickung des Corp. cavern urethrae, welche als Corp. cavern. glandis die Eichel bildet. Diese überragt, besonders nach oben hin, den Penisschaft mit einem vorspringenden, abgerundeten Rand, der Corona glandis, hinter welcher eine Furche, der Sulcus retroglandularis, gelegen ist. Ueber den Corpora cavernosa penis folgt eine lockere Bindegewebsschicht, dann die infolge dessen sehr verschiebliche Haut, welche über der Eichel eine Duplicatur, die Vorhaut, das Präputium, bildet, welches an der unteren Seite als Frenulum etwas weiter mit der Eichel nach vorn hin in Verbindung steht, sonst hinter dem Sulcus sich inserirt. Das innere Blatt der Vorhaut wie die Oberfläche der Eichel haben schleimhäutigen Charakter, doch sind nur wenige eigentliche Drüsen (Talgdrüsen), hauptsächlich kryptenartige Vertiefungen, deren einige in der Frenulumgegend besonders weit und tief zu sein pflegen (Follikel), vorhanden.

Für das Verständniss gewisser pathologischer Zustände ist die Kenntniss der Entstehung und Ausbildung des Präputiums von Bedeutung. Nach den neuesten Untersuchungen entsteht dasselbe nicht als eine Abspaltung durch einwachsendes Epithel aus der Glans (Klebs), sondern es erhebt sich in der ersten Hälfte des 3. Monats als kleine Falte (Präputialfalte) am hinteren Rande der Glans und wächst allmählich immer weiter nach vorn, indem zugleich eine epitheliale Verklebung der einander zugekehrten Flächen der Glans und der Präputialfalte eintritt, welche es verhindert, dass beim Neugeborenen die bis zum vorderen Ende der Eichel reichende und nur die Harnröhrenöffnung freilassende Vorhaut zurückgeschoben werden kann. In den epithelialen Verklebungsmassen befinden sich, besonders in der Nähe der Corona glandis, zahlreiche geschichtete Epithelkugeln (Perlkugeln). Nach der Geburt beginnt bald früher bald später eine Trennung der Verklebung von der Eichelspitze aus, so dass die Vorhaut immer weiter zurückgeschoben werden kann, bis endlich im 9.—13. Jahre diese Wiederablösung der Präputialfalte von der Glans vollendet ist.

Nachdem schon ein wichtiger Theil des Penis, die Harnröhre mit Zubehör, in einem früheren Kapitel (II, 238) besprochen worden ist, auch schon die mit den Veränderungen jener zusammenhängenden

Störungen der übrigen Theile (besonders Hypospadie und Epispadie) erwähnt worden sind, bleiben hier noch die besonderen Veränderungen derjenigen Theile zu erörtern, welche hauptsächlich der Geschlechtsfunktion des Penis dienen, es sind das die Glans mit dem Präputium und die Schwellkörper. Von der Haut sollen nur einzelne Besonderheiten angeführt werden.

Allgemeine Literatur: Eine sehr eingehende Behandlung haben die Krankheiten des Penis durch Kaufmann, Deutsche Chirurgie, Lfg. 50a, 1886, erfahren, der seinerseits wieder besonders das Werk von J. N. Demarquai, Mal. chirurg. du pénis publiées par G. Voelker et J. Cyr, 1877, benutzt hat. Ich verweise ein für alle Mal auf die ausführlichen Literaturangaben bei Kaufmann, dessen Arbeit ich viel benutzt habe.

Missbildungen.

Unter den auf den Penis beschränkten Missbildungen sind manche zu nennen, welche nur sehr selten vorkommen, so der Mangel des ganzen Penis, der partielle Defect der Schwellkörper (in der Pars pendula), die Verdoppelung (sofern nicht eine unvollständige Doppelmissgeburt vorliegt), die congenitale Penisfistel. Man bezeichnet mit letzterem Namen einen mit Epithel ausgekleideten Gang, welcher stets oberhalb der Harnröhre liegt und in der Mittellinie am sog. Rücken des Penis oder der Eichel ausmündet. Der Gang reicht nach hinten unter den Schambogen, aber steht nicht mit der Harnröhre in Zusammenhang. In einem Falle von Luschka fand sich in der Tiefe eine Drüse von prostataähnlichem Bau (aberrirter vorderer Prostatalappen), so dass es gerechtfertigt ist, hier von einer Prostatafistel zu reden (Dollinger). Cruveilhier hat einen zwischen Harnröhrenmündung und Corona glandis ausmündenden Gang beobachtet, welcher sich in zwei, nach unten und hinten divergirende Schenkel theilte, die nichts anderes waren als die Ductus ejaculatorii. Ganz verschieden von diesen Gängen sind die bei den Fällen von Hypospadie geringeren Grades vorkommenden kürzeren Gänge, welche von der Spitze der Glans nach hinten gehen und bis hinter die hypospadische Harnröhrenmündung hinausreichen. Diese Bildungen würden sich leicht erklären, wenn der geschlossenen Harnröhre von der Spitze der Glans aus eine kanalartige Einstülpung entgegenstrebte, die dann gelegentlich einmal den Anschluss verpassen könnte, aber es fehlt für diese Annahme die genügende Grundlage und es lassen sich diese Fälle wohl auch durch die Annahme erklären, dass in der fertig gebildeten Harnröhre eine partielle Obliteration mit nachträglichem mechanischem Vorwärtsdrängen und Perforiren des hinteren Endes durch den gestauten Harn entstanden sei.

Häufiger als der Mangel des ganzen Penis, aber immer noch selten, ist der Mangel des Präputiums, noch häufiger eine abnorme Kürze desselben. Man findet derartige Defectbildungen bei solchen Völkern, welche Beschneidung üben, nicht häufiger wie bei anderen — eine für die Frage der Vererbung erworbener Eigenschaften wichtige Thatsache. Eine Verkleinerung des Gesammtpenis findet

man bei Defect der Hoden bezw. Cryptorchismus, wobei auch das Scrotum verkleinert ist, bei Cretinen, Idioten und Epileptischen, bei Hypospadie, wobei dann Verwechslungen mit der Clitoris (s. Hermaphroditismus) vorkommen können; selten ist Hypoplasie des Penis bei sonst wohlgebildeten Männern vorhanden.

Auch rein hyperplastische Vergrösserungen kommen vor, von geringerem und von höherem Grade, wobei zu berücksichtigen ist, dass in dieser Beziehung Rassenverschiedenheiten bestehen.

Es gibt eine ungewöhnlich starke Ausbildung (Hyperplasie) der Vorhaut und es gibt angeborene Hypertrophie der gesammten Penishaut nebst subcutanem Gewebe (s. Elephantiasis bei Neubildungen). Es ist dabei das Gewebe sowohl dicker wie dichter, die Raphe am Penis als kielförmige Hervorragung bis in die Vorhaut fortgesetzt, welche unterhalb mit einer rundlichen knotigen Anschwellung endigt (Rokitansky).

Eine scheinbare Verdoppelung kann durch eine Spaltung des Penis herbeigeführt werden, welche als Längsspalte die Eichel oder einen Theil derselben allein, oder auch die ganze Eichel und einen Theil des Gliedes betreffen kann. Man darf indessen nicht jede Spaltung als eine angeborene ansehen, da es auch durch Zufall oder durch Absicht erworbene (traumatische) Spaltungen gibt, wie denn überhaupt auf solche Weise besonders durch Onanie verschiedene Missstaltungen des Penis erzeugt werden können. Eine eigenthümliche, nicht von Onanie abhängige, glockenschlägelförmige Gestalt soll der Penis bei Idioten und Epileptischen nicht selten besitzen.

Zu den schon bei den Veränderungen der Harnröhre angeführten Atresien der Urethra sind noch die Atresie und Verengerung (Phimose) des Präputiums hinzuzufügen. Man versteht unter Atresia praeputii einen völligen Verschluss der Vorhautöffnung, unter Phimose eine solche Verengerung derselben, dass die Vorhaut nicht über die Eichel zurückgebracht werden kann. Dieser letztere Zustand wird als angeborene Phimose bezeichnet, da es auch eine erworbene gibt: es wird später darauf zurückzukommen sein. Hier sei nur noch bemerkt, dass eine Phimose durch die regelmässige epitheliale Verklebung der Vorhaut mit der Eichel vorgetäuscht werden kann, besonders wenn diese erst später als gewöhnlich zur partiellen oder totalen Lösung gelangt.

Flache, längliche Knochenplatten (Penisknochen), zuweilen hinten gabelig gespalten, in Einzahl oder in Mehrzahl vorkommend, meist im Septum der Corpora cavernosa oder in der Fascie gelegen, sind neuerdings von Albrecht als atavistische Bildungen erklärt worden, nämlich als der letzte Rest der in der Mittellinie sympodisch verschmolzenen Hemipenisskelette der Selachier.

Defect des Penis bei einem 27jähr. gut gebildeten Manne hat Goschler, Prager Viertelj. 63. p. 89, 1859, beschrieben. Scrotum und Hoden waren regelmässig gebildet und gelagert, die Harnröhre dagegen mündete in den Mastdarm, vor dem Anus zeigte sich ein erectiler Hautlappen; Voll (Verhandlg. d. Würzb. phys.-med Ges. 1889) fand Defect des Penis neben Atresia ani vesicalis. Der Anschein

eines Penisdefectes kann durch Verwachsung der Penishaut mit der Scrotalhaut bei Hypospadie entstehen (s. S. 242).

Partieller Defect der Schwellkörper: Dumreicher, Jhrb. f. Kinderhlk. II, 1858.

Die Defecte des Präputiums, welche man durch ein ungenügendes Wachsthum der Präputialfalte erklären und demnach als Hypoplasie bei partiellem, als Aplasie bei totalem Defect bezeichnen kann, haben deswegen eine grössere Bedeutung, weil man in ihnen das Resultat einer Vererbung erworbener Eigenschaften, der Beschneidung, hat sehen wollen. Eine kritische Betrachtung der Literaturangaben durch Roth, Corr. Bl. f. schweiz. Aerzte, XIV, 1884, hat indessen ergeben, dass sich der Defect im Alterthum fand und heute noch findet sowohl bei beschneidenden als bei nicht beschneidenden Völkern, dass bis jetzt ein Beweis einer vererbten Wirkung bei Circumcision nicht vorliegt, dass es sich vielmehr in dem einen bis jetzt bekannten Falle (J. Paget), wo Erblichkeit eine Rolle spielte, um eine Christenfamilie handelte.

Ueber excessive Grösse des Penis s. Med. and surg. history of the war of the rebellion, II, 2, p. 346.

Verdoppelung ohne Missbildung s. Demarquay, l. c p. 539.

Spaltung: Förster, Missbildungen, Taf. 21, Fig. 1; Klebs, Lehrb. I, p. 1132, 1876; Ahlfeld, Missbild. II. 230, 1882.

Congenit. Penisfistel: Verneuil, Arch. gén. de méd. 1866, I, 660; Luschka, Virch Arch. 34, p 592, 1865; Pribram, Prag. Viertelj 96, p. 44, 1867 (Liter.); Klebs, Lehrb I, 1136, 1876; Dollinger, Pester med. chir. Presse 1880, No. 13 u. 14 (der Kanal mündete in der Schamfugengegend in die Harnröhre); Perkowsky, Medycyna 1883, No. 41 (ref. Ctbl. f. Chir, 1883, p. 816); Poisson, Ann. des mal. gén. urin. 1886, p. 167; Cruveilhier, Atlas, Lfg. 39, Taf. 2, Fig 3.

Glockenschlägelpenis: Bourneville et Sollier, Des anomalies des organ. gén. chez les idiotiques et les épileptiques, Progr méd. 1888, p 125 (es finden sich ausserdem häufig: Phimose, Hypospadie, Varicocele, Entwicklungshemmung oder Atrophie eines oder beider Hoden).

Penisknochen: Albrecht, Vergl. anat Unters. Bd. 1, Hft. 1, 1886; Lenhossek, Virch Arch. 60. p. 1, 1874 (mit Literatur), brachte den mikroskopischen Nachweis der knöchernen Structur.

Circulationsstörungen.

Abgesehen von den entzündlichen Hyperämien, welche vorzugsweise an der Eichel und dem inneren Vorhautblatt vorkommen, sind hauptsächlich Stauungshyperämien zu erwähnen. Am wichtigsten sind die partiellen Hyperämien der Vorhaut und der Eichel durch Umschnürung des Penis, mag diese nun durch Fremdkörper (Ring, Faden und ähnliche Dinge) oder durch die zurückgeschobene Vorhaut (Paraphimose) entstanden sein. Im letzteren Falle kann die Einschnürung eine Folge angeborener Phimose (angeborene Paraphimose) oder einer entzündlichen Schwellung (entzündliche Paraphimose) sein. Die Hyperämie kann bis zur Stase führen, an welche sich dann Gangrän anschliessen kann. Die geringeren Grade bewirken Oedem. Eine Stauungshyperämie der Corpora cavernosa kommt bei Herzkranken vor, wobei die Schwellkörper selbst und mit ihnen der ganze Penis sich vergrössern. Dieselbe Erscheinung kann aber auch herbeigeführt werden durch eine Erschlaffung des Gerüstes der cavernösen Körper, wie sie bei Männern, welche häufig und schnell sich wiederholende Erectionen haben, besonders aber bei Onanisten auftritt. An der Vena dorsalis kommen varicöse Erweiterungen vor, welche die Erection stören können, an der Eichel wurden gleichfalls Varicen gesehen, welche in

einem durch Zahl und Grösse der Varicen ausgezeichneten Fall bei der Erection völlig verschwanden. Ein traumatisches Aneurysma der Art. dors. penis wurde von Malgaigne beobachtet. Selten sind embolische Verstopfungen der Arteria dorsalis; es kann durch dieselben eine Gangrän des Penis bewirkt werden. Thrombosen werden in den Corpora cavernosa hauptsächlich durch Entzündungen erzeugt, scheinen aber auch an Traumen sich anschliessen und durch Fortleitung entstehen zu können. Sie sind partielle oder totale; im letzteren Falle entsteht Gangrän des Penis, im ersteren umschriebene Schwielenbildung durch Organisation der Thrombusmassen, wenn nicht eine septische Erweichung eintritt. Bei der Structur der Corpora cavernosa ist es begreiflich, dass durch Verletzungen derselben sehr grosse Blutungen entstehen können; ist eine subcutane Zerreissung eingetreten, so können sich grosse Blutgeschwülste entwickeln. Aber auch in dem lockeren Bindegewebe der Haut, insbesondere des Präputiums, sind grosse Blutanhäufungen möglich (Haematoma praeputii), wenn durch Contusion eine Gefässzerreissung eingetreten ist.

Die Lockerheit dieses Bindegewebes gibt auch die Erklärung dafür, dass hier sehr ausgesprochene ödematöse Schwellungen auftreten können. Bei allgemeinem Hydrops ist sowohl die Haut des Penis wie das Präputium geschwollen, letzteres aber immer früher und stärker. Die Anschwellung betrifft bei ihm hauptsächlich die Frenulum-Gegend, welche sich so mächtig, fast blasenartig ausdehnen kann, dass die ganze Vorhaut in posthornartiger Krümmung die Eichel weit überragt und dass durch die Verlagerung und Verengerung der Vorhaut-Oeffnung die Entleerung des Harnes in hohem Masse erschwert ist. Ein umschriebenes Stauungsödem entsteht bei den vorher erwähnten Constrictionshyperämien ebenfalls vorzugsweise an dem Präputium, wo auch die häufigen zu Entzündungen und Geschwürsbildungen aller Art sich leicht hinzugesellenden entzündlichen Oedeme ihren Hauptsitz haben. Selten kommt ein nicht entzündliches umschriebenes Oedem, vermuthlich auf neuropathischer Grundlage vor.

Erweiterungen der grossen Lymphgefässe, besonders des ringförmigen Lymphgefässes in der Eichelfurche wie des auf dem sog. Penisrücken verlaufenden, sind einigemal beobachtet worden, sowohl bei Lymphangiectasie der unteren Extremität, wie auf den Penis beschränkt, nach Traumen und Quetschung beim Coitus und nach Entzündung der inguinalen Lymphdrüsen. Im letzteren Falle verschwand die Erweiterung mit der Entzündung.

Varicöse Venen: Parona, Bull. della r. acad. med. di Roma, XIV, p. 220, 1888.

Embolische Gangrän des Penis: Coward, Brit. med. Journ. 1886, II, p. 449, Sptb. 4 (Die Embolie unwahrscheinlich).

Thrombose der Schwellkörper mit Gangrän, sich unmittelbar dem Invasionsstadium einer frischen Syphilis anschliessend, Tod an Sepsis: Anders, Allg. Wien. med. Ztg. 1886, No. 19. Vieles von dem, was als Cavernitis beschrieben worden ist, ist sicherlich Thrombose mit ihren Folgezuständen: Neumann, Wien. med. Jahrb. 1882, p. 143 (Literatur). Derselbe bespricht auch den bei Leukämie beobachteten Priapismus, welchen er von Blutungen und Blutstockungen ableitet, während Salzer, Berl. klin. Woch. 1879, No. 11, eine Reizung der Nervi erigentes annimmt. Beide citiren die Literatur

Aneurysma: Malgaigne, Rev. méd. chir. VIII, 52, 1850.

Ueber acutes umschriebenes Oedem der Haut: Riehl, Wien. med. Presse, 1888, No 11 (die Schwellung geht auch auf die Schleimhaut der Urethra über).

Lymphgefässerweiterung: Beau, Rev. méd. chir. IX, 22. 1851; Friedreich, Verhandl. d. phys med Ges. in Würzburg, II, 319, 1852 (bei Entzündung der Lymphdrüsen nach Schanker); Huguier, Gaz. des hopit. 1852, p. 267; Trélat, Bull de la soc. de chir. Paris 1869, p. 492 (Lymphangitis nach Trauma); Day, Lancet, 1869, I, p. 462.

Entzündungen.

Die Entzündungen können die Penishaut, die Schleimhaut des Präputiums und der Eichel oder die Schwellkörper betreffen. Der gelegentlich gebrauchte Ausdruck Penitis hat sich nicht eingebürgert, sondern man gebraucht die Ausdrücke Dermatitis, Posthitis, Balanitis, Cavernitis. Am häufigsten sind die Schleimhautentzündungen, welche meist Vorhaut und Eichel zugleich betreffen und deshalb als Balanoposthitis bezeichnet werden. Es ist sowohl für die Häufigkeit der im Präputialsack auftretenden Entzündungen wie für den Charakter derselben von grosser Bedeutung, dass die Schleimhaut eine zu Zersetzung geneigte hauptsächlich aus Epithel bestehende Absonderung liefert (Smegma praeputii), in welcher unter Mitwirkung der leicht sich hinzugesellenden, wenn auch geringen Harnmengen Mikroorganismen gedeihen können und regelmässig sich vorfinden. Je besser das Präputium die Eichel bedeckt, je länger und insbesondere je enger sein vorderer Abschnitt ist, um so leichter wird es zu einer Stagnation und Zersetzung des mit Harn vermischten Secretes kommen können, vor allem dann, wenn der Mann es noch dabei an der nothwendigen Reinlichkeit fehlen lässt. So spielen also sowohl chemische wie parasitäre Reize in der Aetiologie der Balanoposthitis die Hauptrolle, doch sind auch mechanische Einwirkungen nicht ohne Bedeutung.

Ihrem anatomischen Charakter nach kann man zunächst die einfachen Katarrhe unterscheiden, welche mit Röthung und Schwellung der Schleimhaut und des ganzen Präputiums sowie mit vermehrter Secretion und Epitheldesquamation einhergehen. Diese Entzündungen können bald vorübergehen. Bedenklicher sind die eiterigen Catarrhe, zu welchen auch die Trippererkrankung (Eicheltripper) gehört. Es bildet sich dabei nicht nur reichliches Exsudat, welches hauptsächlich in der Eichelrinne sich ansammelt, sondern es können auch durch Maceration und Abstossung des Epithels Erosionen und Excoriationen entstehen, aus denen dann weiterhin durch die Einwirkung der Entzündungserreger bezw. der chemischen Substanzen des Secrets und Exsudats wirkliche Geschwüre hervorgehen können. Diese heilen unter Narbenbildung, aber zuweilen auch unter Verwachsung der beiden Schleimhautflächen, sodass eine mehr oder weniger ausgedehnte Obliteration des Präputialsackes die Folge ist. In den schwersten Fällen schliessen sich noch weitere Veränderungen in den übrigen Theilen der Vorhaut und Eichel an, Verdickung und Schrumpfung der Vorhaut, Induration und schwielige Verödung der Eichel. Das sind dann die Fälle, wo

der acute Schleimhautkatarrh den Ausgang in eine chronische productive Entzündung der tieferen Gewebstheile genommen hat. Sowohl im acuten Stadium wie im chronischen kann, im ersteren durch die entzündlich ödematöse Schwellung, im letzteren durch die Narbenretraction, besonders wenn anfangs kleine Einrisse an dem Vorhautrand vorhanden waren, eine Phimose entstehen. Ausser der schon vorher erwähnten Gonorrhö, bei welcher die Follikel der Schleimhaut zuweilen eine besonders starke Veränderung zeigen (Folliculitis praeputialis gonorrhoica) gibt es noch eine specifisch mycotische eiterige Entzündung bei Diabetes, die Balanoposthitis aspergillina. Unter dem Einflusse des zuckerhaltigen Harnes wachsen in dem Smegma und zwischen den Epithelzellen Mycelpilze, welche von Friedreich u. a. als Aspergillen angesprochen worden sind. Dabei ist eine sehr reichliche Absonderung meist äusserst übelriechenden Eiters vorhanden und das von Pilzen durchsetzte Smegma bildet manchmal gradezu croupähnliche Auflagerungen auf der Schleimhaut. Erosionen, Geschwüre, Narben, Phimose können entstehen wie bei den anderen Entzündungen auch, doch wird von Leuchert behauptet, dass die letzteren nicht Folge der Entzündungen seien, sondern solche von Furunkeln am äusseren Rande des Präputiums, wie sie bei Diabetes auch an anderen Stellen der Körperoberfläche so häufig vorkommen.

Pseudomembranöse (croupöse und diphtherische) Entzündungen können primär und secundär entstehen. Primär theils als reine Schleimhautveränderung unter der Einwirkung zersetzten Secretes, theils als Wundinfection nach der Beschneidung, besonders wenn die Mutter an einer puerperalen Infection erkrankt ist. Secundär kann bei allen möglichen acuten Infectionskrankheiten, bei der Synanche (Rachendiphtherie), bei Typhus, Pocken, Scharlach, Masern die Entzündung entstehen.

Von umschriebenen exsudativen Veränderungen sind die Pocken und der Herpes zu erwähnen. Pockenpusteln sollen sowohl an der Vorhaut, wie an der Eichelschleimhaut vorkommen, ebendaselbst finden sich beim Herpes praeputialis s. progenitalis die zu einer oder mehreren Gruppen zusammengelagerten Bläschen, durch deren Platzen flache, mit schmalem weissem Epithelsaum umgebene Geschwürchen entstehen, die sich unter der Einwirkung des Smegma zu grösseren Geschwüren umwandeln können, die dann unter Narbenbildung heilen. In einem Falle wenigstens ist dabei eine Veränderung an den Nerven des Penis (cylindrische Verdickung) beobachtet worden, welche auf den neurotischen Charakter des Herpes hinweist.

Als Psoriasis praeputialis bezeichnet Schuchardt eine der Psoriasis buccalis (s. Bd. I, S. 600) ähnliche Veränderung, welche er neben Peniskrebs und bei Phimose fand. Die untere Seite der Glans hatte ein epidermisähnliches Aussehen, war glatt, glänzend, grauweiss, die Veränderung trat deutlich in einzelnen rundlichen Flecken auf, die confluirten. Mikroskopisch zeigte sich Vergrösserung und namentlich Verlängerung der Interpapillarspalten, eine dicke Hornschicht, viel Eleïdin und eine starke kleinzellige Infiltration unter dem Epithel.

Die Cavernitis kann eine acute eiterige und eine chronische

fibröse sein, sie kann sowohl die Corpora cavernosa penis mitsammt der Eichel wie die Corp. cavern. urethrae betreffen, sie kann eine totale und eine partielle sein. Je ausgedehnter sie ist, um so mehr wird eine Schwellung und Erection des ganzen Penis vorhanden sein. Die partielle eiterige Cavernitis, welche am häufigsten an dem Corp. cav. urethr. vorkommt, führt zur Bildung von Abscessen, welche häufig mit der Harnröhre in Verbindung stehen, aber auch an der Haut zum Durchbruch gelangen können. Bei der totalen Cavernitis können sich mehrfache Abscesse bilden; sehr selten sind die cavernösen Räume mehr gleichmässig strotzend mit Eiter gefüllt. Dass dabei leicht hier oder da Necrose entstehen kann, ist begreiflich, es sind aber auch Fälle bekannt geworden, wo die gesammten Corpora cavernosa sequestrirt und durch die dabei entstandenen subcutanen und cutanen Abscesse nach aussen entleert worden sind. Freilich dürfte es sich in solchen Fällen meist nicht um eine primäre Entzündung, sondern um eine Thrombose mit secundärer Entzündung handeln. Ueberhaupt sind die meisten Eiterungen der cavernösen Körper secundäre, welche an Tripper, periurethrale Abscesse, Verletzungen, phagedänische Schanker sich anschliessen und nur sehr selten idiopathisch, bei Pyämie, Typhus, Pocken entstehen. Wenn nicht infolge des thrombophlebitischen Charakters der Entzündung eine allgemeine Infection das Leben beendet, kann eine Heilung durch Narbenbildung d. h. durch chronische fibröse Cavernitis eintreten. Am leichtesten geschieht das bei umschriebenen Abscessen, an deren Stelle dann ebenso wie an Stelle partieller, durch fibröse Cavernitis organisirter Thromben eine Schwiele das cavernöse Gewebe unterbricht, welche eine gleichmässige Erection unmöglich macht. Solche harten Knoten der Schwellkörper sind als Nodi oder Ganglia penis bezeichnet worden. Eine Heilung durch Schwielenbildung kann aber auch bei den ausgedehnten Eiterungen eintreten. Zunächst finden sich dann wohl noch in der Bindegewebsmasse eingesprengt Reste von Abscessen, endlich aber bleibt nur fibröses Gewebe übrig, welches natürlich der Schwellbarkeit vollständig entbehrt und durch seine Retraction zu einer oft äusserst beträchtlichen Einschrumpfung des gesammten Penis Veranlassung gibt. Es scheint übrigens nicht nothwendig zu sein, dass in den Schwellkörpern selbst Eiterung statthat, sondern die indurative Bindegewebsneubildung kann auch ohne solche z. B. im Anschluss an schweren und langdauernden Tripper entstehen. Ob aber bei diesen Sclerosen der Corpora cavernosa nicht doch vielleicht eine Thrombose vorausgeht, bleibt noch festzustellen.

Ebenso bedarf es weiterer Untersuchung, ob die Indurationen, welche bei Gicht im Bereiche des Lig. suspens. penis und an der Albuginea der Schwellkörper beobachtet worden sind, ebenfalls auf entzündliche Bindegewebsbildung, etwa um Gichtnecrosen herum, zurückzuführen sind, und ähnlich steht es mit den gleichen Beobachtungen bei Diabetes. Es handelt sich in beiden Fällen hauptsächlich um alte Leute.

In dem schwieligen Bindegewebe scheinen sich Kalksalze ablagern zu können, ob auch Knorpel- und Knochenbildung vorkommt, ist nach

dem S. 267 Gesagten zweifelhaft. In einem kürzlich von Niehus mitgetheilten Fall von Cavernitis chronica fand sich eine eigenthümliche, von den Epithelien der Glans ausgehende zapfenförmige, nicht cancroide Epithelneubildung neben einer Ersetzung des Corp. cavern. glandis durch lockeres Bindegewebe und Bündel glatter Muskelfasern mit herdweiser und diffuser zelliger Infiltration und Granulationsbildung.

Die Entzündungen der Penishaut weichen nicht wesentlich von den Hautentzündungen überhaupt ab, auf deren Schilderung verwiesen wird. Es sei deshalb nur bemerkt, dass beim Erysipel und der Phlegmone meist eine sehr starke Schwellung der Haut und leicht Gangrän entsteht. Ueberhaupt sind schnell zu Gangrän führende Entzündungen des gesammten Penis wiederholt beobachtet worden. Nach Verchère handelte es sich in diesen Fällen von sog. Spontangangrän um primäre septische Lymphangitis des Penis, welche von kleinen Schrunden oder sonstigen kleinen Verletzungen der Eichel (meist nach einem Coitus) ihren Ausgang nimmt.

Ueber Folliculitis praeputialis gonorrhoica: Touton, Arch. f. Dermatol. u. Syph. 21, p. 15, 1889; Pick, ebenda, Ergänzungsheft, p. 258; Lefort, Des folliculites uréthrales blennorrhagiques, Thèse de Paris 1889.

Ueber diabetische Balanitis: Friedreich, Virch. Arch. 30, p. 476, 1864; Simon, Transact. of the internat. Congress, London, III, 138, 1881; A. Leuchert, Ueb. Phimosis diabetica, Diss. Berlin 1884 (mit Literatur).

Herpes progenitalis, Nervenveränderung: Verneuil, Arch. gén. de méd. 1861, II, p. 537 (als Neurome cylindrique plexiforme bezeichnet, aber es handelte sich um eine Verdickung des interstitiellen Gewebes). — Recidivirender Herpes: Doyon, Paris 1868.

Psoriasis praep.: Schuchardt, Beitr. z. Entsteh. d. Carc., Habilit.-Schrift, Halle 1885, p. 21.

Cavernitis mit Eiter in den Hohlräumen: Rokitansky, Lehrb. d. path. Anat. III, p. 407, 1861 (Sectionsbericht) — durch phagedänischen Schanker mit nachträglicher Schrumpfung der Corp. cavern.: Neumann, Wien. med. Jahrb., 1882, p. 143 — mit Totalnecrose der Corp. cav.: Gay, Pathol. Transact. XXX, 323, 1879 (Thrombose nach Thr. der Ven. femor.); Richet, Arch. de méd. de Paris, 1841.

Sclerose der Corp. cavern.: Mauriac, Gaz. hebdom. 1886, No. 37, p. 602 (Literatur); Sepp, Weekbl. van hed Nederl. Tijdskr. voor Geneesk. 1886, No. 1. — bei Gicht und Diabetes: Tuffier, Ann. des mal d. org. gén. urin. 1885, p. 401; Verneuil, Bull. et mém. de la Soc. de chir., VIII, 826, 1882.

Einen Fall von sog. totaler Ossification des Penis citirt Mauriac (l. c.) aus Ephémerides des curieux de la nature, 1687, II, p. 71.

Chronische Cavernitis: Niehus, Virch. Arch. 118, p. 161, 1889.

Lymphangitis mit Gangrän: Verchère, France méd. 1887, No. 62 (Ctbl. f. Chir. 1887, p. 824).

Infectiöse Granulome.

Unter den infectiösen Granulationsgeschwülsten dominiren bei weitem die syphilitischen Neubildungen, welche in allen Stadien der Syphilis und mit den entsprechenden Verschiedenheiten hier vorkommen. Sitz der Veränderungen können alle Theile, Haut, Schleimhaut, Schwellkörper sein; wegen ersterer wird auf das Kapitel von den Hautkrankheiten verwiesen, also hier nur Schleimhaut und Schwellkörper in Betracht gezogen. Entsprechend der gewöhnlichen Art der Infection befindet sich am Penis, und zwar an Vorhaut und Eichel,

der Hauptsitz des syphilitischen Primäraffects, der Initialsklerose, welche im Mittel 3—4 Wochen nach der Infection erscheint und langsam sich weiter entwickelt. Meistens entsteht zuerst an der Schleimhaut der Eichel oder des Präputiums ein kleines Bläschen auf gerötheter Basis, welches leicht übersehen werden kann und noch nichts Charakteristisches an sich trägt, ebensowenig wie die Erosion, welche durch das Platzen des Bläschens sich bildet. Nun aber beginnt unter Ausbreitung der Röthung der Grund der Erosion und ihre Umgebung sich zu verhärten, zu induriren. Die Verhärtung kann verschieden tief in das Gewebe hineindringen, nicht selten, besonders an der Eichel, bleibt sie ganz oberflächlich, so dass eine pergamentblattähnliche Induration entsteht, welche man mit Sicherheit nur erkennen kann, wenn man sie seitlich mit den Fingern betastet. Uebrigens kann die Gestalt der Sclerose auch mehr kugelig, länglich, bohnenförmig u. s. w. sein. Hat sie sich am Orificium urethrae entwickelt, so kann die ganze Eichelspitze hart und das Orificium selbst verengert werden; eine Sclerose am Vorhautrand bewirkt Phimose, eine solche in den hinteren Abschnitten der Präputialschleimhaut erschwert das Zurückziehen des Präputiums. Häufig sitzt eine Sclerose an der Corona glandis und greift durch den Sulcus auf das innere Vorhautblatt über. Wenn man dann die schwer zurückschlagbare Vorhaut mit Gewalt umschlägt, so springt die verhärtete Partie in ähnlicher Weise scharf hervor, wie am Augenlid der Knorpel, und erhält auch in ähnlicher Weise durch den Druck eine blasse, wachsartige Färbung.

Mikroskopisch sieht man in dem indurirten Gewebe eine reichliche, hauptsächlich aus kleinen runden, gelegentlich hie und da aber auch aus grösseren epithelioiden oder gar Riesenzellen bestehende zellige Infiltration, welche hauptsächlich die Umgebung und die Wand der Gefässe einnimmt, die in einer Verdickung und Doppelschichtung der Capillarwand (geschwollenes Endothel und kernhaltige Adventitia) sowie häufig Verdickung der Wand der Venen und besonders der Arterien sehr charakteristische Veränderungen darbieten. Unter den Zellen befinden sich in der Regel, besonders in den Randpartien der Induration eine grosse Zahl granulirter Zellen (Ehrlich'scher Mastzellen). Auch die Bindegewebsbündel erscheinen verändert, starr, sklerosirt, so dass offenbar auch sie dazu beitragen, die so charakteristische Verhärtung der veränderten Stelle zu erzeugen. Diese zellige Infiltration des Gewebes ist die wesentliche und charakteristische Veränderung; das Epithel kann in grosser Ausdehnung über der Sklerose erhalten sein, wenigstens in seinen tieferen Schichten, wenn auch dieselben meistens von Wanderzellen durchsetzt sind. Dies erklärt es, dass die Sklerosen ohne vorherige Geschwürsbildung heilen können, indem die zellige Infiltration entweder ohne eine Spur zu hinterlassen langsam wieder verschwindet, oder auch eine narbenartige Veränderung an ihrer Stelle zurücklässt. Häufig aber entstehen durch oberflächliche necrotische Vorgänge nicht nur ausgedehntere Defecte im Epithel, sondern auch Substanzverluste in dem tieferen Gewebe: syphilitische Primärgeschwüre, sogen. harte Schanker. Der letzte Name gibt eine charakteristische Eigen-

schaft dieser Geschwüre wieder, die Verhärtung des Grundes und der Ränder; es handelt sich eben nur um eine an der Oberfläche geschwürig zerfallende Sklerose. Der Geschwürsgrund secernirt nur wenig dünnen Eiter, gelegentlich werden einige necrotische Gewebsfetzchen abgestossen, selten entstehen warzige, papilläre Wucherungen an demselben. Auch das Geschwür kann heilen; die aus ihm hervorgehende Narbe ist oft noch lange Zeit auffällig hart, aber schliesslich kann die Härte verschwinden und nur eine weiche, oberflächliche Narbe übrig bleiben. Seltener ist es, dass dauernd eine dickere, schwielige Narbenmasse zurückbleibt.

Gelegentlich verläuft der Process etwas anders, indem schon bald nach dem inficirenden Coitus ein Geschwür ohne Sklerose, sog. weicher Schanker entsteht, dessen Grund und Ränder erst nach Verlauf längerer Zeit mehr und mehr induriren. So entsteht dann ein gemischtes Schankergeschwür, welches von dem vorher geschilderten besonders durch die ausgesprochenere Eiterabsonderung verschieden ist. Grade solche Beobachtungen haben die Beantwortung der viel discutirten Frage, ob der weiche und der harte Schanker zusammengehören, ob sie die Resultate derselben Infection, also beide im engeren Sinne syphilitisch seien, oder ob nur der harte Schanker der Syphilis angehöre, der weiche dagegen gar nichts mit ihr zu thun habe, sondern das Resultat einer besonderen Infection sei, in hohem Masse erschwert. Dass der weiche Schanker ebenfalls auf infectiöser Basis beruht, darüber kann kein Zweifel sein, aber über die Unitäts- und Dualitätslehre sind die Akten noch nicht geschlossen. Es ist hier nicht der Ort, näher auf diese Frage einzugehen, ich verweise vielmehr deshalb auf die Lehrbücher der Syphilidologie und bemerke nur, dass meines Erachtens der weiche Schanker ebensowohl von der eigentlichen Syphilis getrennt werden muss, wie der Tripper, der früher auch der Syphilis hinzugerechnet worden ist. Ich werde daher über den Schanker in dem Kapitel von den regressiven Ernährungsstörungen noch einiges mittheilen.

Die Initialsklerose stellt die Eintrittsstelle des syphilitischen Giftes in den Körper dar, von wo aus sich dasselbe vielleicht schon direkt durch das Blut, sicher mit der Lymphe weiter verbreitet. Dies beweisen die indolenten Bubonen der regionären Lymphdrüsen, gelegentlich aber auch die Veränderungen der Lymphgefässe selbst. Ich meine damit weniger die gelegentlich vorkommenden acuten Lymphgefässentzündungen mit starker ödematöser Schwellung der Haut, besonders des Präputiums, denn diese sind wohl kaum als Wirkungen des Syphilis-Giftes anzusehen, sondern die langsam auftretende, meist ungleichmässige, knotige Verdickung und Induration der Lymphgefässwand, welche der Initialsklerose und den indolenten Bubonen gleichwerthig an die Seite gestellt werden muss.

Dem zweiten Stadium der Syphilis gehören die Papelbildungen an, da sie wenigstens in ihrer Mehrzahl der Ausdruck einer Blutinfection sind, also nicht durch direktes Eindringen des Giftes von Aussen, sondern auf dem Blutwege entstehen. Es können sich einzelne hanfkorn- bis erbsengrosse, rothe, an der Oberfläche nässende Knötchen an

der Schleimhaut bilden, aber gern entstehen mehrere Papeln nebeneinander, welche zu grösseren beetartigen Massen zusammenfliessen und dann die breiten Schleimpapeln oder Condylomata lata darstellen. Es sind dies weiche Anschwellungen von hell- oder dunkelrother Farbe, welche aus einer zelligen Infiltration hauptsächlich des Papillarkörpers hervorgehen, in welchem die einzelnen Papillen beträchtlich erweitert erscheinen. Das Epithel kann, besonders am Rande in den unteren Schichten Wucherungserscheinungen darbieten, in seiner oberen Schicht ist es meist macerirt, abgehoben, so dass die weiche Malpighi'sche Schicht blossliegt, an welcher eine Einwanderung und Durchwanderung von Leukocyten nachzuweisen ist. Wie bei der Initialsklerose kann das ganze Epithel verschwinden und eine Ulceration an der Oberfläche Platz greifen — condylomatöses Geschwür. Je tiefer das Geschwür war, um so grösser und deutlicher wird die bei der endlichen Heilung entstehende Narbe sein, nicht ulcerirte Condylome können spurlos wieder verschwinden. Man sieht, dass der ganze Process die grösste Aehnlichkeit mit der Initialsklerose hat, was sich auch noch weiter darin zeigt, dass die Blutgefässe sich ähnlich verhalten, wie bei der Sklerose. Wenn, wie es vorkommt, die Consistenz der ulcerirten Schleimpapeln eine etwas derbere wird, so kann die Differenzialdiagnose zwischen condylomatösem und hartem Schankergeschwür Schwierigkeiten machen.

Das 3. Stadium der Syphilis ist charakterisirt durch das Auftreten der gummösen Neubildungen, der Syphilome, im engeren Sinne. Sie können ausser an der Urethra an der Haut des Penis, an der Vorhaut, der Eichel, den Schwellkörpern auftreten. Sie bilden harte, schmerzlose, im Mittel bohnengrosse Knoten, welche zerfallen und Geschwüre resp. Perforationen und Fisteln, aber auch schon an und für sich Stricturen und Difformitäten bewirken können. Da auch an der Schleimhautoberfläche die gummösen Knoten mehr in der Tiefe zu liegen pflegen, so sind auch die aus ihnen hervorgehenden Geschwüre tief liegende, deren Ränder scharf abgeschnitten sind und die umgebende Schleimhaut nicht überragen. Der Grund wird von einer gelben, puriforme Absonderung liefernden Masse gebildet. Die Heilung der ulcerirten wie der nicht ulcerirten Gummata geschieht unter Narbenbildung d. h. unter Bildung eines derben fibrösen Gewebes, wie das schon früher z. B. bei der Leber (I. S. 949) beschrieben worden ist.

Die Fortschritte in der ätiologischen Erkenntniss der Tuberculose haben es mit sich gebracht, dass man in neuerer Zeit häufiger als früher tuberculöse Veränderungen, im Besonderen Geschwürsbildungen als solche erkannt hat. Umgekehrt hat gerade die Erkennung der tuberculösen Geschwüre am Penis die ätiologischen Kenntnisse betreffs der Tuberculose überhaupt gefördert, indem sie uns Beispiele von directer contagiöser Verbreitung der Tuberculose geliefert hat. Es sind nämlich in immer grösserer Anzahl Fälle zur allgemeinen Kenntniss gelangt, bei denen aus der rituellen Beschneidungswunde tuberculöse Geschwüre sich bildeten, weil der Cultusbeamte phthisisch-tuberculös war und zweifellos mit dem Munde Bacillen auf die frische Wunde

übertragen hatte. Die anatomische Erscheinungsweise der Geschwüre weicht in nichts von der bekannten ab. Sehr selten sind tuberculöse Veränderungen des Penis (von der Harnröhre abgesehen) bei Erwachsenen, doch hat kürzlich Kraske einen Fall bekannt gegeben, wo unter einem charakteristischen tuberculösen Geschwür der Glans die ganze Eichel aus einer trockenen, käsigen, auch durch das Mikroskop als tuberculöse nachgewiesenen Masse bestand.

Betreffs der Literatur über den Primäraffect und die Condylome wird auf die Lehrbücher der Syphilidologie verwiesen. Pinner, Beitr. zur Histol. der breiten Condyl. Berl. kl. Woch. 1888, No. 7.

Ueber syphilitische Lymphgefässveränderungen s. Bd. I, p. 277, Literatur; Caspary, Viertelj. f. Dermat. und Syph. IV, 45, 1876.

Gummata des Penis: Elsenberg, Wien. med. Bl. 1886, No. 29; Brégeat, Contribution à l'étude des gommes du pénis, Thèse de Paris 1886 (30 Fälle); Portalier, Ann. de dermat. et de syph., IX, p. 531, 1888 (bespricht Differenzialdiagnose zwischen gummösem und sclerösem Schanker-Geschwür); Lücke (Deutsche Ztsch. f. Chir. II. 362, 1873) fand an zwei amputirten Gliedern die syphilitischen Geschwülste wesentlich aus Narbenmasse bestehend.

Ueber die Syphilisbacillen s. unter Parasiten.

Uebertragung der Tuberculose durch die Beschneidung: Lehmann, D. med. Woch. 1886, No. 9; Elsenberg, Berl. kl. Woch. 1886, No. 35, p. 581 und Virch.-Hirsch's Jahresb. 1887, I, 227; Löwenstein, D. Impftub. d. Präp. Diss. Königsb. 1889.

Eicheltuberculose: Kraske, Tagebl. der Kölner Naturforscher-Vers. 1888 (Berl. kl. Woch. 1888, p. 877).

Progressive Ernährungsstörungen.

Unter den hypertrophischen Processen erwähne ich zunächst Veränderungen der Corpora cavernosa, welche noch wenig bekannt und jedenfalls sehr selten sind, nämlich hypertrophische Verdickung der Balken der Schwellkörper mit entsprechender Vergrösserung des ganzen Penis. Diese Fälle schliessen sich eng an die Sklerose der Schwellkörper an, sind theilweise mit anderen Veränderungen (Strictur, Fistel) combinirt, theilweise aber durchaus idiopathisch.

Häufiger sind zahlreiche hypertrophische, zu den eigentlichen Geschwülsten überleitende Veränderungen an den Schleimhäuten und der Haut des Penis. Ich führe zuerst die Elephantiasis an, obgleich sie in unseren Breiten selten auftritt und selbst wenn sie vorkommt meistens auf einen Aufenthalt in den Tropen zurückzuführen ist. Dieselbe betrifft seltener die Eichel mit, sitzt an der Vorhaut allein oder häufiger an der Vorhaut und Penishaut oder auch noch am Scrotum. Bei geringerer Veränderung ist das Präputium nur mässig verdickt, hauptsächlich in der Frenulumgegend, welche sich ähnlich wie bei Oedem vorwölben kann (Posthornform), in höheren Graden kann eine mächtige Geschwulst entstehen, die in den höchsten Graden der Vorhaut- und Peniselephantiasis bis zu den Knien herabreichen und ein Gewicht von mehreren Kilo, ja von über 25 Kilo erreichen kann. Zum Unterschied von den elephantiastischen Vergrösserungen des Scrotums, bei welchen die Harnröhrenmündung nahe der Basis der Geschwulst sich befindet, sitzt sie bei diesen Fällen immer an oder nahe dem unteren Pole. Unter den veranlassenden Ursachen werden Quetschung, Schanker, Fu-

runkel etc. aufgeführt, am wichtigsten ist jedenfalls, dass wie anderwärts so auch hier oft roseartige Entzündungen oder sonstige Lymphgefässstörungen der Elephantiasis vorausgehen bezw. sie begleiten. Die elephantiastische Neubildung besteht aus einem festeren oder weicheren, manchmal speckartig aussehenden Gewebe, welches mikroskopisch sich als faseriges, besonders in den oberflächlichen Schichten viele Mastzellen enthaltendes Bindegewebe erweist, in dem am Präputium wenigstens wiederholt grosse Mengen von glattem Muskelgewebe gefunden wurden. Fleckweise oder auch wohl in grösserer Ausdehnung finden sich zellige Infiltrationen, besonders auch um die Gefässe herum. Das Epithel sowie der Papillarkörper können sich verschieden verhalten; manchmal sind sie unverändert, in anderen Fällen zeigen sich Uebergänge zu einer Gruppe von Neubildungen, bei welchen eine starke Vergrösserung der Papillen und nicht selten auch Wucherung des Epithels vorhanden ist, und welche infolge dessen durch ihre unebene, höckerige, warzige Oberfläche ausgezeichnet sind und vielfach unter dem Namen der Papillome zusammengefasst werden, obwohl histologisch die grössten Verschiedenheiten bestehen.

Am nächsten stehen wohl die aus einer Hypertrophie des Papillarkörpers hervorgehenden, hauptsächlich am vorderen Ende des Präputiums (Fig. 60) und der Eichel sitzenden klumpigen, knotigen Wuche-

Fig. 60.

Sog. gutartige Papillome des Präputiums, natürliche Grösse. Eine Sonde ist in die enge Präputialöffnung eingeführt.

rungen, welche man mit der Elephantiasis verrucosa anderer Hautstellen vergleichen kann.

Die häufigsten papillären Wucherungen sind die sog. spitzen Condylome (Condylomata acuminata), welche in ausgesprochener Weise auf entzündlichem Boden sich entwickeln, besonders im Anschluss an Tripper, aber auch ohne solchen, wenngleich immer in Folge einer deutlichen Reizung (stagnirendes Secret etc.) entstehen. Eine Phimose ist dementsprechend als Ursache für Retention von Secret etc. im Präputialsack auch eine häufige Veranlassung für die Entwicklung von Condylomen. Früher für ansteckend und der Syphilis angehörig oder nahestehend gehalten, ist jetzt ihre völlige Harmlosigkeit in dieser Beziehung sicher gestellt. Die spitzen Condylome bilden bald kleinere, bald grössere, zuweilen multiple papilläre Wucherungen der

Eichel und Vorhaut. Bei vorhandener Phimose erscheinen die Wucherungen oft wie plattgedrückt, hahnenkammförmig. In extremen Fällen bilden sich bis hühnerei-, ja faustgrosse Massen, welche mit ihrer zackigen, von zahlreichen Spalten durchsetzten Oberfläche dem Blumenkohl gleichen (Blumenkohlgewächse). Für die Differenzialdiagnose von ähnlich aussehenden Krebsen ist die Beschaffenheit der Basis dieser Bildungen und ihrer Umgebung wichtig. Bei den Condylomen sind dieselben weich, die Neubildungen sind oft geradezu auf der Unterlage verschiebbar, die papillären Krebswucherungen dagegen sitzen auf hartem infiltrirtem Boden fest und unbeweglich auf. Nur wenn eine entzündliche (zellige) Infiltration an der Basis der Condylome Platz gegriffen hat, können diese Merkmale versagen. Eine solche kann aber zustande kommen im Anschluss an eine Ulceration der Oberfläche. Mikroskopisch sieht man lang ausgewachsene, gefässhaltige, aus faserigem, aber häufig zellenreichem Bindegewebe bestehende Papillen, welche, je grösser der Tumor ist, um so reichlicher verzweigt sind, bedeckt von einem vielschichtigen Plattenepithel, welches häufig die Zwischenräume zwischen den Endpapillen gänzlich ausfüllt, so dass die Oberfläche noch weniger zottig aussieht als wie sie es ohne dies thun würde. Es ist also auch eine beträchtliche Neubildung von Epithel vorhanden, immerhin überwiegt aber doch hier die von dem Papillarkörper ausgehende Wucherung. Es gibt aber auch sowohl an der Penishaut wie besonders an der Eichel und dem Präputium hypertrophische Bildungen, bei denen dies umgekehrt ist, die sog. Keratosen oder Hornbildungen. Es handelt sich dabei um kleinere oder grössere, bis 4″ lange und fingerdicke, meist etwas gebogene hornartige Auswüchse von gelber, gelbbrauner bis fast schwarzer Farbe, welche deutlich längsgestreift, an der Basis aber manchmal auch quergestreift sind, und eine nagelartige Consistenz, aber eine spröde, bröckliche Beschaffenheit haben. Die Masse besteht zum grössten Theil aus verhornten Epithelzellen, aber das Epithel sitzt auf vergrösserten gefässhaltigen Papillen auf, welche weit in das Horngebilde hineinreichen können. Die Keratosen des Penis treten gern multipel auf, fast ausschliesslich bei alten Leuten. Man hat die Hörner nach Phimosenoperation, sowie mehrmals aus spitzen Condylomen sich entwickeln sehen und 1 mal wenigstens neben Hornkrebs gefunden. Dies ist besonders beachtenswerth, denn es zeigt die Verwandtschaft, welche zwischen allen diesen Bildungen besteht. Am deutlichsten zeigt sich die Verwandtschaft zwischen papillären Wucherungen und Krebs an dem Umstand, dass die Mehrzahl der Peniskrebse ebenfalls unter dem Bilde einer papillären Neubildung auftritt, ja dass aus einer anfänglich gutartigen, d. h. rein oberflächlichen papillären Wucherung ein Krebs werden kann.

Gewöhnlich beginnt der papilläre Krebs als ein kleines Wärzchen, welches dann bald grösser wird und sich besonders auch der Fläche nach ausbreitet, aber auch immer mehr über die Oberfläche hervorragt, dabei stets den warzigen, papillären Bau, das blumenkohlartige zerklüftete Aussehen beibehaltend (Fig. 61). Die Oberfläche erscheint feucht, nässend, die Spalten sind mit stark riechenden, weisslichen,

schmierigen Massen angefüllt. Mikroskopisch erhält man das typische Bild des Hornkrebses: zapfenartig in die Tiefe dringende mit geschichteten Hornkugeln, die von einer keratohyalinhaltigen Schicht

Fig. 61.

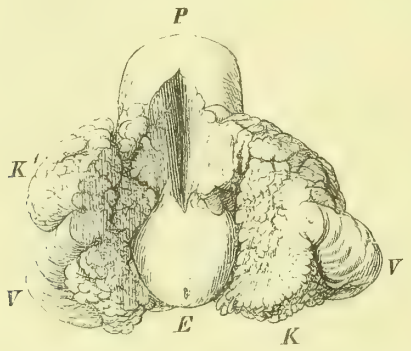

Papillärer Krebs des Praeputiums, $^2/_3$ nat. Grösse.
Praeputium an der oberen Seite aufgeschnitten. E unveränderte Eichel mit Harnröhrenöffnung, V der verdickte aber nicht krebsige Randtheil der Vorhaut, K die im Vorhautsack gelegene, K' die durch den hinteren Theil des Präputiums hindurchgewachsene Krebsmasse, P Penis, auf welchen der Krebs übergegriffen hat.

umgeben sind, reichlich versehene Krebskörper, welche am Rande der Wucherung (Fig. 62) unmittelbar in das normale Epithel übergehen,

Fig. 62.

Cancroid des Penis, ganz schw. Vergr.
Rechts normale Haut; h Hornschicht, k Keratohyalin, s Stachelzellenschicht; Uebergang in den Krebs (c), bei g oberflächliches Geschwür. Sämmtliche dunklen Partien bei c sind Krebskörper.

aus dessen Interpapillarbildungen die Krebszapfen hervorgegangen zu sein scheinen. Die ebenfalls vergrösserten und gewucherten Papillen bilden das Stroma des papillären Theils, in der Tiefe ist das alte Gewebe zum Stroma geworden. Es kann an demselben kaum eine Veränderung vorhanden sein, aber es gibt auch Fälle, wo dasselbe so reich ist an Zellen, dass es einem Granulationsgewebe gleicht. Man mag solche Fälle mit dem Namen Carcinoma granulosum versehen; sie weichen in ihrem Wesen nicht von den anderen ab, sondern sind wie die gewöhnlichen Hornkrebse Cancroide. Der Sitz der ersten Krebswucherung kann verschieden sein. Im Rand der Vorhaut, in der Gegend des Sulcus, an dem innern Blatt der Vorhaut, überall kann der Krebs entstehen. Beim weiteren Wachsthum kann ein Uebergreifen von einem Theil auf den anderen stattfinden, doch bleibt häufig, wie es auch in Fig. 61 zu sehen ist, die Eichel lange Zeit frei, wie auch umgekehrt das Präputium längere Zeit zwar nicht unverändert, denn es ist in der Regel bald verdickt, geschwollen, aber doch von Krebs frei bleiben kann. Nicht selten wächst ein in der Tiefe des Präputialsackes entstandener Krebs durch den hinteren Abschnitt der Vorhaut hindurch, so dass dann die Krebswucherung, welche vorher vielleicht infolge der häufig dabei vorhandenen Phimose unbemerkt geblieben war, nun offen zu Tage tritt. Nach dem Penis hin geschieht die Verbreitung in der Regel in dem subcutanen Gewebe, während die Schwellkörper oft lange Widerstand leisten. Wie am Präputium so kann auch an der Penishaut, und zwar manchmal an mehreren Stellen zugleich, der subcutan liegende Krebs durch die Haut hervorbrechen. Die Verbreitung geschieht, wie bei den Krebsen überhaupt, auf dem Lymphwege. Man kann das mikroskopisch oft schon bei den ersten Wucherungen daran erkennen, dass die Krebszellenstränge in der Tiefe zu Netzen verbunden sind, welche offenbar nichts anderes als mit Krebszellen erfüllte Lymphräume sind. Aber auch makroskopisch kann öfter die Betheiligung der Lymphwege erkannt werden, indem eine knotige Verdickung und Verhärtung des grossen sog. dorsalen Lymphgefässes auftritt. Wenn der Krebs schliesslich auf die Corpora cavernosa übergeht, so geschieht dies wieder zunächst auf dem Lymphwege, indem in den Balken des Schwammgewebes die Krebszellen hauptsächlich um Gefässe herum, also offenbar im Bereiche perivasculärer Lymphspalten vordringen. Endlich kann aber freilich auch ein Einbruch in die cavernösen Hohlräume selbst erfolgen.

Während dieses Vordringens der Krebswucherung in der Peripherie ist in der Regel schon an den älteren Theilen eine Ulceration eingetreten, welche zu ausgiebigen Zerstörungen und durch ungleichmässiges Fortschreiten zu wunderlichen Missstaltungen der Theile führen kann. Bei Sitz des Krebses in der Tiefe des Vorhautsackes kann die Haut gänzlich zerstört werden, so dass dann die Eichel zu dieser abnormen Oeffnung heraussieht, während der leere Präputialschlauch nach unten hängt (Prolaps der Eichel). Geht die Krankheit unbeeinflusst ihren Lauf, so kann schliesslich der ganze Penis bis an die Bauchhaut »weggefressen« werden.

Eine discontinuirliche Verbreitung pflegt schon relativ frühzeitig aufzutreten. Zwar nicht in Form von Blutmetastasen, welche im Gegentheile selten sind und, wenn sie auftreten, wohl hauptsächlich im Corpus cavernosum ihren Ursprung haben, aber in Form von Lymphdrüsenkrebs. Wenn auch nicht jede vergrösserte Leistendrüse bei vorhandenem Peniskrebs schon unbedingt als krebsig angesehen werden darf, so ist sie es doch meistens. Die krebsigen Drüsen können eine beträchtliche Vergrösserung erfahren und in grosser Ausdehnung erweichen. Die Drüseninfection tritt ungemein häufig doppelseitig auf und betrifft zunächst die medialwärts von der Saphenamündung gelegenen Drüsen, durch deren nahe Beziehungen zu den Venen die wiederholt beobachteten schweren Blutungen aus diesen Venen sich erklären.

Ausser den papillären Krebsen gibt es in seltenen Fällen auch noch andere, welche mehr in die Tiefe wachsen, sehr bald ein flaches Geschwür mit aufgeworfenen Rändern bilden und schneller wie die anderen zu einer geschwürigen Zerstörung der ergriffenen Theile führen. Man kennt solche Krebse z. B. von den Lippen her; es besteht kein Grund zu der Annahme, dass sie einer anderen Kategorie von Krebsen angehören müssen, aber allerdings ist die Frage aufzuwerfen, ob nicht unter ihnen sich andere befinden können. Schon Rokitansky spricht von dem, wenn auch seltenen Vorkommen von Medullärkrebsen, welche als kleine Knoten entstehen und sogleich eine ausgedehnte krebsige Infiltration der Eichel bewirken, welche auch so schnell zerfallen können, dass aus den eröffneten Hohlräumen der Schwellkörper eine schwere Blutung entsteht. Auch Waldeyer hat einen Fall von Peniskrebs mit adenomatösen Wucherungen beschrieben, so dass man doch neben dem gewöhnlichen Krebs, dem Cancroid, auch noch einen seltenen Medullarkrebs zulassen muss.

Die Peniskrebse bilden etwa 2,8 pCt. aller Krebse; sie finden sich am häufigsten im 5.—7. Jahrzehnt. In ihrer Aetiologie scheint die Phimose eine gewisse Rolle zu spielen, da einerseits häufig Phimose bei Krebs vorhanden ist, andererseits diejenigen Rassen, welche Beschneidung üben, seltener als andere dem Krebs ausgesetzt sein sollen. Man wird daran denken müssen, dass der Zusammenhang darin gegeben ist, dass die Phimose zu Stagnation des Secretes etc. im Vorhautsack und damit zur Entstehung eines chronischen Reizzustandes Veranlassung gibt. Schuchardt glaubt, wie an der Zunge eine Art Psoriasis präputialis mit Krebs in Verbindung bringen zu können. Die Beziehungen der papillären Krebse zu Keratosen und einfachen Papillargeschwülsten, sowie die Differentialdiagnose sind vorher schon besprochen worden. Von sonstigen ätiologischen Momenten sind noch Verletzungen anzuführen, einmal wird auch Coitus mit einer an Uteruskrebs leidenden Frau angeschuldigt.

Noch seltener als die medullären Krebse sind melanotische. Es ist dabei immer die Möglichkeit einer Verwechselung mit melanotischen Sarcomen, welche sowohl von der Harnröhre wie von der Haut ausgehen können, im Auge zu behalten. Ungefärbte primäre Sarcome sind an den Corp. cavernosa beobachtet, ebenso ein Angiosarcom

bezw. Endothelioma intravasculare. Als seltenere Befunde, wesentlich an der Haut des Penis sind Lipome, Teleangiectasien, Fibrome zu erwähnen. Das bei dem Herpes präputialis angeführte plexiforme cylindrische Neurom ist Klebs geneigt für ein echtes Neurom mit Neubildung markloser Nervenfasern zu halten.

Sehr häufig finden sich am Penis cystische Bildungen, welche aber grösstentheils keine eigentlichen Geschwulstbildungen, sondern bloss Retentionscysten sind. Dahin gehören die oft in Unmasse vorhandenen, gelbe, höchstens stecknadelkopfgrosse Knötchen darstellenden Milien der Penishaut (Retentionscysten der Talgdrüsen), dahin die bis wallnussgrossen und noch grösseren, manchmal ebenfalls multiplen, schon bei kleinen Kindern vorkommenden Atherome, welche nicht nur an der Haut und an beiden Blättern der Vorhaut, sondern auch an der Eichel vorkommen, wo sie sich ebenfalls aus den Talgdrüsen entwickeln. Sie haben einen mehr oder weniger dicken bindegewebigen, von Epithel überzogenen Balg und einen breiigen, aus abgestossenem Epithel, sowie Zerfalls- und Zersetzungsprodukten (Cholestearin) bestehenden Inhalt. Ob Alles, was in der Literatur als Atherom aufgeführt ist, hierher gehört, ist mir zweifelhaft, besonders seitdem ich selbst einen multilocularen cystadenomatösen Tumor der Vorhaut mit dünnflüssigem Inhalt, wie er z. B. auch von Jobert von einer sog. Atheromcyste erwähnt wird, kennen gelernt habe.

Secundäre Geschwülste können sowohl durch Uebergreifen aus der Nachbarschaft wie metastatisch entstehen. Zu der ersten Gruppe gehören Krebse der Haut (vom Scrotum), Sarcome und Carcinome der Urethra wie der Corpora cavernosa (von der Prostata); metastatisch sind sowohl Carcinome wie Sarcome, besonders auch melanotische, vor allem in den Corpora cavernosa, wenn auch nur selten, beobachtet worden.

Hypertrophie der Balken der Schwellkörper finde ich als seltenes Vorkommniss bei Förster, Hdb. d. pathol. Anat. II, 371, 1863, ohne weiteren Nachweis erwähnt. Der merkwürdige Fall von Kerr, Philad med. Times, 1875, betraf einen 33jährigen Chinesen, welcher seit seinem 6. Jahre eine Vergrösserung des Penis bemerkte, der jetzt eine Dicke von $3^1/_2$—4″ hatte. Die Haut war normal, es bestand theilweise Phimose. Die Vergrösserung war durch das hypertrophische und etwas verdichtete Schwellgewebe bedingt. Eine wegen Blutung unvollendet gebliebene Operation hatte eine erhebliche Grössenabnahme zur Folge Demarquay beschreibt einen 8″ langen, mit Stricur und Fistel der Harnröhre behafteten Penis, dessen Schwellkörper in ein dem Rippenknorpel analoges und auch an Consistenz gleichkommendes Gewebe verwandelt waren.

Allgemeines über Elephantiasis: Esmarch und Kulenkampff, Die elephantiastischen Formen, 1885. — Histologie der El. praeput.: Thin, Pathol. Transact. XXXI, 337, 1880. — El. der Eichel und Vorhaut bei einem 6jähr. Knaben nach Phimosenoperation: Hofmokl, Arch f. Kinderhlk. III, 373, 1882. — El. nach Entzündung, Vereiterung und Exstirpation beider Leistendrüsenpackete in Folge von specifischer Infection: Landau, Berl. klin. Woch. 1888, No. 21. — In einem von mir selbst untersuchten Falle von elephantiastischer Hypertrophie des Präputiums allein war schon an der höckerigen, stellenweise geradezu warzigen Beschaffenheit der Oberfläche zu erkennen, dass eine starke Vergrösserung auch der Papillen vorhanden war. Im Uebrigen ergab sich mikroskopisch der gewöhnliche Befund, in dem hypertrophischen Bindegewebe verliefen zahlreiche Bündel glatter Muskelfasern, wie das auch schon von Kaufmann (l. c. p. 256) erwähnt wird. Die Mastzellen

waren am reichlichsten in den vielfach kleinzellig infiltrirten Papillen und deren Nachbarschaft.

Papillome: Zielewicz, Arch. f. klin. Chir. XII, 587, 1870 (mikr. Unters. von Waldeyer). — Nachweis der Unübertragbarkeit von spitzen Condylomen: Petters, Viertelj. f. Dermatol. u. Syph. VII, 255, 1875.

Hornbildungen: Lebert, Ueber Keratosen, 1864; Pick, Arch. f. Dermat. u. Syph. VII, p. 315, 1875 (konnte die Papillen bis über die Grenze des unteren und mittleren Drittels hinaus an einem grossen Horn verfolgen); Brinton, Am. med. News 51, p. 141, 1887 (mit Literaturzusammenstellung); Baldwin, ebenda p. 449; diese beiden Fälle nebst einem älteren von Reghellini sind zusammengestellt in Ann. univ. di med. 281, p. 273, 1887; Gould, Pathol. Transact. 38, p. 355, 1887 (neben Epithelkrebs, der aus einer Narbe nach Operation einer congenit. Phimose hervorgewachsen war).

Krebs neben Psoriasis praeput.: Schuchardt, Beitr. z. Entsteh. d. Carc. aus chron. entzdl. Zuständen, Habil.-Schr. 1885, p. 20; einen Fall, wo kleiner Peniskrebs ausgedehnte Metastasen machte und ausgesprochenes Wachsthum in Lymphgefässen zeigte, berichtet Kaufmann, l. c. p. 271; Krebs durch Contactinfection (?): Bruce, Pathol. Transact. XIX, 288, 1868. In dem Falle von Coote, Med. chir. Transact. 47, p. 1, 1864, war eine krebsige Infiltration des gesammten Penis entstanden.

Drüsenkrebs: Waldeyer und Fischer, Arch. f. klin. Chir. XII, 850, 1871 (es wird drüsenschlauchähnliche Wucherung der Krebszellen, aber nichts von Verhornung angegeben).

Melanocarcinom: Gould, Lancet 1880, I, 438. — Ueber melanotische Geschwülste überhaupt: G. Fischer, D. Ztsch. f. Chir. XXV, 313, 1887; Stein, New-York med. Rec. 1887, 31, p. 577 (metastatisches Sarcom).

Sarcome: Köhler, Char.-Ann. V, 607, 1880; Battle, Lancet 1885, I, 520. Fenwick, Lancet, 1889, I, p. 1060. Angiosarcom: Maurer, Ueber einen eigenthüml. Fall von A., Diss., Halle 1883. — Fibrosarcom, recidivirt: Beck, Pathol. Transact., XXIV, 153, 1873.

Secundäre Krebse: Eberth, Virch. Arch. 51, p. 145, 1870 (bei Carc. recti, eine Art krebsiger Thrombose in d. Corp. cavern., kirschkerngrosser Knoten); Neumann, Wien. med. Jahrb. 1882, p. 143; Weber, Deutsche Klinik, 1851, p. 160 (sec. bei Hodenkrebs).

Secundäre Sarcome: s. oben G. Fischer; kürzlich habe ich ein secundäres, sehr weiches Rundzellensarcom der Corp. cavern. beobachtet, welches von der Prostata ausgegangen war. Durch die Geschwulstmasse entstand eine Verdickung der Balken bis zu völligem Schwund der Hohlräume.

Atherome: Heschl, Oesterr. Ztsch. 1861, p. 267; Clarke, Pathol. Transact. XX, 247, 1869 (pendelnd); Fano, Gaz. des hop. 1867, p. 123; Fochier, Mém. de la soc. des sc. méd. de Lyon VIII, p. 111; Busch, St. Petersburger med. Woch. 1879, p. 238 (an der Eichel); Jobert, Bull. de therapeut. XXIV, 53, 1843 (Demarquay, l. c. p. 316), Cyste mit serös-flüssigem Inhalt, gehört vielleicht zu den Cystadenomen. Mein Fall ist beschrieben bei Fischer, D. Ztsch. f. Chir. XXIX, 605, 1889. Der Tumor soll seit frühester Jugendzeit bestanden haben, aber später etwas gewachsen sein. Ausser den makroskopisch erkennbaren Cysten fand ich mikroskopisch auch noch unerweiterte drüsige Bildungen. Auf S. 289 habe ich den Tumor irrthümlich als von der Urethra ausgehend angeführt.

Regressive Ernährungsstörungen.

An den Schwellkörpern kommt eine senile Atrophie vor, welche es bewirkt, dass das nicht atrophische Präputium relativ zu lang wird. Nahe steht die Atrophie, welche zuweilen bei Hodenatrophie sich einstellt. Dass durch locale Processe Verkleinerungen, fibröse Schrumpfungen des Penis vorkommen können, wurde bei den Entzündungen schon erwähnt. Es ist noch hinzuzufügen, dass zuweilen nach lange bestehenden syphilitischen Geschwüren an der Eichel eine Verkleine-

rung eintritt nicht nur infolge der Substanzverluste, sondern auch durch Schwund des tieferen Gewebes.

Auch von necrotischen Processen ist bereits in früheren Capiteln, bei den Circulationsstörungen wie bei den Entzündungen die Rede gewesen. Unter denselben ist die Gangrän besonders hervorzuheben, welche am Penis und Scrotum leichter als anderwärts durch Circulationsstörungen aller Art, besonders bei Umschnürung des Penis durch Fremdkörper oder durch das zurückgeschlagene zu enge Präputium (Paraphimose), sowie bei Erysipel und Phlegmone sich einstellt. In der Regel wird dabei nur die Haut gangränös, doch sind auch Fälle von gleichzeitiger Gangrän der Eichel bekannt. Durch partiellen Brand des Präputiums in den hinteren Abschnitten kann eine Perforation und daran anschliessend ein Prolaps der Eichel entstehen. Von verschiedenen Autoren sind als spontane foudroyante Gangrän Fälle beschrieben worden, bei welchen in acutester Weise und mit rapidestem Verlauf eine Gangrän ohne jede erkennbare Ursache entstand. Inwieweit es sich auch hierbei um die Folgen eines unerkannt bezw. unbemerkt gebliebenen Erysipels oder etwa um eine Wirkung besonderer Bakterien handelt, muss weiteren Untersuchungen zu entscheiden vorbehalten werden.

Ueber partielle Necrosen mit Furunkelbildung bei Diabetes ist schon bei der Balanoposthitis diabetica die Rede gewesen. Die entstehenden Geschwürchen sind trichterförmig und zeigen am Grund oft weisslichen Belag von necrotischem Gewebe (Leuchert). Sie können vernarben und dadurch Phimose bewirken. Von sonstigen geschwürigen Processen, welche ich bisher noch nicht beschrieben habe, sollen die sehr seltenen Rotz- und Anthraxgeschwüre nur erwähnt, dagegen die weichen Schankergeschwüre noch etwas genauer beschrieben werden. Man hat dieselben früher, wie schon bei Besprechung der Syphilis gesagt wurde, ebenfalls für syphilitisch gehalten, jetzt weiss man, dass sie zwar infectiös in höchstem Grade sind, dass aber ihre syphilitische Natur mit sehr guten Gründen anzufechten ist. Um diesen Stand der Kenntnisse auch in der Nomenclatur zum Ausdruck zu bringen, empfiehlt es sich, das primäre syphilitische Geschwür nicht mehr Schanker zu nennen, sondern diesen Namen ohne jeden Zusatz für den seitherigen weichen Schanker zu verwenden. Die Geschwüre verdienen diesen Namen (von Cancer) ganz besonders, weil sie nicht nur sich selbst vergrössern, sondern auch durch Contact immer wieder neue Geschwüre erzeugen können. Die Schanker entstehen schon bald (24 Stunden) nach der Infection in Gestalt eines kleinen Bläschens oder Pustelchens, durch dessen Platzen rasch ein sich schnell vergrösserndes Geschwür mit zackigem, scharf abgeschnittenem oder auch unterminirtem Rand und gelbem, speckigem Grund sich bildet, dessen Umgebung geröthet ist. Mikroskopisch erscheinen die Gefässe meist erweitert, die Papillen in der Nachbarschaft der Geschwüre vergrössert, Geschwürsrand und -Grund stark infiltrirt mit Zellen, welche an der Oberfläche des Geschwürs deutliche Necrose und Zerfall zeigen, so dass zu oberst keine Zellen, sondern nur eine Schicht von Detritusmassen vorhanden

ist. Das hier zur Wirkung gelangte Gift, welches demnach eine ausgesprochene necrotisirende Wirkung ausübt, ist noch nicht näher bekannt; es wird noch lebhaft darüber discutirt und experimentirt, ob überhaupt ein specifisches, von den gewöhnlichen Eitergiften verschiedenes Gift (bezw. Microbion) vorhanden ist oder nicht. Viele sind der Meinung, dass gewöhnliche septische Organismen und ein specifisches Microbion zusammenwirken.

Die Schanker haben ihren Hauptsitz an der inneren Platte der Vorhaut, besonders am Frenulum, an der Eichel und können (durch Contactinfection) multipel auftreten. Wenn sie vernarben, so entstehen glatte, flache, wenig in die Tiefe dringende Narben. Durch die Schanker wird häufig eine eiterige Entzündung der inguinalen Lymphdrüsen erzeugt. Die wiederholt festgestellte Thatsache, dass der Eiter vieler solcher Bubonen, wenn verimpft, keine Schanker macht, derjenige anderer es aber thut, hat man durch die oben erwähnte Annahme zu erklären gesucht, dass verschiedene Organismen im Schanker wirksam sind. Gelangen nur gewöhnliche pyogene Organismen nach den Lymphdrüsen, so entsteht ein einfacher, nicht virulenter Bubo, kommen aber auch die specifischen Microben dahin, so bildet sich der virulente oder eigentliche Schanker-Bubo.

Bei gegebener constitutioneller Disposition (bei Tuberculösen, Potatoren etc.) desgleichen wenn eine Wunddiphtherie hinzukommt, kann die geschwürige Zerstörung der dann auch stärker geschwollenen und gerötheten Gewebe eine so rapide werden, dass man nun von einem phagedänischen Geschwür redet.

Altersatrophie: Desnos, Recherches sur l'appareil génital des vieillards, Ann. de méd. des org. gén. 1886 (Deutsche med Woch 1887, No. 41, p. 902).

Gangrän: Demarquay, Arch. gén. de méd. 1870, I, 513; Fournier, La semaine méd. 1883 p. 345; Lallement, De la gangr. foudroy. spontan. des org. génit. ext. de l'homme, Thèse de Paris, 1884 (10 Fälle); Puzey, Brit. med. Journ 1874, II, 274; Weigand, Berl. klin. Woch. 1875, No. 10; Weitz, Arch. f. klin. Chir. 21, p. 640, 1877; Bonnière de la Luzellerie, Contribution à l'étude des gang. dites foudr. etc., Thèse de Lille, 1887,No. 35 (nimmt die Wirkung specifischer Micrococcen an); Oltramare, Rev. méd. de la Suisse rom. 1888. 20. Apr.

Phagedänische Schanker: Petitjean, Contrib. à la balanoposthitis gangrén. conséc. aux chancres moux etc., Thèse de Paris 1885, No. 198 (10 Fälle zusammengestellt).

Weicher Schanker: Lang, Das venerische Geschwür, Wiesbaden 1887; Friedheim, Das Ulcus molle, histor. krit. Studie, Verhandl. der physic. med. Ges. in Würzburg, 21, p. 207, 1888; Finger, Allg. Wien. med. Ztg. 1887, No. 9.

Microorganismen bei Schanker: Ferrari, Virch.-Hirsch's Jahresber. 1885, II, 509 (Bacillen); Mannino, Ann. de Dermat. et Syph., 2. Sér., VI, 486, 1885 (Die Bubonen beim weichen Schanker werden stets nur durch den Streptococcus pyogenes erzeugt); de Luca, Gaz. degli osped 38, 1886 (Aerobe Micrococcen als specifische neben gewöhnlichen septischen). — Zusammenfassender Bericht: Bender, Ctbl. f. Bakteriol. und Paras. III, p. 10, 1888: Ducrey, Exp. Unters., Monatsh. f. pract. Dermat. IX, No. 9, 1889.

Fremdkörper und Parasiten.

In den Präputialsack können von aussen her alle möglichen Dinge hinein gelangen, aber es können auch in ihm abnorme Inhaltsmassen

entstehen bezw. aus dem Körper in ihn gelangen. Bei unreinlichen, besonders aber bei mit Phimose behafteten Individuen kann das Smegma Praeputii sich in grossen, lamellösen oder klumpigen, weisslichen, bald mehr schmierigen bald trockenen, bröcklichen Massen, besonders an dem Sulcus glandis anhäufen. Die Massen bestehen aus Epithelien, Detritus, Cholestearin, Mikroorganismen. Häufig ist auch etwas Kalk dabei, welcher, wenn er sich reichlicher niederschlägt, eine Incrustation der Massen (sog. calculöse Concretionen) bewirkt. Die so entstehenden verkalkten Smegmaklumpen haben eine relativ weiche Consistenz und geringes Gewicht, sind nicht geschichtet. In der Luft schen sie nach einiger Zeit wie getrocknete Rosinen (Lewin) aus, in Alcohol werden sie bröcklig, mörtelartig (Zahn). Die chemische Untersuchung hat Fett, freie Fettsäuren, Kalk, Eiweissstoffe, keine Urate ergeben (Salkowsky). Die eigentlichen Vorhautsteine (Calculi praeputiales) sind davon wesentlich verschieden, indem es sich bei ihnen um eine Harnsteinbildung aus dem im Vorhautsack stagnirenden Harn handelt. Die Stagnation ist meistens durch Phimose bedingt. Diese Steine besitzen einen Kern, der wohl gelegentlich von einem kleinen Harnstein oder von Harngries, hauptsächlich aber von Produkten der Schleimhaut, also in erster Linie von abgestossenen Epithelien, vielleicht vorzugsweise von den besonders bei Kindern häufigen geschichteten Hornkugeln (Epithelperlen) gebildet wird. Im übrigen bestehen sie hauptsächlich aus Uraten und Phosphaten (phosphorsaurem Kalk und Tripelphosphat), insbesondere sind die letzteren regelmässige Bestandtheile, wodurch sich diese eigentlichen Vorhautsteine von den bloss zufällig in die Vorhauttasche gerathenen Harnsteinen der Harnwege unterscheiden. Die Vorhautsteine haben eine helle graue, graubräunliche Farbe, sie sind meist erbsen-, bohnengross, aber können auch Hühnereigrösse erreichen. Ihre Zahl ist verschieden, man hat bis 70 gezählt und ein Gesammtgewicht von 225 g festgestellt; die Gestalt ist bald rundlich, bald polyedrisch, die Oberfläche glatt oder höckerig, auf dem Durchschnitt erscheint eine Schichtung. Sie finden sich schon bei Kindern, hauptsächlich aber in der Zeit der Pubertät und des Mannesalters. Auffällig ist, dass bei Kindern relativ zahlreiche und grosse Steine gefunden worden sind.

Je zahlreicher und grösser die Steine sind, um so mehr muss das Präputium ausgedehnt werden, das unter Mithülfe des angehäuften Harnes den Umfang einer Mannesfaust und mehr erreichen kann. Dass hier durch die Steine Entzündungen unterhalten, Ulcerationen und selbst Perforationen noch leichter als anderwärts erzeugt werden können, ergibt sich aus der, äusseren Einwirkungen besonders ausgesetzten Lage des Präputium.

Diese Lage und die übrigen Verhältnisse machen es auch verständlich, dass sich in dem Präputialsack stets in grosser Menge Mikroparasiten befinden, die jedoch meistens nur gleichgültige Saprophyten sind. Man findet hier verschiedene Coccen und Bacillen, eine besondere Leptothrixform, die auch an der äusseren Haut vorkommt, zuweilen Spirochaeten, Hefezellen, Pilzsporen, Mycelfäden. Es ist nichts

auffallendes, dass die Menge und die Arten der Organismen bei vorhandener Entzündung in dem Secret vermehrt sind, darum darf nicht ohne weiteres auf einen ursächlichen Zusammenhang geschlossen werden, wenngleich ein solcher, wie bei der diabetischen Balanoposthitis schon erwähnt wurde, nicht ausgeschlossen ist. Am meisten Interesse haben in neuester Zeit gewisse Bacillen (Smegmabacillen) in Anspruch genommen wegen ihrer grossen Aehnlichkeit, wenn nicht Uebereinstimmung mit den Lustgarten'schen Syphilisbacillen, welche dadurch erheblich in ihrer Bedeutung eingeschränkt worden sind. Ein abschliessendes Urtheil über die Bedeutung dieser Bacillen ist noch nicht zu geben.

Steine: Zahn, Virch. Arch. 62, p. 560, 1875; Lewin, Berl. klin. Woch. 1879, p. 177. No. 13 (mit Literatur); Kaufmann, l. c. p. 207.

Eine eigenthümliche, weisslich-gelbe, schmierige Masse, welche Mayer, Med. Corr.-Bl. Rhein. und Westphäl. Aerzte, I, No. 5, 1852, in Menge von 26 Gran in dem Präputialsack eines Geisteskranken fand, dürfte wohl von aussen hergekommen sein.

Smegma- und Syphilisbacillen: ausser der Bd. I, 952 angegebenen Literatur: Matterstock, Mitth. aus der med. Klinik in Würzburg, 1885; Alvarez u. Tavel, Arch. de phys. norm. et path. 1885, No. 7; Bitter, Virch. Arch., 106, p. 209, 1886 (mit Liter.); Markuse. Die Syphilis- und Smegmabacillen, Diss., Würzbg 1888, Viertelj. f. Dermat. und Syph, 1888, p. 343 (gibt bestimmte färberische Verschiedenheiten an); Fordyce, Bacillenbefund bei Syphilis, Diss., Berlin 1888; Smiruow, Ueber die Microorgan. der Syphilis, Diss., Kasan 1888 (Virch.-Hirsch's Jahresb. II, 651); Welander, Nord. med. Ark, XIX, No. 25 1887 (Virch.-Hirsch's Jahresber. 1888. II, 654) fand Smegmabacillen schon bei einem 20 Monat alten Knaben; Texo, Contribut. à l'étude de la Syphilis, Thèse de Paris 1888; Marcus, Nouvelles recherches sur le microbe de la syphilis, Thèse de Paris, 1888 (behauptet, in einem Kettenkokkus das richtige syphilitische Virus gefunden zu haben, welcher reichlich in den Initialsclerosen, aber auch im Blute Syphilitischer vorhanden sei).

Verletzungen, Verengerungen und Erweiterungen.

Unter den Verletzungen des Penis gibt es eine, welche mit einer merkwürdigen Lageveränderung des Penisschaftes, der sogen. Luxatio penis verbunden ist. Durch Abreissen der Ansatzstelle der Vorhaut an der Eichel ist der Penis aus seiner festen Verbindung mit der Haut gelöst und subcutan verlagert worden, so dass die Penishaut nebst Vorhaut als leerer Schlauch zurückbleibt. Infolge der entstehenden Harninfiltration können Abscedirungen am Scrotum, an der Bauchhaut sich bilden, die dann wieder Fisteln im Gefolge haben, es kann aber der Penis auch in der abnormen Lage einheilen, sobald durch eine Fistel für den Abfluss des Harnes gesorgt ist. Ausserdem gibt es allerhand Verletzungen geringerer oder stärkerer Art, von kleinen Einrissen am Frenulum oder an der Vorhautöffnung bis zu vollständiger Schindung des gesammten Organes. An den Corpora cavernosa können subcutane Zerreissungen, sog. Fracturen eintreten, wenn der erigirte Penis gewaltsam gebogen wird, wie es bei einem stürmischen ungeschickten Coitus vorkommen kann. Es entsteht natürlich eine grosse Blutung, doch kann der Riss unter Narbenbildung heilen, wobei dann die Erectionsfähigkeit des distalen Endes verloren gehen kann oder, wenn nur ein seitlicher Einriss stattfand, der Penis in der Erection

eine Winkelstellung einnimmt. Bei allen Verletzungen ist es für den Verlauf stets besonders wichtig, ob eine Perforation der Harnröhre vorhanden ist oder nicht.

Eine besondere Art der Verletzung stellen die Umschnürungen mit fremden Körpern dar, die, wenn sie dünn sind, allmählich eine Durchtrennung mit sofortiger Wiederverwachsung bewirken können, so dass nur ein dünner Narbenstreif als Residuum der Verletzung bleibt. Breitere fremde Körper, die nicht durchschneiden können, bewirken, wie früher schon erwähnt wurde, venöse Hyperämie, Oedem und, wenn sie lange genug oder sehr stark wirken, Gangrän. In dieser Wirkung kommen sie überein mit der Einschnürung des Penis durch das zurückgezogene Präputium (Paraphimose). Die Einschnürung kommt zu Stande, wenn das Präputium dauernd oder durch eine acute Veränderung (Oedem, Entzündung) zu eng ist, wenn eine Phimose besteht. Die Phimose, d. h. die Verengerung der Vorhautöffnung kann so stark sein, dass überhaupt ein Zurückziehen der Vorhaut über die Eichel unmöglich ist (totale Phimose im Gegensatze zu der partiellen). Wird diese Unmöglichkeit nur durch epitheliale Verklebung oder narbige Verwachsung in der Continuität des Präputiums bewirkt, so sollte man das nicht als Phimose bezeichnen. Besteht die Verengerung der Oeffnung von Jugend auf, so spricht man von congenitaler Phimose, wenn es auch keineswegs ausgeschlossen ist, dass in solchen Fällen die Verengerung erst eine Folge extrauteriner pathologischer Vorgänge (geheilter Einrisse) ist. Die Beschaffenheit der Vorhaut kann dabei verschieden sein; bei der atrophischen Phimose ist sie dünn, glatt, wie gespannt, bei der hypertrophischen ist das äussere Blatt derb und auffällig dick oder das Präputialende ragt als rüsselförmiger, lockerer Wulst über die Eichelspitze hinaus. Je stärker die Phimose, um so leichter wird sich nicht nur Smegma, sondern auch Harn in dem Vorhautsack anhäufen, was einerseits zu einer Ausdehnung des Sackes bis zu Faustgrösse und darüber, andererseits zu Zersetzung des stagnirenden Inhaltes, Entzündung, geschwürige Zerstörung und Perforation der Schleimhaut, Steinbildung Veranlassung geben kann, wie das alles früher schon beschrieben worden ist.

Luxation des Penis: Nélaton, Gaz. des hôp. 1850 p. 341; Bonnain, Union méd. 1853, p. 54; Moldenhauer, Berl. klin. Woch. 1874, p. 568; Heyenberg, Ebenda, p. 609; Wagner, Münch. med. Woch. 1886, No. 4, 41.

Die Schindung d. männl. Genit.: Kappeler, D. Ztsch. f. Chir. 23, p. 1, 1885.

Fracturen: Demarquay et Parmentier, Des lésions du pénis déterm. par le coït, Monit. des sciences, 1861, No. 41; Cami Debat, Contrib. à l'étude des fractures de la verge, Thèse de Paris 1885 (10 Fälle zusammengestellt).

Die Phimosen- und Paraphimosen-Literatur ist bei Kaufmann, l. c. zusammengestellt.

Erweiterung des phimot Vorhautsacks: R. Brown, Lancet, 1870, I; Bidder, Deutsche Ztsch. f. Chir. XII, 484, 1879; Singer, Wien. med. Presse, 1880, p 1065 (Harnsteine im Präputialsack).

Anhang.

Secrete der Geschlechtsorgane.

Die Beschaffenheit der von den Geschlechtsorganen nach aussen entleerten Secrete hat mehr praktisches als pathologisch-anatomisches Interesse, ich werde deshalb hier nur in aller Kürze das Wichtigste erwähnen. Die typische Form der Entleerung der Geschlechtssecrete ist die Ejaculation, aber unter pathologischen Verhältnissen findet auch ohne eine solche theils dauernd, theils periodisch (nach geringfügigen Reizungen, bei der Koth- oder Harnentleerung) ein Erguss statt. Man spricht in diesen Fällen im allgemeinen von Spermatorrhö, doch ist diese Bezeichnung keineswegs für alle Fälle zutreffend, da oft nicht richtiges Sperma entleert wird, was freilich auch bei der regelrechten Ejaculation keineswegs immer der Fall ist.

Das normale Sperma ist bekanntlich eine aus dem Hodensecret, dem Produkt der Samenblasen, dem Prostatasecret, dem Secret der Cowper'schen Drüsen und wohl auch noch aus Produkten der schleimhäutigen Kanäle, welche dasselbe passiren muss, zusammengesetzte Flüssigkeit von weisslicher Farbe, nicht ganz durchsichtig, rahmig. Der aus den Samenblasen stammende Antheil fällt sofort auf, denn er besteht aus glasig-gallertigen, leicht gelblichen, elastischen Kugeln von verschiedener Grösse (bis erbsengross), welche unter dem Mikroskop hyalin aussehen, aber viele Vacuolen enthalten, welche manchmal langgestreckt und parallel neben einander liegen, so dass die Masse ein streifiges Aussehen gewinnt.

Chemisch sind sie den Alkalialbuminaten oder Globulinen zuzurechnen. Wenn der Samen 24 Stunden ruhig gestanden hat, haben sich diese, gekochtem Sago ähnelnden Kugeln aufgelöst, dafür ist aber ein anderes interessantes Gebilde aufgetreten, nämlich octaedrische, farblose, oft etwas gebogene, gern zu Rosetten zusammengelagerte Krystalle von derselben Art, wie sie schon wiederholt (Bd. I, S. 32, 123, 362, 978) als Charcot'sche Krystalle erwähnt wurden. Hier werden sie noch vielfach Böttcher'sche Krystalle genannt. Die Schreiner'sche Base, welche ihre Grundlage bildet, wird neuerdings als Spermin bezeichnet und der krystallinischen Substanz der Charakter als Dispermincalciumphosphat (Kobert) zugeschrieben. Diese Krystalle sind im wesentlichen ein Produkt der Prostata, welche das Spermin liefert, und haben insofern eine praktische Bedeutung als ihre Anwesenheit in einem Geschlechtssecret die Betheiligung von Prostatasecret beweist, ihr Fehlen die Abwesenheit desselben. Das Spermin ist es auch, welches dem Samen den eigenthümlichen Geruch (aura seminalis) verleiht. Ausserdem findet man mikroskopisch (besonders in der beim Stehen sich absetzenden dicken unteren Schicht) mässig zahlreiche, grosse und

kleine, ein- und mehrkernige, runde, feingranulirte Samen- oder Hodenzellen (z. Th. mit unreifen Samenfädenköpfchen), spärliche Epithelien, cylindrische, Uebergangs- und Pflasterzellen, z. Th. colloid entartet, aus den Samenblasen (resp. Ampullen), der Prostata und Harnröhre stammend, matt begrenzte, an Grösse und Gestalt etwas wechselnde Kügelchen und Körner, welche aus Lecithin bestehen und dem Prostatasecret entstammen, gelbes Pigment in Schollen und Körnern, theils frei, theils intracellulär, Schleimkörperchen aus den Urethral- und Cowper'schen Drüsen (?), gelegentlich geschichtete Amyloidkörperchen, welche wohl hauptsächlich der Prostata entstammen, aber auch aus dem Epithel der Harnröhre herrühren können, endlich als wichtigsten Bestandtheil die Spermatozoen.

Die Spermatozoen können pathologischer Weise der Flüssigkeit fehlen, entweder deshalb, weil ein Hinderniss für die Entleerung da ist (Azoospermatismus), oder weil sie nicht producirt worden sind (Azoospermie). Azoospermie findet sich bei angeborener Hodenatrophie, meistens, aber nicht nothwendig, auch bei Cryptorchismus, bei entzündlicher fibröser Atrophie, bei Druckatrophie durch Hydrocele, Scrotalbrüche, bei Syphilis etc., ferner bei Allgemeinleiden, so häufig bei jugendlichen Phthisikern, bei Säufern, Venusknechten. Hier kann die Störung eine vorübergehende, mehr physiologische sein, indem die secretorische Thätigkeit des Hodens und der Samenblasen früh erschöpft wird. Das, was nach zu oft und schnell wiederholtem Coitus ejaculirt wird, ist dann im wesentlichen Prostatasecret, das also Samengeruch hat, auch Sperminkrystalle producirt, aber weder die gallertigen Kugeln aus den Samenblasen, noch Spermatozoen besitzt, dagegen meistens an Amyloidkörpern sehr reich ist. Auch beim Vorhandensein von Spermatozoen sind diese doch nicht immer normal, es gibt Fälle von Spermatorrhö, bei welchen bloss Köpfe zu finden sind. In anderen, seteneren Fällen sind zwar gut ausgebildete Fäden da, aber sie sind alsbald nach der Ejaculation todt oder sterben doch sofort ab. Dabei fehlt dem Sperma der charakteristische Geruch und es bilden sich keine Krystalle. Es fehlt also in diesen Fällen das Prostatasecret, die ejaculirte Masse besteht nur aus dem Inhalt der Samenblasen. Das schnelle Absterben der Spermatozoen beweist, dass sie zu ihrem Wohlbefinden und zu ihrer Wirksamkeit das Prostatasecret nöthig haben. Fürbringer hat auch experimentell die belebende Einwirkung des Prostatasaftes auf absterbende Samenfäden nachgewiesen.

Wird allein Prostatasecret entleert, so kann man von Prostatorrhö sprechen, wenn der Ausfluss von der Ejaculation unabhängig ist; er kann dauernd oder zeitweise (infolge von Druck bei der Entleerung von Koth und Harn) erfolgen. Das Prostatasecret ist eine dünnflüssige, durch die Lecithinkörnchen milchig getrübte Substanz, welche aber durch Beimischung von Schleim und Eiter dicklich, fadenziehend werden kann. Ihr relativer Reichthum an Amyloidkörpern wurde schon erwähnt.

Eine starke Beimischung von Pigment findet sich nicht nur in dem Samen von alten Leuten, sondern auch als rein pathologische

bei krankhaften Zuständen, insbesondere bei Phthisikern. In Rücksicht auf die wichtige Frage der Vererbung der Tuberculose sei erwähnt, dass in dem Samenblaseninhalt von Phthisikern, welche nicht eine Urogenitaltuberculose hatten, bisher noch keine Bacillen mikroskopisch nachgewiesen werden konnten und dass auch angestellte Impfexperimente negativ ausgefallen sind.

Als seltene Beobachtung erwähne ich endlich noch die Beimengung eines blauen Farbstoffs (Indigo) zum Sperma bei Spermatorrhö (Cyanospermie).

Bizzozero, Klin. Mikrosk. 1887, S. 237; Fürbringer, Ztsch. f. klin. Med. III, 287, 1881, Berl. klin. Woch. 1886, No. 29; 1888, No. 25.

Untersuchungen über Tuberculose: Jani, Virch. Arch. 103, p. 522, 1886; Rohlff, Beitr. z. Frage von d. Erblichkeit d. Tuberculose, Diss, Kiel 1885 (durch Sperma von Phthisikern nie exper. Tub.); Sirena e Pernice, Gaz. degli ospitali, 1885, No. 72, haben 1 Experiment mit Sperma mit positivem Erfolg gemacht, doch dürfte das gegenüber den Resultaten von Rohlff nicht in Betracht kommen.

Cyanospermie: Guellinot, Ann. des mal. des org. gén. urin. 1886, p. 294.

2. Prostata.

Die Prostata entwickelt sich, wie schon bei früherer Gelegenheit (S. 259) angegeben wurde, aus dem Anfangstheil der Harnröhre, deren Wandungen zu einem ringförmigen Wulst sich verdicken, in welchen sich verästelnde Sprossen des Epithels der Harnröhre hineinwachsen. Diese Sprossen sind anfangs solide, werden aber später dadurch hohl, dass die central gelegenen Zellen eine Art hyaliner Degeneration erleiden, welche das Vorbild für ähnliche Degenerationen auch im späteren Leben zu sein scheint. Das Organ bleibt in der ersten Zeit des extrauterinen Lebens nur klein, beginnt aber in der Pubertätszeit lebhaft zu wachsen. Dadurch wird es zu einem etwa wallnussgrossen Gebilde, mit einer Basis, welche sich an die Harnblase anschliesst und einer Spitze, welche an das Diaphragma urogenitale heranreicht; die vordere Fläche ist an der Symphyse befestigt, die hintere steht durch fettarmes Bindegewebe mit dem Mastdarm in Verbindung. Man kann in der Regel 2 laterale Lappen unterscheiden, welche an der hinteren Seite durch eine seichte Furche getrennt sind. Durch die Drüse gehen die Harnröhre und die Ductus ejaculatorii hindurch. Den nach vorn von den letzteren zwischen ihnen und der Harnröhre gelegenen Theil kann man als hintere oder mittlere Commissur bezeichnen; er kann pathologisch zu einem abgegrenzten mittleren Lappen heranwachsen. Die Harnröhre durchdringt die Prostata nahe der vorderen Fläche, so dass vor ihr nur eine dünne vordere Commissur verbleibt, welche betreffs ihrer drüsigen Bestandtheile sehr ungleiche, oft ganz negative Befunde ergibt. Die Ductus ejaculatorii münden auf einem kleinen Vorsprung,

dem Colliculus seminalis (Caput gallinaginis, Veru montanum), welcher den Sinus prostaticus oder Uterus masculinus (s. S. 258) enthält, in welchen zuweilen die Ductus einmünden. Zu Seiten des Hügels finden sich zahlreiche Oeffnungen, die Mündungen der Ausführungsgänge der Prostata, welche aus einer entsprechenden Anzahl nicht untereinander zusammenhängender Drüsenabschnitte besteht. Die Gänge geben unter fast rechtem Winkel Seitenästchen ab, an die sich kolbige Endbläschen anschliessen. Eine Basalmembran fehlt, aber durch parallelstreifiges Gewebe wird eine eigene Wand hergestellt, auf welcher das kurzcylindrische Epithel aufsitzt. Das Zwischengewebe ist sehr reich an glatten Muskelfasern, hat also ähnlich dem Uterus einen fibromusculären Bau. Die Muskeln liegen hauptsächlich in dicker Schicht an der Oberfläche des Organs und bilden an dem Orificium vesicale urethrae einen dicken Schliessmuskel, den Sphincter vesicae internus; an der Spitze der Prostata befindet sich der durch quergestreifte Muskulatur gebildete Sphincter vesicae externus.

Da die Grösse der Prostata im Ganzen sowohl wie in ihren einzelnen Abschnitten auch beim erwachsenen Menschen nicht unerheblichen individuellen Schwankungen unterliegt, so lassen sich nur sehr allgemeine Zahlenangaben machen. Grösster transversaler Durchmesser: 32—45 mm; von der Basis zur Spitze 25—35 mm; grösster Dickendurchmesser 14—22 mm; Gewicht 17—18.5 g (Henle).

Bei dem hervorragend chirurgischen Interesse der Prostataerkrankungen finden sich dieselben in den Lehrbüchern der Chirurgie eingehend abgehandelt. Socin, Pitha-Billroth's Hdb. III. Bd., 2. Abth., VIII. Hft., 2. Hälfte; Thompson, The diseases of the prostata, 6. Aufl., 1886; Guyon et Bazy, Atlas des mal. des voies urinaires, Mal. de l'urèthre et de la prostate, 1886; Güterbock, Die chir. Krankheiten d. Harn- und männl. Geschlechtsorgane, 1890; Fürbringer, Die inneren Krankhtn. d. Harn- und Geschlechtsorg., 2. Aufl., 1890.

Missbildungen wesentlicher Art sind an der Prostata nicht häufig. Ein Mangel derselben kommt bei starker und ausgedehnter Missbildung der Urogenitalapparate, sowie zuweilen bei Harnblasen-Penisspalte vor, während die Prostata bei dem Hermaphroditismus masculinus externus regelmässig ausgebildet zu sein pflegt. Etwas ganz seltenes ist ein halbseitiger Defect, halbseitige Hypoplasie ist bei halbseitiger Aplasie resp. Hypoplasie des Urogenitalapparates als Ausnahme beobachtet worden. Ich selbst habe bei Hypoplasie beider Hoden neben allgemeiner Hypoplasie der Geschlechtstheile eine ungleichmässige Hypoplasie der Prostata gefunden. Ueber Absprengung des vorderen Theils der Prostata mit Bildung einer Penisfistel ist S. 266 bereits berichtet, ebenso von dem Vorkommen prostatischer Drüsen in dem Blasenhals (S. 217). Von Missbildungen an den aus den Müller'schen Gängen hervorgegangenen Theilen sind ausser den als hermaphroditische S. 261 angeführten und den S. 239 genannten abnormen Faltenbildungen noch zu erwähnen der sehr seltene einseitige oder totale Defect des Colliculus seminalis, sowie die Bildung von Cysten aus Resten der Müller'schen Gänge, welche wiederholt bei Neugeborenen sowohl im Bereich der Prostata selbst als auch in der Nähe derselben zwischen Prostata, Blase und Mastdarm gefunden worden sind. Eine Erweiterung des Sinus prostaticus infolge von epithelialer Verklebung

der Mündung scheint bei Neugeborenen häufig vorzukommen, aber auch meist bald durch spontane Trennung der Verklebung wieder zu schwinden. Eine Erweiterung des Sinus ohne Verschluss der Oeffnung kann durch Harnstauung z. B. infolge der vorher erwähnten Klappen herbeigeführt werden.

Halbseitiger Defect: Béraud (bei Godard, Récherches de Tératologie, 1860, Taf. 14, Fig 3) Defect der rechten Hälfte, Vereinigung der Enden der Vasa defer. zu einem Kanal, Defect beider Samenblasen, Defect der rechten Hälfte des Collicul. seminalis etc.

Halbseitige Hypoplasie: Godard, l. c. Taf. 2, Fig. 1, S. 87.

Defect des Colliculus: Godard, l. c., Taf. 2, Fig. 1.

Cysten aus Müller'schen Gängen: Englisch, Wien. med. Jahrb. 1874, p. 127; Erweiterung des Sinus durch Harnstauung: Tolmatschew, Virch. Arch. 49, p. 348, 1870 (wo indess gleichzeitig eine ungewöhnliche hermaphroditische Anlage des Uterus masculinus vorhanden war).

Circulationsstörungen spielen als selbständige Erkrankungen in der Prostata selbst keine Rolle, dagegen ist wiederholt die Bedeutung sowohl von congestiven wie von Stauungshyperämien für die Entstehung der Prostatahypertrophie hervorgehoben worden. Nach Analogie mit anderen Organen ist gegen eine ätiologische Bedeutung oft wiederholter Congestionen für die Hypertrophie nichts einzuwenden, während die Stauungshyperämie, welche durch sitzende Lebensweise etc. herbeigeführt werden kann, die von einer hypertrophischen Prostata ausgehenden Störungen wohl vermehren, aber kaum die Hypertrophie selbst erzeugen kann. An dem reichen Venenplexus, welcher die Prostata umgibt, findet man häufig varicöse Erweiterung, marantische Thrombose, Venensteine, gelegentlich auch im Anschluss an Eiterungen der Prostata und des periprostatischen Bindegewebes septische Thrombophlebitis mit ihren Folgen.

Bedeutung der Congestion für die Hypertrophie: Tuffier, Du rôle de la congestion dans les mal. des voies urin, Thèse de Paris No. 130, 1885.

Bedeutung der Stauung: Mercier, Réch. anat. sur la prost. des vieill., Bull. de la soc. anat. 1836, p. 12, Gaz. méd. de Paris 1840, p. 339.

Entzündungen.

Die einfachen Entzündungen der Prostata, welche klinisch mit einer mehr oder weniger grossen, zuweilen nur einseitigen Schwellung und Schmerzhaftigkeit auftreten und regelmässig zur Heilung gelangen, sind anatomisch mangels genügenden Materials wenig untersucht. Man darf sie wohl im wesentlichen als katarrhalische bezeichnen, bei welchen die Drüsengänge entzündliches Secret und Exsudat enthalten, während im Zwischengewebe Hyperämie und vielleicht entzündliches Oedem vorhanden ist. Bei der häufigen gonorrhoischen Entzündung ist der Inhalt der Drüsengänge eiteriger Natur (eiteriger Catarrh). Besser bekannt ist die tiefe eiterige Entzündung, welche zur Abscessbildung führt (Prostatitis apostematosa). Auch hier ist offenbar der Ausgangspunkt der Eiterung an den Wandungen der Drüsenkanäle zu suchen, aber es tritt eine Zerstörung derselben

ein, ein Zusammenfliessen benachbarter Herde, bis endlich ausgedehntere Partien unter der Bildung grösserer buchtiger Hohlräume zerstört werden. Die Abscesse können multipel auftreten, ungleichmässig über beide Lappen vertheilt sein, aber gelegentlich eine solche Grösse erreichen, dass nahezu die ganze Drüse zerstört ist. Der Eiterungsprocess kann langsamer und schneller verlaufen. Letzteres ist besonders dann der Fall, wenn er sich an eine eiterig-jauchige Cystitis anschliesst. Ich habe es gesehen, dass dann, ähnlich wie ich es von der Niere bei Pyelonephritis geschildert habe, ausgedehnte Abschnitte der Prostata ohne eigentliche Eiterung einer necrotischen Erweichung anheimfallen.

Fig. 63.

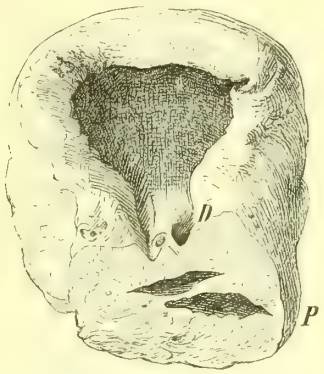

Prostataabscesse (P) mit Perforation (bei D) in die Harnwege. $^2/_3$ nat. Gr.

Die Abscesse können nach verschiedenen Seiten hin perforiren, nach der Harnblase (Fig. 63) nach der Urethra, nach dem Scrotum und Perineum, nach dem Mastdarm, nach den Bauchdecken hin; aus einer Paraprostatitis kann sich eine Peritonitis entwickeln. Nach der Perforation kann eine Heilung unter Narbenbildung eintreten, wobei in den Fällen von Mastdarmperforation sogar eine Stenose des Mastdarms sich entwickeln kann. Verläuft der Process von vornherein langsamer oder kommt er zum Stillstand, so können die Prostataabscesse in der gewöhnlichen Weise durch Granulationsgewebe abgekapselt werden, kleine können ganz unter Schwielenbildung verschwinden, oder es kann der Eiter sich eindicken und verkalken.

Verfolgt man mikroskopisch die Entwicklung der Eiterung, so ist in der Regel ihre Localisation an den und um die Drüsen an den Stellen der geringeren Veränderungen nachzuweisen. Das ist leicht erklärlich für diejenigen (häufigsten) Fälle, wo die Entzündung an eine Urethritis, Cystitis oder innere Verletzung (von der Harnröhre aus) sich anschliesst, das gilt aber auch, wie Hanau kürzlich gezeigt hat, von den selteneren Fällen, wo die Eiterung metastatisch bei Pyämie, also hämatogen sich entwickelt. Hier gelangen die Organismen aus den Blutgefässen, welche nach Langerhans bis fast direkt an die Epithelien herantreten, nach den Epithelien der Drüsenkanälchen und beginnen von hier ihre Arbeit.

Daneben mag es aber doch auch noch andere Entstehungsarten geben, z. B. durch Thrombophlebitis der Venen um die Prostata, die ihrerseits etwa von einem Decubitus oder einer Beckenphlegmone ihren Ausgang genommen hat. Freilich kann auch das Umgekehrte stattfinden und eine Thrombophlebitis secundär von der Prostata aus erregt werden.

Eine besondere, seltene Form der Eiterung wird durch Rotz bedingt. Klebs sah in einem solchen Falle zahlreiche, noch häufig die verzweigte Form der Drüsenabscesse zeigende, mit zähem, grünlichgelbem Eiter gefüllte Höhlen, welche von einer schmalen, eiterig infiltrirten, mässig festen Schicht umgeben waren.

Durch chronische Prostatitis wird Prostatorrhö (s. S. 291) erzeugt. Auch hier handelt es sich wesentlich um eine von den Drüsengängen ausgehende Entzündung, also um eine Art chronischen Katarrh, der aber gelegentlich einen eiterigen Charakter annehmen kann. Das Drüsengewebe wird als fahl, schmutzig-bräunlich beschrieben, es ist weicher und saftiger als normal, die präexistirenden Hohlräume sind ausgedehnt, können auch mit einander verschmelzen und grössere und kleinere cystenartige Abscesse bilden. Von Rokitansky ist als milchende Prostata ein Zustand ausgedehnter Fettmetamorphose beschrieben worden, der wohl hierher in das Gebiet der chronischen Entzündung gehört. Die Milch ist wohl nichts anderes als reichliches Prostatasecret (Prostatorrhö), welches ja normal durch seine Lecithinkörnchen milchig getrübt erscheint.

Eitrige Prostatitis: Segond, Des abscès de la prost., 1880; Beck, Memorabilien, 1881, 129; Klein, Ueber acute Prostatitis, Diss., Bonn 1888; Hanau, Ziegler's Beitr. z. path. Anat IV, 505, 1889; Desnos, Etiologie et pathogénie de la sclerose vésico-prostatique, Gaz. méd. de Paris, 1888, p. 399.

Infectiöse Granulome sind nur in Gestalt der Tuberculose bekannt. Je nach dem Stadium, in welchem sie zur Untersuchung gelangt, sieht man bald nur kleinere, bald grössere, gelbe, harte, käsige Herde, entweder nur in einem, oder häufiger in beiden Lappen, welche mehr oder weniger (zusammen bis Apfelgrösse und mehr) vergrössert sein können. Die Käseherde erfahren manchmal eine so beträchtliche Ausdehnung, dass der grösste Theil des Prostatagewebes in die käsige Masse verwandelt ist. Oefter aber beginnt eine Erweichung und Höhlenbildung ehe es so weit gekommen ist, es bilden sich tuberculöse Abscesse mit käsiger Umgebung, unregelmässiger Begrenzung, es entstehen Perforationen, am häufigsten nach der Harnröhre zu, aber auch in die Blase und selbst in den Mastdarm hinein. Aehnlich wie die Eiterung geht auch die Tuberculose von der Wand der Drüsengänge aus, wo sich erst einzelne Tuberkel bilden, aus denen dann Conglomerate hervorgehen. An der inneren Oberfläche der verkästen Wand der Kanälchen kann schon frühzeitig ein Zerfall der Käsemassen zustande kommen, wodurch das Lumen sich vergrössert und, falls dieser Vorgang im Verlauf zahlreicher Kanälchen stattfindet, die Schnittfläche der Prostata ein poröses Aussehen erhält. Ebensowenig wie bei den Eiterungen darf man aus diesem Befund den Rückschluss machen, dass die Bacillen von den Ausführungs-

gängen aus in die Prostata gelangt seien, obgleich dies gewiss die häufigste Infectionsart ist, da die Prostatatuberculose in der Regel eine Theilerscheinung allgemeiner oder doch ausgedehnter Urogenitaltuberculose ist, sondern auch bei hämatogener Tuberculose ist die Localisation die gleiche, wie man auch aus den Befunden Jani's in nicht tuberculösen Vorsteherdrüsen von Phthisikern schliessen kann, der 4mal unter 6 Fällen einzelne Bacillen fand, welche stets in nächster Nachbarschaft der Drüsenepithelien, einigemal vielleicht sogar zwischen denselben, 1mal endlich (1 Bacillus) im Lumen lagen. Der Beginn der Urogenitaltuberculose ist nur selten in der Prostata, noch viel seltener ist die Prostata das überhaupt zuerst von der Tuberculose ergriffene Organ.

Jani, Virch. Arch. 103, p. 533, 1886. Vergl. auch die S. 107 und 212 citirte Literatur.

Progressive Ernährungsstörungen.

Als Hypertrophie der Prostata bezeichnet man Vergrösserungen verschiedenen Grades (bis zu Faustgrösse), welche bald die gesammte Drüse, bald nur einzelne Abschnitte, die beiden (Fig. 64) oder einen

Fig. 64.

Durchschnitt einer hypertrophischen Prostata, Urethra von oben eröffnet. Nat. Grösse. In beiden vergrösserten Seitenlappen zeigen sich zahlreiche, etwas prominirende, fibromyomatöse Knoten. c.g. Caput gallinaginis.

Seitenlappen, die mittlere Commissur (Fig. 65), welche dadurch zum Mittellappen wird, nur ausnahmsweise die vordere Commissur betreffen. Die äussere Oberfläche der vergrösserten Theile ist entweder glatt oder es treten mehr oder weniger zahlreiche und grosse Unebenheiten und Höcker hervor. Aehnliche Verschiedenheit zeigt auch die Schnittfläche; auch hier bald glattes, homogenes Aussehen, bald Hervortreten weniger oder zahlreicher, erbs- bis bohnen- bis haselnussgrosser Knoten (Fig. 64). Am auffälligsten sind die Vergrösserungen des sog. Mittellappens, weil

derselbe im Blasenhalse oberhalb der Harnröhrenmündung in das Blasenlumen hineinragt (Fig. 65). Die Grösse und Gestalt der Hervorragung kann sehr verschieden sein. Bald ist es ein kleiner halbkugeliger Vorsprung, bald ein breitaufsitzendes, bald ein gestieltes glattes oder mit Höckern und Vorsprüngen versehenes Gebilde von Bohnen- bis Apfelgrösse, manchmal sind mehrere verschieden grosse und in verschiedener Weise aufsitzende Vorragungen vorhanden. Eine häufige Form ist die wallartige Hervorragung, ein Querwulst von verschiedener Breite und Dicke, der manchmal klappenartig vorspringt. Solche Blasenhalsklappen sind nicht immer gleichwerthig, sondern sie

Fig. 65.

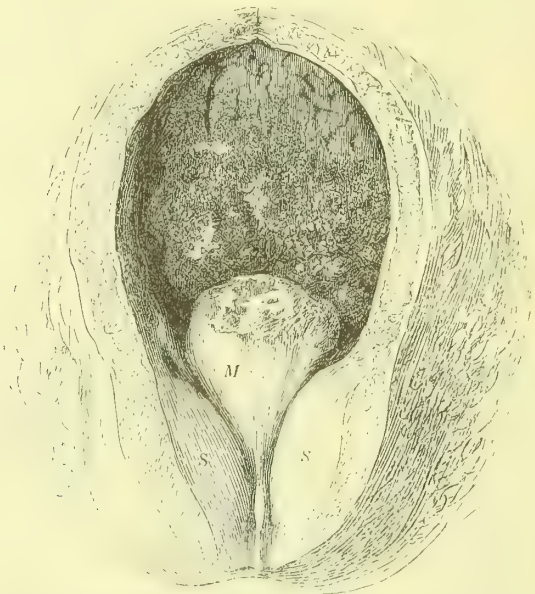

Hypertrophie der Prostata, sowohl der Seitenlappen (S) wie besonders des Mittellappens (M), der das ganze Orificium urethrae int. verlegt. Secundäre Hypertrophie der Blasenmusculatur (m), hämorrhagisch-diphtherische Entzündung der Schleimhaut. Man sieht besonders auch auf der Schleimhaut des mittleren Prostatalappens graue diphtherische Massen. $^2/_3$ nat. Grösse.

können auch durch ein am hinteren Umfang des Blasenhalses horizontal verlaufendes Muskelbündel, wenn dasselbe in Folge einer distal gelegenen Strictur mit der übrigen Blasenmusculatur hypertrophirt, sowie von dem hinteren Theil des Sphincter internus hervorgerufen werden, wenn derselbe infolge von Hypertrophie der Seitenlappen angespannt wird. Sein vorderer Abschnitt wird durch die Hypertrophie der Seitenlappen als zusammenhängendes Gebilde zerstört, während hinwiederum sein hinterer Theil bei der Hypertrophie des mittleren Lappens anfänglich zwar nur vorgedrängt, bei weiterem Wachsthum des Lappens aber zerstört wird.

Wie das gröbere Verhalten, so ist auch das Aussehen der Schnitt-

flächen im Einzelnen sowie die Zusammensetzung verschieden. Die einzelnen Knoten haben in der Regel ein weisslich-graues, streifiges Aussehen und derbe Consistenz, bei der gleichmässigen Vergrösserung ist bald eine ähnliche Beschaffenheit vorhanden, bald sieht man mehr gelbröthliches Gewebe, manchmal deutlich wie porös, maschig, weich. In den letzteren Fällen überwiegt die Wucherung des Drüsengewebes (glanduläre, adenomatöse Hypertrophie); die Drüsen sind erweitert, mit Ausbuchtungen versehen, oft geradezu cystisch. In den anderen, besonders in den festen, streifigen Knoten ist mehr das fibromusculäre Zwischengewebe gewuchert (fibromyomatöse Hypertrophie). Die gestielten Knoten des mittleren Lappens sind meist reine Myome, im übrigen sind in der Regel sowohl die fibromusculären wie die glandulären Bestandtheile vermehrt, aber trotzdem kann man doch die beiden Haupttypen — fibromyomatöse und adenomatöse Hypertrophie unterscheiden.

Die Bedeutung der Hypertrophien beruht hauptsächlich darin, dass durch dieselben die Harnröhre in Mitleidenschaft gezogen wird. Durch die Hypertrophie der beiden Seitenlappen wird dieselbe in einen schmalen Spalt verwandelt, durch diejenige eines Lappens wird sie sichelförmig gestaltet, am meisten kann sie leiden durch den mittleren Lappen, welcher sich zuweilen wie ein Ventil vor den Urethereingang legt oder nur an seinen beiden Seiten schmale Rinnen für den Harn freilässt. Es ist übrigens zu bemerken, dass gelegentlich auch eine recht beträchtliche Prostatahypertrophie ganz symptomlos verbleiben kann. Zuweilen ist die Harnröhre statt verengert zu sein, erweitert, ohne dass ein Grund für Stauung des Harnes ersichtlich wäre. Doch dürfte es sich dabei um eine Stauungsdilatation handeln, die vielleicht dadurch herbeigeführt wurde, dass durch das Hochtreten der vergrösserten Prostata die Pars membranacea verengert worden ist. Das Hochtreten der hypertrophischen Prostata kann sich bei der allgemeinen Vergrösserung darin zeigen, dass die Basis, einer geschwollenen Vaginalportion nicht unähnlich, in die Blasenhöhle vorspringt (Socin).

In Folge der meist vorhandenen Verengerung der Harnröhre entsteht eine Hypertrophie der Harnblase, Hydronephrose, Cystitis und Pyelonephritis, wie das früher eingehend geschildert worden ist. Wird wegen der Harnbeschwerden catheterisirt, so können Verletzungen der Prostata, falsche Wege, tunnelartige Durchbohrungen entstehen, die zu eitriger Prostatitis führen, aber auch vernarben können. Mit dem meist hohen Alter der Patienten hängt es zusammen, dass der sicherlich häufig vorhandene Verschluss der Ductus ejaculatorii keine erheblichen Störungen macht, obgleich doch gelegentlich eine Stauungsdilatation derselben beobachtet werden kann.

Betreffs der Aetiologie und Pathogenese ist schon erwähnt worden, dass die Prostatahypertrophie hauptsächlich bei alten Leuten beobachtet wird. Da sie bei diesen ungemein häufig ist, so lag der Gedanke nahe, dass es sich um eine senile Veränderung handeln möge, wenn auch sonst das Alter mehr Atrophie als Hypertrophie im Gefolge hat. Dieser Gedanke ist in neuerer Zeit besonders von Guyon und seinen Schülern

verfolgt und vertheidigt worden, welche behaupten, dass sich als regelmässige senile Gebilde knotige Bindegewebswucherungen um drüsige Theile herum entwickelten (sog. Drüsenfibrome), welche die Ausgangspunkte der Hypertrophien seien. Demgegenüber wird besonders von Thompson hervorgehoben, dass die Entstehung der Hypertrophie regelmässig vor das eigentliche Greisenalter falle und dass er sie niemals nach dem 60. oder 70. Lebensjahr gesehen habe. Richtig ist, und darin stimmen die meisten Untersucher überein, dass die Neubildung ihren Ausgang von der Umgebung der drüsigen Bestandtheile nimmt, auch mag das Alter an und für sich ebensogut eine gewisse, wenn auch noch unbekannte ätiologische Rolle spielen wie bei den nahestehenden Fibromyomen des Uterus und bei den Krebsen. Eine gewisse Bedeutung des Alters für die Zusammensetzung der hypertrophischen Theile ist schon von früheren Untersuchern dahin festgestellt worden, dass in den Fällen, wo bei jüngeren Männern Vergrösserungen der Prostata vorkommen, sie wesentlich dem drüsigen Theil angehören. Ueber die Bedeutung von Circulationsstörungen habe ich mich in dem betreffenden Capitel geäussert, was sonst noch in Betracht kommt, sind vor allem chronisch entzündliche Zustände, besonders auch chronische Gonorrhö, deren ätiologische Bedeutung von einigen ebenso bestimmt anerkannt, wie von anderen geläugnet wird. Alles in Allem muss auch hier dasselbe Geständniss wie bei anderen Geschwulstbildungen gemacht werden: die veranlassenden Ursachen sind uns noch verborgen.

Aus der sehr zahlreichen Literatur über Prostatahypertrophie können nur einige Hauptarbeiten und neuere Mittheilungen citirt werden: Virchow, Onkol. III, 133; Launois, De l'appareil urin. des vieillards, Thèse de Paris, No. 126, 1885. (Vom 50. Jahre an ist d. Schnittfläche d. Prostata nicht mehr homogen, sondern es treten bald mehr bald weniger zahlreiche kleine, rundliche, weisse Massen hervor, welche von einer concentrisch geschichteten, mehr oder weniger festen Zone umgeben sind und sich leicht herausheben lassen. Ihr Sitz ist besonders im hinteren Theil der Prostata. Mikroskopisch sieht man in der Mitte drüsige Bestandtheile, welche von hypertrophischem Bindegewebe umgeben sind, das mit den von der fibrösen Kapsel ausgehenden Septa zusammenhängt. Die Muskulatur geht zum Theil zu Grunde. Diese Veränderung ist Theilerscheinung einer am ganzen Harnapparat auftretenden senilen Sclerose, welche mit atheromatösen Veränderungen im gesammten Arteriensystem in Zusammenhang steht.) Thompson, Brit. med. Journ. 1886, I, p. 1156 (unterscheidet 4 Formen von Prostatahypertrophie: 1. wahre Hyperplasie, gleichmässige Zunahme aller Bestandtheile, sehr selten; 2. gewöhnlichste Art, welche auch die grössten Tumoren liefert, Zunahme des Stroma, besonders seines Bindegewebes, aber auch der Muskeln; 3. einseitige Vermehrung der drüsigen Bestandtheile, selten: 4. zweit häufigste Form, localisirte Neubildung normalen Drüsengewebes). Harrison, Lancet, 1886, I, p. 438; Fenwick, ebenda, p. 517; Desnos, Gaz. méd. de Paris, 1888, p. 399; Schlange, Arch. f. klin. Chir. 37, p. 769, 1888 (Betheiligung der vorderen Commissur).

Von malignen Geschwülsten kommen sowohl Carcinome wie Sarcome primär vor, jene aber in bei weitem überwiegender Menge. (86 pCt.). In der alten Literatur ist viel von Scirrhen die Rede, doch handelte es sich dabei offenbar wesentlich um Hypertrophien, da die neueren Beobachtungen lediglich weiche Formen kennen gelehrt haben. Dieselben bilden Knoten, welche nur in einem Lappen sitzen oder beide

zugleich betreffen können, welche bald mehr in der Blasenwand, flachrundliche geringe Vorragungen bildend, weiter wachsen, wobei dann der scharfe Rand der Prostata am hinteren und oberen Umfang verschwindet (Klebs), bald in die Harnröhre und den Blasenhals mit einem mehr oder weniger grossen Tumor, manchmal in papillärer Form, hineinwachsen, bald endlich nach dem Mastdarm hin sich verbreiten. Es können an der Oberfläche Geschwüre entstehen, welche indessen meistens keine erhebliche Ausdehnung erlangen. Bei dem weiteren Wachsthum können die Krebse weit in die Blasenwand, ebenso nach dem Penis und Mastdarm zu vordringen, so dass es schwierig werden kann, ihren Ausgangspunkt festzustellen. Metastasen treten im ganzen seltener und spät auf, nur die Lymphdrüsen, retroperitoneale, gelegentlich auch inguinale und das Peritoneum werden häufiger ergriffen. Durch Verschluss der Ductus ejaculatorii kann eine starke Stauungs-Dilatation der Samenblasen bewirkt werden.

Mikroskopisch erweisen sich die Krebse als cylinderzellige Neubildungen, deren Zellen öfter noch zu drüsenartigen Schläuchen und Zügen angeordnet sind, so dass man ein Adenocarcinom diagnosticiren muss. Das Stroma zeigt bald unverändert die Beschaffenheit des Prostatastromas, bald ist es kleinzellig infiltrirt, also ebenfalls in Wucherung begriffen.

Die Krebse kommen in allen Lebensaltern, selbst schon im frühesten Kindesalter vor. Ueberhaupt gehören 10 pCt. aller Fälle von malignen Prostatatumoren dem Kindesalter an, aber freilich handelt es sich dabei seltener um Krebse, häufiger um Sarcome oder Adenosarcome. Auch beim Erwachsenen sind primäre Sarcome gefunden worden, welche z. Th. in ähnlicher Weise in die Blasenhöhle hineingewachsen waren, wie es so viele Carcinome thun. In einem kürzlich von mir secirten Falle war das äusserst weiche, kleinzellige Rundzellensarcom, in welchem die ganze Prostata aufgegangen war, sowohl nach dem Penis (in die Corpora cavernosa), dem Mastdarm, dem Beckenbindegewebe zu, wie in der Wand der Harnblase weiter gewachsen, von der nur ein kleiner Rest an der Spitze noch unversehrt war, so dass zuerst an einen Tumor der Blase gedacht worden war. Die meisten Prostatasarcome scheinen der Rundzellenform anzugehören, doch sind auch spindelzellige Sarcome beschrieben worden.

Von secundären Geschwülsten sind auf dem Blutwege entstandene metastatische selten; der von Langstoff beschriebene melanotische Tumor gehört hierher. Häufiger kann durch Uebergreifen aus der Nachbarschaft die Prostata ergriffen werden, besonders von Seiten der Mastdarmgeschwülste. Ich habe so ein Mastdarmsarcom und einen Gallertkrebs übergreifen sehen.

Wyss, Virch. Arch. 35, p. 378, 1866; Kapuste, Ueber d. prim. Krebs der Prostata, Diss., München 1885; Wind, Die malignen Tum. d. Prostata im Kindesalter, Diss., München 1888; Engelbach, Les tumeurs malignes de la prostate, Thèse de Paris, No. 85, 1888 (Literaturzusammenstellung, 34 Fälle; behauptet, dass das Weiterwachsen auf die Blasenwand nicht die Regel sei); Beach, Boston Journ. 1888 (über 2 Faust gross, ausgedehnte Peritonealinfection); Fenwick, Brit. med. Journ. 1887, II, p. 673 (weicher Markschwamm).

Colloidscirrhus: Boyd, Pathol. Transact. 33, p. 209, 1882.
Melanotische Tumoren: Howship, Med. chir. Transact. VIII, 279, 1817; Langstoff, cit. bei Thompson, l. c., p. 276.

Regressive Ernährungsstörungen.

Die Prostata macht von anderen Organen darin keine Ausnahme, dass auch sie im Alter häufig (20—30 pCt.) der Atrophie anheimfällt. Aber auch bei jüngeren Individuen kann eine solche eintreten, theils aus allgemeinen, theils aus lokalen Gründen. So kommt eine solche mit Impotenz gepaart bei Phthisikern vor, so kann sie sich bei Castraten, bei Hodenatrophie entwickeln, so kann sie durch Druck, sei es seitens gestauten Harnes oder seitens des eigenen Secretes oder durch Concremente bewirkt werden. Die Atrophie kann beide Hauptbestandtheile des Organes, sie kann mehr den einen oder mehr den anderen Antheil betreffen. Bei jugendlichen Individuen überhaupt, bei Phthisikern, Castraten etc. ist wesentlich der drüsige Bestandtheil atrophisch, der auch in manchen Fällen von Hypertrophie erheblich vermindert sein kann. Bei der durch Harnstauung oder durch Steine von der erweiterten Harnröhre aus bewirkten Atrophie, welche einen so hohen Grad erreichen kann, dass die Dicke des Organes nur noch wenige Millimeter beträgt, sind beide Bestandtheile betroffen, bei den höheren Graden der durch Concremente in den Drüsengängen erzeugten ist hauptsächlich das Stroma verkleinert, während bei den geringeren Graden mehr eine Abplattung und Druckatrophie an den Epithelzellen hervortritt. Durch Verschluss einzelner Gänge können einzelne Cystchen erzeugt werden; eine grosse Seltenheit ist die Umwandlung der Prostata in einen grossen vielkämmerigen cystischen Tumor, wobei wohl die Ausführungsgänge verschlossen sind. Eine blosse Verengerung der Ausführungsgänge (s. unten) kann im Gegentheil Hypertrophie der Musculatur (durch vermehrte Arbeit) erzeugen.

Mit dem Namen der Cirrhose bezeichnet Rokitansky eine von Steinlein beschriebene fächerige Atrophie, bei welcher unter Erweiterung der Ausführungsgänge und ihrer Verzweigungen das Organ endlich zu einem Fachwerk degenerirt erscheint. Klebs möchte die Hohlräume, welche eine helle Flüssigkeit enthielten, für erweiterte Lymphräume ansehen. Zu der fächerigen Masse, aus welcher die centrale Partie der Drüse besteht, führen Ausführungsgänge, welche so weit sind, dass ein dicker Catheter in sie eindringen kann. Eine ähnliche Veränderung können die Gänge allein bei Stauung des Harnes erfahren. Hanfkorn- bis erbsgrosse Oeffnungen können dann wahre Fanglöcher für den Catheter darstellen.

Von dem Vorkommen einer Necrose mit Erweichung, wobei die Substanz ein grau-bräunliches Aussehen zu haben pflegt, bei schwerer eiteriger Entzündung habe ich schon Mittheilung gemacht. Möglicher Weise gehört in das Gebiet der Necrosen auch die von Rokitansky als im vorgerückten Alter an der normalen oder auch an einzelnen Knollen der hypertrophischen Drüse vorkommende durch fahle, schmutzig-

bräunliche Entfärbung mit Erschlaffung, Morschsein charakterisirte Erkrankung.

Von degenerativen Veränderungen ist hauptsächlich die Verfettung zu erwähnen, welche sowohl an den Epithelzellen wie an dem Stroma besonders im höheren Alter sowohl an normal grossen wie an hypertrophischen Vorsteherdrüsen vorkommt. Sie wird angezeigt durch die, je nach der Ausdehnung der Verfettung fleckige oder mehr gleichmässige gelbliche Färbung. Dass das Hervortreten einer milchigen Flüssigkeit auf der Schnittfläche nicht ohne weiteres als Zeichen von Epithelverfettung angesehen werden darf, habe ich schon früher (S. 296) erwähnt.

Wie an den meisten Epithelzellen der männlichen Geschlechtstheile tritt auch an den Prostataepithelien mit dem Alter und bei Cachexien eine braune Pigmentirung (Pigmentdegeneration) auf.

Von dem Vorkommen hyaliner Degeneration hat Stilling Mittheilung gemacht. Hyaline Degeneration der Muskelzellen findet sich in Gestalt knotiger Anschwellungen besonders nach fieberhaften Krankheiten (als postmortale Veränderung auch bei Gesunden), eine Myxangioitis hyalinica, welche eine Verengerung oder gar Obliteration der Drüsengänge durch Bildung einer hyalinen, zellenarmen, oft lammellären, zwischen Epithel und Wand liegenden Substanz bewirkt, findet sich bei vielen alten Leuten.

Endlich gibt es eine hyaline Degeneration der Drüsenepithelien, welche mit der Bildung eigenthümlicher Concretionen in so enger Beziehung steht, dass ich sie im nächsten Capitel behandeln muss.

Senile Atrophie: Dodenil, Recherches sur l'altération sénile de la prostate, 1866.
Atrophie bei Castraten: Billharz, Ztsch. f. wiss. Zoolog. X, 287, 1860.
Druckatrophie der Zellen durch Concremente: Langerhans, Virch. Arch. 61, p. 215, 1874; — durch Harnstauung: Klebs, Hdb. d. path. Anat., II, 1107, 1876.
Fächerige Atrophie: Steinlein, Wochenbl. der Ztsch. der Ges. der Aerzte in Wien, 1856, p. 501.
Cystische Atrophie. Cruveilhier, Lfg. 39, Taf. 2, Fig. 2.
Hyaline Degeneration: Stilling, Virch. Arch., 98, p. 1, 1884.

Fremdkörper und Parasiten.

Es ist schon lange bekannt, dass in den Vorsteherdrüsen älterer Leute eigenthümliche Concretionen in den Drüsengängen und Drüsenbeeren vorkommen, welche durch ihre Farbenreactionen dem Amylum bezw. Amyloid nahestehen und deshalb als Corpora amylacea bezeichnet worden sind. Neuere Untersuchungen haben ergeben, dass sie in keinem Lebensalter fehlen, ja dass sie sogar in der kindlichen Prostata vom Ende des ersten Lebensjahres ab reichlich vorhanden sind. Sie sind daselbst freilich nur sehr klein (wie die ähnlichen Gebilde des Nervensystems) und farblos, während diejenigen der Erwachsenen nicht nur mikroskopisch, sondern zum Theil auch makroskopisch erkennbar sind, sowohl ihrer Grösse als ihrer gelben, gelbbraunen bis fast schwarzen Farbe wegen. Die grössten, meist auch dunkelsten pflegen in der Nähe

des Colliculus seminalis zu sitzen, doch können sie durch die ganze Drüse zerstreut sein, welche dann auf dem Durchschnitt aussehen kann, wie wenn sie mit Schnupftabak bestreut worden wäre.

Mikroskopisch (Fig. 66) zeigen die kleineren Gebilde meist eine kugelige, die grösseren eine ebensolche oder ovale, seltener dreieckige oder unregelmässige Gestalt. Man sieht in den äusseren Abschnitten eine concentrische Schichtung, im Centrum einen mehr oder weniger grossen Kern, hell und homogen, häufiger körnig, oft mit deutlich er-

Fig. 66.

Prostataconcremente.
1—3 farblose von versch. Gr., Centrum mit kernhalt. Gebilden und körn. Massen, bei 3 ein Doppelcentrum. 4 Bruchstück eines gröss. dunkelbraun gefärbten Concrementes mit radiärer Streifung. z Cylinderzelle der Ausführungsgänge als Grössenmassstab.

kennbaren Zellkernen versehen. Manche, besonders unregelmässig gestaltete Concremente haben 2 und selbst noch mehr Kerne, von welchen jeder zunächst eine eigene, concentrisch geschichtete Hülle haben kann, welche dann wieder von gemeinsamen concentrischen Bogen umgeben werden.

Die Corpora amylacea nehmen häufig in Jodjodkaliumlösung eine blaue Farbe an, wie Amylum und da auch ihre Schichtung an diejenige der Stärkekörner erinnert und ferner Paulitzky durch Gährung mit Speichel Zuckerbildung beobachtete, so lag die Annahme, dass man thierische Stärke vor sich habe, nahe. Als dann später die Anilinreaction des Amyloid entdeckt war und man sich überzeugte, dass auch viele Corpora amylacea die rothe Amyloidfarbe annahmen, da neigten sich viele zu der Annahme, dass sie wenigstens theilweise aus

Amyloid beständen, dass das Amyloid sich aus einem nicht amyloiden Eiweisskörper bilde, wie daraus zu ersehen sei, dass manche Körperchen im Centrum, also an den ältesten Partien roth, in der Peripherie, wo sich die jüngsten, noch nicht umgewandelten Schichten befinden, blau färben. Indessen hat Posner gezeigt, dass beide Annahmen nicht zutreffen, da wesentliche Verschiedenheiten gegenüber dem Amylon wie gegenüber dem Amyloid bestehen. In letzterer Beziehung ist besonders wichtig, dass in ganz unregelmässiger Weise blaue und rothe Schichten bei Methylviolettfärbung, gelbe und blaue bei Jodfärbung mit einander abwechseln können. Man hat es hier mit zwei ganz verschiedenen Substanzen zu thun, mit einer Eiweisssubstanz, welche mit Jodjodkalium sich gelb, mit Methylviolett blau färbt und einer zweiten, welche durch Jod eine blaue, durch Methylviolett eine rothe Färbung annimmt. Posner kommt zu dem Schlusse, dass letztere Substanz Lecithin sei, dessen Anwesenheit im Prostatasecret und in den Concretionen (neben Spermin) Fürbringer schon früher nachgewiesen hat. Die einfache Eiweisssubstanz kann von Zellen durch eine hyaline Degeneration gebildet werden, doch findet sie sich auch in Form von Schollen in dem Secret, wohin sie ja allerdings durch hyaline Degeneration und Zerfall von Zellen gelangt sein kann. Je nachdem nun diese Substanz von Lecithin mehr oder weniger oder gar nicht durchtränkt wird, werden die so gebildeten Körperchen ganz verschiedene Farbenreactionen geben. Die Durchtränkung kann schon an den scholligen Massen des Secretes statthaben, da diese häufig mit Methylviolett eine schöne rothe Farbe annehmen, die ich übrigens auch an einzelnen Zellen (bei der frischen Untersuchung) gesehen habe. Durch Ablagerung von Kalksalzen (meist basisch phosphorsauren, aber manchmal auch oxalsauren) in solchen Concrementen können sich Steine (Calculi prostatici) bilden. Da die verkalkenden Concremente nie die Lecithinreaction geben, so muss man annehmen, dass ihnen nur der einfache Eiweisskörper das Gerüst liefert. Durch die Kalksalze kann eine radiäre Streifung (Fig. 66, 4) bedingt werden. Schon die grösseren Corpora amylacea können Druckerscheinungen an den Drüsengängen, Erweiterungen derselben, Abplattung des Epithels erzeugen, noch mehr ist dies bei den Steinen der Fall, die ausserdem eine erheblichere Grösse (von Hirsekörnern, Erbsen) erreichen können. Liegen sie dicht unter der Urethralschleimhaut, so können sie durch ihre Prominenz Störungen der Urinentleerung bewirken, im Innern der Drüse, wo sie bis zu 100 gezählt worden sind, können sie eine erhebliche Atrophie des Stromas bis zur Umwandlung eines Lappens in einen dünnwandigen mit Steinen gefüllten Sack bewirken.

Von grösseren Parasiten kommt selten der Echinococcus vor. Da auch im Beckenbindegewebe solche sich finden, so ist die Differentialdiagnose schwierig. Eine Hülle von glatter Muskulatur wird den Beweis für Sitz in der Prostata geben.

Paulitzky, Virch. Arch. XVI, 147, 1859; Iversen, Nord. med. Ark. VI, No. 20, 1874; Fürbringer, Ztsch. f. klin. Med. III, 296, 1881; Stilling, Virch. Arch. 98, p 1, 1884 (derselbe hat auch Riesenzellen um die in den Drüsengängen liegenden Massen gefunden); Posner, Ztsch. f. klin. Med. XVI, 1889 (derselbe hat

zuweilen im Innern von Concrementen Krystalle gesehen, welche er für Lecithinkrystalle hält); Clarke, Path. Trans. 40, p. 179, 1889, hat einen fast 21 g schweren Stein in einer Tasche an der hinteren Wand der Harnblase dicht unter den Uretermündungen gefunden, welcher einen Vorsprung an dem Blasenhals bewirkte; die Tasche ging von der Prostata aus, in welcher sich zahlreiche Steinchen befanden. Der Stein in der Tasche hatte als Kern einen solchen Prostatastein, die Rinde bestand aus Phosphaten.

Echinococcen: Nicaise, Bull. de la soc. de chir. de Paris 1884, p. 551 (Zusammenstellung der Beckenechinococcen); Péan, Leçons de clinique chir. V, 1, 1887.

3. Samenleiter und Samenblasen.

Die Ausführungsgänge der Hoden, Vasa deferentia, mit ihren Ausbuchtungen, Ampullen und Samenblasen, bestehen hauptsächlich aus glatter Muskulatur. Das Epithel hat in dem Vas deferens cylinderförmige Gestalt und sitzt auf einer dünnen bindegewebigen Schleimhaut auf, in der Ampulle und dem Samenbläschen ist die Schleimhaut dicker, gefältelt, das Epithel kürzer. Der Hauptunterschied besteht aber darin, dass hier Drüsen vorhanden sind, deren Epithel kubisch-polyedrisch gestaltet ist und gelbliche, gelbbräunliche Pigmentkörnchen in wechselnder Menge enthält. Die Samenblasen entwickeln sich erst während der Pubertät stärker und erreichen eine Länge von 4 — 8,5 cm, eine Breite von 0,6 — 1,7 cm. Sie zeigen auf dem Durchschnitt einen fächerigen Bau, jede hat 8 —10 Alveolen. Dieselben werden durch vielfache Windungen eines Kanales erzeugt und zeigen zuweilen noch besondere seitliche Ausbuchtungen (Divertikel).

Ueber das Secret der Samenblasen vergl. S. 290.

Eine ausführliche Darstellung hat die Anatomie und Pathologie der Samenblasen durch Guelliot, Des vesicules séminales, Paris 1883, gefunden. Vergl. ferner Kocher, Deutsche Chir. 50b, p. 623, 1887 und die allgemeine bei Prostata citirte Literatur.

Von **Missbildungen** gibt es völligen, doppelseitigen oder einseitigen Defect sowohl neben anderen Defect- und Missbildungen an den Urogenitalorganen wie (selten) ohne solche. Entwicklungsgeschichtlich besonders interessant ist das Vorkommen einseitiger Defecte der Niere, des Vas deferens nebst Samenblase und des Nebenhodens, also des gesammten Wolf'schen Ganges, während der Hoden sich entwickelt hat (Keimepithelbildung). Eine Hypoplasie der Samenblasen kommt etwa in 30 pCt. der mit Anorchidie versehenen Individuen vor.

An den unteren Enden der Vasa deferentia sowie an den Ductus ejaculatorii kommen Verschmelzung zu einem Strang, Verschluss, theilweise mit Verlagerung des blinden Endes, Verbindung mit dem Ureter vor. Dabei können die Samenblasen oder die Ductus selbst

ausgedehnt werden. Mündung der zu einem Canal vereinigten Ductus an der Glans penis s. S. 266.

Neuere Literatur, nicht bei Guelliot, bezw. Kocher citirt: Rindfleisch, Vergröss. d. Caput gallin. als Ursache congenit. Ischurie und Hydronephrose, Virch. Arch. 81, p. 521, 1880 (Atresie der Duct. ejacul. an der Mündung mit Dilatation und Verdickung ihres blinden Endes, Ausdehnung der Samenblasen); Weigert Virch. Arch. 107, p. 10, 1886.

Entzündung kann an den Samenleitern (Deferenitis) und den Samenblasen (Vesiculitis) durch Fortleitung vom Hoden und Nebenhoden aus entstehen, sehr selten ist sie idiopathisch (z. B. nach Trauma) beobachtet worden, am häufigsten schliesst sie sich an Erkrankungen der Prostata, Harnblase und Urethra an. Bei Cystitis und Harnstauung infolge von Strictur der Urethra können die Ductus ejaculatorii und die Samenblasen erweitert und mit eitrigem oder schleimigeitrigem Inhalt gefüllt sein. Sehr häufig greift die Gonorrhö auf das Vas deferens, aber auch auf die Samenblasen über, wenn auch schwere Eiterungen der letzteren dabei selten sein mögen. In der Regel handelt es sich nur um einen eiterigen Catarrh, aber es kann auch die Wand der durch den Eiter mehr oder weniger erweiterten Bläschen ulceriren bis zur Perforation in die Bauchhöhle oder in die Harnblase. Die innere Oberfläche erscheint dann unregelmässig, fetzig, das ganze Gebilde stellt eine unregelmässig buchtige Höhle dar. Im Anschluss an pyämische Abscesse der Prostata habe ich eine schwere hämorrhagisch-eiterige Entzündung der Samenblasen mit Ausdehnung derselben durch das Exsudat gesehen. Bei chronischem Verlauf der Entzündung tritt allmählich eine fibröse Verdickung der Wandung ein, durch welche das Lumen bis fast zur Obliteration verengt werden kann. Auch das umgebende Bindegewebe wird oft in schwieliger Umwandlung gefunden. In dem fibrösen Gewebe können sich Kalksalze ablagern, welche auch den stagnirenden, sich eindickenden Eiter zu einem kreidigen, kalkigen Concrement umwandeln können. Tritt die schwielige Umwandlung nur partiell ein, so können einzelne Alveolen oder Divertikel abgeschnürt werden, welche sich dann durch Secretretention in Cysten umwandeln. Man findet solche Veränderungen nicht selten bei der Section alter Leute, welche an chronischer Gonorrhö, Prostatahypertrophie, Stricturen und Blasensteinen gelitten haben. Ist dabei die Höhle der Samenblasen erweitert (excentrische Hypertrophie), so mag der ganze Process sich an eine Secretstauung angeschlossen haben. In wieweit die neben der sog. chronischen Entzündung oft vorkommende Varicosität der Beckenvenengeflechte mit der Veränderung in direktem oder indirektem Zusammenhang steht, ist schwer zu sagen.

Auch am Vas deferens können solche chronischen, produktiv entzündlichen Veränderungen auftreten. Insbesondere kann durch Tripper eine schwielige Veränderung der Wand mit Strictur, ja völliger Obliteration bewirkt werden. Durch Secretstauung kann dann secundär eine Erweiterung des rückwärts gelegenen Theiles eintreten.

Beer, Oesterr. Wochenschr. 1843, p. 617; Henry, Med. chir. Transact. 33, p. 307, 1850 (fälschlich von Klebs als Mitchell citirt, welches hier Vorname ist);

Kocher, l. c. p. 628 (nach Trauma); Gosselin, Gaz. des hôp. 1868, p. 261 (Déferentite blenorrhagique); Schepelern, Hosp. Tid. 1871 (Tripperentzündung); Hutchinson, Med. Times and Gaz. 1871, I, 419; Godard, Gaz. méd. de Paris, 1856, p. 294 (Obliteration des Vas def. nach Tripper); Malassig et Terrillon, (Arch. de phys. 1880, VII, p. 739) haben experimentell durch Einspritzung von Ammon. oder Arg. nitr. in das Vas deferens von Hunden eine Entzündung erzeugt. Durch eitrig-schleimiges, mit Sperma gemischtes Exsudat dehnte sich das Vas deferens immer mehr aus, aber nach Ablauf der Entzündung wurde Exsudat und Sperma resorbirt und die ihres Epithels beraubten Oberflächen verwuchsen, so dass der Samenleiter in einen soliden Strang verwandelt wurde.

Infectiöse Granulome. Bei syphilitischer Orchitis kommen diffuse Schwellungen des Vas deferens mit Neigung zur Schrumpfung und Obliteration vor, welche vielleicht specifisch syphilitischer Natur, aber noch nicht genauer untersucht sind. Besser bekannt ist die Tuberculose, welche sowohl an den Samenleitern wie an den Samenbläschen charakteristische Veränderungen macht. Der tuberculöse Samenleiter ist verdickt, noch härter als der normale; auf einem Durchschnitt sieht man manchmal nur einen feinen graugelben Saum um das kleine Lumen herum, in schwereren Fällen aber treten im Centrum reichlichere käsige Massen hervor, welche häufig auch das Lumen ganz erfüllen oder im Innern einen unregelmässig buchtigen Canal enthalten. Mikroskopisch sieht man in den äusseren, dem blossen Auge grau erscheinenden Partien in ein Granulationsgewebe eingelagerte Tuberkel mit Riesenzellen. In manchen (chronischen) Fällen ist das Granulationsgewebe durch faseriges Bindegewebe ersetzt, die äusseren Wandabschnitte sind schwielig indurirt, die eingelagerten Tuberkel dann oft nur spärlich. Endlich gibt es Fälle, wo die Induration überwiegt, wo das Lumen durch Schrumpfung der Wand ganz schwindet, vielleicht nur noch Reste von käsigen Massen vorhanden sind, dafür aber auch das umgebende Gewebe verdickt, schwielig umgewandelt und fest und untrennbar mit der Wand verbunden ist.

Die tuberculöse Veränderung kann an den Samenleitern in ihrer ganzen Ausdehnung oder nur in ihrem oberen oder unteren Abschnitt, sie kann einseitig oder doppelseitig, dann oft in ungleichmässiger Stärke vorhanden sein.

Die Samenblasen zeigen ganz ähnliches Verhalten. Nur selten sieht man hier frische graue Tuberkel und Lenticulärgeschwüre der Schleimhaut, in der Regel ist bereits in mehr oder weniger grosser Menge Käse vorhanden. Dieser behält manchmal lange eine feste Consistenz und so können die Bläschen bis zu wallnussgrossen, harten Knoten heranwachsen, welche nur einzelne Spalten als Andeutung eines Lumens erkennen lassen. In anderen Fällen tritt Erweichung der Käsemassen ein, es bildet sich eine Art von tuberculösen Cavernen, es kann schliesslich eine Perforation nach der Blase hin entstehen. Häufiger freilich kommt es dazu nicht, weil die Wand sich schwielig verdickt, die Käsemassen von fibrösen Balken umschlossen werden, auch wohl wie an den Samenleitern eine Schrumpfung der Blasen eintritt. In diesen chronisch verlaufenden Fällen kann es auch zu einer Verkalkung der Käsemassen kommen. Kürzlich habe ich in einer tuberculösen Samenblase mehrere Steine gefunden.

Die Samenblasentuberculose ist in der Regel Theilerscheinung einer Urogenitaltuberculose; sie kann sowohl vom Hoden und Nebenhoden, wie von den Harnwegen aus erregt werden und sowohl einseitig wie doppelseitig auftreten. Die rechte Seite ist etwas häufiger ergriffen wie die linke. Selten ist eine isolirte Tuberculose der Samenblasen, doch habe ich selbst mehrere Fälle davon gesehen. Von der Samenblase aus kann eine allgemeine Miliartuberculose entstehen, besonders wenn etwa, wie es beobachtet worden ist, ein Einbruch in eine Vene des Plexus pudendus zustande gekommen ist.

Syphilis: Klebs, Hdb. II, 1092, 1876.
Tuberculose: Oppenheim, Zur Kenntniss d. Urogenitaltub., Diss., Göttingen, 1889 und die S. 297 citirte Literatur.

Progressive Ernährungsstörungen.

Ueber das Verhalten der Muskulatur der Ductus ejaculatorii, der Samenblasen etc. bei Stauung des Inhalts liegen genauere Untersuchungen nicht vor, doch ist wohl anzunehmen, dass bei blosser Verengerung ebensowohl wie bei anderen muskulösen Kanälen eine Hypertrophie der Muskulatur eintritt. In einem Falle habe ich sie jedenfalls gefunden.

Primäre maligne Geschwülste gehören zu den grössten Seltenheiten; secundär können Prostata- aber auch Blasentumoren übergreifen. In der Regel sind dann beide Samenblasen ergriffen.

Ein primäres Carcinom erwähnt Guelliot, l. c., ein primäres Sarcom beschrieb Zahn, Deutsche Ztsch. f. Chir. 22, p. 22, 1885.

Regressive Ernährungsstörungen kommen in Gestalt von Atrophie ähnlich wie bei der Prostata sowohl als senile Erscheinung (bei ca. 20 pCt.) wie nach Entfernung des Hodens und nach peripherischem Verschluss des Vas deferens vor. Ob es sich dabei um eine Art von Inactivitätsatrophie oder um die Folgen einer längs des Vas deferens fortgeleiteten Entzündung handelt, bleibt noch festzustellen. Jedenfalls können unter solchen Umständen die Samenblasen sich in dünne Plättchen fibrösen Gewebes umwandeln, in welchem gelbliche Streifen wohl den Resten der Schleimhaut entsprechen. Die normal vorhandene Pigmentirung der Epithelzellen nimmt mit dem Alter, aber auch mit dem Auftreten einer Cachexie, besonders der phthisischen, zu.

Atrophie bei Eunuchen: Bilharz, Zeitsch. f. wissensch. Zool. X, 281, 1860; —. bei Verschluss d. Vas def. infolge von Tripper: Godard, Gaz. méd. de Paris, 1856, p. 294.

Abnormer Inhalt und Veränderungen des Lumens.

Der Inhalt der Samenblasen zeigt an Menge wie an Beschaffenheit grosse Verschiedenheiten. Manchmal ist er dünnflüssig, nur wenig grauweiss getrübt, in anderen Fällen mehr gelbbräunlich gefärbt, dicklich, selbst so gallertig zäh, dass er schwer zu entfernen ist. Ausser eitrig-schleimigem Secret kann gelegentlich auch Blut beigemischt sein.

Die gallertigen Massen des Samenblasensecretes, deren Eigenthümlichkeiten schon S. 290 angegeben worden sind, können die Grundlage von Steinbildungen abgeben, indem Kalksalze, bald mehr Phosphate, bald mehr Carbonate sich in denselben ablagern. Wiederholt sind auch Samenfäden in solchen Steinen gefunden worden (Samensteine). Sie sind meistens nicht gross, können aber doch Linsen- bis Kirschkerngrösse erreichen und in mehrfacher Anzahl vorhanden sein. Ausser in den Samenblasen selbst sind Steine auch in den Ausführungsgängen gesehen worden.

Die echten Steine dürfen nicht mit den aus verkalkten Exsudaten oder tuberculösen Käsemassen entstandenen Concrementen verwechselt werden.

Die bei der Prostata (S. 304) beschriebenen Corpora amylacea sind auch in den Samenblasen gefunden worden.

Ueber die Verengerung des Lumens an Vas deferens und Samenblase ist als Folgen von Entzündungen und von Tuberculose bei den betreffenden Kapiteln schon die Rede gewesen. Es ist noch hinzuzufügen, dass auch nach Verletzungen, bes. Durchschneidung des Vas deferens, eine Heilung mit Obliteration leicht eintreten kann.

Durch abnorm reichliche Anhäufung von Secretmassen können, wie früher schon bei den Entzündungen angegeben wurde, einzelne Ausbuchtungen der Samenblasen (Divertikel) aber auch diese im ganzen (Hydrocele vesic. sem.) cystisch ausgedehnt werden. Auch abnorme Ausstülpungen am Vas deferens können auf solche Weise in Cysten umgewandelt werden. Im Inhalt von Samenblasencysten wurden gefunden 98 pCt. Wasser, relativ viel Kochsalz und nur 0,05 Alkalialbuminat.

Steine: Beckmann, Virch. Arch. 15, p. 540, 1858; Reliquet, Gaz. des hôp. 1874, p 809 u. Bull. de l'acad. de méd. 1878, 968.

Corp. amylacea: Paulitzky, Virch. Arch. 16, p, 147, 1859.

Cysten: Englisch, Wien. med. Jahrb. 1874, p. 127: Cruveilhier, Lief. 39, Taf. 1, Fig. 2. — Inhaltsuntersuchung: Cazeneuve et Daremberg, Journ. de l'anat. et de la phys. 1874, p. 447.

4. Hoden und Nebenhoden.

Das Vas deferens geht aus dem unteren Ende des Nebenhodens hervor, der sich als länglich prismatischer Körper hinten und etwas lateral um den Hoden herumlagert und an dem man das dickere (6—8 mm dicke) obere Ende als Kopf, das untere als Schwanz bezeichnet. Zwischen dem hier abgehenden in der Richtung des Nebenhodens an dessen Innenseite nach oben verlaufenden Vas deferens und dem Nebenhoden liegen die für Hoden und Nebenhoden bestimmten Gefässe. Das Normalgewicht des Nebenhodens beträgt 1,5 g, sein Cubikinhalt 1,78 ccm. Der Nebenhoden besteht aus einem vielfach gewundenen Kanal von im Mittel 0,4 mm Durchmesser, der allmählich sich erweiternd in das Vas deferens sich fortsetzt, dem er ähnlich gebaut ist. Seine Schleimhaut trägt ein hohes Wimperepithel.

Seitliche blinde Anhänge (Vasa aberrantia) können an verschiedenen Stellen vorkommen; ziemlich regelmässig findet sich ein Vas aberrans nahe dem unteren Ende. Dasselbe besteht aus einem erst geraden, dann vielfach aufgewundenen Kanal von derselben Zusammensetzung wie der Hauptkanal.

Zwischen Vas deferens und Nebenhoden liegt die aus mehreren, am Ende ausgeweiteten Kanälchen bestehende Paradidymis (Organ von Giraldès); am Kopfe der Epididymis, dem Hoden zugewandt, befindet sich die sog. ungestielte Hydatide, ein kleines Bläschen mit Flimmerepithel-Auskleidung, welches sich in einen kleinen Gang hinein fortsetzt — beide Gebilde Reste embryonaler Anlagen, ebenso wie die auf dünnem Stiele aufsitzende bis hanfkorngrosse Morgagni'sche oder gestielte Hydatide, welche in die Scheidenhöhle hineinhängt.

Der Kopf des Nebenhodens wird ausser dem Nebenhodenkanal von 13—14 aus dem oberen Theil des Hodens hervorkommenden, ebenfalls mit Flimmerepithel ausgekleideten Kanälchen, den Vasa efferentia, gebildet, welche am Hoden gerade, weiterhin geschlängelt verlaufen und so Kegel (Coni vasculosi) darstellen, deren Basis im Nebenhoden gelegen ist.

Die Vasa efferentia kommen hervor aus dem im Hoden gelegenen Rete testis, wandlosen, netzförmig verbundenen Kanälen, bei welchen sowohl die Weite der Kanäle wie die Grösse der von ihnen gebildeten Maschen in weiten Grenzen schwankt.

In das Rete testis münden die eigentlichen Samenkanälchen, zwirnsfadendünne, sehr lange, geschlängelt und gewunden verlaufende Röhrchen, welche eine sehr dicke Wand besitzen, die zu innerst aus einer Tunica propria, hauptsächlich aus concentrischen Bindegewebslagen mit glatten endothelioiden Zellen besteht. Die epitheliale Auskleidung dieser Kanälchen ist äusserst complicirt zusammengesetzt; nach Lavalette hat man 2 verschiedene Zellarten zu unterscheiden, die kleineren Follikelzellen, welche in mehrfacher Lage die Kanälchen auskleiden und in welche die grösseren Spermatogonien (Keimzellen, Langhans), welche die Samenfäden bilden, eingelagert sind. Jene haben kleine helle, mit grossem, glänzendem Kernkörperchen versehene, diese grosse, fast homogene, stark sich färbende Kerne. Die dichotomisch wiederholt sich theilenden und schliesslich im wesentlichen unter der Albuginea blind endenden Kanälchen bilden ebensoviele konische Läppchen, deren Spitze am Rete testis gelegen ist. Zwischen den Kanälchen befinden sich in den Läppchen zahlreiche Blut- und Lymphgefässe, welche letzteren zum grossen Theil perivasculär gelegen sind, und ausserdem Züge polygonaler, meist gelbbraunes Pigment enthaltender, hauptsächlich den Gefässen folgender Zellen, über deren Natur eine sichere Erkenntniss noch nicht gewonnen ist.

Die einzelnen Läppchen werden durch bindegewebige Scheidewände (Septula testis) getrennt, welche von einer grösseren Bindegewebsmasse, die das Rete testis enthält, dem Corpus Highmori oder Mediastinum testis, in die Hodensubstanz einstrahlen. Der ganze Hoden ist umhüllt von einer dicken, derben, bindegewebigen Haut, der Albuginea, welche auch, wenn auch dünner, dem Nebenhoden nicht fehlt.

Der Hoden ist ein in transversaler Richtung abgeplattetes Ellipsoid mit abgeflachtem hinterem Rand (dem Mediastinum entsprechend). Er hat eine Länge von 4—5 cm, eine Breite in transversaler Richtung von 2—3 cm, in der Richtung der Ränder von 2,5—3,5 cm. Sein Gewicht beträgt 15—24.5 g, sein Volumen 12 bis 27 ccm.

Auf der Tunica albuginea sitzt noch eine seröse Haut auf, welche den grössten Theil des Hodens überzieht, desgleichen den Kopf und vorderen Theil des Körpers des Nebenhodens und dann nach Art der serösen Häute sich zu einem parietalen Blatt umschlägt: Tunica vaginalis propria. Auf diese folgt eine fibröse Haut, welche die Tunica propria mitsammt dem Nebenhoden umschliesst, die Tunica vaginalis communis.

Um diese Umhüllungshäute oder Scheidenhäute des Hodens richtig zu verstehen, muss man die Entwicklung verfolgen. Es ist schon früher (S. 258) angegeben worden, dass die Samenkanälchen aus dem Keimepithel entstehen, das Rete testis, die Vasa efferentia*), der Nebenhoden nebst den Vasa aberrantia, sowie die Paradidymis aus der Urniere, das Vas deferens aus dem Wolff'schen (Urnieren-) Gang. Die Entwicklung des Hodens und Nebenhodens geht aber in der Bauchhöhle neben

*) s. Hertwig, Entwicklungsgeschichte.

der Lendenwirbelsäule vor sich, der Hoden muss also, um an seinen Bestimmungsort im Hodensack zu gelangen, herabsteigen. Dieser Descensus beginnt schon früh; im 3. Monat liegt der Hoden im grossen Becken, im 5. oder 6. an der Innenseite der vorderen Bauchwand, dicht am inneren Leistenring. Bei diesem Herabsteigen spielt ein bindegewebig-muskulöses Band, das Leistenband, welches sich am Kopf des Nebenhodens einerseits, an der Lederhaut der Leistengegend andererseits ansetzt (Gubernaculum Hunteri) eine Rolle. Während dieses ersten Theiles des Descensus bildet sich an der Stelle, wo das Leistenband die Bauchwand durchdringt, eine Ausstülpung des Peritoneums, welche allmählich die Bauchwand durchsetzt (Leistenkanal) und endlich in den Geschlechtswulst, der nun Hodensack wird, eindringt: Processus vaginalis peritonei. Im 7—8. Monat tritt der Hoden in den ohne sein Zuthun gebildeten Kanal ein, eine Bauchfellfalte vor sich herstülpend, gelangt im 9. in den Hodensack und hat am Ende der Schwangerschaft seine regelrechte Lage eingenommen. Nunmehr verwachsen die Oberflächen der Bauchfellausstülpung vom inneren Leistenring an bis in die Nähe des Hodens zu einem Bindegewebsstrang, nur der äusserste Theil des Processus bleibt als Tunica vaginalis propria übrig. Die Tunica vaginalis communis ist aber die vom Processus und der Geschlechtsdrüse ausgestülpte und dadurch sehr verdünnte Muskelschicht und Fascia transversa abdominis.

Die Krankheiten der Hoden und ihrer Adnexe haben in den letzten Jahren 2 eingehende Bearbeitungen gefunden: Kocher, Deutsche Chirurgie, Lfg. 50 b, 1887 (mit patholog.-anat. Beiträgen von Langhans) und Monod et Terrillon, Traité des mal. des testicules, 1889, beide mit reichlichen Literaturangaben, auf welche ich hiermit verweise.

Missbildungen.

Ich fasse hier sowohl die Fehler in der Entwicklung des Hodens wie die Störungen des Descensus desselben zusammen; bei letzteren sind meistens auch erstere vorhanden.

Eine Vermehrung der Hoden (auf einer Seite 2, Polyorchidie) ist mehrfach während des Lebens diagnosticirt, aber nur ein bei der Section beobachteter Fall kann gelten gelassen werden, und auch bei ihm fehlt eine mikroskopische Untersuchung. Auch von der Verschmelzung beider Hoden zu einem Organ (Synorchidie) ist nur 1 Fall bekannt. Häufiger kommen Defectbildungen vor. Vollständige Aplasie (Anorchidie) kann einseitig und doppelseitig auftreten; sehr selten ist vollständiger Defect der gesammten Genitalorgane, selten und nur einseitig beobachtet der Defect des Hodens allein, häufiger Defect des Hodens, Nebenhodens und eines Theiles des Vas deferens. Diesen Fällen gegenüber stehen andere, wo der Hoden zwar vorhanden ist, aber mit dem Vas deferens ein Theil des Nebenhodens oder, was am seltensten ist, wo nur der Nebenhoden fehlt.

Geringere Störungen der Entwicklung (Hypoplasien) sind meist doppelseitig, aber auch einseitig, letzteres besonders in Verbindung mit Störungen des Descensus, beobachtet worden. Die Hypoplasie des Hodens kann schon in der Jugend hervortreten, sie kann sich auch erst in der Pubertätszeit durch Ausbleiben des regelmässigen Wachsthums manifestiren (Testis infantilis). Die hypoplastischen Hoden gehen häufig nicht über Bohnengrösse hinaus und lassen meistens ein Ueberwiegen des Zwischengewebes erkennen. In einem von mir secirten Falle bestand die Hauptmasse der kleinen Organe aus lockerem (nicht indurativem) Bindegewebe, in das nur einzelne kleine Streifen von

Drüsengewebe eingelagert waren. Ueber das Verhalten der Epithelien der Samenkanälchen ist noch nichts Genaueres bekannt. Auch der Nebenhoden ist in diesen Fällen in der Regel von der Hypoplasie betroffen, er kann aber auch noch besondere Entwicklungsstörungen darbieten, indem die Vasa efferentia sich nicht in normaler Weise am oberen Pol des Hodens zum Nebenhoden vereinigen, sondern in die Länge gezogen sind und erst in weiterer Entfernung vom Hoden das Vas deferens bilden. Blinde Endigung eines Vas afferens und dadurch bewirkte Bildung eines besonderen Vas aberrans ist gleichfalls hierher zu zählen.

Eine abnorme Lage kann der Hoden von zweierlei Art besitzen, die man unter dem gemeinsamen Namen der Ectopie zusammenfassen kann, aber wieder in die Unterarten Retention und Dystopie trennen sollte. Bei ersterer handelt es sich darum, dass der Hoden an irgend einer Stelle, welche er vom Beginn seiner Entwicklung bis zur Ankunft im Scrotum zu gewisser Zeit einzunehmen hat, über diese Zeit hinaus liegen bleibt, retinirt wird, während er bei der Dystopie eine Lage einnimmt, die ihm zu keiner Zeit des embryonalen Lebens zukommt. Ist der Hoden so verlagert, dass er von aussen nicht zu sehen ist, so spricht man von Monorchidie bei einseitiger, von Cryptorchidie bei doppelseitiger Verlagerung. Die Retention wird eine abdominale genannt, wenn der Hoden gar nicht in den Leistenkanal eingetreten ist (Bauchhoden). Am seltensten ist die Retentio lumbalis, wobei der Hoden neben der Lendenwirbelsäule liegen geblieben ist, häufiger die Retentio iliaca, wobei der Hoden meist in der Nähe des Leistenringes oder an demselben gelegen ist. Allen anderen an Häufigkeit voran steht die Retentio inguinalis, die man je nach dem Sitz des Leistenhodens in eine interna, interstitialis und externa theilen kann. Der Hoden ist dabei fest oder beweglich, der Processus vaginalis bleibt häufig offen, wodurch eine Disposition zur Hernienbildung gegeben ist. Auf der rechten Seite ist der Leistenhoden häufiger als auf der linken. Ist der Hoden bis an die Falte, welche der Hodensack mit dem Schenkel bildet, herabgekommen, so ist eine Retentio cruro- oder femoro-scrotalis vorhanden.

Bei den Dystopien sitzt der Hoden entweder in der Bauchwand, in welche er ähnlich den properitonealen Brüchen vom Inguinalkanal aus gerathen ist (Dyst. properitonealis) oder er sitzt ausserhalb des Leistenringes lateralwärts, in der Schenkelbeuge (Dyst. intrainguinalis, inguineo-cruralis), oder, ein relativ häufiger Fall, am Perineum unter der Haut, lateralwärts und etwas nach vorn vom Anus (D. perinealis). Bei der Dyst. cruralis endlich ist der Hoden durch den Schenkelkanal nach unten gegangen, bildet also eine Hernia cruralis testicularis. Als grösste Seltenheit ist das Vorkommen beider Hoden in derselben Hälfte des Hodensacks (Dystopia transversa) anzusehen.

Die Ectopien können doppelseitig vorhanden sein, finden sich aber meistens nur auf einer Seite. Nebenhoden und Vas deferens verhalten

sich dabei in der Regel wie der Hoden, aber bei der Dyst. inguinalis kommen auch Ausnahmen vor, es steigt das Vas deferens in die Scrotalhöhle hinab und biegt dann wieder in den Leistenkanal zurück, es steigt auch der, dann missbildete (in die Länge gezogene) Nebenhoden in das Scrotum hinab, sehr selten ist der Nebenhoden vom Hoden getrennt und liegt regelmässig im Scrotum. Die Ursachen für die Dystopien können sehr verschiedene sein: peritonitische Verwachsungen, Vorlagerung von Bauchfellfalten oder dystopischen Organen vor den Leistenring, Missverhältniss zwischen der Grösse des Hodens und Nebenhodens und der Weite des Leistenkanals, unvollständige Bildung des Scrotum, vielleicht auch abnormer Ansatz des Leistenbandes, Druckwirkung seitens anderer Organe oder von aussen etc. Wiederholt ist Ectopie bei Gliedern derselben Familie, auch in 2, ja in 3 Generationen zur Beobachtung gelangt.

Der abnorm gelagerte Hoden ist nur in seltenen Fällen wohlgebildet und functionirend gefunden worden, am meisten noch bei der Ret. abdominalis und bei jüngeren Individuen, meistens ist er verkleinert, einfach hypoplastisch oder häufiger (offenbar secundär) atrophisch, infolge von Verdickung und Induration der bindegewebigen Bestandtheile und hyaliner sowie fettiger Degeneration der Epithelzellen. Dass der verlagerte Hoden eine Disposition zu Erkrankungen verschiedenster Art darbietet, ist gar nicht zu bezweifeln, ebensowenig, dass dies vorzugsweise beim Leistenhoden der Fall ist. Diese Erkrankungen sind theils entzündlicher Art, wobei Einklemmung, Traumen, Tripperinfection die Hauptrolle spielen, theils handelt es sich um Geschwulstbildungen, insbesondere Krebse.

Eine sehr häufige Erscheinung bei Retention des Hodens ist die Verlängerung des Mesorchium. Dieselbe kann noch in denjenigen, keineswegs seltenen Fällen, wo eine Retention schon in der Jugendzeit oder bei der Pubertätsentwicklung in den normalen Zustand übergegangen ist, zu Störungen, nämlich zu Aenderung der normalen Lage im Hodensack (Inversion) Veranlassung geben. Eine solche kommt fast ausschliesslich einseitig vor, entsteht aber nicht immer auf dieselbe Weise. Eine Drehung um die verticale Achse bewirkt die Inversio anterior, welche eine vollständige ist, sobald der Nebenhoden nach vorn und die Hauptachse von vorn unten nach hinten oben gerichtet ist, welche als Inversio lateralis bezeichnet wird, wenn die Drehung den Nebenhoden nur an die Seite, und zwar stets die äussere, gebracht hat. Sowohl von der normalen Stellung wie von der Inversio anterior aus können nun wieder Lageveränderungen durch Drehung um die verticale Achse entstehen, wobei der Kopf des Nebenhodens in der Richtung der Nebenhodenachse vorausgeht. Derselbe beschreibt einen viertel Kreisbogen, oder einen halben oder einen ganzen; im letzteren Falle sind Nebenhoden und Vas deferens schlingenförmig um den Hoden herumgelagert.

Nicht jede Dislocation ist angeboren, es gibt auch erworbene: Luxation bei heftigen Bewegungen (z. B. beim Turnen). Es kann dabei der Hoden in den Leistenkanal, er kann in die Bauchhöhle zurück-

treten und im letzteren Falle sogar wieder in einer Cruralhernie erscheinen.

Noch eine zweite Störung secundärer Art kann durch ein zu langes Mesorchium bedingt werden, nämlich eine Torsion des Samenstrangs, welche ihrerseits schwere Circulationsstörungen (s. unten) im Gefolge haben kann.

Eine entwicklungsgeschichtlich interessante Abnormität ist das Vorkommen versprengter Nebennierenkeime zwischen Hoden und Kopf des Nebenhodens. Nach neueren Untersuchungen entsteht die Nebenniere aus den Geschlechtssträngen der Urniere, also im nächsten Zusammenhang mit den Vasa efferentia.

Godard, Rech. tératologiques sur l'appar. sém. de l'homme, 1860.

Polyorchidie: Blasius, Observat. anat. pract. Obs. XX, 60, Taf. VI, Fig. 8, 1674, cit. nach Monod et Terrillon.

Synorchidie: Cruveilhier, Traité d'anat. path., I, p 301.

Verlagerung: Godard, Etude sur la monorchidie et la kryptorchidie, 1857; Englisch, Wien Klin. XI, p, 321, 1885; Nicaise, Rev. de chir. 1888, p. 922; Monod et Arthaud, Arch. gén. 1887, II, p. 641 (Veränderungen der ectopen Hoden); v. Kahlden, Münch. med Woch 1887, No. 31 (Neubildungen an verlag. Hoden); v. Leuhossék, Anat Anz. I, 1886 (Ectopia transversa).

Als eigenthümliche Ursache einer Retentio iliaca hat Pommer, Ber. d. naturw. med. Ver. in Innsbruck, 1889, p. 144, eine Verwachsung des oberen Poles des linken Hodens und des Kopfes des Nebenhodens mit der Milz durch einen Milzstrang bei einer Missgeburt beobachtet. Der rechte Hoden und Nebenhoden befand sich im Scrotum.

Versprengte Nebenniere: Dagonet, Prag. Ztsch. f. Hlk. 1885, p. 5.

Circulationsstörungen.

Eine allgemeine Anämie tritt am Hoden in allen Fällen ein, wo ein abnormer Druck auf ihm lastet, also bei Hydrocele, Hämatocele etc., wobei auch häufig die Gestalt eine Veränderung (Abplattung) zeigt. Nach Gosselin kann in solchen Hoden eine bis zur Functionslosigkeit sich steigernde Störung der Function auftreten, welche ihren Grund in degenerativen Veränderungen des Epithels der Samenkanälchen hat. Solche Hoden sehen nicht nur blass aus, sondern haben auch eine weiche Consistenz, welche allerdings weiterhin unter Ausbildung einer fibrösen Induration in ihr Gegentheil übergehen kann.

Eine Ischurie entsteht nach embolischem oder sonstigem Verschluss der Arteria spermatica interna in den centralen Partien des Hodens und ist von Necrose gefolgt (anämische Necrose, anämische Infarcirung), während die peripherischen Schichten im Gegentheil eine hämorrhagische Infarcirung mit Anschwellung und schwarzrother Färbung darbieten, welche ebenfalls ihren Ausgang in Necrose (hämorrhagischer Infarct) nimmt. So wenigstens stellt sich nach Miflet's Untersuchungen die Sache beim Hunde dar; beim Menschen scheint eine ausgedehntere bezw. totale hämorrhagische Infarcirung einzutreten. Da eine solche auch erfolgt, wenn die Venen mit verschlossen sind, so muss wie bei den hämorrhagischen Infarcirungen der Nieren und Milz die Hyperämie von Collateralarterien ausgehen, welche beim Hunde nur die peripherischen Schichten, beim

Menschen den ganzen Hoden mit Blut versorgen. Hier dürfte hauptsächlich die Art. deferentialis eine Rolle spielen, die es sogar bewirken kann, dass trotz Unterbindung von Art. sperm. und Venen eine Infarcirung des Hodens nicht einzutreten braucht. Der an sich seltene Verschluss der Gefässe kommt beim Menschen ausser durch direkte Unterbindung (z. B. bei Varicocelenoperation), selten und nur vorübergehend durch ein Bruchband, am häufigsten noch durch Torsion des Samenstranges zustande. Je nachdem diese stärker oder geringer ist, bleibt oder vorübergeht, werden auch die Folgezustände verschieden sein: bei geringer Compression der Venen venöse Hyperämie mit ödematöser Schwellung des Hodens, die sich bei Aufhören der Verengerung wieder zurückbilden kann, bei stärkerer Compression der Venen, aber noch offenen Arterien hämorrhagische Infarcirung, bei Compression sämmtlicher Gefässe Necrose des mehr oder weniger bluthaltigen Organes. Der Ausgang der Necrose in Atrophie mit Induration ist der regelmässige, es kann aber, wenn Fäulnisskeime in den necrotischen Hoden gelangen, eine Gangrän entstehen. Chauveau hat durch Experimente bei Widdern diese Thatsache festgestellt: torquirte er subcutan den Samenstrang, so entstand einfache Necrose mit körnigem und fettigem Zerfall der Zellen, spritzte er aber vorher Fäulnissorganismen in das Blut ein, so entstand Gangrän. Der Nebenhoden wird beim Menschen nur mitafficirt, wenn auch die Art. defer. verschlossen ist. Eine auf den Hoden beschränkte venöse Hyperämie tritt als Begleiterscheinung der Epididymitis auf, infolge des Druckes, welchem die Venen in dem geschwollenen Nebenhoden unterliegen.

Die Venen des Nebenhodens können bei Varicocele eine solche Ausdehnung erfahren, dass die Epididymis eine cavernöse Geschwulst bildet. Eine Erweiterung dieser Venen tritt auch als senile Veränderung auf und soll nach Desnos in ursächlicher Beziehung zur Altersatrophie des Hodens stehen. Eine Phlebitis des Plexus pampiniformis kann wie die Unterbindung eine Necrose und Gangrän des Hodens im Gefolge haben.

Blutungen werden am Hoden durch Contusionen erzeugt, aber sie sind meist nur klein und liegen unter der Kapsel. Nur ausnahmsweise entsteht eine grössere Blutung, nämlich dann, wenn die Albuginea zerreisst. Es schliesst sich an diese Verletzungen in der Regel Atrophie des Hodens an.

Anämie: Gosselin in seiner Uebersetzung von Curling, A pract. treatise of the diseases of the testis, p. 81.

Hämorrhag. Infarct: Volkmann, Berl. klin. Woch. 1877, p. 769; Miflet, Arch. f. klin. Chir. 24, p. 399, 1879 hat an Hunden experimentirt. Unterbindung der Venen allein bewirkte starkes Oedem des Scrotum, Vergrösserung des Hodens mit Spannung der Albuginea und Hyperämie mit Oedem. Bei Unterbindung der Art. sperm. int. und Art. defer. allein, sowie bei gleichzeitiger Arterien- und Venen-Unterbindung entstand Necrose der Epithelien der Hodenkanälchen (die Spermatozoen erhielten sich auffällig gut), aber die centralen Partien waren dabei anämisch, die peripherischen (durch collaterale Arterien) hyperämisch und hämorrhagisch infarcirt. Nach Verlauf längerer Zeit entstand Induration, welche sich schneller ausbildete, wenn die Venen offen waren. Der Nebenhoden war nur, wenn Arterien und Venen unterbunden worden waren, vergrössert, dunkelroth, ödematös.

Bei Embolie der Art. spermat. int. traten im Nebenhoden herdweise Hämorrhagien mit Necrose der Epithelien auf, dagegen eine gleiche totale Veränderung, wenn gleichzeitig die Art. defer. verschlossen wurde. Cahen, D. Zeitsch. für Chir. 30, p. 101, 1889; Schumacher, Arch. f. Dermat. u. Syph. 1876, p. 241 (infolge eines Fricke'schen Verbandes); Vallin, Gaz. hebdom. 1877, No. 52, p. 828 (Varicocèle double terminé par phlebite supp. aiguë des cordons); Gerster, New York med. Jan. 1880: Niemann, Bresl. ärztl. Ztsch. 1884, No. 2 (Phlebitis); Schmidt, D. Ztsch. f. Chir. XXX; Nicoladoni, Arch. f. klin Chir. 31, p. 178, 1884 (Torsion des Samenstranges); Chauveau, Lyon méd. 1873, Juni.

Traumatische Blutungen: Monod et Terrillon, Arch. gén. 1881, II, 431; Terrillon et Suchardt, Arch. de phys. norm. et path. IX, 325, 1882.

Entzündungen.

Entzündungen am Hoden (Orchitis) und am Nebenhoden (Epididymitis) können jede für sich allein oder zusammen vorkommen, wobei aber doch die Affection des einen Theiles über die des anderen zu überwiegen pflegt. Häufig gesellen sich hinzu oder gehen auch voraus Entzündungen der Nachbartheile, insbesondere der Tunica vaginalis propria (Periorchitis), des Vas deferens (Deferenitis) und des Samenstranges (Spermatitis s. funiculitis) mit seinen Blut- und Lymphgefässen. In ätiologischer Beziehung spielen die fortgeleiteten Entzündungen die Hauptrolle, wobei die Fortleitung in erster Linie auf dem Samenwege (descendirend), aber daneben auch per contiguitatem von der Scheidenhaut, von dem Samenstrang und seinen Gefässen aus erfolgt. Nächstdem folgen die traumatischen Entzündungen, wobei das Trauma häufiger eine subcutane als eine offene Verwundung bewirkt; endlich kommen die hämatogenen Entzündungen, welche zum Theil metastatische, zum Theil aber auch primäre Erkrankungen sind. Wie an so vielen Organen, so sind übrigens auch hier diese verschiedenen ätiologischen Entzündungsformen nicht scharf von einander zu trennen, da häufig genug mehrere ätiologische Momente zusammenwirken. Ganz besonders tritt eine solche combinirte Wirkung bei manchen traumatischen Störungen hervor, wo einmal die Anwesenheit durch Fortleitung entstandener Erkrankungen, dann das Hinzukommen von im Blute vorkommenden Schädlichkeiten nicht nur die Stärke der Wirkung, sondern auch die Art derselben mitbedingt. Mit anderen Worten, es spielen auch am Hoden und Nebenhoden traumatische und pathologische Dispositionen eine grosse Rolle. Es liegt in den anatomischen Verhältnissen begründet, dass die auf den Samenwegen fortgeleiteten Entzündungen in erster Linie den Nebenhoden, die traumatischen und hämatogenen dagegen vorzugsweise den Hoden betreffen.

In Rücksicht auf die anatomischen Charaktere der entzündlichen Processe tritt ein gewisser Unterschied zwischen Hoden und Nebenhoden insofern hervor, als letzterer mehr das Verhalten einer Schleimhaut zeigt, d. h. ausgesprochene catarrhalische Veränderungen darbietet, während am Hoden die interstitiellen Veränderungen vorherrschen. Zwar fehlt es auch hier nicht an Veränderungen im Innern der Harnkanälchen, allein im allgemeinen machen die epithelialen Vorgänge doch mehr den Eindruck von secundären, durch die primär interstitiellen

bedingten, während über primäre, degenerativ-parenchymatöse Veränderungen in dem bei den Nieren erörterten Sinne nur sehr wenig bekannt ist. Es ist ja nicht unwahrscheinlich, dass besonders bei acuten Infectionskrankheiten auch am Hoden die entzündliche Degeneration der Epithelien nicht fehlt und dass vielleicht ein Theil der dabei bisher schon beobachteten Verfettungen des Kanalinhalts den Ausgang einer parenchymatösen Entzündung darstellt, aber es lässt sich um so weniger etwas Genaueres in dieser Beziehung sagen, als es sich bei den meisten Orchitiden bei Infectionskrankheiten um Herderkrankungen handelt, bei welchen in ausgesprochener Weise interstitielle Veränderungen vorhanden sind. Sowohl bei diesen wie bei allen anderen entzündlichen Vorgängen am Hoden tritt eine ungemein grosse Neigung des Parenchyms zu entzündlicher Bindegewebsbildung (productiver Entzündung) neben degenerativer Atrophie der Drüsenzellen hervor. Das faserige Bindegewebe pflegt reich an Mastzellen zu sein (Fig. 67). Die

Fig. 67.

Fibröse Atrophie des Hodens. Mastzellen.

Bindegewebsneubildung, welche zur Sclerose, Induration und Atrophie führt, kann sich an acute exsudative Vorgänge als chronisches Stadium und Ausgang anschliessen oder zu degenerativen Processen als eine Art Regeneration hinzutreten oder endlich von vorn herein als solche auftreten, wobei dann eine Abgrenzung gegenüber hypertrophischen Vorgängen sehr schwer sein kann.

Am häufigsten ist eine catarrhalische und interstitiell-exsudative Entzündung des Nebenhodens im Anschluss an Tripper der Harnröhre (Epididymitis blennorrhoica), zugleich das gewöhnlichste Beispiel für eine descendirend fortgeleitete Entzündung der

Samenwege. Sie tritt am häufigsten in der 2—6. Woche der Erkrankung auf, ist vorzugsweise einseitig und wenn doppelseitig (in 7,5 pCt.) dann nicht gleichzeitig, sondern erst auf der einen, dann auf der anderen Seite. Die anatomischen Veränderungen bestehen makroskopisch aus einer starken Schwellung des Nebenhodens, der sich weiter über den Hoden herüberlagert und eine sehr derbe Consistenz darbietet. Sein Gewebe erscheint geröthet, die Kanälchen oft deutlich erweitert und mit einer graugelblichen Masse erfüllt, welche aus Eiter, abgestossenen Epithelzellen und Schleim besteht, welcher letztere von Epithelzellen, die sich dabei in sog. Becherzellen umwandeln, gebildet wird. Dies Epithellager ist von wandernden Leukocyten durchsetzt, die Wand der Kanälchen ist verdickt, hyperämisch und enthält ebenso wie das Zwischengewebe seröses Exsudat und Leukocyten. Der Hoden kann dabei bis auf eine Hyperämie und vielleicht geringe ödematöse Schwellung unverändert sein, aber er kann sich auch mit ausgesprochener Entzündung betheiligen, ja nach der Angabe einzelner Untersucher kann sogar ausnahmsweise der Hoden ohne den Nebenhoden afficirt sein. In ihm verläuft der Process mehr interstitiell und wenn er erst entzündet ist, so entsteht leichter wie am Nebenhoden eine Abscedirung, obwohl eine solche auch an diesem häufiger zu sein scheint als vielfach angenommen wird. Es kann in dieser Beziehung allerdings dadurch eine Täuschung entstehen, dass bei längerer Dauer des Processes zu den exsudativen Veränderungen eine productive hinzutritt, dass durch die Bindegewebsneubildung und die aus ihr hervorgehende Induration und Schrumpfung ein Verschluss des Samenkanals und dadurch eine cystische Erweiterung peripherischer Abschnitte durch gestauten, gelbweissen, eiterähnlichen, aus verfetteten Epithelien, Leukocyten, Spermatozoen bestehenden Inhalt bewirkt wird. Eine solche Stauung kann um so leichter eintreten, als die Bindegewebsneubildung ebenso wie meistens auch die acut-entzündliche Veränderung eine ungleichmässige, auf einzelne Stellen beschränkte ist, wo sie knotige Verdickungen (am Kopf, Schwanz oder an beliebiger anderer Stelle) erzeugt. Uebrigens können kleine Abscesse mitten in diesen Bindegewebsknoten liegen, wodurch diese sich als eine Art reactiver Kapselbildung erweisen.

Vom Nebenhoden greift die Entzündung gern auf die Scheidenhaut sowie auf den Samenstrang und weiter unter Vermittlung der Lymphgefässe auf die inguinalen Lymphdrüsen über.

Aehnlich verläuft die Affection bei den nicht gonorrhoischen fortgeleiteten Entzündungen, welche sich nicht selten an Katheterismus anschliessen, ähnlich sind auch experimentelle Entzündungen (durch Einspritzung von Arg. nitr. in das Vas deferens) verlaufen.

Bei der diffusen eiterigen Orchitis ist der Hoden geschwollen, durch Spannung der Albuginea hart, die Substanz hat auf dem Durchschnitt eine gelbliche Färbung, sie fasert sich unter Wasser auf, ist matsch, ödematös, die Hodenkanälchen erscheinen als weissgelbliche Streifen (Kocher). Bei der abscedirenden Entzündung bilden sich kleinere, im Gewebe verborgene oder grössere, an der Oberfläche Vorsprünge bewirkende Abscesse, welche zunächst wohl scharf umgrenzt,

bald aber durch Granulationsgewebe, endlich durch schwieliges Bindegewebe umhüllt sind. In einem kürzlich von mir untersuchten Hoden mit chronischer Abscedirung war der Hoden erheblich vergrössert und schwielig indurirt, aber stellenweise von bräunlichen Streifen, den Resten des Parenchyms durchzogen, der Nebenhoden fest mit dem Hoden verwachsen, ebenfalls schwielig verdickt, aber Reste des Kanales in Gestalt weisslich gelber gewundener Streifen zu sehen. In dem Hodengewebe lag ein kirschgrosser weicher gelber Herd, welcher im Centrum eine mit puriformen cholestearinreichen Massen gefüllte Höhle enthielt, in der Peripherie aus zähem weichem gelbem Gewebe bestand, das ohne scharfe Grenze in eine röthliche Schicht überging, auf die weiterhin das graue Fasergewebe folgte. Die rothe Schicht bestand aus gefässhaltigem Granulationsgewebe, die gelbe Partie aus necrotischem, eitrig infiltrirtem Gewebe; nirgendwo waren Tuberkel oder Tuberkelbacillen zu sehen, anamnestisch war der Zusammenhang der Affection mit einem Tripper festzustellen. Die Hodenkanälchen waren in dem schwieligen Gewebe zum Theil zu Grunde gegangen, zum Theil noch erhalten, aber mit verdickter Wand versehen und durch theils zelliges, theils faseriges Bindegewebe auseinandergedrängt. Der Eiter in solchen alten Abscessen kann sich eindicken, verfetten, Cholestearin bilden, so dass ein atheromartiger Brei entsteht; er kann verkalken bis zur völligen Versteinerung.

In manchen Fällen, besonders im Anschluss an Traumen, hat die eiterige Entzündung einen jauchigen Charakter und führt zur gangränösen Zerstörung des Parenchyms (Orchitis gangraenosa). Eine besondere Unterart stellen auch die embolischen, meist kleinen, um Coccenhaufen herumgelagerten Eiterherdchen dar, welche zuweilen bei Endocarditis ulcerosa maligna gefunden werden, desgleichen die, durch die Schnelligkeit, mit der der Hoden anschwillt, ausgezeichneten eiterigen Entzündungen bei Rotz (Klebs).

Auch bei Typhus kommen Hodenentzündungen vor; in einem von Kocher beschriebenen Falle wurde dabei ein Abscess gefunden, in dessen Eiter Samenkanälchen mit verfettetem Inhalt schwammen. Da von Mikroorganismen nur Typhusbacillen (auch durch Züchtung) nachzuweisen waren, so wird man an der typhösen Natur der Veränderung nicht wohl zweifeln können; nur daran dürfte wohl ein Zweifel gestattet sein, ob es sich wirklich um eine Eiterung oder nicht vielmehr um die Erweichung einer necrotischen Partie gehandelt hat; der Typhusbacillus gehört sonst nicht zu den pyogenen Organismen.

Bei der Orchitis variolosa ist durch Chiari ausser Zweifel gestellt, dass sie von einer umschriebenen, aber meist multiplen Necrose zunächst des interstitiellen Gewebes, dann auch der anstossenden Harnkanälchen ihren Ausgang nimmt, um die erst secundär eine Zone zelliger Infiltration, dann eine solche einfacher Exsudation folgt. Solche Herde fand Chiari bei 72,5 pCt. aller Pockenleichen, bei Erwachsenen sowohl wie bei Kindern. Im Eruptionsstadium sind die Herde meist so klein, dass sie makroskopisch nicht zu erkennen sind, später wachsen sie, indem die centrale Necrose auch auf den Infiltrationsring über-

greift, zu makroskopisch erkennbaren blassgelblichen, von hämorrhagischem Hofe umgebenen Herden heran. Organismen sind nur in der Minderzahl der Fälle und da in nicht charakteristischer Form (Coccen) gefunden worden. Auch die variolöse Orchitis kann wie die meisten in ein productives Stadium übergehen, d. h. unter Schwielenbildung heilen.

Es gibt aber auch mehr selbständige interstitielle productive Hodenentzündungen, selbständig wenigstens in Bezug auf den Hoden. Dahin gehört vor allen Dingen die einfache syphilitische Orchitis, welche sowohl bei congenitaler wie bei erworbener Syphilis vorkommt. Es handelt sich dabei hauptsächlich um eine Verdickung der Bindegewebssepta, welche gern vom Corpus Highmori ausgeht (Fig. 68)

Fig. 68.

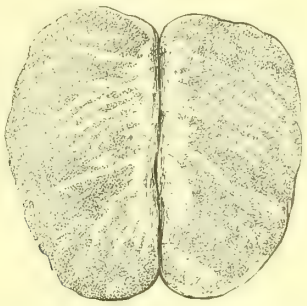

Fibröse Orchitis, nat. Gr.
Die hellen Partien entsprechen den Zügen fibrösen Gewebes.

und sich über den ganzen Hoden oder häufiger nur über einzelne Lobuli verbreitet. Indem von den Septula testis Seitenäste abgehen, die sich wieder verzweigen können, entstehen auf den Durchschnittsflächen oft sehr complicirte Figuren, welche man mit einem Hirschgeweih verglichen hat. Mikroskopisch zeigen sich ausser den Septen auch das intertubuläre Gewebe und die Kanälchenwandungen verdickt, die Epithelien degenerirt.

Eine von der Oberfläche des Hodens, der Albuginea ausgehende indurative Bindegewebsentwicklung stellt sich im Anschluss an chronische Vaginitis ein, ebenso wird sie bei Druck (in den höheren Graden der Compression) und als Ausgang von Verwundungen und Contusionen des Hodens gefunden.

Klebs erwähnt eine interstitielle granulirende Orchitis mit so reichlicher Rundzellenbildung im interstitiellen Gewebe, dass Verwechslungen mit sarcomatösen Neubildungen möglich seien. Es bedarf diese Orchitis noch ebensosehr der weiteren Untersuchung und Aufklärung wie eine andere chronische Entzündungsform, welche Klebs als chronische käsige diffuse Orchitis, Rindfleisch als atheromatöse Orchitis beschrieben hat. Es sind hier in den oft mächtig vergrösserten Hoden kleinere und grössere cystoide Hohlräume eingelagert, welche eine an Cholestearin reiche, grützbreiähnliche (atheromatöse) Masse beherbergen,

in der ausserdem isolirte Hodenkanälchen enthalten sind. Sie sind von zellig infiltrirtem oder schwieligem, öfter verkalktem Gewebe umgeben. Die Entstehung dieser Cysten ist noch nicht genügend aufgeklärt, auch nicht die Beziehung, welche zwischen dieser Affection und den chronischen Eiterungen einerseits, den tuberculösen Veränderungen andererseits besteht.

Eine eigene Art entzündlicher Bindegewebsneubildung ist die als Fungus benignus simplex bezeichnete. Es handelt sich dabei um ein aus einer Fistel der Haut hervorwuchernde Granulationsmasse (Caro luxurians), welche vom Hoden ausgeht. Zuweilen ist es nur die Albuginea, welche die Granulationen aufschiessen lässt (beim Vorfall der Hoden), ein anderes Mal ist ein Hodenabscess durch die Haut durchgebrochen und es sind die Abscesswandungen, mit denen die Wucherung zusammenhängt, in einem dritten Falle endlich ist eine offene Wunde des Hodens vorhanden, aus deren Rändern der Fungus hervorgewachsen ist. Es können bei den beiden letzten Formen Hodenkanälchen, die gleichsam infolge des intratesticulären Druckes durch die Oeffnung in der Albuginea hinausgedrängt worden sind, in den tieferen Partien der Granulationsmassen eingeschlossen gefunden werden. Dieselben sind meist degenerirt und werden so gewissermassen eliminirt. Die erste Form, bei der die Albuginea nicht durchbrochen ist, kann man als Fungus superficialis, die beiden anderen, wo das Hodengewebe selbst hervorgewachsen ist, als Fungus profundus bezeichnen. Der hervorgewucherte Schwamm kann eine sehr beträchtliche Grösse erreichen; seine Oberfläche ist meist unregelmässig gestaltet und kann secundäre Veränderungen, Eiterung, Necrose, Geschwürsbildung darbieten. Die Haut ist oft weit zurückgeschlagen, durch eine deutliche Furche von dem Tumor getrennt. Ueber den syphilitischen und tuberculösen Fungus vergl. das folgende Kapitel.

Die experimentellen Untersuchungen von Malassez et Terrillon, Arch. de phys. norm. et path. 1880, VII, 739, über descendirende Epididymitis haben ergeben, dass sich sehr schnell Veränderungen einstellen, welche nach dem Kopf hin abnehmen und im wesentlichen in einem eitrigen Catarrh bestehen, der zu einer Erweiterung der Kanäle und Abplattung der Epithelien Veranlassung gibt. Nach 1—1½ Monat zeigte sich nach dem Kopfe zu die Affection verschwunden, dagegen am Schwanze eine acute interstitielle Entzündung, die sogar zur Abscessbildung führen kann. Später entwickelt sich eine Induration mit Verengerung bezw. secundärer cystischer Erweiterung von Kanälchen. Der Hoden erschien anfänglich ganz intact, im 2. Monat verfetteten die Plasmazellen, im 3. trat Atrophie der Kanälchen ein, die Tunica vaginalis zeigte erst exsudative, dann adhäsive Entzündung.

Schepelern, Hosp. tid. XIV. 41, 1873 (Gonorrh.-Epid.); Garden, Medical Times, 1871, II, 126; Rigal, Arch. de phys. VI, 155, 1879 (exp. traumat. Orch.); Wagner, Wien. Presse 1888, p. 1422; Pellier, Union med. 1888, No. 109 und Englisch, Wien. med. Presse 1887, p. 729 (traumat. Orchit.); Jacobsohn, Virch. Arch. 75. p. 349, 1879; Moizaw, Journ. de med. et chir. 1885 und Kocher, l. c. 265 (typhöse Orch.); Tédenat, Montpellier med. 1884, p. 181 und Védrénes, Virch.-Hirsch 1882, II, 211 (Orch. bei Mumps); Joal, Arch. gén. de med. 1886, I, 513 (Orch. bei Amygdalitis); Chiari, Ztsch. f. Hlk. VII, 385, 1886 und X, 340, 1889 (variolöse Orch.). Malaria-Orchitis: Charvot, Bull. et mém. de la soc. de chir. 1887, p. 597, Rev. de chir. 1888, p. 613; Le Dentu, Bull. etc. de chir. 1887, p. 615 (Hypertrophie des Hodens); Calmette, Arch. de méd. mil. und Ann. des mal. des org. gén. ur. 1888, p. 561 (hält die Affection für intratesticuläre Lymphan-

gitis; Virchow, Arch. XV, 263, 1858 syphil. Orch.); Steiner, Arch. f. klin. Chir. XVI, 187, 1874 (chron. Orch.); Klebs, Lehrb. II, p. 1023, Rindfleisch, Lehrb. p. 573. 1886 (chron. interst. Orch.); Price, Path. Transact. 36, p. 296, 1885 (echte Verknöcherung in entzündlichen Schwielen); Leyalcher-Baron, Des manifestations de la goutte sur les organes génitaux, Thèse de Paris 1886, No. 119; Remy, Journ. de l'anat. et de la phys. XVI, 170, 1880 (Fungus nach Trauma).

Infectiöse Granulationsgeschwülste.

Leukaemische Neubildung kommt am Hoden genau in derselben Weise in Form einer mehr diffusen oder stellenweise knotigen, makroskopisch in Gestalt markiger Knötchen erkennbaren interstitiellen Zellinfiltration vor wie an der Niere; im Innern der Hodenkanälchen habe ich dabei keine wesentliche Veränderung gesehen. Im Gegensatze dazu steht, was ich an einem doppeltgefärbten Schnitt durch einen leprösen Hoden, den ich der Güte des Herrn Dr. Unna verdanke, sehe. Obwohl infolge der zur Anwendung gelangten Trockenmethode die histologischen Verhältnisse nicht mehr ganz klar zu Tage treten, lässt sich doch leicht erkennen, dass grosse Massen von Leprabacillen im Innern der Kanälchen gelegen sind. Makroskopisch können im leprösen Hoden Knoten hervortreten, welche mikroskopisch eine Wucherung des Zwischengewebes und eine Degeneration des Kanalinhaltes zeigen. Es schliesst sich an die Knotenbildung eine frühzeitige Atrophie und Schrumpfung des Hodens an.

Leukämie: Tizzoni, Riv. clin. di Bol. 1877.
Lepra: Virchow, Onkol. II, 530, 1865.

Sehr viel wichtiger als die genannten sind die tuberculösen Veränderungen, welche ein sehr verschiedenes anatomisches Bild liefern können. Nur selten erhält man eine acute disseminirte Miliartuberculose des Hodens zu Gesicht, der Regel nach handelt es sich um localisirte Veränderungen, die aber sehr multipel auftreten können. In selteneren Fällen ist der Hoden der hauptsächlich und offenbar zuerst ergriffene Theil. Bald sieht man dabei das mehr oder weniger vergrösserte Organ von hirsekorn- bis hanfkorngrossen, grauen, vielleicht nur im Centrum leicht gelben, im Beginn der Verkäsung stehenden Knoten durchsetzt, bald treten einzelne oder mehrfache grössere, harte oder schon in Erweichung begriffene Knoten auf, in deren Umgebung kleinere graue Knötchen sichtbar sind, bald ist der erheblich vergrösserte Hoden von zahlreichen Käsemassen durchsetzt, zwischen denen dicke graue faserige Schwielen hervortreten, so dass von dem eigentlichen Hodengewebe nichts mehr zu sehen ist, bald zeigen sich Zwischenformen zwischen diesen Extremen. Durch Erweichung der Käsemassen können sich Hohlräume bilden, durch Kalkablagerung können sie versteinern (selten).

Der Nebenhoden kann dabei nur ganz geringfügige Veränderungen darbieten, gewöhnlich aber ist das Verhältniss umgekehrt: der Nebenhoden ist zuerst und am stärksten erkrankt, der Hoden gar nicht oder doch so, dass an seinem secundären Ergriffensein kein Zweifel sein

kann. Im Beginn findet sich nur ein harter Knoten im Nebenhoden, oft am Kopf, der auf dem Durchschnitt ein graurothes, etwas gallertiges Gewebe zeigt, in welchem rundlich-ovale, cylindrische, gekrümmte und gewundene, gelbliche Durchschnitte des Nebenhodenkanals hervortreten (Kocher). Weiterhin bilden sich immer mehr solcher Knoten, der Inhalt der Kanälchen erweicht, die Wand derselben wird immer deutlicher käsig, die Lumina immer grösser, so dass schliesslich ein ganz löcheriges Aussehen entsteht. Mikroskopisch zeigen sich die Epithelzellen fettig zerfallen, die Wand in ganz ähnlicher Weise tuberculös, wie es früher von dem Vas deferens geschildert worden ist, d. h. in den inneren Abschnitten eine verkäste Schicht, in den äusseren bezw. im Zwischengewebe frischere, Riesenzellen enthaltende Tuberkel. Durch immer weitere Vergrösserung und Confluenz der einzelnen Knoten kann der ganze Nebenhoden zu einem dicken, harten, ähnlich wie bei der Entzündung weit um den Hoden sich herumlegenden, wurstförmigen Körper sich umwandeln, in dem man auf einem Durchschnitt vielleicht noch stellenweise die einzelnen Kanaldurchschnitte unterscheiden kann, an anderen Stellen aber eine mehr zusammenhängende, manchmal sehr ausgedehnte Käsemasse findet. Diese grösseren Käsemassen zeigen meistens eine bröckelige Beschaffenheit, oft sind sie in den centralen Abschnitten erweicht, zu grossen Cavernen mit dicklichem, bröckligem, eiterähnlichem Inhalt umgewandelt, der beim Einschneiden ausfliesst, die leere Höhle mit unregelmässigen fetzigen Wandungen zurücklassend (Fig. 69).

Fig. 69.

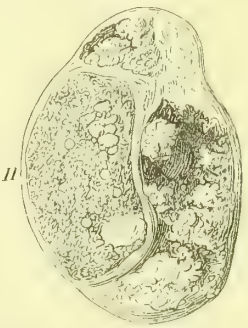

Tuberculose des Hodens, $^2/_3$ nat. Gr.
Starke Verkäsung und Erweichung des Nebenhodens, im Hoden (H) nur vereinzelte kleinere und grössere tuberculöse Knoten.

Diese tuberculösen Abscesse können in die Haut eindringen, nach aussen durchbrechen (tuberculöse Fistel), und zur Bildung eines tuberculösen Fungus Veranlassung geben, dessen Granulationsgewebe sich als typisches tuberculöses erweist. Die Vaginalis kann gleichfalls inficirt werden und eine Tuberkeleruption mit Exsudation (tuberculöse Entzündung) darbieten, häufiger aber tritt eine Obliteration der Scheidenhöhle schon frühzeitig ein. Zu den käsigen Veränderungen gesellen sich auch hier schwielige Processe in grösserer oder ge-

ringerer Ausdehnung, die aber auch zu der oft mächtigen Vergrösserung des Nebenhodens mit beitragen können.

Der Hoden kann lange Zeit klein und unverändert bleiben, er kann aber auch secundär ergriffen werden und dann der Ausdehnung des Processes entsprechend an Umfang zunehmen. Nur selten sieht man eine Art käsig-katarrhalischen, auf die Kanälchen beschränkten Processes, wobei dieselben als gewundene, weissgelbe Streifen deutlich sichtbar sind (Kocher), während eine ödematöse Anschwellung der Septula die Lobuli sehr deutlich hervortreten lässt. Gewöhnlich treten vereinzelte tuberculöse Knoten, am häufigsten in der Nähe des Mediastinum testis hervor, von grauem Aussehen, stecknadelkopf-, hirsekorn-, hanfkorngross, oder es gibt grössere, bei grosser Ausdehnung käsige, aber an der Peripherie graue und von kleinen grauen Knoten umgebene Herde, wiederum besonders gern am Mediastinum, das in ganzer Ausdehnung im direkten Anschluss an die Veränderung des Nebenhodens gleichmässig verkäsen und auch erweichen kann, während in dem übrigen Abschnitt des Hodens nur geringfügige, aber auch stärkere Veränderungen vorhanden sein können.

Bei den ausgedehnteren, mehr als Infiltration erscheinenden käsigen Herden kann man mikroskopisch gelegentlich, wie das Rindfleisch angegeben hat, eine mehr diffuse, nicht aus einzelnen Knötchen bestehende, intertubuläre Wucherung finden, die in ganz gleichmässiger Weise allmählich der Verkäsung anheimfällt. Die Zellen haben den Charakter von gewöhnlichen Granulationszellen, Riesenzellen können vollständig fehlen. Die Wandungen der von der Granulationswucherung umschlossenen Hodenkanälchen erscheinen in den peripherischen ebenso frei von der Neubildung wie die Lumina, allein in den tieferen, d. h. den käsigen Partien näher gelegenen Abschnitten habe ich doch auch hier sowohl zellige Infiltration in der Wand als auch Zellenanhäufung in dem erweiterten Lumen gesehen. Dabei fand ich gerade in einem solchen Hoden ungemein zahlreiche Bacillen, sowohl in der interstitiellen Granulationsmasse wie in dem Lumen der veränderten Kanälchen.

Diese Veränderung kann aber nicht als der Typus der Hodentuberculose angesehen werden; sie dürfte hauptsächlich in sehr acut verlaufenden Fällen zu erwarten sein, während bei den gewöhnlichen, in einzelnen Knoten auftretenden Tuberculosen der Befund ein ganz anderer ist.

Die grauen Knoten geben in der Regel das schönste Beispiel von tuberculösen Conglomeratknoten, indem man meist sehr deutlich ihre Zusammensetzung aus einzelnen submiliaren Knötchen erkennt. Diese sind in hervorragender Weise Repräsentanten der reticulirten Riesenzellentuberkel, in denen man Riesenzellen von ganz enormer Grösse vorfinden kann. Es ist möglich, dass diese Tuberkel wesentlich dem interstitiellen Gewebe angehören, aber als Regel gilt doch eine enge Beziehung derselben zu den Hodenkanälchen, so dass man sie den bekannten bronchitischen tuberculösen Herdchen in der Lunge an die Seite stellen kann, nur dass hier, an den engeren Kanälen viel mehr

wie dort eine Betheiligung der Epithelzellen an der tuberculösen Neubildung hervortritt.

Es handelt sich nicht um einen Catarrh, sondern um eine wirkliche intratubuläre Tuberkelbildung mit allen Bestandtheilen einer solchen: Riesenzellen, epithelioiden Zellen, Reticulum. Es ist der Hoden diejenige Drüse, bei welcher zuerst diese Betheiligung des Drüsenepithels an der Neubildung, die Bildung epithelialer Riesenzellen beobachtet worden ist, welche seither, wie aus der Darstellung in den entsprechenden früheren Kapiteln hervorgeht, für fast alle Drüsen nachgewiesen werden konnte. Dabei ist das Verhältniss nicht etwa so, dass der gesammte Zellinhalt eines Kanälchens zu einer einzigen Masse, zu einem Epithelpfropf zusammengeflossen wäre, welcher nun die Riesenzelle darstellte, sondern man findet in demselben Querschnitt des erweiterten Kanälchens oft Riesenzellen, epithelioide und lymphoide Zellen in mehrfacher Anzahl nebeneinander. Nach Langhans gehen diese Riesenzellen, wie man aus der Beschaffenheit der Kerne der kleineren ersehen kann, aus den sog. Follikelzellen (s. S. 311), nicht aus den Keimzellen hervor. Die tuberculöse Wucherung bleibt aber nicht etwa auf den Inhalt der Kanälchen beschränkt, sondern ergreift auch die Wand, wo die platten endothelioiden Zellen sich in epithelioide und Riesenzellen umwandeln können, während die aufgefaserten blätterigen Lagen das tuberculöse Reticulum bilden. Endlich wird auch das peritubuläre Gewebe in Mitleidenschaft gezogen, während die anstossenden Kanälchen von der Neubildung zur Seite gedrängt und umwachsen werden, ohne sich aber nothwendig an derselben zu betheiligen. Wenn nun an dem Ausgangspunkt des ganzen Knötchens, an dem zuerst ergriffenen Kanälchen Verkäsung eintritt, so entstehen Bildungen, wie sie Fig. 70 zeigt, welche Gaule seinerzeit als perispermatophoritische Knötchen bezeichnet hat, welche auch in der That, wie man an den im Rande eingeschlossenen Kanälchen sieht, wesentlich um die Kanälchen herum sich entwickelt haben, welche aber doch ihrer ersten Entstehung nach spermatophoritische, um einmal den Ausdruck beizubehalten, Bildungen sind, die von dem im käsigen Centrum liegenden Kanälchen, dessen Glashaut nach Langhans oft noch erkannt werden kann, ihren Ausgang genommen haben.

Diese für die Mehrzahl der Hodentuberculosen gültige Genese der einzelnen tuberculösen Herde ist charakteristisch für die Pathogenese der meisten Hodentuberculosen überhaupt, indem es sich bei denselben um eine descendirende Erkrankung handelt, die von der Prostata und den Samenblasen aus nach den peripherischen Theilen fortgekrochen ist. Dass dabei der Nebenhoden früher als der Hoden ergriffen werden muss, ergibt sich unmittelbar aus den anatomischen Verhältnissen. Es lässt sich ja freilich aus den Leichenbefunden bei vorgeschrittener Urogenitaltuberculose der Verbreitungsweg nicht immer mehr mit einiger Sicherheit feststellen, aber abgesehen von den Beobachtungen während des Lebens gibt es doch auch Leichenbefunde, welche zeigen, dass von den Harnapparaten oder von den ihnen benachbarten Theilen des Genitalapparates aus, die Tuberculose nach der Peripherie hin weiter

zu schreiten vermag, kann ja doch sogar der Hoden und Nebenhoden noch ganz frei sein, während Prostata, Samenblase und Vas deferens bereits tuberculös erkrankt sind. Freilich ist nicht nothwendig immer die Continuität der Veränderungen gewahrt, sondern es kann dieser oder jener Theil der Samenwege übersprungen sein, ohne dass man deshalb an der descendirenden Natur der Affection zu zweifeln braucht. Ausser der descendirenden gibt es aber auch eine ascendirende Genitaltuberculose, welche im Hoden bezw. Nebenhoden beginnt, zunächst die anderen Theile frei lässt, aber allmählich auch auf sie weiter schreiten kann.

Fig. 70.

Hodentuberculose. Schw. Vergr.
3 Knötchen mit centraler Verkäsung; am Rande die eingeschlossenen Hodenkanälchen deutlich erkennbar; zwischen den Knoten relativ unverändertes Hodengewebe.

Während bei der ersten Gruppe die Herkunft und der Verbreitungsweg der Bacillen nach dem Hoden nicht zweifelhaft sein kann — und Bacillen, das braucht kaum noch besonders hervorgehoben zu werden, fehlen auch bei keiner Hodentuberculose, wenn auch manchmal erst nach längerem Suchen ihre Anwesenheit festzustellen ist — so liegt die Sache bei der zweiten Form doch nicht gleich einfach, besonders da gerade bei ihr gewisse Hülfsursachen häufig in Wirksamkeit treten. Man darf wohl annehmen, dass die Bacillen in allen diesen Fällen mit dem Blutstrom in den Hoden gelangen, mag nun, was ja allerdings die Regel ist, schon an einer anderen Stelle des Körpers ein

Bacillenherd vorhanden sein, oder mag, was als möglich sicher constatirt ist, die Hodentuberculose die erste Manifestation der Tuberculose überhaupt sein. In ersterer Beziehung liegen wie für die Prostata so auch für den Hoden interessante Beobachtungen vor, aus welchen sich ergibt, dass bei einer grossen Zahl von Phthisikern vereinzelte Bacillen theils in dem krümeligen und zelligen Inhalt der Samenkanälchen, theils dicht neben denselben nachgewiesen werden können. Es kann wohl nicht zweifelhaft sein, dass diese Bacillen für gewöhnlich zu Grunde gehen, denn sonst müssten ja die meisten Phthisiker eine Hodentuberculose bekommen, dass sie aber tuberculöse Veränderungen erzeugen können, sobald die Widerstandsfähigkeit der Gewebe herabgesetzt wird, sobald mit anderen Worten eine locale Disposition entsteht, und hier setzen nun die Hülfsursachen ein, unter welchen zuerst die Traumen zu nennen sind. Da diese in erster Linie den Hoden selbst zu treffen pflegen, so dürften sie hauptsächlich für die primären Hodentuberculosen in Betracht kommen. In zweiter Linie ist die Gonorrhö zu nennen und da sie vorzugsweise den Nebenhoden afficirt, so ist zu vermuthen, dass gerade unter ihrer Mitwirkung die Localisation der primären Tuberculose, d. h. die Ansiedelung der aus dem Blute ausgeschiedenen Bacillen in dem Nebenhodenkanal zustande kommt. Wenn kein anderer primärer Bacillenherd, der die Bacillen ins Blut geliefert haben könnte, vorhanden ist, so bleibt nichts übrig als anzunehmen, dass ein Eindringen von Bacillen ins Blut ohne dauernde und wesentliche Veränderung der Eintrittspforte stattgehabt hat, eine Annahme, welche durch zahlreiche andere Beobachtungen als eine zwingende Nothwendigkeit erscheint.

Die genannten Hülfsursachen, zu denen auch noch die functionelle Inanspruchnahme der Drüse hinzugerechnet werden muss, sind nun nicht nur von Bedeutung für den Beginn der Hoden- und Nebenhodentuberculose, sondern auch sowohl für ihr locales Weiterschreiten wie für ihre metastatische Verbreitung im Körper. Hierbei spielt nicht allein eine Herabsetzung der Widerstandsfähigkeit der Gewebe, insonderheit auch der Gefässwandungen, sondern auch eine Beschleunigung des Saft- und Lymphstromes eine Rolle.

Für die Bedeutung der functionellen Inanspruchnahme des Hodens für die Tuberculose kann man auch das zeitliche Auftreten derselben hauptsächlich im zeugungsfähigen Alter anführen, das ja allerdings auch für Tripper und Traumen bevorzugt ist. Es kann übrigens die Hodentuberculose sowohl im spätesten Alter, wie bei Kindern in den ersten Lebensjahren zum Ausbruch kommen.

Die Hodentuberculose tritt in der Regel einseitig auf oder, wenn sie beide Seiten ergreift, doch so, dass der eine Hoden erst nach dem anderen, vielleicht sogar erst nach der Castration desselben ergriffen wird.

Der erste Nachweis der intracanaliculären Riesenzellenbildung rührt her von Tizzoni und Gaule, Virch. Arch. 63, p. 386, 1875 und von Malassez, Arch. de phys. III, 56, 1876.

Ausführliche ältere Darstellungen: Gaule, Virch. Arch. 69, p. 64, 1877

Reclus, Du tubercule du testicule, Thèse de Paris 1876; Waldstein, Virch Arch. 85, p. 397, 1881 (mit Literaturzusammenstellung); Collinet, Tub. des org. gén. ur. Thèse de Paris 1883, No. 206.

Mit Berücksichtigung der Bacillen: Simmonds, Deutsches Arch. f. klin. Med. 38, 1886. Demselben gelang es auch, die Bedeutung der Traumen für die Entstehung hämatogener Hodentuberkulose experimentell nachzuweisen. Einem Kaninchen wurden bacillenhaltige Sputa in die Bauchhöhle gebracht und dann der linke Hoden gequetscht; nach 2 Monaten fand sich neben allgemeiner Miliartuberculose ein erbsgrosser, rahmigen Eiter enthaltender Herd im linken Nebenhoden, in welchem zahlreiche Bacillen nachgewiesen werden konnten. Jani, Virch. Arch. 103 p. 533, 1886, hat Bacillen in nicht tuberculösen Hoden nachgewiesen. Ich kann diesen Befund, so wichtig er für die Erklärung der Pathogenese der Hodentuberculose selbst ist, für die Frage der erblichen Uebertragung nicht für so wichtig halten, wie es vielfach geschieht. Ich habe schon im Text hervorgehoben, dass diese Bacillen grösstentheils zu Grunde gehen müssen. Es ist auch weder bisher der Nachweis geliefert, dass man aus nicht tuberculösen Hoden Bacillen züchten kann, noch hat sich eine Virulenz des Samenblaseninhalts ergeben. Sonach ist kaum anzunehmen, dass häufiger solche Bacillen aus dem Hoden in den Samen oder gar gleichzeitig mit den befruchtenden Spermatozoen in lebensfähigem Zustande in ein Ei gelangten.

Eine eingehende Darstellung der Histologie der Hodentuberculose hat Langhans bei Kocher, l. c. p. 299, 1887, gegeben, ebenso Berghammer in Bardenheuer, Mitth. aus d. Kölner Bürgerhospital 3 Hft., 1886; Taylor, Amer. Journ. of med. Sc. 1888, p. 43; Sommer, Fall von primärer Hodentuberculose, Diss., Würzburg 1888.

Neue Beispiele für traumatische Entstehung: Bennet, Brit. med. Journ. 1888, I, 191 und Med. chir. Trans. 71, p. 139, 1888.

Hodentuberculose bei Kindern: Launois, Rev. mens. des mal de l'enf. 1883, Mai (D. med. Woch. 1884, p. 540); Gevaert, Journ. de med. de Bruxelles, 1886, p. 373 (18monatl. Kind, im linken Hoden erweichter tuberculöser Herd, alle anderen Organe gesund); Jullien, Arch. gén. de méd. 1890, I, p. 420.

Ausführliche neuere Zusammenstellungen der Literatur bei Kocher, l. c. und Monod et Terrillon, l. c. Vergl. auch die S. 107 u. 212 citirten Arbeiten.

Syphilis. Zwischen den tuberculösen und syphilitischen Veränderungen des Hodens und Nebenhodens bestehen höchst charakteristische und darum auch diagnostisch wichtige Verschiedenheiten der Localisation, indem dort in erster Linie der Nebenhoden und erst secundär der Hoden, hier umgekehrt hauptsächlich der Hoden und in untergeordneter Weise der Nebenhoden ergriffen zu sein pflegt. Man findet bei der Syphilis zwei anatomisch verschiedene Gruppen von Hodenveränderungen, welche zwar nicht ohne inneren Zusammenhang sind, aber doch so abweichend in der Erscheinung, dass eine getrennte Betrachtung nothwendig ist. Das eine ist die fibröse, das andere die gummöse syphilitische Orchitis. Neben den gummösen Bildungen findet sich stets eine mehr oder weniger ausgedehnte fibröse Veränderung und es kann durch Schwund der Gummata der Befund dem bei reiner fibröser Orchitis gleich werden, aber diese kommt doch auch ganz selbständig ohne jene vor, so dass auch aus diesem Grunde eine getrennte Betrachtung gerechtfertigt erscheint. Ganz besonders interessant ist, dass bei der congenitalen Syphilis ausschliesslich diese einfach indurative Form vorkommt und zwar stets doppelseitig.

Die syphilitische fibröse Orchitis ist schon bei den Entzündungen erwähnt worden, da sie nichts specifisches, pathognomonisches an sich trägt. Man sieht bei derselben makroskopisch auf einem Längsschnitt durch den Hoden (Fig. 68) weisslich-graue, streifige Binde-

gewebsmassen, welche in der Regel von dem verbreiterten Corpus Highmori ausgehend in die Substanz mehr oder weniger weit ausstrahlen. Sie können durch wechselnde Dicke, durch seitliche Ausläufer sehr unregelmässige Gestalt annehmen. In anderen Fällen haben sich grössere compakte Schwielen gebildet, welche nur noch geringere Reste von Hodenparenchym übrig gelassen haben, und in einer dritten Reihe endlich ist das ganze Organ von den Bindegewebsmassen durchsetzt, so dass überhaupt keine Reste von Parenchym mehr zu sehen sind (diffuse Sclerose). Dabei ist meistens eine adhäsive Periorchitis vorhanden und auch das subcutane Gewebe ist nicht selten indurirt, so dass die Verschieblichkeit der Haut eine geringere ist.

Die Anordnung der Faserzüge bei den geringeren Veränderungen zeigt, dass in erster Linie das Mediastinum und die Septula eine Vergrösserung erfahren, aber weiterhin greift die Bindegewebsneubildung auch auf das intertubuläre Gewebe, ja auf die Wandungen der Kanälchen über, welche dadurch fester mit dem Zwischengewebe verbunden werden, was auch schon makroskopisch daran zu erkennen ist, dass man nicht mehr wie in einem normalen Hoden die Kanälchen mit Leichtigkeit als lange Fäden von der Schnittfläche abziehen kann. Das Bindegewebe ist keineswegs ein sehr straff und fest gefügtes, sondern im Gegentheil oft locker, fast reticulirt, auch an der Wand der Kanälchen, welche durch ihre concentrische Streifung sich von dem übrigen abhebt. Zahlreiche Mastzellen liegen im Gewebe zerstreut. Durch die Verdickung der Wand werden die Kanälchen verengt und durch Degeneration ihres Epithels können sie schliesslich völliger Atrophie anheimfallen. Ganz besonders wichtig ist das Verhalten der Gefässe, nicht etwa deswegen, weil die Gewebswucherung vorzugsweise perivasculär entstände, obwohl nicht selten eine derartige Localisation zu sehen ist, sondern vorzugsweise wegen der Veränderung der Gefässwand, auf welche hauptsächlich Malassez und Reclus sowie Langhans aufmerksam gemacht haben. Es ist das eine Verdickung der Capillarwand, welche zweischichtig wird, indem unter dem geschwollenen Endothel eine dicke, homogene oder concentrisch faserige (geschichtete) Adventitia mit ovalen Kernen in ihren Zellen folgt. Die grösseren Gefässe, Arterien und Venen, zeigen weniger regelmässig, aber doch auch häufig Verdickung der Adventitia, erstere auch fleckweise Verdickung der Intima (Endarteriitis) und Zunahme der Muscularis (Arbeitshypertrophie wegen Verengerung der Capillaren?). Die Veränderung der grösseren Gefässe findet man sicher auch bei Hodeninduration nicht syphilitischer Natur, über die Capillarveränderung habe ich keine eigene Erfahrung, immerhin aber erklärt auch Langhans, dass sie nichts pathognostisches für Syphilis habe.

Anders verhält es sich mit der zweiten Form, der eigentlichen Syphilombildung, welche zwar auch nicht immer leicht gegen die chronische eiterige und die chronische tuberculöse Orchitis abzugrenzen ist, aber im ganzen doch so charakteristische Veränderungen erzeugt, dass man in der Regel schon makroskopisch eine sichere Diagnose stellen kann. Das Charakteristische sind die gummösen Knoten,

welche selten in grosser Zahl und gleicher Grösse durch den ganzen Hoden zerstreut sind, sondern in der Regel in geringer oder auch mehrfacher Anzahl und von sehr wechselnder Grösse und Gestalt in der Nähe der Albuginea, also im allgemeinen vom Rete entfernt, ihren Sitz haben. Die Gummiknoten haben meist eine sehr unregelmässige Gestalt und enthalten, wenn sie ihre charakteristische Ausbildung erlangt haben, feste, homogene, derbelastische, gelbe, manchmal aber auch (infolge von Blutungen) gelbbräunliche, necrotische Partien. Fast stets sind die Gummibildungen von einer fibrösen Orchitis begleitet, so dass die gelben Herde von weisslichen Fasermassen umgeben sind. Dies ist besonders der Fall, wenn der Process im Ablaufen begriffen ist, in frischeren Stadien (Fig. 71) sieht man um die gelben centralen Partien einen grauröthlichen Hof, auf den erst weiterhin das fibröse Gewebe folgt. Die Begrenzung des gelben Herdes kann eine undeutliche sein, meistens ist sie scharf, wenn auch selten so scharf, wie man sie an der Leber zu Gesicht zu bekommen pflegt (s. Bd. I, Fig. 202, S. 950). Neben den Gummata und den Bindegewebsmassen kann noch erkennbares Hodengewebe vorhanden sein, welches dann meist am oder in der Nähe des Rete sich befindet, es kann aber auch jede Spur desselben verschwunden sein.

Fig. 71.

Orchitis gummosa, Nat. Gr.
f fibröse Gewebe mit zahlreichen eingelagerten gummösen Knoten g von verschiedener Grösse. S ein Stück der verdickten Scheidenhaut.

Mikroskopisch sieht man auch hier wie bei den Gummata überhaupt am Rande der necrotischen Partie stark verfettete Zellen, in den frischeren Wucherungsschichten hauptsächlich lymphoide und epithelioide Zellen, hier und da auch Riesenzellen, welche aber nirgends jene eigenthümlichen Gruppirungen mit epithelioiden Zellen zeigen wie bei der

Tuberkulose. Solche Zellen bilden auch entfernt von den grösseren Gummata kleine Herde im Zwischengewebe. Ausserdem kommen aber auch, wie Langhans bemerkt, intracanaliculäre Veränderungen vor, wobei das Lumen erweitert ist, Zellen, zum Theil offenbar Leukocyten, in ihm angehäuft sind, die hier und da auch durch ihre reticuläre Anordnung an die ähnlichen Bilder bei der Tuberkulose erinnern.

Die gummösen Hoden sind mehr oder weniger vergrössert (Sarcocele syphilitica), hühnerei-, gänseei- bis faustgross. Die Scheidenhaut ist meistens verdickt und obliterirt. Die Gummata können gelegentlich infolge dessen über das Gebiet des Hodens hinausgreifen und gerade dann ist es möglich, dass infolge einer Erweichung der necrotischen Partie ein Aufbruch nach aussen, eine Fistelbildung erfolgt, an die sich weiterhin die Bildung eines Fungus in der früher (S. 322) geschilderten Weise anschliessen kann. Nach Kocher sind sogar die meisten Fungi benigni syphilitischer Natur. Gewöhnlich erweichen aber die necrotischen Partien nicht, sondern bleiben sehr lange unverändert, können aber durch Resorption schwinden, wobei vermuthlich die sie umgebenden Zellen eine active Rolle spielen. Tritt die Resorption ein, so verkleinert sich der Hoden und zeigt später nur noch eine fibröse Atrophie.

Der Nebenhoden kann secundär betheiligt werden, wobei dann hauptsächlich das interstitielle Gewebe sich erst gallertig, dann fibrös verdickt. Ausserdem gibt es aber in seltenen Fällen auch eine primäre syphilitische Epididymitis, wobei gummöse Knoten hauptsächlich im Kopfe zur Entwicklung gelangen. Die Nebenhodensyphilis soll im allgemeinen früher als die Hodensyphilis erscheinen. Diese kann doppelseitig auftreten, doch ist sie häufig nur auf einer Seite vorhanden. Nur die bei congenitaler Syphilis vorkommende fibröse Orchitis, welche stets zur Atrophie führt, ist häufiger doppelseitig.

Dass die Hoden- und Nebenhodensyphilis nicht von den Samenwegen aus entsteht, ergibt sich schon aus dem sehr seltenen Vorkommen von specifisch syphilitischen Veränderungen an diesen, ausserdem zeugt auch die Localisation der Gummata im Hoden für den hämatogenen Ursprung. Gelegenheitsursachen spielen hier eine erheblich geringere Rolle als bei der Tuberkulose, doch sind auch hier Beobachtungen vom Anschluss der Gummibildungen an Traumen gemacht worden.

Betreffs der Literatur muss ich auch hier wieder auf die Lehrbücher der Syphilidologie und die citirten Werke von Monod et Terrillon und Kocher verweisen. Bei Kocher, p 350, hat Langhans die histologischen Verhältnisse behandelt. Er stimmt im wesentlichen überein mit Malassez et Reclus, Arch. de phys. VIII, 946, 1881; Reclus, De la syphil. du test., Thèse de Paris 1882; Rohmer, Le sarcocèle syphil. Thèse de Paris 1883; Huber, Casuist. d. Orch. gumm., D. Arch. f. klin. Med VI, 104, 1869 (Gummiknötchen im Bindegewebe um den gummösen Knoten herum); Rohrbeck, Ueb. die Gummiknoten im Hoden, Diss., Berlin 1888.

Epididymitis: Pascalis, De l'épid. syph., Thèse de Paris 1884; Schadeck, St. Petersb. med. Woch. 1885, p. 435; Pinner, Berl. klin. Woch. 1884, p. 655.

Orchitis bei congen. Syph.: Henoch, D. Ztsch. f. prakt. Med. 1877; Hutinel, Rev. mens. de méd. 1878.

Progressive Ernährungsstörungen.

Da bei paarigen Drüsen ausgesprochene compensatorische Vergrösserungen der einen nach Entfernung der andern vorkommen, so hat man früher offenbar infolge eines Analogieschlusses auch für die Hoden das Vorkommen einer solchen compensatorischen Hypertrophie angenommen. In der That ist nun auch das Vorkommen einer congenitalen Vergrösserung des einen Hodens bei Aplasie und Hypoplasie des andern von so zahlreichen Untersuchern angegeben worden, dass man an ihrem Vorkommen nicht zweifeln kann, wenngleich genauere histologische Untersuchungen nicht vorliegen, dagegen ist eine im extrauterinen Leben auftretende compensatorische Hypertrophie jedenfalls ein sehr seltenes Ereigniss, wenn auch nach neueren Mittheilungen von Ribbert nicht an seinem Vorkommen zu zweifeln ist. Derselbe meint auch experimentell eine compensatorische Hypertrophie erzeugt zu haben (im Gegensatz zu Nothnagel). Unter besonderen klimatischen Einwirkungen scheint eine Art elephantiastischer Hypertrophie des Bindegewebes am Hoden vorzukommen, da von verschiedenen Autoren eine Vergrösserung des Hodens bei Bewohnern heisser Länder auch in Verbindung mit Elephantiasis scroti gesehen worden ist. Noch wenig bearbeitet ist für den Hoden die Frage, ob es eine partielle Hypertrophie bezw. Regeneration an den Drüsenkanälchen gibt. Da besonders nach syphilitischen Affectionen eine Wiederherstellung der Function möglich ist, so erscheint die Annahme regeneratorischer Neubildung von Drüsenepithelien nothwendig, ob aber auch Kanälchen neu entstehen, bleibt zu untersuchen. Die bei Fröschen nach Verletzungen experimentell gewonnenen positiven Resultate können nicht ohne weiteres auf den Menschen übertragen werden.

Compens. Hypertrophie: Nothnagel, Ztsch. f. klin. Med. XI, 218, 1886; Ribbert, Tagebl d. 62. Naturf.-Vers. p. 335, 1889; Virch. Arch. 120, p. 250, 1890; Nothnagel schloss aus seinen an Kaninchen angestellten Experimenten, dass keine sichere Hypertrophie, auch nicht bei jungen Thieren, nach einseitiger Castration entstehe, da die Hodengewichte nicht über die höchsten Gewichte normaler Hoden hinausgingen. Ribbert weist aber darauf hin, dass auch bei Nothnagel die Mittelzahlen höher sind als bei normalen Thieren, und zwar bei erwachsenen Thieren um ein Fünftel, bei jungen um ein Drittel. Was die Ursachen der compensatorischen Hypertrophie betrifft, so meint Nothnagel, dass eine solche nicht eintrete, weil eben keine Ursache dafür da sei, da durch Entfernung eines Hodens keine Veränderung in der Zusammensetzung des Blutes, keine Veränderung im Nervensystem, keine in dem Drüsengewebe des Organes selbst eintrete, welche eine vermehrte Thätigkeit des anderen anregen könnte, und stützt diese Annahme noch weiter durch die Angabe, dass vermuthlich nur nach vorherigen Entleerungen eine stärkere Production von Samen stattfände, sonach selbst bei gesteigerter Function doch nicht für genügend lange Zeit die zur Hypertrophie nothwendige gesteigerte functionelle Hyperämie eintreten könne. Dagegen ist zu bemerken, dass auch bei fehlender Entleerung des Hodensecretes infolge Verschluss der ausführenden Kanäle, die Spermatozoenproduction lange Zeit sich erhält, so dass also doch eine dauernde Neubildung stattfinden muss. Auch kann nicht zugegeben werden, dass durch Castration keine Veränderung am Nervensystem herbeigeführt werde, denn die doppelte Castration beweist, wie wesentliche nervöse Einwirkungen von den Hoden ausgeübt werden. Dass bei einseitiger Castration von den bekannten Castratenveränderungen keine eintritt, kann doch nur so erklärt werden, dass der übrig gebliebene Hoden die

Function auch für den entfernten übernommen hat. Es darf demgemäss doch wohl angenommen werden, dass auf reflectorischem Wege auch auf den Hoden verstärkte Einwirkungen statthaben, welche in demselben eine Hypertrophie erzeugen können. Es ist wenig wahrscheinlich, dass es sich dabei, wie Samuel (Allgem. Path.) will, um Wirkung besonderer trophischer Nerven handelt, vielmehr wird man an eine verstärkte Erregung der functionellen, secretorischen denken müssen. Dass auf eine übermässige Anstrengung, d. h. Reizung der Secretionsnerven eine Atrophie folgt, spricht nicht gegen diese Annahme, da es sich eben nicht um eine übermässige, sondern um eine mässige Verstärkung der Reize handelt.

Elephantiastische Hypertrophie: Le Dentu, Bull. et mém. de la soc. de chir. XIII, 615, 1887.

Regeneration nach keilförmiger Excision bei Fröschen: Griffini, Arch. par le sc. med. XI, 367, 1887; junges gefässreiches Bindegewebe füllte den Defect, in welches von den benachbarten ausführenden Kanälchen Ausstülpungen hineinwuchsen, die am blinden Ende sich wieder in Ampullen mit Spermatogonien umwandelten. Die interstitiellen Plasmazellen waren nicht an der Regeneration betheiligt.

In Bezug auf Geschwülste ist der Hoden dadurch ausgezeichnet, dass nicht nur alle möglichen Formen in ihm vorkommen, sondern dass auch ungewöhnlich häufig Mischformen der allerverschiedensten Art gefunden werden. Weiterhin ist besonders auffällig das häufige Vorkommen von Cystenbildungen sowohl in Combination mit anderen Gewebsbildungen (Chondrom) als auch für sich allein. Es ist dabei kaum möglich, eine scharfe Grenze zu ziehen zwischen solchen Cysten, welche aus einer adenomatösen Wucherung hervorgegangen sind (Kystadenome), und solchen, welche als einfache Retentionscysten betrachtet werden müssen. Bei der Entstehung dieser letzteren im Hoden selbst könnten einerseits partielle Verschliessungen infolge von fibröser interstitieller Orchitis oder auch durch Geschwulstgewebe eine Rolle spielen, andererseits muss aber auch berücksichtigt werden, dass auf Grund der neueren entwicklungsgeschichtlichen Erkenntnisse eine auf Entwicklungsstörungen beruhende Cystenbildung möglich ist. Die secernirenden Samenkanälchen und die ausführenden Wege von den Kanälen des Rete an entwickeln sich unabhängig von einander und müssen erst secundär unter Schwund der trennenden Scheidewände in Verbindung treten. Kommt diese Vereinigung der Lumina nicht zu stande, so bleibt das Hodenkanälchen ein allseitig geschlossener Blindsack, dessen Secret sich in demselben anhäufen muss. Da der Hoden erst zur Pubertätszeit in volle Secretion tritt, so würde ein erst späteres Bemerkbarwerden der Vergrösserung des Hodens nicht gegen die Annahme congenitaler Anlage sprechen können, aber das Vorkommen der Cystenbildung schon in ganz früher Jugend weist um so mehr auf Entwicklungsstörungen hin.

Auf die Besprechung der einzelnen Formen übergehend, habe ich zunächst einer ganzen Anzahl von Cystenbildungen am Nebenhoden zu gedenken, welche sämmtlich in das Gebiet der Retentionscysten hineingehören, wenn auch keineswegs überall bloss die passive Störung des Inhalts, sondern auch eine vermehrte Bildung desselben eine Rolle spielt. Der Inhalt dieser Cysten, die übrigens nicht immer in dem Sinne einer allseitig abgeschlossenen Blase Cysten sind, sondern oft nur seitliche Ausbuchtungen, kugelige Anhänge eines Canals darstellen,

kann eine sehr wechselnde Beschaffenheit haben, die zum Theil von Veränderungen des Epithels oder eingewanderter Leukocyten abhängig ist, hauptsächlich aber davon, ob es Hodensecret ist oder nicht bezw. ob Spermatozoen vorhanden sind oder nicht. Ist ersteres der Fall, so kann man von einer Spermatocele sprechen, obgleich dieser Ausdruck von anderen nur zur Bezeichnung derjenigen cystischen Erweiterungen des Samenkanals benutzt wird, welche durch Stauung des Secretes infolge von partieller Strictur oder Obliteration entstanden ist. Eine Abwesenheit von Spermatozoen im Inhalt der Cysten ist freilich kein sicherer Beweis gegen die ursprüngliche Spermanatur desselben, denn es können vorhandene Spermatozoen allmählich verschwinden, wenngleich die wichtige Thatsache sichergestellt ist, dass auch, wenn neue Zufuhr nicht mehr statthat, nach Monaten, ja nach Jahren die Spermatozoen noch nachweisbar sind.

Eine Spermatocele kann entstehen durch Erweiterung des Nebenhodenkanals peripherisch von einer obliterirten Partie (Continuitätscyste). Es sitzen diese meist unregelmässig gestalteten Erweiterungen vorzugsweise am Kopf des Nebenhodens. Ist nicht der Nebenhodenkanal selbst, sondern sind Vasa efferentia Sitz der Erweiterung, so schiebt sich die Cyste zwischen Hoden und Samenstrang ein und drängt den Nebenhoden mehr oder weniger vom Hoden ab. Es können aber auch blinde Anhänge, besonders Vasa aberrantia durch eingetretenes und stagnirendes Sperma ausgedehnt werden. Durch nachträglichen Abschluss gegen den Hauptkanal können daraus völlig geschlossene Hohlräume hervorgehen. Dass auch durch Ruptur von Kanälchen Sperma in das Gewebe gelangen und hier abgekapselt werden kann, ist nicht unwahrscheinlich, aber es würde dann nicht mehr von einer echten Cyste die Rede sein können. Die Samencysten haben häufig einen seifenbrühähnlichen Inhalt, der selten auch gelbbraun, olivengrün, gelb gefärbt erscheint. Ihre Wand kann ganz verschiedenes, selbst in einer und derselben Cyste wechselndes Epithel tragen, Cylinderepithel mit oder ohne Wimpern, Plattenepithel. Ein Theil der Cysten liegt ausserhalb der Scheidenhöhle (extravaginale Cyste), ein anderer Theil wölbt sich in dieselbe vor (intravaginale C.). Beide können eine sehr erhebliche Grösse erreichen; die grossen intravaginalen haben häufig eine Birnenform. Man hat Spermatocelen bis an den Leistenring, ja in denselben hinein und nach der Bauchhaut hin reichen sehen. Ausser den häufigeren einkämmerigen gibt es auch mehrkämmerige (multiloculäre) Spermatocelen. Die Wand zeigt manchmal unregelmässige Verdickungen, ähnlich der Scheidenhaut bei der Periorchitis prolifera, auch kann eine Verkalkung der Wand stattfinden.

Am häufigsten kommen Spermatocelen einseitig, und zwar öfter rechts vor, doch ist auch doppelseitiges Auftreten nicht selten.

Die andere Gruppe von Nebenhodencysten, welche mit Hodensecret niemals etwas zu thun hat, enthält noch sehr mannigfache Formen. Die Cysten sind in der Regel nur klein, öfter mehrfach, sitzen am häufigsten am Kopf des Nebenhodens oder doch in der Nähe desselben. Sie nehmen in der Mehrzahl ihren Ursprung von den gerade hier so

zahlreich vorhandenen (s. S. 311) Resten embryonaler Organe, den Hydatiden, dem Müller'schen Gang, der Paradidymis. Ausserdem sind aber auch noch Lymphcysten und aus Blutextravasaten hervorgegangene Cysten beschrieben worden, über deren Vorkommen jedoch noch weitere Untersuchungen Aufklärung geben müssen.

Ueber die Wirkung des Verschlusses der Samenwege auf die peripherischen Theile sind Untersuchungen von Brissaud (Arch. de phys. norm. et path. VII, 769, 1880) an Kaninchen angestellt worden. Derselbe fand, dass wenn die Thiere von den Weibchen ferngehalten wurden, gar keine weitere Störung eintrat, als dass die Neubildung von Spermatozoen unterblieb. Beim Verkehr mit Weibchen aber entstand eine mächtige Erweiterung der Nebenhodenkanälchen, an die sich weiterhin interstitielle produktive Entzündung mit folgender Schrumpfung und Atrophie anschloss. Im Hoden entstand ebenfalls zuerst Erweiterung der Kanälchen, die aber bald wieder einer Verkleinerung Platz machte, während das interstitielle Gewebe infolge Wucherung der Plasmazellen und Umwandlung in weiches Bindegewebe sich verdickte. Kehrer (Beitr. zur Geb. u. Gynäkol. 1879) hat ähnliche Experimente gemacht. Er fand noch nach 40 Tagen bewegliche Spermatozoen in den peripherischen Abschnitten.

Die im Hoden vorkommenden Cysten haben bald eine mehr selbständige, bald eine mehr nebensächliche Bedeutung. Zu der ersten Gruppe, welche man als die der Kystome bezeichnen kann, gehören sowohl in Einzahl wie in Mehrzahl vorkommende Cysten, neben denen ein mehr oder weniger grosser Theil des Hodenparenchyms noch erhalten ist. Der erhaltene Theil ist meistens deutlich zur Seite gedrängt, atrophisch. Bei der totalen cystischen Degeneration ist in der Regel der Hoden durch ein System von an Grösse sehr verschiedenen Cysten ersetzt, doch kann auch nur ein einziger, durch Confluenz entstandener Hohlraum vorhanden sein. Die Cysten können dicht neben

Fig. 72.

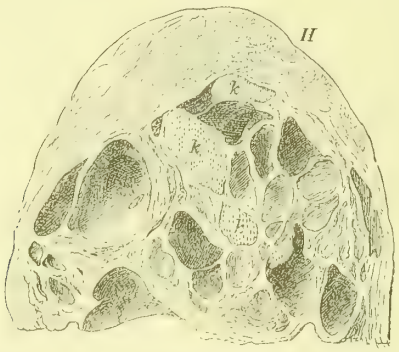

Cystochondrom des Hodens. Theil eines Durchschnitts, nat. Gr.
H Reste der Hodensubstanz, k in dem Tumor zwischen den Cysten zerstreut liegende Knorpelstücke.

einanderliegen, so dass nur schmale bindegewebige Septa sie trennen, es schiebt sich oft aber noch anderes Gewebe zwischen sie ein, besonders häufig Knorpelgewebe (Cystochondrome, Fig. 72), welches in den einfachsten Fällen wie jene in faseriges Bindegewebe eingelagert ist

(Fig. 73), sowie nicht selten auch Muskelgewebe. Der Epithelbelag wie der Inhalt kann sehr verschieden sein. Man findet Flimmerepithel, einfaches Cylinderepithel, geschichtetes Plattenepithel. Wo letzteres vorhanden ist, hat der in anderen Fällen klare, seröse oder (infolge von Becherzellenbildung) mehr schleimige Inhalt (Kystoma mucosum) eine undurchsichtige, mehr oder weniger breiige Beschaffenheit. Gleicht derselbe dem Inhalt der Grützbeutel, so kann man von Kystoma atheromatosum sprechen, besteht er dagegen mehr aus härteren, durch Cholestearinbeimischung glänzenden Massen, so mag man die Bezeichnung Cholesteatom des Hodens beibehalten. Auch

Fig. 73.

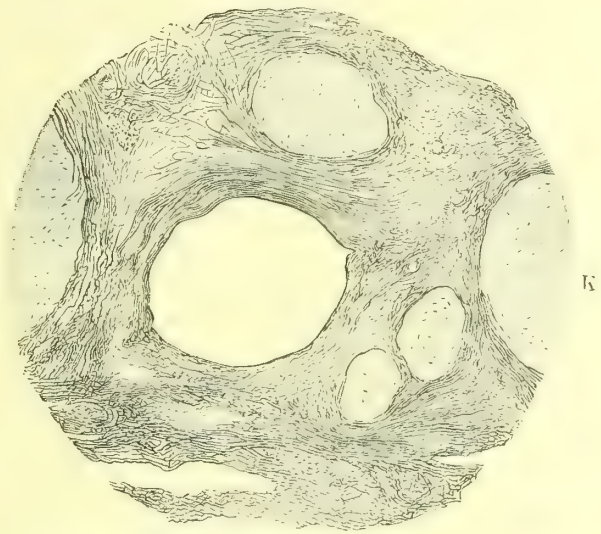

Cystochondrom des Hodens, schw. Vergr.
In der Mitte eine Cyste ohne Epithel, K Knorpel, dazwischen faseriges Bindegewebe mit concentrischer Schichtung sowohl um Cysten wie Knorpelstücke.

von Perlgeschwulst kann geredet werden, wenn aus dem Plattenepithel geschichtete Hornkugeln (Perlkugeln) sich gebildet haben, welche in einzelnen Fällen eine beträchtliche Grösse erreichen können. Bei allen diesen Formen kommt auch eine Verkalkung des Inhaltes vor. Die atheromatösen Cysten, die Cholesteatome und die Perlgeschwülste sind nur Abarten derselben Bildung, welche man als Kystoma epidermoidale bezeichnen kann, und welche den Dermoidcysten, die, wenn auch viel seltener als im Ovarium, im Hoden gleichfalls vorkommen, nahestehen, aber sich von ihnen dadurch unterscheiden, dass die Cystenwand zwar mit epidermisähnlichem Epithel überzogen ist, aber sonst den Charakter der Haut vollständig entbehrt.

Wenn nur ausgebildete Cysten ohne drüsiges Zwischengewebe vorhanden sind, so kann man das als Kystoma simplex bezeichnen, und gerade hierbei dürfte an die Möglichkeit embryonaler Anlage durch Entwicklungshemmung zu denken sein, in anderen Fällen aber

liegen die Verhältnisse anders, indem sich der Nachweis einer adenomatösen Entstehung (Kystadenome) bringen lässt.

Es gibt darunter Formen, bei welchen die Cystenbildung nur wenig ausgesprochen ist, vielmehr eine festere, oft deutlich auf einzelne Lobuli beschränkte Neubildung vorliegt, in der man nach Langhans auf's deutlichste die adenomatösen Wucherungen und cystoiden Ausbuchtungen der Hodenkanälchen verfolgen kann (Adenom), es folgen dann die Fälle, wo die cystische Erweiterung mehr hervortritt (Kystadenom) und endlich fehlen auch solche nicht, wo aus dem interstitiellen Gewebe eine andere Neubildung, z. B. Sarcom, hervorgegangen ist, welche in der bei der Mamma genauer zu schildernden Weise in die Höhlung der Cysten in Form von polypösen, warzigen Massen hineinwächst: papilläre Kystome bezw. intracanaliculäre Kystosarcome (Cystosarcoma phyllodes). Damit ist die Gruppe der cystischen Mischgeschwülste, unter denen auch die Carcinome nicht fehlen, berührt, bei welchen die Cysten nicht nothwendig aus adenomatösen Neubildungen hervorgegangen zu sein brauchen, sondern auch auf Stauung des Inhalts beruhen können (Retentionscysten). Nach Langhans ist ersteres indessen die Regel. Bemerkenswerth ist, dass wiederholt anscheinend einfache Kystome sich im weiteren Verlaufe durch Recidiviren oder Metastasenbildung als Kystocarcinome erwiesen haben, was gegebenen Falles bei der Prognose beachtet werden muss. Die Kystadenome, welche schon bei der Geburt vorhanden sein können, können eine sehr erhebliche Grösse erreichen und sind in der Regel durch eine ausgeprägt knotige Zusammensetzung ausgezeichnet. Der Nebenhoden pflegt bei diesen cystischen Tumoren nicht mitbetheiligt zu sein, nur bei den krebsigen Kystomen kann auch er sich betheiligen.

Es wurde schon angedeutet, dass es Uebergänge von Adenomen zu Krebsen gibt, dass man also auch beim Hoden wie bei den meisten Drüsen ein Adenocarcinom unterscheiden kann. Es gilt das nicht allein für die cystischen Formen, sondern auch für die einfachen, bei welchen man neben ausgesprochen drüsigen Neubildungen auch solide, verzweigte bezw. netzförmig zusammenhängende Epithelstränge sieht, wie sie aus den Krebsen bekannt sind.

Die reinen Carcinome gehören seltener der harten Form an (Scirrhus, Carc. fibrosum), doch sind solche sowohl am Hoden wie am Nebenhoden beobachtet worden. Das Hervortreten faserigen Stromas ist nicht immer gleichmässig, manchmal nur im Centrum, es kann aber auch eine fibröse Abkapselung des Krebsknotens vorhanden sein. Einmal ist auch ein Colloidkrebs beobachtet worden. Der Typus des Hodenkrebses ist aber der weiche Krebs, welcher überhaupt die häufigste Geschwulst des Hodens bildet. An hinreichend zeitig exstirpirten Präparaten erkennt man den Ausgang meist in den centralen Partien, von wo das Wachsthum entweder gleichmässig oder unter Bildung von Tochterknoten hauptsächlich nach unten hin weitergeht, wo dann auch der Nebenhoden ergriffen werden kann. Sich selbst überlassen durchwächst die Krebsmasse den ganzen Hoden, jede Spur des normalen Gewebes zerstörend. So bilden sich grosse, aber lange noch

die ovoide Gestalt des Hodens beibehaltende Tumoren, deren Oberfläche glatt ist, solange die, allerdings sehr widerstandsfähige Albuginea noch vorhanden ist. Sobald dieselbe durchbrochen ist, drängt sich der Tumor hier heraus, wächst in die Scheidenhäute und schliesslich auch in die Haut hinein. An der Albuginea treten meist zahlreiche weite venöse Gefässe hervor. Auf einem Durchschnitt erscheinen die Tumoren weich, das Gewebe quillt in flachen Höckern hervor, Krebssaft ist in grosser Menge auszudrücken, die Farbe ist grau, gelblich-grau, markig. Sehr häufig sind verfettete, necrotische, hämorrhagische, erweichte Partien vorhanden. Die Krebszellen sind meist polyedrisch, gross, enthalten viel blasses, zartes Protoplasma, in welchem sich regelmässig Glycogen vorfindet (Langhans). Das Stroma ist meistens sehr reich an Zellen sowie an Gefässen; wenn letztere den Hauptbestandtheil des Stroma ausmachen und dabei vielfach erweitert sind, kann man von teleangiectatischen Krebsen sprechen.

Betreffs der Histogenese gehen die Ansichten noch auseinander. In Frankreich besonders findet die Annahme viele Vertreter, dass die Krebswucherung nicht aus den Hodenkanälchen hervorgehe, sondern aus embryonalen Epithelzellen im interstitiellen Gewebe; in Deutschland hat sich schon lange die Ansicht Geltung verschafft, dass die Zellen in den Hodenkanälchen den Ausgangspunkt bilden. Nach den eingehenden Untersuchungen von Langhans sieht man an den Samenzellen der Kanälchen karyomitotische Theilungen, während die Follikelzellen sich passiv verhalten und weiterhin grösstentheils zu Grunde gehen. Die wuchernden Samenzellen füllen die Kanälchen an und dehnen sie aus, die so gebildeten Krebszellen sondern sich dann zu Zügen, zwischen welche das Stroma hineinwächst, so den alveolären Bau des Carcinoms herstellend. Auch in dem Stroma, in welchem die Wand der Kanälchen schliesslich verschwindet, hat Langhans dicht an der Aussenseite der Membrana propria grosse Mengen von Glycogen auftreten sehen.

Der Hodenkrebs kommt schon bei Kindern vor, hauptsächlich aber im frühen Mannesalter zwischen dem 30. und 40. sowie dem 21. und 30 Jahre. Bemerkenswerth ist, dass er doppelseitig beobachtet wurde und, wie früher erwähnt, relativ häufig in dislocirten Hoden entsteht. In einem Fall von Kocher war er vielleicht aus einem Teratom hervorgegangen, denn es fanden sich in der Geschwulst noch Knorpel, Knochen und Fettgewebe, so dass es sich also um eine krebsige Mischgeschwulst handelte. Es gibt ausser dieser und der cystischen auch noch andere, unter welchen besonders die mit Sarcom von Interesse ist (Sarcocarcinom).

Die Sarcome treten relativ häufig als sehr weiche Geschwülste auf und es gehört daher zuweilen zu den schwierigsten Aufgaben eine Differentialdiagnose zwischen Sarcom und weichem Carcinom zu machen. Früher sind beide Geschwulstformen gar nicht auseinander gehalten worden, sondern einerseits sind Sarcome vielfach als weiche medulläre Carcinome und umgekehrt weiche Carcinome als Sarcome bezeichnet worden. Besonders unter den in der Literatur aufgeführten Alveolar-

sarcomen dürften manche echten Carcinome sich bergen. Sarcome sind erheblich seltener wie Carcinome, dafür kommen sie nicht nur relativ, sondern auch absolut häufig doppelseitig vor. Ihre Schnittfläche hat ein mehr homogenes, grau-röthliches, speckiges, fischmilchähnliches Aussehen und ist besonders bei den festeren Formen glatt. Oefter zeigt der Tumor einen lappigen Bau. Degenerative, besonders auch necrotisch-fettige Veränderungen kommen wie beim Krebs vor. Nicht selten sind Reste des Hodenparenchyms vorhanden, welche einen schmalen peripherischen Ueberzug bilden: der Tumor hat im Gegensatz zum Krebs das Parenchym zur Seite gedrängt, comprimirt. Das Sarcom wächst gern in den Samenstrang hinein, desgleichen in die Scheidenhäute; es kann durch die Haut brechen und einen Fungus sarcomatosus testis bilden, dessen Unterscheidung von einem benignen nicht ganz leicht ist. Der Nebenhoden kann frei bleiben, aber auch in den Tumor hineinbezogen sein; in manchen Fällen ist die Neubildung von ihm ausgegangen.

Mikroskopisch finden sich seltener Spindelzellensarcome, ein Unicum stellt bis jetzt ein metastasirendes Riesenzellensarcom dar; die meisten sind rundzellig und haben oft grosse Aehnlichkeit mit Lymphdrüsengewebe, weshalb sie besonders in Frankreich als Lymphosar-

Fig. 74.

Angiosarcom des Hodens, schw. Vergr.
Zwischen den sarcomatösen Gefässmänteln hämorrhagisch infiltrirtes Gewebe.

come bezeichnet worden sind. Relativ oft sieht man das typische Bild des plexiformen Angiosarcoms (Fig. 74). Schon makroskopisch sind fadenförmige Cylinder zu sehen und zu isoliren, mikroskopisch treten die Geschwulstmäntel um die Gefässe herum sehr deutlich

hervor. Gelegentlich kann auch eine solche Umhüllung an Hodenkanälchen hervortreten, doch ist das immer eine secundäre Erscheinung, die Kanälchen verhalten sich im wesentlichen passiv und gehen unter der Entwicklung des sarcomatösen interstitiellen Gewebes zu Grunde. Ueber eine Betheiligung der interstitiellen Zellenstränge an der Neubildung ist nichts Sicheres bekannt. Auch an den Sarcomen hat Langhans, wenn auch nicht in der Regelmässigkeit und Ausdehnung wie bei den Carcinomen Glycogenbildung beobachtet. Die Sarcome kommen hauptsächlich im Kindes- und im reiferen Mannesalter vor.

Von sarcomatösen Mischgeschwülsten wurden schon die Adenosarcome und Sarcocarcinome erwähnt; es sind ausserdem Chondro-, Glio-, Myxosarcome zur Beobachtung gelangt. Von Myxomen sind auch einzelne reine Formen, besonders aber auch Mischformen mit Adenom (intracanaliculäres, polypöses Myxom) gesehen worden. In einem Falle war ein myxomatöser Tumor durch die Venen des Plexus pampiniformis nach der Hohlvene, in den rechten Vorhof und durch das offene Foramen ovale in den linken Vorhof weitergewachsen, in einem anderen hatte sich an der Haut ein Fungus myxomatosus gebildet.

Wiederholt habe ich erwähnt, dass Knorpelneubildungen im Hoden vorkommen (s. Fig. 73 S. 337). Man findet sie seltener in Sarcomen, häufiger in Carcinomen, am häufigsten in Kystomen. Es gibt aber auch Geschwülste, welche wesentlich aus Knorpel bestehen (reine Chondrome). Diese können in Knotenform auftreten, aber auch in Form zahlreicher cylindrischer, verzweigter Massen, welche sich leicht aus Hohlräumen herausheben lassen. Es handelt sich im letzteren Falle um ein Einwachsen, Weiterwachsen von Knorpel innerhalb der Lymphgefässe des Hodens, von denen aus ein Vordringen bis in den Samenstrang stattfinden kann. Es gibt dies eine Erklärung für die Thatsache, dass die Chondrome der Hoden wegen der Häufigkeit ihrer Metastasen sich als maligne Geschwülste erweisen. Sie können eine beträchtliche Grösse erreichen, ihre Oberfläche ist meist uneben, knotig, warzig; auf Durchschnitten sieht man nicht selten Reste von Hodenparenchym, welche zur Seite gedrängt sind, der Nebenhoden ist meist intact. Es können Erweichungen und Verkalkungen in dem Knorpel auftreten. Der Hauptknoten ist wiederholt in der Retegegend gefunden worden. Mikroskopisch erweist sich der auch makroskopisch meist bläulich-durchscheinend aussehende Knorpel meistens als hyaliner, selten ist er faserig. Bei den Knotenformen geht das Knorpelgewebe allmählich in das Bindegewebe über wie am normalen Perichondrium. Auch die Chondrome sind schon bei Kindern gefunden worden, in einem Falle war der Tumor sogar angeboren. Wiederholt ist angegeben worden, dass die Geschwulstbildung sich an ein Trauma angeschlossen habe.

Seltene Geschwülste sind die Fibrome, welche aber sowohl am Hoden wie am Nebenhoden gefunden worden sind; sie können verkalken. Einzelne Beobachtungen von Osteom, Angioma cavernosum liegen vor. Die Lipome gehören mehr der Vaginalis an.

Schon bei den vorher aufgezählten Geschwülsten habe ich mehrmals des Vorkommens von Muskelgewebe zu gedenken gehabt. Dasselbe kann selbständige Tumoren (Myome) bilden, welche je nach der Beschaffenheit der Muskeln als Leiomyome oder als Rhabdomyome zu bezeichnen sind. Sie sind ihrer Entwicklung nach nicht als eigentliche Hodengeschwülste zu betrachten, sondern gehen von präformirten Muskeln aus, z. Th. von dem sog. inneren Cremaster, z. Th. von Resten des Gubernaculum, wie das besonders von Neumann für ein am unteren Pole sitzendes Rhabdomyom angenommen worden ist. Auch diese Geschwülste kommen schon bei Kindern vor.

Ein Theil der Muskeln enthaltenden Neubildungen gehört in das Gebiet der Teratome. Die einfachste Form derselben, die Dermoidcysten, habe ich bei den Kystomen schon erwähnt. Es finden sich allmähliche Uebergänge von diesen zu höchst complicirt zusammengesetzten Bildungen, indem zunächst Knochen und Knorpel, dann Muskeln und schliesslich schleimhäutige Bildungen (mit Drüsen und Papillen) in Gestalt von Cysten (Myxoidkystome) hinzutreten. Es gibt multiloculäre Kystome, in welchen ein Theil der Cysten Dermoide, ein anderer schleimhäutige, ein dritter Theil einfache Cysten darstellen. Wenn auch in diesen complicirten Bildungen und selbst noch in solchen, welche nervöse Bestandtheile enthalten, nur Weiterentwicklungen von bei der embryonalen Anlage verirrten Keimen gesehen werden können, so grenzen sie doch schon an jene Gebilde, welche keine Geschwülste mehr sind, sondern missglückte Doppelmissbildungen, mag man dabei nun an Spaltungen einer Einzelanlage oder an eine, doppelte Anlage voraussetzende Inclusio foetalis (Foetus in foetu) denken. Man wird mit Sicherheit eine Missgeburt annehmen dürfen, wenn nicht nur Gewebe in mehrfacher Anzahl, sondern auch diese in eigenartiger regelmässiger Gruppirung vorhanden sind.

Betreffs der Literatur wird auf die ausführlichen Zusammenstellungen bei Kocher und Monod et Terrillon verwiesen. Monod et Arthaud, Considérat. sur la classification des tumeurs du test. Rev. de chir. VII, p. 165, 1887; Ehrendorfer, Beitr. z. Kenntn. d. Hodengeschw. Arch. f. klin. Chir. 27, p. 336, 1882.

Cysten und Adenome: Roth, Virch. Arch. 68, p. 101, 1876 und 81, p. 47, 1880; Wittergren. Norsk. med. Ark. IV, No. 20 u. 24, 1872; Hochenegg, Wien. med. Jahrb. I, 150, 1885; Monod et Arthaud, Arch. de phys. norm. et pathol. 1885, V, p. 233; Burdot, Etude sur l'anat. path. et la pathogén. des Kystes sperm. Thèse de Nancy 1887; A. Cooper, Bildung u. Krankh. d. Hodens, Weimar 1832 (Cystic disease); Malassez, Arch. de phys. norm. et path. 1875, II, 122; Perriquet, Contribution à l'étude de la maladie kyst. du testicule, Thèse de Paris 1875, No. 55; Tédenat, Montpell. méd. 50, p. 404. 1883; Hertzberg, Ueb. d. Kystoma testis im Anschluss an einen Fall von Kyst. test. congen. Diss., Bonn 1885 (2jähr. Kind); Eve, Pathol. Trans. 38, 201, 1887 (tabellarische Uebersicht); Langhans bei Kocher, l. c. p. 422; Silcock, Lancet I, 879, 1888 (reine Cystenbildung ohne Zeichen von Neubildung).

Krebs: Birch-Hirschfeld, Arch. d. Hlk. IX, 537, 1868 (Nachweis durch Isolirung, dass am Rande der Krebsknoten durch Zellenvermehrung erweiterte Hodenkanälchen vorhanden sind); Tizzoni e Poggi, Riv. clin. 1886 (Ausgang der Krebswucherung von den Samenzellen); Langhans bei Kocher, l. c. p. 440, 1887. — Hodenkrebs bei Kindern: Monod, Progr. méd. XII, p. 427, 1884. — Doppelseitiger Scirrhus des Nebenhodens bei freiem Hoden: Rockwell. Ann. of Surgery VIII, 446, 1888. — Krebs am dislocirten Hoden s. S. 315.

Sarcom: Monod et Terrillon, Arch. gén de méd. 1879, II, p. 34 u. 325; Ehrendörfer, l. c.; Kraske, Ctbl. f. Chir. 1880, 3; Schuckmann, Sarcom d. Hodens, Diss, Würzburg 1885; Seyler, Z. Casuistik d. Hodensarcoms, Diss., Greifswald 1887; Langhans, Virch. Arch. 120, p. 58, 1890, fand auch in Hodensarcomen Glycogen. — Sarcom des 2. Hodens nach Entfernung des anderen wegen Lymphosarcom: Hutchinson, Path. Trans. 40, p. 193, 1889. — Riesenzellensarcom: Malassez et Monod, Arch. de phys. 1878, 377.

Gliosarcom: Cauchois, Bull. de la Soc. anat. de Paris 1872, 289.

Congenitales Adenosarcom: Parker, Path. Transact. 36, p. 299, 1885.

Myxosarcom, Myxom, Waldeyer, l. c.; Breuss, Wien. med. Woch. 1878, p. 767 (Wucherung bis ins linke Herz); Romano, Morgagni Disp. 1873, p. 297 (Fungus myxom.); Waldeyer, Virch. Arch. 47, p. 83, 1868.

Chondrom: Paget, Med. chir. Trans. 38, p. 247, 1855 (Wachsthum in Lymphgef.); Poinsot, Gaz. des hôp. 1878. p. 826; Dauvé, Mém. de la soc. de chir. II, 1862, p. 160, 395, 728 (Bericht von Bérand); Virchow, Onkol. I, 520, 1863.

Osteom: E Neumann, Arch. d. Hlk. XVI, p. 92, 1875.

Fibrom: Andry, Gaz. des hôp. 1887, p. 479.

Angioma cavernosum: Busch, Ueb. d. Verhalten d. Samenkörp. bei ges. und kranken Menschen, Diss., München 1882.

Myome: Héricourt, Rev. de méd. 1885, p. 54; Condamin, Lyon. méd. 1887, No. 39 (Leiomyome); Neumann, Virch. Arch. 103, p. 497, 1886 (Rhabdomyom, $3^1/_2$jähr. Knabe).

Teratome: Klebs, Hdb. p. 1011, 1876; Lang, Virch. Arch. 53, p. 128, 1871; Cornil et Berger, Arch. de phys. et path. 1885, 398; Pollard, Pathol. Trans. 37, p. 342, 1886; Power, ebenda 38, p. 224, 1887.

Regressive Ernährungsstörungen.

Der grösste Theil der hierher gehörigen Veränderungen ist in früheren Kapiteln schon erwähnt worden, denn so häufig die rückgängigen Veränderungen sind, so wenig kommt ihnen doch eine selbständige Stellung zu. Am häufigsten und wichtigsten sind die Verkleinerungen des Hodens mit mehr oder weniger vollständigem Zugrundegehen der secretorischen Theile. Man nennt das kurzweg Atrophien, obgleich es streng genommen gar keine sind, sondern degenerative Veränderungen einerseits, hyperplastische andererseits, erstere an den Zellen der Kanälchen, letztere an der Wand derselben bezw. an dem interstitiellen Gewebe. Die Veränderung des interstitiellen Gewebes findet sich besonders bei der so häufigen entzündlichen Sclerose, der fibrösen Atrophie, welche sich an gonorrhoische, hämatogene, traumatische Entzündungen anschliesst. Bei denjenigen Atrophien, welche nicht entzündlichen Ursprung haben, kann das interstitielle Gewebe im Wesentlichen intact bleiben, während die Kanälchenwandungen sich verdicken. Insbesondere sieht man die inneren Schichten nach dem Lumen zu sich vorwölben, meist in wellenförmigen Falten, und häufig unter wenigstens theilweiser Umwandlung des Gewebes in eine helle, hyaline, wie aufgequollene Masse (hyaline Verquellung). Dadurch kann das Lumen bis zum Verschwinden verengt werden, in dem mittlerweile an den Zellen ein fettigkörniger Zerfall, oft verbunden mit Pigmentbildung, eingetreten ist. Da auch die interstitiellen Zellstränge oft stärker pigmentirt sind, so erhält der Durchschnitt eine gelbbräunliche oder graubräunliche Färbung und infolge der stärkeren Körnung der Zellen ein opakes, trübes Aussehen. Nach Langhans

gehen zuerst die Samenzellen zu Grunde, da man in den atrophirenden Kanälchen hauptsächlich Follikelzellen findet.

In solcher Weise läuft der Process unter den verschiedensten Verhältnissen ab. So bei der senilen Atrophie, welche bald früher, bald später eintritt (man hat noch bei einem 94jährigen Manne Spermatozoen gefunden), bei der cachectischen, wie sie besonders bei Phthisikern auch ohne locale Tuberculose vorkommt, so bei der Druckatrophie, welche sowohl bei Einwirkungen von aussen (Hydro- und Hämatocele, Hernien, Leistenhoden), wie bei Tumorbildung im Inneren des Hodens auftreten kann, aber allerdings erst nach längerer Zeit und bei stärkster Wirkung einzutreten pflegt, bei der neurotischen Atrophie, wie sie nach Verletzungen des Kleinhirns, Commotio cerebri, langwierigen Paraplegien in einer Anzahl von Fällen beobachtet und künstlich bei Kaninchen durch Durchschneidung der Nerven erzeugt wurde, so bei den vasculären Atrophien, wie sie sowohl von den Venen aus (bei Varicocele) als von den Arterien aus (bei Verschluss der Art. sperm.) entstehen. Da bei der senilen Atrophie eine atheromatöse Veränderung der Arterien nicht zu fehlen pflegt, so dürfte das Wechselvolle in ihrem Auftreten wenigstens zum Theil von dem Grade der Gefässveränderungen abhängig sein.

Ueber Gangrän des Hodens habe ich bereits bei den Circulationsstörungen und Entzündungen Mittheilung gemacht.

Ueber reine degenerative Veränderungen ist nicht viel bekannt — vielleicht, weil nicht genügend danach gesucht worden ist. Vereinzelte Mittheilungen liegen vor über das Vorkommen körniger Degeneration und Trübung des Epithels bei Typhus, fettige Degeneration desselben bei Potatoren. Letztere findet sich oft als einzige Folge von Druckwirkung, die nur bei höheren Graden die vorher erwähnte Atrophie bedingt. Verkalkung tritt ausser in Neubildungen und alten Abscessen auch in dem fibrösen Gewebe bei Sclerose auf. Das Vorkommen von Glycogen in Adenomen, Carcinomen und Sarcomen ist bei den Geschwülsten erwähnt worden.

Senile Atrophie: Desnos, Ann. des mal. des org. gén. 1886, p. 72; Arthaud, Etude sur le testicule sénile, Thèse de Paris 1885.

Neurotische Atrophie: Obolensky, Ctbl. f. d. med. Wiss. 1867, No 32, hat experimentell bei Kaninchen durch Durchschneidung der Nerven Hodenatrophie erzeugt.

Vasculäre Atrophie: Experimentelle Untersuchungen von Miflet (s. S. 316); Doubrowo, Gaz. méd. de Paris 1876, p. 317.

Parenchymatöse Veränderungen bei Typhus: Fenomenow, Chir. Ctbl. 1879.

Verfettung bei Säufern: Busch, Ueber das Verhalten der Samenkörperchen bei gesunden und kranken Menschen, Diss., München 1882.

Hyaline Verquellung der Wandungen: Busch, l. c.; Langhans bei Kocher, l. c. p. 561, 1887

Von grösseren **Parasiten** ist der Echinococcus sowohl im Hoden wie im Nebenhoden gefunden worden.

5. Scheidenhäute und Samenstrang.

Ich fasse die Veränderungen der Scheidenhäute des Hodens und des Samenstranges zusammen, weil nach Erledigung der pathologischen Anatomie des Vas deferens (s. S. 306) die pathologisch wichtigsten Gebilde des Samenstranges, der Processus vaginalis peritonei und die Tunica vaginalis communis, sowohl genetisch wie in Rücksicht auf die vorkommenden Veränderungen mit den Scheidenhäuten in nächster Verwandtschaft stehen. Ueber die Entstehung und das normale Verhalten dieser Gebilde habe ich schon auf S. 312 die nöthigen Angaben gemacht.

Missbildungen.

Es gibt eine ganze Anzahl von Missbildungen am Processus vaginalis peritonei, welche alle im Wesentlichen darauf hinauslaufen, dass die Rückbildung des zwischen Hoden und Peritoneum gelegenen Theiles nicht in normaler Weise vor sich geht, sondern dass auf grössere oder kleinere Strecken, hier oder da, an einer oder selbst an mehreren Stellen ein Kanal bestehen bleibt. Es kann der ganze Processus offen bleiben, so dass eine geschlossene Scheidenhöhle gar nicht existirt, sondern der Hoden frei in den Processus vaginalis vorragt; es kann über dem Hoden der Verschluss zustande gekommen sein, so dass die Scheidenhöhle vollkommen abgeschlossen ist, während der übrige Theil oder auch nur ein oberes Stück offen und in Verbindung mit der Bauchhöhle geblieben ist, es kann der Verschluss am unteren und am oberen Ende sich gebildet, in der Mitte ausgeblieben sein, es kann ein mehr oder weniger grosses Stück über dem Hoden erhalten, der ganze übrige Theil regelmässig zurückgebildet sein, es kann das oberste Ende offen, dann eine Strecke geschlossen, wieder eine Strecke offen und endlich das untere Ende wieder geschlossen sein; es kann endlich sich ereignen, dass beim Steckenbleiben des Hodens im Leistenkanal der in den Hodensack vorgestülpte Processus ganz offen ist oder nur in seinem peripherischen Ende, während er unterhalb des Hodens verschlossen ist. Bei völligem Defect des Hodens und Nebenhodens fehlt auch der Processus vaginalis, bei den abdominalen Retentionen ist er sehr klein.

An und für sich kommt den mangelhaften Rückbildungen keine wesentliche Bedeutung zu, aber dieselben sind wichtig, weil durch dieselben eine Disposition zu weiteren Veränderungen gegeben ist. Dahin gehört einmal die Ausdehnung der Kanalreste durch Flüssigkeit, durch wässerige (Hydrocele) oder durch blutige (Haematocele), worüber im Folgenden Genaueres angegeben wird, dahin gehört ferner in denjenigen Fällen, in welchen die Verbindung mit der Bauchhöhle erhalten ist, der Eintritt von Bauchhöhleninhalt in den Processus, die

Bildung einer Hernie. Es ist darüber schon im Band I, S. 871 Mittheilung gemacht worden, ich will nur noch hinzufügen, dass auch in Fällen von Retentio inguinalis eine Darmschlinge an dem Hoden vorbei in die unteren Theile des Processus gelangen kann, sowie dass sowohl eine Hernie im oberen Theil mit einer Hydrocele im mittleren sich combiniren, als auch neben einer Hydrocele im mittleren Theil des Processus unabhängig von demselben eine äussere oder innere Leistenhernie vorhanden sein kann.

Betreffs der Literatur wird auf die S. 315 und bei den Entzündungen angegebene verwiesen.

Circulationsstörungen.

Es gibt congestive wie Stauungs-Hyperämien in den Scheidenhäuten wie am Samenstrang, welchen aber keine selbständige Bedeutung zukommt. Wohl aber beanspruchen eine solche die vorzugsweise aus Hyperämien hervorgehenden varicösen Erweiterungen der Venen des Samenstranges (Varicocele). Man findet dabei ein je nach dem Grade der Veränderung mehr oder weniger dickes Convolut von weiten, durch die Haut wie Würmer anzufühlenden Gefässen, welche am Hoden hauptsächlich in der Gegend des Rete sowie am Schwanz des Nebenhodens hervorkommen, sich nach oben zu einem Bündel vereinigen, welches nach dem Leistenring zu dünner zu werden pflegt, sich aber noch durch denselben hindurch erstrecken kann. Man erhält den Eindruck, als sei die Zahl der Venen vermehrt, in Wirklichkeit ist hauptsächlich eine starke Schlängelung der regelmässigen Gefässe vorhanden, wenn auch die Zahl der grossen Venen dadurch wirklich vermehrt ist, dass kleine, die sonst kaum bemerkt werden, durch ihre Erweiterung zu grossen geworden sind. Infolge der Ungleichmässigkeit der Erweiterung können zahlreiche sackige oder unregelmässige seitliche Ausbuchtungen hervortreten. Die Wandungen sind wie bei ectatischen Venen überhaupt manchmal verdickt, besonders in Adventitia und Intima, manchmal im Gegentheil verdünnt. Es hängt das von der Schnelligkeit der Entwicklung und von der Dauer der Erweiterung ab. In den erweiterten Venen können partielle Thrombosen mit folgender Bildung von Venensteinen, es können ausgedehnte Thromben sich bilden, es kann secundär eine Thrombophlebitis (z. B. nach Verletzung) entstehen. Nach längerem Bestand der Varicocele sind auch die Nebenhodenvenen stark erweitert und ist der Hoden, welcher unter dem Druck der erweiterten Venen eine horizontale Lage annimmt, infolge der Stauung und der daran sich anschliessenden Degeneration der Epithelien mehr oder weniger atrophisch. Auch die Muskeln des Cremaster erleiden eine fettige Degeneration. Die Varicocele kommt hauptsächlich zur Pubertätszeit vor und da so häufig, dass man sie in 10—20 pM. bei der Recrutirung gefunden hat. Aus dem Umstand, dass sie bei älteren Leuten viel seltener ist, ergibt sich, dass sie sich wieder zurückbilden kann. Das gilt besonders für jene Fälle, wo sie schnell, etwa infolge einer Muskelanstrengung, entstanden

ist, oder wo sie an unbefriedigte geschlechtliche Aufregungen oder an consumirende Krankheiten wie Typhus (Schwächung der Wand) sich anschliesst, weniger da, wo sie als reine Stauungserscheinung infolge des Drucks von Hernien, Geschwülsten etc. entstanden ist. Sie kommt links sehr viel häufiger als rechts vor, wobei das gewöhnliche Tieferstehen des linken Hodens, die Einmündung der linken Vena spermatica in die Nierenvene, der häufige Druck der gefüllten Flexura iliaca des Darmes zur Erklärung herangezogen werden können.

Englisch hat am Kopfe des Nebenhodens bei Neugeborenen kleine feste Knötchen wiederholt beobachtet, welche nichts anderes sind als mit Thromben gefüllte Ausbuchtungen von Venen; sie sitzen an der Austrittsstelle der Gefässe aus dem Hoden.

Abweichend von der seitherigen Annahme hat neuerdings Spencer (St. Bartholom. hosp. rep. 23, p. 137, 1887 und Pathol Trans. 40, p. 185, 1889) die Varicocele auf die Persistenz fötaler Venen (des Nebenhodentheils des Wolf'schen Körpers) zurückgeführt: einige der sonst atrophirenden Venen bleiben durchgängig und erweitern sich unter dem Einfluss der Pubertät oder schwächender Krankheiten. Englisch, Wien. med. Jahrb, 1875, p. 353; Dubreuil, Gaz. méd. de Montpellier 1884 (cit. Monod et Terrillon, l. c., p. 736) hat einen Mann gesehen, dessen Samenstrangvenen so massenhaft Phlebolithen enthielten, dass dadurch eine Geschwulst vorgetäuscht wurde.

Sowohl innerhalb der Scheidenhäute des Hodens wie im Samenstrang können kleinere oder grössere Blutergüsse stattfinden, welche als Haematome bezeichnet zu werden pflegen. Ihre Ursachen sind Traumen (Stoss, Tritt etc.), zuweilen auch starke Wirkung der Bauchpresse (anstrengende Arbeit, Husten), aber in den meisten Fällen ist eine Disposition in Erweiterung der Venen des Samenstranges oder vorgängiger Erkrankung der Scheidenhaut vorhanden. Das Haematoma funiculi wird als diffusum bezeichnet, wenn der ganze Sack der Tunica fibrosa bis zum Leistenkanal, ja bis zum inneren Leistenring und weiter mit Blut erfüllt ist, wodurch mächtige Anschwellungen bewirkt werden können, als circumscriptum, wenn nur eine kleinere Blutung an umschriebener Stelle entstanden ist. Selbst von sehr grossen Hämatomen kann nichts übrig bleiben als eine gewisse Induration und Pigmentirung des Bindegewebes.

Am Hoden ist häufiger das Blut zwischen Tunica vaginalis propria und communis (Haematoma extravaginalis, richtiger intervaginalis), seltener in der Scheidenhöhle, wohin es entweder von dem Samenstrang aus bei Haematoma funiculi gelangt ist (eine Möglichkeit, welche Kocher auch experimentell durch Einspritzen von Flüssigkeit in die Tunica vaginalis des Samenstrangs gestützt hat), oder es stammt aus den Gefässen der Scheidenhaut selbst. Bei unveränderter Haut kann das Blut sehr lange (14 Tage) flüssig bleiben, aber schliesslich gerinnt es, entfärbt sich, kann durch hineinwachsendes Bindegewebe organisirt werden, welches selbst pigmentirt wird. Häufiger ist die Scheidenhaut entzündlich verändert und dann nennt man die Veränderung Haematocele. Es wird bei den Entzündungen darauf zurückzukommen sein.

Sowohl bei allgemeinem Hydrops wie im Anschluss an eine aus localen Ursachen hervorgegangene Stauungshyperämie können ödematöse Schwellungen des Samenstrangs eintreten, welche der Hydrocele diffusa funiculi spermatici zuzurechnen sind, die ausserdem durch Platzen einer Hydrocele oder Spermatocele entstehen kann. In der Scheidenhaut ist unter solchen Verhältnissen meist nur ein geringer Erguss vorhanden, besonders bei allgemeinem Hydrops kann trotz starken Oedems des Scrotum die Scheidenhöhle fast leer sein. Man bezeichnet einen solchen durch einfache Transsudation erzeugten Erguss als Hydrops tunicae vaginalis im Gegensatze zu dem entzündlichen Erguss, welcher von Alters her den Namen Hydrocele trägt.

In tropischen Gegenden kommt eine durch Anhäufung einer milchig getrübten Flüssigkeit in der Scheidenhöhle bewirkte Cele, die Galaktocele vor, welche wahrscheinlich stets durch die Filaria sanguinis erzeugt wird, die eine Lymphorrhagie bewirkt (Chylocele, Hydrocele chylosa).

Mastin, Ann. of surg. VIII, 321, 1888, mit Literaturverzeichniss.

Entzündungen.

Es sind zu unterscheiden die Entzündungen der Scheidenhaut (Vaginalitis oder Periorchitis), diejenigen des Bindegewebes des Samenstranges (Funiculitis) und seiner Venen (Phlebitis funicularis) und endlich diejenigen der etwa noch vorhandenen Reste des Strangtheiles des Processus vaginalis, welche man der Kürze halber in Nachbildung des Wortes Periorchitis mit Kocher als Perispermatitis bezeichnen mag. Ihrem klinischen Verlaufe nach kann man acute und chronische Entzündungen unterscheiden, ihrer anatomischen Bedeutung nach exsudative und productive, welche, wie so häufig, gerade an den serösen Häuten in einander übergehen bezw. derart aus einander hervorgehen, dass eine exsudative Entzündung, wenn sie einen chronischen Verlauf nimmt, sich mit productiven Processen verbindet. Doch gibt es auch mehr selbständige Formen von beiden Arten.

Unter den Ursachen der Entzündungen spielt die Fortleitung aus der Nachbarschaft, besonders vom Nebenhoden eine grosse Rolle, demnächst Traumen aller Art, besonders auch Quetschungen, welche indessen auch nicht selten zunächst Epididymitis und dann erst weitere Entzündungen bewirken, ferner die Einwirkung chemischer Substanzen (Injection von Jodtinctur), selten Allgemeinkrankheiten. Eine wesentliche Rolle spielt das Lebensalter, denn es sind die Zeiten nach der Geburt und die erste Zeit der Geschlechtsreife, in welchen die meisten Entzündungen hier auftreten. Weiterhin spielen klimatische Verhältnisse (Häufigkeit der Entzündungen in tropischen und subtropischen Gegenden) und endlich congenitale Abnormitäten (ungewöhnliche Ausbildung oder Rückbildung des Processus vaginalis) eine Rolle. Die Entzündungen kommen nicht selten doppelseitig vor, bei einseitigem Auftreten ist kein durchgreifender Unterschied zwischen beiden Seiten.

Die exsudativen Entzündungen sind in eiterige und seröse bezw. serös-fibrinöse zu scheiden.

Bei der eiterigen Periorchitis findet sich die Scheidenhöhle durch eine gelbe, meist dünne eiterige Flüssigkeit ausgedehnt, während die Oberfläche der Serosa mit weichem, fibrinös eiterigem Belag versehen ist, nach dessen Entfernung die Haut stark geröthet und matt aussieht. In einigen Fällen zeigte der Inhalt eine putride Beschaffenheit und enthielt Gasblasen. Es kann eine eiterige Einschmelzung und Perforation der äusseren Scheidenhaut mit phlegmonöser Entzündung und Abscessbildung im Scrotalgewebe eintreten; es kann die Entzündung im Samenstrang weiterkriechen, Thrombophlebitis und Peritonitis erzeugen, es kann aber auch eine Heilung unter Bildung von Adhäsionen zwischen den Oberflächen der Scheidenhaut zustande kommen. Waren schon Adhäsionen vorhanden, ehe die Eiterung begann, so kann diese sich auf einen kleinen Abschnitt beschränken, so dass nur ein abgesackter Abscess sich bildet. Am häufigsten entsteht die eiterige Periorchitis an der schon erkrankten Scheidenhaut (besonders bei Periorchitis haemorrhagica productiva), theils im Anschluss an Verletzungen, theils metastatisch; sie kann ferner bei Tripper sich entwickeln und wenn auch selten, bei Pyämie neben eitriger Entzündung an anderen serösen Häuten entstehen.

Eine eiterige Spermatitis kommt fast nur secundär (bei bestehender Hydrocele) und vorzugsweise infolge von äusseren Einwirkungen vor.

Die eiterige Funiculitis endlich entsteht entweder durch Fortleitung von der Scheidenhaut aus oder bei Tripper, häufiger durch Wundinfection nach Castration (wenigstens früher), nach Verletzungen u. s. w. In schweren Fällen kann sich zu der phlegmonösen Bindegewebsaffection eine Thrombophlebitis hinzugesellen, welche selten zuerst entsteht.

Die seröse und serös-fibrinöse Entzündung ist die hauptsächliche Grundlage jener Ausdehnungen der Scheidenhöhle oder der Höhle von Resten des Scheidenfortsatzes durch wässerige Flüssigkeit, welche man als Hydrocelen bezeichnet. Wenn auch nicht bei jeder Hydrocele der entzündliche Charakter deutlich ausgeprägt ist, so zeigt doch die Zusammensetzung der Flüssigkeit, dass man es nicht mit einem einfachen Transsudat, sondern mit einem Exsudat zu thun hat, dass also jedenfalls kein passiver, sondern ein aktiver Hydrops vorliegt.

Bei der acuten Periorchitis serofibrinosa oder Hydrocele vaginalis acuta ist die in der Scheidenhöhle enthaltene Flüssigkeit klar oder durch beigemischte Leukocyten und Epithelzellen leicht getrübt, zuweilen durch rothe Blutkörperchen röthlich gefärbt. Die Oberflächen sind mit einem Fibrinbelag versehen, welcher nach Langhans theils auf theils unter dem Epithel liegt. Sowohl das Epithel wie die oberste Schicht des Gewebes erleidet nach ihm eine fibrinoide Umwandlung, so dass die Fibrinmembran sowohl aus Exsudat- wie aus Gewebsfibrin besteht. Das subseröse Bindegewebe ist ödematös geschwollen.

Als Ursachen für acute fibrinöse Entzündung sind nach Kocher

in absteigender Reihenfolge zu nennen Jodinjektionen, Gonorrhö, Infektionskrankheiten (Scharlach), Contusionen, doch lässt sich nicht immer die Ursache sicher erkennen, vor allem nicht bei kleinen Kindern, wo sie häufig vorkommt. Die acute Entzündung kann heilen, ohne eine wesentliche Störung zu hinterlassen, häufig aber bilden sich Verdickungen und selbst Verwachsungen der Scheidenhautblätter aus und geht die Affection in ein chronisches Stadium über (Periorchitis productiva, adhaesiva).

Die chronische seröse Periorchitis, chronische vaginale Hydrocele kann aus einer acuten hervorgehen, aber auch von vornherein schleichend sich ausbilden. Es können während des Bestehens der Erkrankung Exacerbationen auftreten, so dass die Flüssigkeit schubweise sich vermehrt. Die Menge derselben kann eine recht beträchtliche werden und in den schlimmsten Fällen 1—3 Liter betragen. Sie entbehrt des Fibrins, enthält aber sehr reichlich fibrinogene Substanz und bildet schon beim Stehen an der Luft fibrinöse Gerinnsel. Ihr Eiweissgehalt beträgt ca. 5 pCt., an zelligen Elementen pflegt sie arm zu sein, dementsprechend ist sie meist klar, hellweingelb oder grünlich gefärbt. Aber es gibt viele Ausnahmen. Röthliche, bräunliche Färbungen sind nicht selten, geradezu häufig ist die Beimischung von Cholestearintafeln, welche der ganzen Flüssigkeit, besonders aber der Oberfläche ein glitzerndes Aussehen verleihen. Das milchige Aussehen der Flüssigkeit der Hydrocele chylosa ist schon früher erwähnt worden, ebenso wie der Gehalt an Spermatozoen (Hydrocele spermatica), welcher sowohl vom Platzen einer Spermatocele wie von dem Eindringen von Samen durch das Roth'sche Vas aberrans der Hydatide herrühren kann. Die Scheidenhaut selbst erscheint bei der chronischen Hydrocele zunächst getrübt, mehr gleichmässig oder fleck- und leistenförmig verdickt durch ein zellenarmes, der Oberfläche parallel geschichtetes Bindegewebe. Je länger die Hydrocele besteht, um so stärker pflegt diese Verdickung zu sein, um so häufiger sieht man auch als Reste gelegentlicher kleiner Blutergüsse rostbraune, fleckweise Färbung. Da auch Verwachsungen, welche von der Uebergangsstelle des parietalen Blattes auf den Nebenhoden auszugehen pflegen, nicht fehlen, so ist die Bedeutung der produktiven Vorgänge klar zu erkennen. Der Process muss also anatomisch als Periorchitis serosa et productiva bezeichnet werden.

Der Hoden hat in der erweiterten Scheidenhöhle in der Regel hinten unten seinen Platz; er kann lange Zeit sein Volumen und seine Gestalt recht wohl behalten (Fig. 75), also weit in die Höhle vorspringen, aber schliesslich kann er doch auch so erheblich abgeplattet werden, dass er nur noch eine geringe Vorragung bildet. Da dabei seine Oberfläche von schwieligem Gewebe eingenommen zu sein pflegt, so kann es schwer werden, ihn überhaupt aufzufinden. Der Nebenhoden ist sehr häufig im ganzen, besonders aber an der Cauda verdickt und oft schwer vom Hoden zu trennen. Obwohl Hoden und Nebenhoden der Atrophie anheimfallen können, so entspricht der Zustand des Parenchyms doch keineswegs immer dem äusseren Schein

und ausserdem ist die Atrophie, wo sie vorhanden ist, keineswegs nothwendig Folge der Hydrocele, sondern oft schon vor ihr vorhanden gewesen. Der Cremaster ist bald als hypertrophisch, bald als atrophisch von den Untersuchern angegeben worden.

Fig. 75.

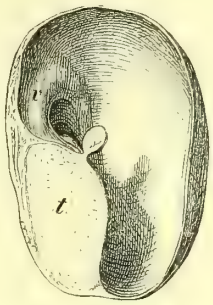

Hydrocele tunicae vaginalis propriae testis: $^1/_2$ nat. Grösse.
t Hoden im Durchschnitt, mit grosser Hydatide, bei v unregelmässige knorpelartige Verdickung der Wand des Hydrocelensackes.

Die chronische Hydrocele bildet die häufigste Erkrankung der Scheidenhaut. Sie findet sich besonders oft in der ersten Zeit der Geschlechtsreife, aber auch ungemein häufig bei kleinen Kindern, bei

Fig. 76.

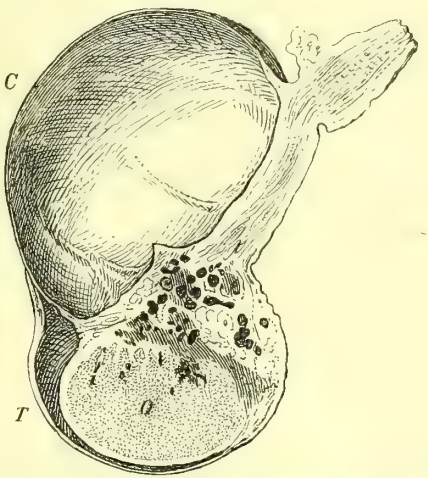

Hydrocele cystica funiculi spermatici. Gekocht. Präp. Nat. Grösse.
C Cyste mit vorspringenden Wandleisten, O Hoden, T Tunica vaginalis.

denen sie sogar angeboren sein kann. Die Ursachen sind im wesentlichen dieselben wie bei der acuten Hydrocele; es kommen noch die Fälle hinzu, wo die Hydrocele nicht entzündliche Veränderungen des Hodens und Nebenhodens begleitet.

Die Perispermatitis oder Hydrocele funiculi spermatici ist, auch wenn sie acut auftritt, eine mehr serös entzündliche Affektion. Sie verdankt ihre Entstehung vorzugsweise mechanischen Schädlichkeiten. Bei einem Theile der hierher gehörigen Fälle ist die Flüssigkeit vielleicht gar nicht an Ort und Stelle exsudirt, sondern aus der Bauchhöhle dahin getrieben worden. Das setzt natürlich eine Verbindung des Hydrocelensackes mit der Bauchhöhle voraus. Häufiger ist die chronische serös-produktive Perispermatitis, welche ganz überwiegend in jugendlichem Alter vorkommt. Die reine, d. h. gegen die Bauchhöhle einerseits und gegen die Scheidenhaut andererseits abgeschlossene Hydrocele funiculi kann je nach der Ausdehnung, in welcher, und der Stelle, an welcher der Processus vaginalis erhalten ist, eine Hydr. fun. totalis (der ganze Kanal offen), intrainguinalis (der Leistentheil offen), extrainguinalis (der Theil ausserhalb des Leistenkanals offen) und cystica (Fig. 76) (nur kleinerer umschriebener Theil offen) sein. Zuweilen erreicht die H. fun. eine sehr erhebliche Grösse und dringt auch, den Hoden zur Seite drängend und mehr oder weniger überdeckend, nach unten hin vor. Man kann sie dann als H. fun. extravaginalis bezeichnen.

Ausser den beiden erwähnten Hauptformen von Hydrocelen, der H. vaginalis und H. funiculi gibt es noch eine ganze Anzahl von Unterarten. Eine habe ich schon erwähnt: die Hydrocele communicans, bei welcher eine offene, wenn auch in der Regel nur enge Verbindung mit der Bauchhöhle besteht. Die H. fun. communicans hat man auch H. peritoneo-funicularis genannt, die H. vagin. communicans dagegen H. peritoneo-vaginalis. Bei ihr ist der ganze Processus vaginalis offen geblieben. Nicht selten ist nur das unterste Ende mit der Scheidenhaut in offener Verbindung, wodurch dann die Hydrocelenblase die Gestalt einer Birne enthält. Es kann gleichzeitig eine H. vaginalis und funicularis vorhanden sein, also ein doppelter Sack, aber unter H. bilocularis versteht man nur jene Fälle, wo Hydrocelensäcke direkt oder durch einen Kanal miteinander in offener Verbindung stehen. Man unterscheidet eine H. biloc. intraabdominalis und extraabdominalis. Bei ersterer liegt der eine Sack in der Bauchhöhle, der andere im Leistenkanal oder im Scrotum. Der intraabdominale Sack kann eine sehr erhebliche Ausdehnung gewinnen; seine intraabdominale Lage ist entweder dadurch entstanden, dass ein ursprünglich intrainguinal gelagerter Sack in die Bauchhöhle gedrängt worden ist, oder dadurch, dass er seine Entstehung einer abnormen Bildung des Processus (z. B. Divertikelbildung) verdankt. Einigemal ist dabei Retentio testis vorhanden gewesen. Bei der extraabdominalen biloculären Hydrocele liegen entweder beide Säcke im Scrotum (H. bil. scrotalis), oder nur einer und der andere in der Leistengegend (H. bil. inguinalis) oder in der Dammgegend (H. bil. perinealis) Eine scrotale Form entsteht, wenn an der Scheidenhaut ein Divertikel vorhanden ist (sie hat schon im normalen Zustande oft kleine blindsackförmige Ausstülpungen), eine inguinale kann durch Verbindung einer vaginalen mit einer funiculären Hydrocele entstehen, aber auch wie die perineale durch Ruptur einer vaginalen mit secundärer Abkapselung der ausgetretenen Flüssigkeit. Es gibt noch mehrsackige Hydrocelen (H. multilocularis), sowohl vaginale wie funiculäre. An der Scheidenhaut können sie z. B. entstehen, wenn mehrfache Verwachsungen vorhanden sind, durch welche die Scheidenhöhle in eine Anzahl Fächer getrennt wird, an dem Samenstrang bieten sich verschiedene Möglichkeiten der Entstehung aus Resten des Wolff'schen Ganges, aus der Paradidymis, aus Lymphgefässen (Lymphocelen). In einzelnen Fällen mag es sich auch um Echinococcen gehandelt haben. Eine seltene Form von Hydrocele hat kürzlich Bramann beschrieben: eine Cyste unterhalb eines retinirten Hodens, aus dem abgeschlossenen, leer gebliebenen unteren Ende des Processus vaginalis entstanden. Endlich sei noch erwähnt, dass es auch eine Hydrocele herniosa gibt, d. h. eine Flüssigkeitsansammlung in dem leeren

und gegen die Bauchhöhle abgeschlossenen Bruchsack einer Inguinal- und Cruralhernie. Zum Unterschied von einer Hydrocele funiculi ist die herniöse von einer Schicht von Fettgewebe umgeben und liegt stets dicht an den betreffenden Ringen des Austrittskanals.

Funiculitis: Turner, Abscess im Samenstrang, Lancet 1886, I, p. 443; Cousin, Des inflammations en masse du cordon spermatique, Thèse de Paris, 1887, No. 45.

Putride Periorchitis mit Gas: Demarquay, Essai de pneumatol. méd. 1866, p. 384.

Hydrocele: Virchow, Onkol. I, 156, 1863; Genzmer, Volkmann's Samml. klin. Vortr. No. 135; Langhans bei Kocher, l. c. p. 55, 1887; Wechselmann, Ueber Hydroc. neonatorum, Arch. f. klin. Chir. 36, p. 627, 1887 (unter 270 Neugeb. 37 Hydrocelen, dabei 14 communicirende). Bramann, D. Proc vaginalis und sein Verhalten bei Störung des Descensus testiculorum, Arch. f. klin. Chir. 40, p. 101, 1890. Wegen der sehr zahlreichen Arbeiten über die einzelnen Formen wird auf die Specialarbeiten (Kocher, Monod et Terrillon) verwiesen.

Wenn auch bei der chronischen Hydrocele schon produktive Prozesse vorkommen, so spielen sie doch im Ganzen gegenüber der Exsudation eine mehr untergeordnete Rolle, denn es gibt grosse und alte Hydrocelen, bei welchen kaum eine Verdickung der Scheidenhaut vorhanden ist. Darum muss als besondere Affektion eine Entzündung abgetrennt werden, bei welcher, wenn auch Exsudation vorhanden sein kann, doch die Hauptsache eine Neubildung von Gewebe ist, und zwar von Bindegewebe, welches ungemein reich ist an weiten Gefässen, die leicht zu kleineren und grösseren Blutungen Veranlassung geben. Da der Prozess, welcher ähnlich auch an dem Bauchfell vorkommt (Bd. I, S. 1000), mit der unter dem Namen der Pachymeningitis productiva haemorrhagica bekannten Affektion die grösste Aehnlichkeit hat, so bezeichnet man ihn am besten als Periorchitis productiva haemorrhagica. Das von ihm erzeugte Resultat, nämlich eine Verdickung der Scheidenhaut mit Blutungen in der Wand und auf der Wand und mit in der Regel wenigstens blutiger Beschaffenheit des Inhalts, kann den eingebürgerten Namen der Haematocele bewahren.

Eine scharfe Trennung zwischen Hydrocele und Haematocele ist freilich nicht möglich, da die letztere häufig aus der ersteren hervorgeht. Aber sie kann doch auch unabhängig von solcher auftreten und zwar entweder ganz idiopathisch, wenigstens ganz unbemerkt und allmählich, oder nachweislich im Anschluss an einen traumatischen Bluterguss.

In der Regel erhält man die Affection erst in einem vorgeschrittenen Stadium zur anatomischen Untersuchung, aber es liegen doch einige Beobachtungen vor, aus welchen sich ergibt, dass, abgesehen von den Fällen, in welchen der Prozess mit einer grösseren Blutung einsetzt, zunächst ein Fibrinhäutchen sich bildet, unter welchem eine Schicht von Granulationsgewebe folgt. Nach der Angabe von Langhans soll auch hier neben fibrinöser Exsudatbildung eine fibrinoide Umwandlung der obersten Gewebsschichten vorkommen. Auf jeden Fall spielt aber die Fibrinbildung nur eine Nebenrolle, die Hauptsache ist eine immer zunehmende Bildung von Gewebe in der Wand, wodurch diese eine immer beträchtlichere Dicke (bis zu $1^1/_2$ cm) erreicht.

Die Wand kann auf dem Durchschnitt ein mehr gleichförmiges Aussehen darbieten oder verschiedene Schichten erkennen lassen, am häufigsten 2 (Kocher), von welchen die äussere aus derbem, faserigem Bindegewebe besteht, während die innere neben Herden von Granulationsgewebe, Platten oder Höcker und Zapfen von sehr dichtem, knorpelartigem (s. Bd. I, S. 107 Perisplenitis cartilaginea) Bindegewebe, Blutungen, frischere, oft in Form von kleinen Hämatomen, oder ältere, in Entfärbung einerseits und Pigmentbildung andererseits begriffene, Kalkplatten, zuweilen sogar Knochenplatten enthält. Ihre Farbe ist je nach dem Vorwiegen dieser oder jener Bestandtheile gelb, roth, braun, in der verschiedensten Weise gemischt und gefleckt. Die innere Oberfläche dieses starren Balges ist in der Regel sehr unregelmässig gestaltet, häufig mit frischen oder älteren Blutgerinnseln bedeckt.

Der Balg umschliesst eine mehr oder weniger grosse Höhle, deren Inhalt zwar zuweilen (in abgelaufenen Fällen?) dieselbe Beschaffenheit hat, wie bei den Hydrocelen, aber in der Regel blutig ist, oft dickflüssig, selbst breiartig, mit alten Blutgerinnseln versehen, von rothbrauner, chocoladenartiger, seltener weisser, milchiger Farbe. Meistens ist sehr viel Cholestearin vorhanden, welches gelegentlich die Hauptmasse des Inhaltes ausmacht.

Die Bindegewebsbildung ist nicht ausschliesslich eine oberflächliche, vielmehr ist nicht nur die seröse Haut selbst, sondern auch das subseröse Gewebe stark verdickt. Der Hoden ist in der Regel ganz abgeplattet und nur als flacher Vorsprung zu sehen, manchmal kaum aufzufinden. Auch seine Albuginea und von ihr ausgehend das interstitielle Gewebe kann eine Verdickung erfahren, unter der eine Atrophie der Drüsenkanälchen sich ausbildet. Aber auch ohne eine solche sind degenerative Veränderungen an den Kanälchenzellen bei älteren Hämatocelen regelmässig vorhanden. Der Nebenhoden liegt nicht immer dicht beim Hoden, sondern lateralwärts in convexem Bogen; auch er ist oft stark indurirt.

Die Hämatocele vaginalis kann Faustgrösse, ja das Doppelte und mehr erreichen. Sie kommt hauptsächlich bei älteren Leuten zur Untersuchung, hat dann aber oft schon viele Jahre bestanden. Unter den Ursachen spielen Traumen, wiederholte chemische Einwirkungen (Jod-, Alcohol-, Carbol-Einspritzungen) die Hauptrolle als direkte, als Prädisposition wirken bestehende Veränderungen, besonders Hydrocele, Circulationsstörungen, auch vielleicht allgemeine Verhältnisse.

Seltener als die vaginale ist die funiculäre Haematocele. Sie kann ihre Entstehung einer der Periorchitis in jeder Beziehung gleichenden Perispermatitis haemorrhagica verdanken, aber es kommen grade hier auch extravaginale Haematocelen vor, welche nichts anderes sind als abgekapselte Blutungen im Bindegewebe. Sie können auch dann noch mit einer Hydrocele in Verbindung stehen, indem das Platzen einer solchen die Ursache für die Entstehung der Blutung sein kann. Schon daraus ergibt sich, dass hier die traumatische Aetiologie vorherrscht.

Der häufige Zusammenhang der Haematocele mit Hydrocelen macht es begreiflich, dass ähnliche Unterarten, wie sie von den Hydrocelen angeführt wurden, auch bei den Haematocelen vorkommen.

Es hängt mit dem eigenthümlichen Verhalten der Bindegewebsneubildung bei der Haematocele zusammen, dass hierbei Verwachsungen nicht einzutreten pflegen. Dafür kommt unter zahlreichen anderen Verhältnissen eine Periorchitis adhaesiva zustande. Dieselbe kann eine totale sein, so dass die ganze Scheidenhöhle obliterirt ist, sie kann als partielle nur einzelne Theile (besonders die Umschlagsstelle des parietalen Blattes auf den Nebenhoden) betreffen, an denen dann entweder eine straffe Verwachsung entsteht oder längere Pseudoligamente die beiden Oberflächen verbinden. Verwachsene und freie Stellen können in grösserer Zahl miteinander abwechseln. Die Verwachsungen der Scheidenhaut sind schon bei jüngeren Männern nicht selten, bei älteren aber noch weniger. Chronische Orchitis, besonders syphilitische, Tuberculose, Geschwulstbildungen aller Art werden häufig von ihr begleitet.

Es gibt endlich noch eine Unterart der produktiven Periorchitis, welche charakterisirt ist durch eine umschriebene Gewebsneubildung. Schon bei der einfachen produktiven Entzündung, wie sie bei Hydrocele auftreten kann, sieht man häufig eine ungleichmässige Verdickung in Form von Platten, Beuteln, leistenförmigen u. s. w. Vorsprüngen, hier aber handelt es sich um warzige, polypöse, verzweigte, manchmal baumförmig verästelte, mit breiterer oder schmälerer Basis aufsitzende oder selbst gestielte Auswüchse (Periorchitis villosa, verrucosa), welche hauptsächlich an der Scheidenhaut des Nebenhodens ihren Sitz haben. Man bringt diese Auswüchse mit den normalen gefässhaltigen, von mehrschichtigem Epithel überzogenen Zöttchen in Zusammenhang, welche sich nach Luschka constant am scharfen Rande des Nebenhodens sowie am Hoden finden. In der Scheidenhaut ist dabei häufig Hydrocelenflüssigkeit vorhanden, aber dies ist nicht nothwendig und schon Virchow, welcher die Affektion als Periorchitis prolifera beschreibt, hat in seiner Onkologie hervorgehoben, dass man in den letzteren Fällen zweifelhaft sein könne, ob man sie nicht den neoplastischen Bildungen zurechnen müsse.

In den Excrescenzen, deren Spitzen gern eine rundliche Gestalt annehmen, lagern sich nicht selten Kalksalze ab, besonders dann, wenn dieselben sich von ihrem Stiel losgelöst haben und als freie Körper in der Scheidenhöhle liegen. Solche Körper sind rundlich, oval, abgeplattet, eckig; ihre Grösse wechselt von der kleinsten bis zu Kirschkern- und Mandelgrösse. Die meisten bestehen aus derbem Bindegewebe mit mehr oder weniger grossem verkalktem oder verfettetem Centrum, aber es handelt sich nicht immer um abgerissene pathologische Excrescenzen, sondern es kann auch eine Hydatide zu einem freien Körper werden und es können aus dem Inhalt zusammengelagerte Epithelzellen oder Cholestearinkrystalle kleine, weiche freie Körper bilden. Ob solche auch aus Blutgerinnseln entstehen können, steht noch dahin.

Hämatocele: Riedel, Ein Beitr. z. Path. und Ther. der Haem. tun. vag. Diss., Halle 1886; Reclus, Gaz. hebd. 1886. p, 630; Langhans bei Kocher,

l. c. p. 100, 1887; Ozenne, Gaz. hebd. 1888, No. 13; Legueu, Arch. gén. de méd. 1890, I, 193 (Vaginal. funicul. haemorrh.); Pilliet, Compt rend. de la soc. de biol. 1887, IV, 324 (Zustand des Hodens); Reverdin, Ann. des mal. des org. gén. ur. I, 417, 1883 (Hydro-hématocèle par rupture de la tun. vagin.).

Knochenbildung bei produktiver Periorchitis: Cohn, Orchidomening. ossif. Diss., Halle 1863; refer. Virch. Arch. 29, p. 478, 1864; Barigaudin, Gaz. des hôp. 1863, p. 303.

Freie Körper: Luschka, Virch. Arch. VI, 321, 1854; Virchow, l. c.; Malassez, Bull. de la soc. anat. de Paris, X, 1870, p. 31; Vauthier, Rev. méd. de la Suisse rom. IV, 369, 1884; Hochenegg, Wien. med. Jahrb. 1885, p. 407.

Infectiöse Granulationsgeschwülste

kommen an der Scheidenhaut und im Samenstrang nicht häufig vor. Selbst die Tuberculose ist keineswegs so häufig als man nach der Häufigkeit der Hodentuberculose erwarten sollte. Eine adhäsive Periorchitis ist dabei häufiger als eine tuberculöse, doch gibt es auch ausgeprägte Fälle einer solchen, wo neben flüssigem Exsudat zahlreiche disseminirte Tuberkel der Serosa vorhanden sind. Dass nach eingetretener Verwachsung ein Uebergreifen des tuberculösen Processes auch auf die Scheidenhäute stattfinden kann, ergibt sich ohne weiteres aus dem über den Fungus tuberculosus (S. 324) Gesagten. Seltener noch als die eine Hodentuberculose begleitende ist die selbständige Tuberculose, welche indessen sowohl in Form der disseminirten Miliartuberculose wie in Gestalt grösserer tuberculöser Granulome ebenfalls vorkommt. Am Samenstrang kann ein Uebergreifen der Tuberculose vom Vas deferens aus stattfinden.

So häufig die Syphilis eine adhäsive Periorchitis erzeugt, so selten bewirkt sie gummöse Neubildungen. Am Samenstrang ist ebenfalls zuweilen eine fibröse Verdickung neben Orchitis syphilitica vorhanden, Gummata sind grosse Raritäten.

Scheidenhauttuberkel bei allgemeiner Miliartuberculose: Bulteau, Bull. de la soc. anat. 1875, p. 747 (8jähr. Kind).

Syphilis des Samenstrangs: Lancereaux, Traité de la syph. 1866, p. 279; Broca, Gaz. hebd. 1883, p. 181; Lhonneur, Bull. de la soc. anat. de Paris, 1856, p. 12.

Progressive Ernährungsstörungen.

Es kommen an der Scheidenhaut und dem Samenstrang verschiedene der Bindesubstanzreihe angehörige Geschwülste primär vor, hauptsächlich Lipome, Fibrome, Myxome, Sarcome, theils rein, theils in Mischformen. Bei manchen Geschwülsten liess sich der Ausgangspunkt gut feststellen, bei anderen, insbesondere den grösseren, war es oft sehr schwierig zwischen Scheidenhautgeschwulst und Samenstranggeschwulst zu unterscheiden. Auch eine Abgrenzung gegen die Nebenhodengeschwulst ist nicht immer sicher zu machen. Es lassen sich mit Kocher drei Gruppen unterscheiden, funiculäre Geschwülste mit nur lockerer Anheftung, extravaginale, welche nur in beschränkter Ausdehnung der Scheidenhaut aufsitzen und nach dem Samenstrang zu oder nach irgend einer Seite nach aussen hin sich entwickelt

haben, vaginale, welche meist diffus in der Tunica vaginalis propria sitzen und den Hoden in mehr oder weniger grosser Ausdehnung bedecken und umgeben. Die letzteren haben oft die grösste Aehnlichkeit mit vaginalen Hämatocelen und sind wiederholt mit solchen verwechselt worden. Die Mehrzahl der Geschwülste kommt bei älteren Leuten vor, nur die sarcomatösen auch schon bei jüngeren, selbst Kindern.

Die Lipome sind nur ausnahmsweise an der Tunica vaginalis, dagegen schon öfter am Samenstrang beobachtet worden, wo sie von jenen Fettträubchen ausgehen, welche als Aequivalente des subserösen Fettes von der Tun. vag. communis umschlossen werden. Sie haben dem entsprechend einen lappigen, knolligen Bau, entwickeln sich zunächst in rundlichen, häufiger länglichen Massen innerhalb der gemeinsamen Scheide, können dieselbe aber auch durchbrechen und ins subcutane Gewebe gelangen, wo übrigens auch primäre Lipome vorkommen. Ein Gewicht von 2,5 Kilo ist nichts ungewöhnliches; man hat Fettgeschwülste bis zum Gewicht von 10 Kilo beobachtet. Auch das sog. diffuse Lipom, wie es besonders vom Hals (Fetthals) bekannt ist, fehlt nicht; es erstreckte sich in einem Falle auf die Bauchwand und den Oberschenkel. Wiederholt sind Recidive nach Exstirpation von Lipomen, die demnach wohl Mischgeschwülste waren, beobachtet worden.

Fibrome können in den 3 erwähnten Typen auftreten, sind aber am häufigsten als umschriebene Scheidenhautgeschwülste, welche extravaginal sitzen, beobachtet worden. Sie bilden meistens lappige Tumoren von fester Consistenz (Fibroma durum), die manchmal verkalkte Partien enthalten, seltener sind sie weich, succulent, wie ödematös (Fibroma molle, molluscum); sie können Faustgrösse erreichen. Diffuse vaginale Fibrome sind nicht scharf zu trennen von gewissen Formen produktiver Orchitis.

Relativ häufig sind Myxome, theils rein, hauptsächlich als Mischgeschwülste (Myxofibrom, Lipomyxom, Myxosarcom) beobachtet worden, nur ausnahmsweise chondromatöse und myomatöse Neubildungen.

Unter den Sarcomen überwiegen diejenigen, welche als diffuse sarcomatöse Infiltration der Scheidenhaut auftreten. Da sie in den Hoden vordringen, so kann es gegebenen Falles schwer sein, zu entscheiden, ob ein primärer oder secundärer Scheidenhauttumor vorliegt. Die circumscripten Samenstrangsarcome, welche bis 3 Kilo schwer gefunden wurden, haben grosse Aehnlichkeit mit extravaginalen Hämatocelen, die diffusen vaginalen mit der vaginalen Hämatocele.

Als lymphoide, anscheinend von der Venenwand ausgehende Neubildungen sieht Englisch gestielte kleine Knötchen an, welche er nicht selten bei neugeborenen Kindern im Samenstrang beobachtet hat. Dieselben scheinen sich später zurückzubilden. Sie können durch Blutungen im Innern Veränderungen erleiden.

Ausser den primären Geschwülsten kommen alle die Formen, welche in den Nachbarorganen, besonders im Hoden und Nebenhoden entstehen, auch als fortgeleitete Geschwülste an der Scheidenhaut und im Samenstrang vor. Das Einwachsen von Geschwülsten in die Venen des Samenstranges wurde beim Hoden schon erwähnt.

Allgemeine Literatur: Brossard, Arch. gén. de méd. 1884, II, p. 267 (19 Fälle zusammengestellt): Ehrendorfer, Arch. f. klin. Chir. 27, p. 336, 1881; Dohne, Infect. Geschwülste am Scrotum, Chir. Ctbl. 1884. 2; Watson, Lancet 1885, I, 792 (nicht maligne); Alombert-Goget, Des tumeurs solides du cordon spermatique, Thèse de Lyon, 1887, No. 387. Vergl. auch die bei den Hodengeschwülsten angegebene Literatur.

Lipome: Park, Transact. of the amer. surg. Soc. IV, p. 263 und Annal. of surg. III, p. 356, 1886 (Tunica vaginalis); Curling, l. c.; Brossard, Bull. de la soc. anat. de Paris, 1882, p. 432.

Fibrome: Dubois, Gaz. des hôp. 1864, p. 47 (Samenstrang, Sarcom?): Poisson, Des tum. fibr. perididym., Thèse de Paris 1858, No 290; Baizeau, L'union méd. 1861, II, p. 451

Myxome: Pepper, Med. Times and Gaz. 1885, I, p. 180; Kocher, l. c., p. 188; Elmendorfer, l. c. (plexiformes Lipomyxom).

Chondrom, reines, gelappt: Curling, l. c. Myxochondrosarcom: Pepper, Path. Trans. 36, p. 297, 1885.

Myom: Trélat, Journ. de méd. et chir. prat. 1880, p. 259.

Sarcome: Ausser den schon erwähnten Mischformen: Reverdin, Rev. méd. de la Suisse rom. VI, 205, 1886 (vaginal, 7jähr. Kind); Lamarque, Journ. de méd. de Bordeaux, 1888.

Drüsengeschwülstchen im Samenstrang: Englisch, Wiener med. Jahrb. 1875, p. 353.

Von grösseren **Parasiten** ist der Echinococcus beobachtet worden. Ueber die Häufigkeit seines Vorkommens lässt sich nichts Sicheres sagen, da früher zwischen multiloculärer Hydrocele und Echinococcus nicht scharf genug unterschieden wurde.

---

6. Hodensack.

Für den Hodensack gilt, was ich früher von der Penishaut gesagt habe, er weicht in pathologischer Beziehung nicht wesentlich von der übrigen Haut ab, hat aber doch manche Eigenthümlichkeiten, so dass ich ihn hier kurz besprechen will.

Die Haut des Scrotum ist sehr elastisch und contractil, letzteres unter Mithülfe der glatte Muskelfasern enthaltenden Tunica dartos. Subcutanes Fett fehlt, Lymphgefässe und Blutgefässe, welche letzteren doppelten Ursprung haben (die vorderen gehören dem Femoralgebiet, die hinteren dem der Hypogastrica an), sind sehr reichlich vorhanden.

Die wichtigsten **Missbildungen** wurden schon früher erwähnt, die Spaltung bei Hypospadie und Hermaphroditismus, die Hypoplasie bei Anorchidie und Ectopie.

Von **Circulationsstörungen** sind Blutungen durch Traumen zu erwähnen, welche infolge der lockeren Beschaffenheit des subcutanen Gewebes eine sehr beträchtliche Ausdehnung gewinnen können. Da beide Scrotalhälften durch ein Septum getrennt sind, so kann die Blut-

anhäufung eine einseitige sein. Es kann das Blut relativ lange als abgeschlossener geschwulstartiger Erguss verharren (Haematoma scroti).

Aus einer Stauungshyperämie geht leicht eine ödematöse Anschwellung hervor, welche bei allgemeiner Stauung (durch Herzfehler etc.) relativ frühzeitig hier auftritt. Locale Circulationsstörungen durch Compression der Venen im Samenstrang (Blutung, Geschwulstbildung, Narbe nach Varicocelenoperation, Bruchband etc.) können denselben Erfolg, nur natürlich einseitig, haben. Vorübergehende Oedeme werden bei anämischen Kindern beobachtet, falsche können durch Platzen einer Hydrocele erzeugt werden. Ein acutes umschriebenes, nicht entzündliches, vielleicht neuropathisches Oedem ist auch an dem Scrotum wie am Penis beobachtet worden.

Entzündungen führen in den einfachsten Fällen ebenfalls nur zu Oedem, welches als collaterales besonders bei Entzündungen der Scheidenhaut, des Hodens und Nebenhodens, aber auch gelegentlich bei Peritonitis, Entzündung der Samenwege, bei Pericystitis auftritt.

Ausserdem gibt es erysipelatöse und phlegmonöse Entzündungen, welche mit sehr starken Schwellungen des Scrotums verlaufen. Die Phlegmone breitet sich in dem lockeren Gewebe schnell aus. Sie entsteht meist durch Fortleitung von den Urogenitalorganen, aber gelegentlich auch vom Mastdarm (Periproctitis) aus; wenn sie an Harninfiltration infolge von Perforation der Urethra sich anschliesst, nimmt sie gern einen jauchigen Charakter an. Durch Perforation nach aussen entstehen Fisteln, durch welche nicht bloss Harn, sondern gelegentlich auch Harnsteine entleert werden können. Die letzteren können in das Scrotum gelangen lange ehe der Durchbruch nach aussen erfolgt.

Eine produktive entzündliche Veränderung der Scrotalhaut tritt bei allen chronischen Processen, besonders in der Umgebung von Fisteln irgend welcher Art, sowie bei chronischen Entzündungen der Scheidenhaut, bei Syphilis des Hodens etc. in Form schwieliger, manchmal speckiger Verdickung auf. Von parasitären Entzündungen der Cutis ist das Eczema marginatum und der Favus zu nennen, auch die Elephantiasis, besonders die lymphangiectatische Form grenzt hier an.

Englisch, Oesterr. Jahrb. f. Pädiatr 1874, p. 59 (entzündl. Oedem) Favus: Cazenave, Ann des mal. de la peau etc., 1851, Paulizky, Memorabil. 1869, No. 5.

Infectiöse Granulationsgeschwülste sowohl tuberculöser wie syphilitischer Natur entstehen am häufigsten durch Uebergreifen der betreffenden Neubildungen vom Hoden bezw. Nebenhoden aus. Ueber die Bildung fungöser Auswüchse an Fisteln der Scrotalhaut ist an den entsprechenden Stellen Mittheilung gemacht worden. Es gibt aber auch von Veränderungen der Hoden unabhängige tuberculöse und syphilitische Veränderungen der Scrotalhaut.

Primitive Tuberculose: Réclus, Ann. des mal. des org. gén. urin. 1886, p. 691; Rochette, Essai sur la tub. prim. du scrotum, Thèse de Paris, 1885, No. 3.

Gummöses Geschwür nach Verwundung: Pollard, Brit. med. Journ. 1885, I, p. 783.

Unter den **progressiven Ernährungsstörungen** ist wie beim Penis zuerst die elephantiastische Hypertrophie zu erwähnen, welche zu enormen Vergrösserungen des Hodensacks führen kann. Sie verbindet sich seltener mit Elephantiasis der Extremitäten, häufig mit der des Penis. Ist letzteres nicht der Fall, so wird die Penishaut durch die vorwachsende Bindegewebsmasse derart vom Penis abgehoben, dass die Harnröhrenmündung in die Tiefe eines Trichters zu liegen kommt. Ausser der gewöhnlichen Form der Elephantiasis gibt es noch eine zweite, bei welcher das mehr oder weniger verdickte Gewebe von weiten Lymphräumen durchsetzt ist, welche auch an der Hautoberfläche rundliche, manchmal geradezu blasige Vorsprünge erzeugen können (Pachydermia lymphangiectatica, Lymphscrotum). Zwar kommt auch die einfache fibröse Form hauptsächlich in tropischen und subtropischen Gegenden vor, aber die letztere doch ganz ausschliesslich. Es liegt ihr, aber auch einem Theil der gewöhnlichen Fälle, eine parasitäre Ursache zu Grunde: die Anwesenheit der Filaria sanguinis in den Lymphgefässen.

Elephantiasis: Pretzsch, Ueber Eleph. scroti. Diss., Berlin 1884 (19jähr. Mann, 15 Pfund schwer, angeboren, kein Zusammenhang mit den Tropen); Simon, Brit. med. Journ. 1888, II, 1280 (54 Pfund schwer, operirt).

Lymphscrotum: Lewis, Ctbl f. d. med. Wiss. 1877, p. 770; Scheube, Die Filariakrankheiten, Volkmann's Samml. klin. Vortr. No. 232; Manson, Lancet 1880, II, 792 (wenn die Filarien die grösseren Lymphgefässe ganz verstopfen, entsteht Lymphscrotum, bleiben diese noch durchgängig, so entsteht gewöhnliche Elephantiasis); Bigelow, Philadelphia med. and surg. rep. 1880, Septb. 25.

Die Geschwülste des Scrotum sind schwer zu trennen von den funiculären und besonders von den extravaginalen. Doch sind als rein scrotale beobachtet worden: Fibrome, Lipome, Fibromyome, Angiome (cavernöse und teleangiectatische), Sarcome, Carcinome, wozu dann noch eine Anzahl von Cystenbildungen kommen. Ein merkwürdiges Sarcom beobachtete Kocher; dasselbe trat an der Oberfläche der Haut in Warzenform hervor und enthielt Riesenzellen. Am wichtigsten sind die Carcinome, auch in rein wissenschaftlicher Beziehung, weil bei vielen derselben eine eigenthümliche Aetiologie besteht. Sie entwickeln sich nämlich häufig nach chemischen Einwirkungen, Russ bei Schornsteinfegern (Schornsteinfegerkrebs, besonders in England), Paraffin in Theerfabriken (Paraffinkrebs). Es entsteht als Vorläufer eine chronische Dermatitis mit Vergrösserung der Papillen (Russwarze der Engländer), aus welcher erst später der Krebs hervorgehen kann, aber nicht hervorgehen muss. Statt eines Krebses kann ein Hauthorn entstehen. Eine grosse Seltenheit ist das Melanocarcinom.

Von Cysten kommen solche mit flüssigem Inhalt seltener, Atheromcysten häufiger vor. Letztere sitzen gern in der Gegend der Raphe, erreichen meist keine erhebliche Grösse, ihr Inhalt kann aber

frühzeitig verkalken, erstere sind vielleicht nur eine besondere Abart von Talgdrüsenretentionscysten. Es gibt von beiden uni- und multiloculäre Formen, von denen es aber dahingestellt bleiben muss, ob sie nicht vielleicht mehr als Adenome (Talgdrüsenadenome, Cystadenome) zu betrachten sind (Kocher).

Endlich kommen sowohl einfache wie zusammengesetzte Dermoide resp. Teratome vor, für welche das beim Hoden (S. 342) Gesagte gilt.

Lipom: Virchow, Onkol, I, 388; Hutchinson, Path. Trans. 40 p. 191, 1889
Angiom: Holmes, Path. Trans. XV, p. 95 (congenital).
Sarcom: Kocher, l. c. p. 25.
Ossific. Chondrom aus dem Hodensack eines Ochsen: Willigk, Oesterreich. Wochensch. 40, p. 8.
Krebs: Schuchardt, Beitr. z. Entstehung d. Carc, Hab.-Schr., Halle 1885, p. 22, Samml. klin. Vortr No. 257 (mit Literaturzusammenstellung). — Unter der Bezeichnung Paget's disease affecting the scrotum and penis (Path. Trans. 40, p. 187, 1889) berichtet Crocker über einen Krebs der Scrotal- und Penishaut, welcher von den Drüsen der Haut seinen Ausgang genommen habe.
Melanocarcinom: Rouge, Bull. de la soc. méd. de la Suisse rom. 1868; Curling, l. c.
Cysten: Bauchet, Arch. gèn. de méd. 1858, I, 71; Flenry, Gaz. des hôp. 1862, p. 114 u. Bull. de la soc. de chir. 1863, p. 87; Kocher l. c., p. 30.

Regressive Ernährungsstörungen in Gestalt von Gangrän sind am Scrotum relativ häufig. Die Ursachen können sehr verschiedene sein: Oedem, besonders wenn gleichzeitig Verunreinigungen mit Harn stattfinden, Erysipel, Phlegmone, phagedänischer Schanker, seltener Infectionskrankheiten wie Typhus, Pocken, Scharlach, Mumps. Zuweilen aber fehlen erkennbare Ursachen und gerade in Fällen, welche durch ihren ungemein schnellen Verlauf ausgezeichnet sind (Gangrène foudroyante der Franzosen). Man muss dabei an irgend eine besondere lokale Infection denken, doch ist noch nichts Genaueres bekannt. Eine nach Exstirpation der inguinalen Lymphdrüsen entstandene Gangrän wird von Platt auf trophoneurotische Störungen zurückgeführt.

Lallement, De la gangr. foudr. spontan. des org. gén. etc. Thèse de Paris, 1884; Platt, Amer. med. News, 1885, 47, p. 538.

Von **Parasiten** ist ausser den Bakteriaceen, Fadenpilzen und der Filaria nur noch der Echinococcus anzuführen.

Als **Fremdkörper**-Affection erwähne ich noch das Emphysema scroti (Pneumatocele), welches durch Eindringen von Luft an einer Wunde des Perineums oder durch Gasentwicklung innerhalb des Gewebes (Bakterienwirkung) entsteht.

Gehle, Berl. klin. Woch. 1886, p. 624, hat künstlich bei nur 10 mm Hg ein solches Emphysem erzeugen können; Verneuil, Compt. rend. 110, No. 8, 1890.

B. Weibliche Geschlechtsorgane.

Die weiblichen Geschlechtsorgane im engeren Sinne bestehen aus der Keimdrüse (Eierstock), den aus den Müller'schen Geschlechtsgängen entstandenen Geschlechtswegen (Tuben, Uterus, Scheide) und aus den äusseren Genitalien, doch empfiehlt es sich, auch die Mamma noch hinzuzufügen, da diese ja doch nur beim Weibe ihre volle Ausbildung erfährt. An den Uterus als Fruchthalter sind am besten die Veränderungen der Placenta und der Eihäute mit Einschluss der Extrauterinschwangerschaft anzuschliessen, auch die Betrachtung der Mutterbänder ist nicht wohl von ihm zu trennen. So ergibt sich, an den äusseren Theilen angefangen, folgende naturgemässe Eintheilung: Aeussere Geschlechtstheile, Vagina, Uterus, Ligamenta lata, Eihäute und Placenta, Tuben, Ovarien, Mamma.

Es gibt eine Anzahl von Missbildungen, bei welchen sämmtliche Abschnitte der Genitalien mehr oder weniger betheiligt sind, in erster Linie die hermaphroditischen Bildungen, über welche früher (S. 258) berichtet worden ist. Eine allgemeine Hypoplasie kann nach der Pubertätszeit in die Erscheinung treten, wenn die Pubertätsentwicklung ausgeblieben oder unvollständig eingetreten ist (infantile Genitalien). Eine Verdoppelung der sämmtlichen Genitalien nebst Harnblase und Urethra ist bei einer Gebärenden beobachtet worden.

Allgemeine Literatur: Klob, Pathol. Anat. der weibl. Sexualorgane, 1864; die Lehrbücher der Gynäkologie.

Geburt bei doppelten Geschlechtstheilen: v. Engel, Arch. f. Gynäk. 29, p. 43, 1887. Dies gehört schon zur Duplicitas posterior, von der Wells, Amer. Journ. of Obstetr. 1887, p. 1265, einen ausgeprägten Fall beobachtete, wo er wegen Beckenenge künstliche Frühgeburt einleitete.

1. Aeussere weibliche Geschlechtsorgane.

Die äusseren Geschlechtsorgane setzen sich zusammen aus der imperforirten Clitoris mit Eichel und Präputium, den Nymphen oder kleinen Schamlippen, den grossen Schamlippen. Sie werden scharf gegen die inneren Theile abgegrenzt durch den Hymen, welcher selbst noch den äusseren Organen zugerechnet werden muss. Von äusserlich nicht sichtbaren Organen gehören auch die Cowper'schen oder Bartholini'schen (vulvo-vaginalen) Drüsen hierher.

Ueber die Entwicklung der äusseren Genitalien ist schon Bd. I, S. 767 (Dammbildung) und Bd. II, S. 259 das Nöthige mitgetheilt worden. Nur betreffs des Hymens sei noch erwähnt, dass derselbe aus dem Wulste sich entwickelt, welcher die Mündung des Genitalkanals in den Sinus urogenitalis umgibt, aber entwicklungsgeschichtlich nicht dem ersteren, sondern dem äusseren Keimblatt angehört.

Allgemeine Literatur: Zweifel, D. Krankhtn. d. äuss. weibl. Gen. und der Dammrisse, Deutsche Chirurgie Lfg. 61, 1885. Hier ist die ganze Literatur bis 1884 zusammengestellt, ich habe deshalb hauptsächlich die später erschienenen Arbeiten berücksichtigt.

Missbildungen.

Bei der völligen Unabhängigkeit der Entwicklung, welche zwischen äusseren und inneren weiblichen Genitalien besteht, wäre es nicht unmöglich, dass bei völliger Ausbildung der inneren ein totaler Defect der äusseren mit oder ohne Mangel der Ausmündung der Urogenitalwege vorkäme, doch ist, von eigentlichen Missgeburten (Sirenenbildung) abgesehen, das Vorkommen solcher Missbildung nicht über jeden Zweifel erhaben, da sie durch Verwachsung der Schamlippen im fötalen Leben vorgetäuscht werden kann. Wohl aber sind Defecte einzelner Theile, sowohl einseitige wie doppelseitige, beobachtet worden, bei welchen ein Vitium primae formationis anzunehmen war, so ein Mangel der grossen Schamlippen, der Nymphen, der Clitoris, auch der letzteren beiden zusammen. Neben der Aplasie gibt es auch eine Hypoplasie, sowohl gleichzeitig an allen Theilen, wie isolirt an einzelnen und selbst in Verbindung mit Hypertrophie an anderen. In letzterer Beziehung ist besonders die Combination von Hypertrophie der Clitoris mit Hypoplasie der Schamlippen von Wichtigkeit, weil dadurch Uebergänge zu pseudohermaphroditischen Bildungen (s. S. 261) geliefert werden. Wenn bei einer erwachsenen weiblichen Per. n die sämmtlichen Theile wegen Ausbleibens des Pubertätswachsthums zu klein geblieben sind, so spricht man von Vulva infantilis.

Die Hypertrophie der Clitoris betrifft das ganze Glied oder nur das Präputium; die letztere Form schliesst sich an die später genauer zu besprechenden elephantiastischen Veränderungen an. Sowohl sie wie die Totalvergrösserung kommt in südlichen und besonders in tropischen Gegenden viel häufiger vor als bei uns.

An den kleinen wie an den grossen Schamlippen gibt es gleichfalls congenitale elephantiastische Vergrösserungen, insbesondere an den Nymphen, welche aber ausserdem auch einfache Verlängerungen ohne Veränderungen ihrer Structur erfahren können. Sie ragen dann in der Blütezeit des Lebens, wo sie, im Gegensatze zum Greisenalter, ganz von den grossen Labien bedeckt sein sollten, mehr oder weniger weit zwischen diesen hervor, wie das regelmässig bei den Weibern der Buschmänner und vielen Hottentottinnen der Fall ist (Hottentottenschürze).

Viel seltener noch ist eine Verlängerung sowohl der kleinen wie auch der grossen Lippen nach hinten gegen den After zu ja bis zur Umfassung des letzteren.

Eine Vermehrung der Zahl kommt sehr selten an den grossen, etwas häufiger an den kleinen Labien vor, von welchen man 4, ja 6 Stück gezählt hat. Man muss hier aber wohl unterscheiden zwischen einer wirklichen Vermehrung, wobei die Nymphen hinter einander liegen und einer blossen Querspaltung einfacher Nymphen (Lappung).

Eine anscheinende Verdoppelung durch Längsspaltung kommt auch an der Clitoris vor, sehr selten für sich allein, etwas häufiger in Verbindung mit Epispadie (s. S. 241).

Es wurde schon erwähnt, dass es congenitale Verwachsungen gibt. Nicht selten ist eine epitheliale Verklebung der Nymphen, welche an die gleiche Veränderung des Präputiums bei Knaben erinnert. Es kann durch dieselbe die Harnentleerung erschwert, ja verhindert werden. Nicht immer ist übrigens eine solche Verklebung angeboren, sondern sie kann auch noch im extrauterinen Leben sich bilden. Durch Verwachsung der grossen Schamlippen kann Defect der Genitalien vorgetäuscht oder es kann durch sie, wenn sie mit Hypertrophie der Clitoris und, wie es beobachtet worden ist, mit Descensus eines Ovariums in eine grosse Lippe verbunden ist, der Anschein männlicher Genitalien erweckt werden.

Eine wichtige Rolle spielen die Verwachsungen am Hymen, weil durch dieselben die Atresia hymenalis bewirkt wird, deren Bedeutung bei der Scheide genauer gewürdigt werden soll. Der Hymen imperforatus setzt eine abnorme Grösse der beiden Hymenalfalten voraus, aber der wirkliche Verschluss kann erst später durch epitheliale Verklebung zustande kommen. Es gibt aber auch richtige Verwachsungen, wobei die Membran so dick und fest sein kann, dass sie sich fast wie Knorpel anfühlt. Die Hymenalöffnung zeigt grosse individuelle Schwankungen, sie kann kaum für eine dünne Sonde durchgängig, aber auch so weit sein, dass der Hymen beim Coitus nicht einreisst. Ebenso kann die Gestalt und Lage, selbst die Zahl der Oeffnungen wechseln und nicht minder die Grösse und Gestalt der sie begrenzenden Membran. Ist die Oeffnung durch einen Gewebsbalken überwölbt, so spricht man von Hymen septus, dagegen von H. fimbriatus, wenn der Rand der Membran ausgezackt, wie mit Fortsätzen versehen ist. Da die Verschiedenheiten in der Bildung des Hymens besonders für die gerichtsärztliche Praxis grosses Interesse besitzen, so wird wegen weiterer Einzelheiten auf die Lehrbücher der gerichtlichen Medicin verwiesen.

Aehnlich den Störungen in der Entwicklung bezw. Rückbildung des Processus vaginalis peritonei bei männlichen Individuen gibt es auch solche Störungen bei weiblichen, welche allerdings entsprechend der geringeren Bedeutung und Ausbildung erheblich seltener und weniger wichtig sind. Immerhin können, infolge Offenbleibens des ganzen Nuck'schen Kanales Brüche in der Leistenschamlippengegend (Leistenscham-

lippenbrüche, Hern. lab. maj. anter.) oder durch partielles Offenbleiben Cysten (der Hydrocele funiculi entsprechend) entstehen.

Defect der gesammten äusseren Genitalien: Magee, Lancet 1842, p. 575 (Harn durch den Nabel; Foville, Bull. de la Soc. anat. 1856 (Verwachsung).

Defect der Clitoris und beider Nymphen: Heitzmann, Wien. med. Presse 1884 No. 9; Symmetr. Perforation der Nymphen: Derselbe, ebenda, No. 6 und 8.

Hypertrophie der Clitoris: Ahlfeld, Missbildungen p. 232, 1882; hyp. Clit. (2 Zoll lang) mit Durchbohrung und Harnentleerung neben normaler Harnröhrenöffnung hat Friedinger gesehen.

Verlängerung der kleinen Labien: Budin, Progr. méd. 1884, No. 18.

Clitorisspaltung ohne Epispadie: Henle, Ztsch. f. rat. Med. VI, p. 343.

Verklebung der Nymphen: Bokai, Jahrb. f. Kinderhlk. N. F. V, 26 und 163, 1872; Heubner, ebenda VI, 101, 1872: — der grossen Labien: Zimmer, Berl. kl. Woch. 1865; Debout, Bull. de Thérap. 65, p. 26, 1863 (Verwachs. d. Lab., Hypertr. d. Clitoris, 1 Ovar. in 1 Labium), ähnlich Eschricht, Müll Arch. 1836 p. 139.

Anus vestibularis: Ahlfeld, Missb. p. 234; Abel, Ztsch. f. Geb. u. Gyn. 38, p. 493, 1890.

Bildungsfehler des Hymens: Dohrn, Ztsch. f. Geb und Gyn. XI, 1, 1885 (mit Literatur); Reimann (Merscheewsky), ibid. XII, 502, 1886; Schaeffer, Ztsch. f. Geb. u. Gyn. 37, H. 2, 1890; Hym. imperfor. durch Verschmelzung: Braun, Wien. med. Blätt. 1888, No. 45. — Hofmann, Lehrb. d. ger. Medicin.

Circulationsstörungen.

Congestive Hyperämien treten im Anschluss an allerhand Reize auf, besonders auch als Folge mechanischer Einwirkungen, unter denen die Nothzuchtversuche an kleinen Mädchen ganz besonders wichtig sind. Gröbere Verletzungen sind hierbei in der Regel nicht vorhanden, höchstens kleine Sugillationen. Wie an anderen Organen, so gehen auch hier die reinen congestiven Hyperämien ohne scharfe Grenze in die entzündlichen über. Stauungshyperämie tritt als regelmässige Erscheinung in der Schwangerschaft auf, ausserdem bei allgemeiner Cyanose.

Es können von länger dauernden Stauungen varicöse Erweiterungen der Venen zurückbleiben. Während des Bestehens der Hyperämie tritt schnell starkes Oedem auf, durch welches insbesondere die grossen Labien mächtig anschwellen können. Das Stauungsödem ist meist doppelseitig, während das entzündliche auch einseitig und sowohl an den grossen wie an den kleinen Labien vorkommt. Dieses tritt sowohl in der Umgebung von schwereren Veränderungen (Furunkeln, allerhand Geschwüren etc.) der äusseren Genitalien selbst als auch von solchen der Nachbartheile, insbesondere der Scheide (bei inficirten puerperalen Schleimhautrissen etc.) auf.

In dem lockeren Gewebe der grossen wie der kleinen Schamlippen können sich grosse Blutextravasate anhäufen, welche die Theile zu einem kugeligen Tumor ausdehnen (Haematoma vulvae, Thrombus v.). Sie können sowohl bei nicht Schwangeren durch äussere mechanische Einwirkungen (z. B. Fall gegen einen kantigen, festen Gegenstand) wie bei Schwangeren aus ähnlichen Gründen oder durch das Geburtstrauma selbst, ja schon durch blosse Anstrengung der Bauchpresse bei schwerer Defäcation entstehen. Entsprechend der bei diesen vorhandenen grösseren Auflockerung und Blutversorgung des Gewebes

können die Blutgeschwülste, welche bei nicht Schwangeren Hühnereigrösse nicht zu überschreiten pflegen, bis kopfgross werden und einen Inhalt bis zu 1 Kilo Blut besitzen. Nach oben hin erstreckt sich das Blut bis zu dem Diaphragma urogenitale, welches sein weiteres Vordringen hemmt. In der Regel ist nur 1 Hämatom vorhanden, doch können ausnahmsweise auch mehrere in beiden Schamlippen vorkommen. Durch Bersten des Blutsackes kann Verblutung eintreten, durch Gangrän der gespannten Bedeckung kann Sepsis das Leben bedrohen. Auch ohne vorgängige Hämatombildung können schwere und selbst tödtliche Blutungen in Folge von Verletzungen der Vulva bei Schwangeren entstehen. Die Blutung aus dem Hymen bei der Defloration nimmt selten einen bedrohlichen Grad an, am ehesten bei dickem, fleischigem Hymen, hauptsächlich aber dann, wenn der Riss über den Hymen hinaus in die Scheidenwand sich weitererstreckt.

Oedem der äusseren weibl. Genitalien: Gottschalk, Diss., Würzburg 1887. Hämatom: Schlesinger, Wien. med. Blätter. 1884; Lwoff, Ztsch. f. Geb. u. Gyn. 13, p. 135, 1886; Bessel-Hagen, Arch. f. klin. Chir. 38, p. 277, 1889; Complication mit Fibromyom bei einer Schwangeren: v. Josch, Wien. med. Presse 1885, No. 14.

Entzündungen.

Bei dem theils schleimhäutigen, theils häutigen Charakter der an der Vulva vorhandenen Oberflächen ist auch der Charakter der daselbst vorkommenden Entzündungen ein entsprechend verschiedener. Im Allgemeinen versteht man unter Vulvitis die Entzündungen der schleimhäutigen Abschnitte, also insbesondere diejenige der kleinen Labien. Es kommen hier Catarrhe (Vulvitis catarrhalis) wie an allen Schleimhäuten vor mit Röthung und Schwellung der Schleimhaut und einem bald mehr schleimigem, bald schleimig-eitrigem Secret. Auch die typische Trippererkrankung kommt vor, nicht nur bei Erwachsenen, sondern auch bei Kindern. Bei solchen kann eine nach Nothzuchtsversuch entstandene Gonorrhö von hervorragender gerichtsärztlicher Bedeutung sein. Grade dabei können auch von dem Trauma abhängige Excoriationen und Einrisse vorhanden sein, welche sich alsbald in eiternde Geschwüre verwandeln. Entzündliche Schwellung der inguinalen Lymphdrüsen (Leistenbubonen) können sich hinzugesellen, doch tritt nur selten eine Vereiterung derselben ein.

Ausser durch das Trippergift kann eine Vulvitis catarrhalis durch aus den inneren Genitalien herabfliessendes entzündliches, jauchiges Secret (besonders bei puerperalen Erkrankungen der Geschlechtswege bei jauchenden Uteruskrebsen), durch zersetzten Harn, durch stagnirendes Smegma, durch grössere Parasiten (Oxyuris vermicularis), durch mechanische Einwirkungen (Nothzucht, Masturbation) hervorgerufen werden.

Eine pseudomembranöse Entzündung tritt zuweilen bei Synanche (genuiner Rachendiphtherie), sowie, seltener, bei allerhand sonstigen acuten Infectionskrankheiten als Complication auf, als Wunddiphtherie kann sie sich zu puerperalen Verletzungen hinzugesellen.

Tiefere Entzündungen, wie Erysipel und Phlegmone, haben hauptsächlich ihren Sitz an den grossen Labien, wo das erstere besonders gern von Stichverletzungen bei Oedem seinen Ausgang nimmt, während letztere theils zu oberflächlichen Affectionen sich hinzugesellt, theils durch Fortleitung vom Becken aus (bei Caries, Parametritis und Paravaginitis) entsteht. Die verschiedenen Dermatitisformen (Eczem, Herpes, Prurigo, Furunkel etc.) kommen auch an der Haut der grossen Labien vor, insbesondere ist die äussere Begrenzungsrinne bei dicken Frauen häufig der Sitz eczematöser Veränderungen, welche sich von da weit auf den Oberschenkel verbreiten können.

Die exsudative Entzündung der Bartholini'schen Drüsen (Bartholinitis) kündigt sich äusserlich durch eine Anschwellung im unteren Theil der grossen Labien nahe dem Scheideneingang an. Es handelt sich dabei im wesentlichen um eine von dem Ausführungsgang ausgehende catarrhalische Erkrankung, welche durch Retention des Secretes eine Erweiterung der Gänge bewirken kann. So entstehen glattwandige, bei den, wie nicht selten, an Tripper sich anschliessenden Erkrankungen mit Eiter gefüllte, glattwandige Höhlen, welche schliesslich nach der Vulva, nicht selten nach der Vagina oder gar dem Rectum hin durchbrechen und fistulöse Gänge hinterlassen. Aehnlich wie bei der Parotis kann aber auch früh eine interstitielle Eiterung mit eiteriger Einschmelzung des Drüsengewebes entstehen, wodurch sich unregelmässig buchtige Hohlräume bilden, welche wie die vorher erwähnten durchbrechen können.

Entzündliche Gewebswucherungen (productive Entzündungen) spielen im ganzen eine untergeordnete Rolle, sie kommen aber sowohl an der Vulva wie an den Bartholin'schen Drüsen vor. Bei ersterer ist die adhäsive Vulvitis von Bedeutung, welche zwar seltener als an der Vagina, aber doch gelegentlich nach Geschwürsbildung eintritt. Besonders als Ausgang diphtherischer Geschwürsbildung sowohl bei puerperaler Diphtherie wie nach Cholera hat man eine Verwachsung der Schamlippen beobachtet. Ein Unicum stellt wohl der von Burdach berichtete Fall dar, wo eine solche Verwachsung infolge von Verätzung durch Ameisen eintrat.

An den Bartholin'schen Drüsen tritt eine productive Entzündung in Form der Induration auf, welche einen fast völligen Schwund des Drüsengewebes bewirken, aber auch die Drüsengänge intact lassen kann, so dass nach Angabe der Untersucher ein dem Cystosarcoma mammae ähnliches Bild entstehen kann.

Tripper: Steinschneider, Berl. klin Woch. 1887, No. 17, p. 301, behauptet, dass die Gonococcen an dem Epithel der Vulva sich nicht ansiedeln könnten; Jacobi, Ueb gonorrh. Vulvitis d. Prostituirten Arch. f. Derm. u. Syph. XXI, Erg.-Hft p. 193, 1889.

Vulvite aphtheuse de l'enfant, Sarazin, Thèse de Paris 1883.

Herpes: Bruneau, Thèse de Paris 1881.

Als chron. papill. Entzündung der Vulva beschreibt Priestley, Obstetr. Transact. 1884, p. 156, eine durch Abstossen der oberflächlichen Epithelschicht, Hervortreten der entzündeten Papillen ausgezeichnete Affection. — Tarnowsky (Ctbl. f. Chir. 1887, p. 354) nennt Trachoma pudendorum eine bei Freudenmädchen nach Gonorrhö vorkommende Veränderung, welche durch stecknadelkopf-

grosse, gelbliche oder grauliche Knötchen charakterisirt ist, die sich als „epitheliomatöse Papillome" erwiesen; ihre Epithelschicht drang an vielen Stellen tief in das feste, an weiten Capillaren reiche Gewebe des Papilloms hinein und erzeugte grosse follikelartige Gebilde, deren Zellen im Zustande der Mucinmetamorphose sich befanden und vielfach zahlreiche Coccen, anscheinend Gonococcen enthielten

Bartholinitis: Gollard, Ann. de gynéc. 1888; Arning, Viertelj. f. Derm. u. Syph. X p. 371, 1883; Hyguenin, Consid. sur les abscès de la glande vulvo vagin. Thèse de Paris, 1879; Sinéty, Ann. de gynéc. XV, 295, 1881; Fürst, Arch. f. Gyn 27, 1885; Fauvel, Arch. de tocol. 1886; Thiry, ibid.; Bornut, Gaz. d. hôp. 1876, No. 69; Neumann, Wien. med. Blätt. 1888, No 19, p. 577.

Von **infectiösen Granulationsgeschwülsten** finden sich vor allen Dingen die syphilitischen, sowohl die primären Indurationen wie die secundären Schleimhautpapeln, die Condylome. Sie sitzen am liebsten an den kleinen Labien, an der inneren Fläche der grossen und an den Commissuren; die Condylome erstrecken sich gern über das Perineum hinaus nach dem After hin (Fig. 77). In Betreff ihrer makroskopischen

Fig. 77.

Condylome an den äusseren weiblichen Genitalien und am Anus. $^1/_2$ nat. Gr.

und mikroskopischen Erscheinung weichen sie nicht von den an anderen Orten vorkommenden, an früheren Stellen beschriebenen ab. Sie hinterlassen bei der Heilung selten grössere Narben.

Die Tuberkulose kommt sowohl in der Form des Lupus wie in der der gewöhnlichen tuberkulösen Ulceration vor, wenn auch selten. Durch lupöse Narben, welche neben frischen Geschwüren vorkommen, kann eine Strictur der Vulva erzeugt werden.

Syphilis: Boyd, Dublin. Journ. of med. Sc. 1877. — Lupus u. Tuberculose: Macdonald, Edinb med. Journ. 1884, p. 909; Duncan, Med. Times, 1884, II, 671; Duncan, Thin, Horrocks, Obstetr. Soc. 1885, May, Oct, Dec.; Deschamps, Arch. de gyn 1885 (14 Fälle v. Tub.); Chiari, Viertelj. f. Derm. u. Syph. 1886, p. 341 (Infect. v. Mastd. aus); Demme, Wien. med. Bl. 1887, No. 50, p. 1577 (bei kl. Kind.); Zweigbaum, Berl. kl. Woch. 1888, No. 22, p. 443 (mit Literatur).

Peckham, Am. Journ. of obstetr. 1887, p. 785; Haeberlin, Lupus hypertroph. et perfor. Arch. f. Gyn. 37, S. 16, 1890; Viatte, Klin. u. histol. Unters. über Lupus, ebenda 40, S. 474, 1891; Tuberculöse Geschwüre d. Vulva auf syphilit. Grundlage: Weinlechner, Ctbl. f. Gyn., 1889, S. 587. S. auch bei Vagina.

Progressive Ernährungsstörungen

treten sowohl in Form der Hypertrophien wie in derjenigen der Geschwülste auf.

Vorwiegend epitheliale Hypertrophie liegt vor bei der Hauthornbildung, die an der Clitoris in Form einer Tiegergralle gesehen worden ist, sowie bei den später zu erwähnenden schwielenartigen Verdickungen, sehr starken Antheil hat sie bei den spitzen Condylomen, welche hier wie an der entsprechenden Stelle beim Manne vorkommen und sowohl hirsekorn-, erbsen-, brombeergrosse Einzelgeschwülste, wie mächtige Conglomeratwucherungen bilden. Aetiologisch interessant ist die Prädisposition zu Condylombildung, welche durch die Schwangerschaft geliefert wird. Auch betreffs der Elephantiasis, bei welcher zwar die Hypertrophie des Epithels nicht fehlt, aber doch vorzugsweise das Bindegewebe betheiligt ist, kann auf das bei den männlichen Geschlechtsorganen (S. 277) Gesagte verwiesen werden. Sie kommt einseitig und doppelseitig, an den grossen wie an den kleinen Labien und an der Clitoris vor, sowohl in der verrucösen wie in der glatten Form, mit und ohne Lymphangiectasien. Ausser centraler Verfettung und Erweichung gibt es oberflächliche entzündliche und gangränöse Veränderungen. Wenn die daraus hervorgehenden Geschwüre sehr weit in die Tiefe dringen, was zuweilen vorkommt, kann eine äussere Aehnlichkeit mit krebsigen Veränderungen entstehen.

Am häufigsten sind die grossen Labien ergriffen, demnächst die Clitoris; nach Meyer war unter 46 Fällen die letztere allein oder mit anderen Theilen 16 mal verändert, während die grossen Schamlippen in 27 Fällen mitergriffen waren. Nur selten ist die Elephantiasis congenital, doch wurde sie schon bei ganz kleinen Kindern beobachtet, bei denen die Neubildung dann manchmal lange Zeit stationär blieb, um späterhin wieder ein verstärktes Wachsthum zu zeigen. Am häufigsten trifft man sie in den weiblichen Blütejahren (zwischen 20 und 40), was damit in Zusammenhang stehen mag, dass in der Aetiologie der autochthonen Formen die Syphilis zweifellos eine grosse Rolle spielt. Masturbation und Prostitution, welche angeschuldigt wurden, sind dagegen nicht allgemein als sichergestellte Ursachen anerkannt, während wiederum Fälle mit primären Störungen der Lymphcirculation, insbesondere Fälle von El. der grossen Labien nach Vereiterung der Leistendrüsen bekannt geworden sind.

Von den einseitigen Hypertrophien sind nicht immer auf den ersten Blick zu unterscheiden die Fibrome, welche am häufigsten in den grossen Labien, selten an der Haut des Dammes, am seltensten an den kleinen Labien vorkommen. Dieselben wurden bis 12 Pfund schwer gefunden, liegen meistens in der Tiefe der Lippe und ver-

grössern diese infolge dessen in toto, seltener hängen sie pendelnd von der Oberfläche des Labium herab. Durch hämorrhagische und sonstige Erweichungen können cystoide Hohlräume entstehen. Nach Kiwisch sind nicht sämmtliche hierher gerechneten Tumoren eigentliche Neubildungen der Labien, sondern sie stammen zum Theil von der Beckenfascie oder dem Periost ab. Auch histologisch stimmen die Geschwülste nicht vollständig überein, indem neben reinen harten und weichen Fibromen auch Fibromyome bekannt sind, welche nach Klob sogar die Majorität bilden (allerdings mit Vorwiegen der fibromatösen Bestandtheile). Es gibt oberflächliche, gestielte sowie tiefe Myome, welche als sehr seltene Bildungen von dem Ende des Lig. rotundum ausgehen können. An Grösse stehen auch die seltenen Lipome nicht nach, welche vom Mons Veneris oder von einer grossen Labie ausgehen und bis zu 10 Pfund Schwere, mit einer Länge von 55 cm, einer Breite von 15 cm und einer Dicke von 13 cm zur Beobachtung gekommen sind. Wie an anderen Stellen der Körperoberfläche können auch hier Lipome in Verbindung mit Angiomen angeboren vorkommen. Reine Haemangiome sind ebenso wie umschriebene Varicenbildungen (Varicocele der grossen Schamlippen) mehrfach beobachtet worden, ein Fall von diffuser Lymphangiectasie ohne Elephantiasis ist vor kurzem beschrieben worden. Als grosse Seltenheit ist ein Enchondrom der Clitoris mit Verkalkung und Erweichung zu erwähnen, sowie Verknöcherungen derselben, welche vielleicht als Analoga der Penisknochen (S. 267) aufgefasst werden können. Die ihrer Schmerzhaftigkeit wegen als Neurome angesehenen, von Simpson in unmittelbarer Nähe des Orificium urethrae in zwei Fällen beobachteten subcutanen Knötchen entbehren noch der Legitimation.

Von einigen hypertrophischen Bildungen der kleinen Schamlippen sind Neubildungen von Nervenfasern sowie von sensiblen Endorganen beschrieben worden.

Pigmentirte Naevi mit excessiver Geschwulstbildung, welche vom Oberschenkel auf die Schamlippen (grosse und theilweise kleine) übergegriffen hatte, sind bei Kindern beobachtet worden.

Von sarcomatösen Neubildungen sind, da die gewöhnlichen Sarcome sehr selten sind, hauptsächlich einige Fälle von Melanosarcomen der Clitoris wie der Schamlippen (hauptsächlich der grossen) zu erwähnen. Sie stehen an Häufigkeit sehr erheblich den Carcinomen nach, welche seltener unter dem Bilde eines weichen oder scirrhösen Drüsenkrebses auftreten, vielmehr im wesentlichen den Charakter des Hornkrebses darbieten mit den Unterarten des papillären und des tiefen Cancroides, wie das beim Penis (S. 279) schon angegeben worden ist. Auch bestehen ähnliche Beziehungen zu den Blumenkohlgewächsen (Fig. 78), wie sie dort geschildert worden sind. Die Cancroide nehmen am häufigsten ihren Ausgang von der Haut-Schleimhautgrenze an der unteren inneren Fläche der grossen Labien, vom Sulcus interlabialis sowie von der Clitoris. Es kann bei Erkrankung einer Labie eine discontinuirliche Uebertragung auf die andere vorkommen, im übrigen

bleiben die Vulvakrebse, so sehr sie local destruirend wirken können, relativ localisirt, greifen selten auf die Vagina über, bewirken erst spät Lymphdrüseninfection. Der Krebsbildung geht zuweilen eine schwielenartige Verdickung des Epithels voraus, welche indessen auch als eine mehr selbständige Erkrankung, besonders bei Pruritus vulvae beobachtet worden ist. Eine Disposition des höheren Lebensalters tritt auch beim Vulvakrebs in ausgesprochener Weise hervor.

Selten, aber beobachtet, sind Adenome und Krebse der Bartholin'schen Drüsen.

Fig. 78.

Mit einem dünnen Stiele in der Gegend der Clitoris aufsitzendes Blumenkohlgewächs der Vulva einer Frau. Nat. Gr. Samml.-Präp.

Die an der Vulva vorkommenden Cystenbildungen, soweit sie nicht, wie die an den grossen Schamlippen (und auch am Perineum) beobachteten Atherome der Haut angehören, oder durch ihren Inhalt sich unzweifelhaft als Dermoide (selten in den grossen Labien) erweisen, sind von den Untersuchern in sehr verschiedener Weise aufgefasst worden. Ein Theil derselben, in den grossen Lippen gelegen, kann als Hydrocelen des Canalis Nuckii angesehen werden, bei anderen mag es sich um echte Cystadenome handeln, welche nach Werth aus verirrten Epithelhaufen hervorgegangen sind, wieder andere fasst Klob als cystische Lymphangiectasien und noch andere als eingekapselte cystoid gewordene Blutergüsse auf. Auch an die Gartnerschen Gänge wird man als Ausgangspunkte für echte Cysten denken müssen. Die Cysten können in den grossen Schamlippen mehr in der Tiefe oder näher der Oberfläche sitzen, sie sind bald nur klein, erbsen- bis kirschgross, können aber auch Kindskopfgrösse erreichen.

Die am Hymen beobachteten, theilweise angeborenen Cysten, deren Entstehung verschieden erklärt worden ist (Epitheleinstülpung, Faltenverwachsung), könnten zum Theil wenigstens aus den von Epithel ausgekleideten Taschen hervorgegangen sein, welche nach Schaeffer

öfters an der lateralen Seite bezw. an der Basis der beiden Lamellen (vestibularen und vaginalen), aus deren Verschmelzung der Hymen entsteht, als Hemmungsbildungen vorhanden sind.

An den Bartholin'schen Drüsen gibt es zunächst cystische Erweiterungen der Ausführungsgänge, wobei sich sowohl kugelige wie cylindrische und verzweigte Hohlräume bilden können. Nächstdem aber gehen auch aus einer Ectasie einzelner Acini Cystchen hervor. Der Inhalt zeigt wechselnde Beschaffenheit; er ist serös oder schleimig oder colloid, farblos oder gelb bis braun. Die Cystenwand kann in eitrige Entzündung gerathen, worauf sich dann die Cyste in einen Abscess umwandelt, der, wie früher angegeben, nach verschiedenen Richtungen hin durchbrechen kann. Die Ursache der Cystenbildung ist nach v. Recklinghausen in einer mit schleimiger Degeneration der Epithelzellen verbundenen fibrösen Myxangioitis zu suchen, durch welche der Ausführungsgang verschlossen wird.

Allgemeines: Eberhardt, Z. Casuistik d. malign. Tumoren d. äuss. weibl. Genit. Diss. Würzburg, 1885 (Literatur); Mertz, 12 Fälle von Neubild. d. Vulva. Diss. Breslau, 1885; Fürst, Arch. f. Gyn. 27, S. 102, 1886 (polypöses Fibrom, nach Schwangerschaft; Spindelzellensarcom [Myom?] d. kl. Lippe; Bartholinitis).

Clitorishorn: Bellamy, Path. Trans. 21, p. 352, 1870 (vom Praeputium einer 70jähr. Frau).

Verknöcherung der Clitoris: Bartholini cit. von Beigel, Krkhtn. d. w. Geschl. II. 728

Elephantiasis: L. Mayer, Berl. Beitr. z. Geb. u. Gyn. I. 363, 1872; Petters u. Klebs, Prag. Viertelj. 124, S. 69 u. 150, 1874 (lymphangiectat); Wernher, D. Ztsch. f. Chir. V, 429, 1875 (El. lab. maj. nach Lymphdrüsenvereiterung); Beigel, Krkhtn. d. weibl. Geschl. II, 715, 1875; Fisch, Ueber El. vulvae, Diss. Bonn, 1885 (16 Fälle zusammengestellt); Moseley u. Morison, Amer. med. News, 50, p. 462, 1887 (bei einer Negerin, pigmentirt); Grässner, El. verrucosa, Virch.-Hirsch J.-Ber. 1887, II, 621; Spadaro, Gaz. d. osp. VIII, 274 1887; Bókai, Pester med. chir. Presse, XXIV, 505, 1888 (El. moll. der Clitoris bei einem 10jähr. Mädchen, anscheinend in Folge von Onanie); Lanelongue, Journ. de méd. de Bordeaux, XVIII, 429, 1888/89; Sander, Ueb. El. d. Vulva, Diss. Würzburg 1890; W. Veit, Ueb. El. vulvae, Diss. Berlin 1890; Taylor, Amer. Journ. of med. Sc. 99, p. 125, 1890 (entzündliche Hypertrophie nach Cancroid); Lauro, Ann. di ostet. XII, 194, 1890 (Clitoris, Fist. vesico vagin., Syphilis); El. mit Nervenneubildung s. Carrard bei Neurom.

Fibrome: Schiele, Diss. Erlangen 1882; Amourel, Des tum. fibr. des grandes lèvres, Thèse de Paris, 1883; Blocq, Progr. méd. 1884, p. 693 (aus kl. Warze); Pother, Obstetr. Trans 1884, p. 228; Odebrecht, Ctbl. f. Gyn. 1885, No. 29 (fast faustgross, aus spitzen Condylomen); Zielewicz, D. med. Woch. 1886, No. 24 (Cystofibroid d. Lab. maj., 3 k schwer); Kraus, Papillomat. Excrescenzen an d. äuss. Genit. Diss. Würzburg 1887; Taylor, Amer. Journ. of Obstetr. 1888, p. 434; Collyer, ebenda, XXII. 1251, 1889 (Fibr. diff. d. Lab. min.).

Myxom u. Fibrom: Aschenborn, Arch. f. kl. Chir. XXV, 329, 1880; Suchard, Progr. méd. X, 747, 1882; Garrigues, New York med. Journ. 1884, p. 477.

Fibromyom: Valude, Progr. méd. 1884, p. 868.

Myom: Hoogeweg, Verhdl. d. Ges. f. Geb. in Berlin, X, 198, 1857; Veit, Hdb. d. Gyn. 1868, p. 583.

Enchondrom: Schneevogt, Verhdl. van het Genootshap etc. te Amsterdam, II, 67, 1855.

Lipom: Stiegele, Ztschr. f. Chir. u. Geb. IX, 243, 1856; Bruntzel, Ctbl. f. Gyn. 1882, S. 626; Graefe, Ztschr. f. Geb. u. Gyn. XIV, 199, 1887; Balls

Headley, Austral. med. Journ. X. 345, 1888; de Smet, Gaz. de gyn. III, 214, 1888; Carter, Obstetr. Trans. 1890, p. 6; Deckens, Med. and Surg. Rep. 1890, 313; Quénu, Bull. de la soc. de chir. XVI, 112, 1890 (congenital, Lab. maj. unter einem Angiom d. Haut, 5jähr. Mädchen).

Neurom: Simpson, Med. Times, 1859, I, 336; Carrard, Ztschr. f. Geb. u. Gyn. X, 62, 1884 (Eleph. mit neuromat. Bildungen).

Angiom: Hennig, Kinderkrkhtn. IV, 3. Abth. S. 82; Sänger, Ctbl. f. Gyn. 1882, S. 125; Duncan, Obstetr. Trans. 1884, p 118; Varicocele der rechten grossen Lippe: Jaccoud, Nouv. Dict. de méd. 38, 1885.

Diffuse Lymphangiectasie: Kast, Arch. f. Gyn. 42, 1891.

Pigmentnaevi: v. Planner, Viertelj. f. Dermat. u. Syph. XIV, 449, 1887 (Oberschenkel, Schamlippen, Gesäss; kleines Mädchen; Section): v. Tischendorf, Ctbl f. Gyn. 1891, S 706 (Oberschenkel, grosse u. Theil d. kleinen Lippe links mit elephantiastischer Vergrösserung, aber Pigmentirung des Epithels wie des Bindegewebes, partielle Exstirpation, kleines Kind).

Sarcome: Bruhn, Ueb. sarcomat. Neubildungen d. Vulva, nebst 2 Fällen, Diss. Jena 1887; Robb, John Hopkin's Hosp. Rep. 1890, II, 227 (Myxosarcom d. Clitoris); Haeckel, Arch. f. Gyn. 32, S. 400, 1888 (Melanosarcome, Literaturzusammenstellung); Taylor, Ann. de Gyn. 1889, p. 401 (Melanosarcom).

Krebse: Mayer, Virch. Arch. 35, S. 538, 1866, Monatsschr. f. Geb. 32, S. 244, 1868; Cushier, New York med. record 1879, 16, p. 440 (nach Pruritus); Küstner, Ztsch. f. Geb. u. Gyn. VII, 70, 1881 u. Ctbl. f. Gyn. 1886, No. 20; Nimsch, Fall von Cancroid d. äuss. Genit. d. Weibes, Diss. Greifswald 1884 (nach Trauma); Sommer, Ueb. Carc. d. äuss. weibl. Genit. Diss. Würzburg 1885; Bode, Ctbl. f. Gyn. 1886, No. 15; Maurel, De l'épithéliome vulvaire prim. Thèse de Paris 1888, No. 285 (35 Fälle); Besc, Leukoplasia and cancroid. Ann. of Gyn. Dec. 1888; Laucial, Ep. prim. de la vulve, localisé à la grande lèvre gauche, au niveau d'un ancien abscès, Journ. des sc. méd. de Lille, 1889, I, p. 73; Blümke, Ueb. maligne Tumoren d. Vulva, Diss. Halle 1891; Gebhard, Melanocarcinom mit Metastasen, Ztsch. f. Geb. u Gyn. 21, 213, 1891 — Epitheliale Geschwülste der Bartholinischen Drüsen: Sinn, Ein seltener Tumor der Vulva, Diss. Marburg 1880; Geist, Ein Carc. d. B, Dr. Diss. Halle 1887 (Scirrhus); Coën, Adenom d. B. Dr. Beitr. z. path. Anat. VIII, 424, 1890: Wolff, Adenocarcinom d. B. Dr. Jahresber. f. Geb. u. Gyn. 1890, S. 585.

Cysten: Vulva: Klob, l. c. p. 465; Werth, Ctbl. f. Gyn. 1878, S. 512; Niemann, Ueb. d. Proc. vagin. beim weibl. Geschl. und die Cysten d. weibl. Inguinalgegend. Diss. Göttingen 1882; Galabin, Obstetr. Trans. 1884, p. 54; Hennig, Arch. f. Gyn. XXV, 103, 1884 (Literatur f. Hydrocele, vergl. auch Entzd. d. Mutterbänder Kap. 5): Lagrangé, Arch. de tocol. 1886 (Lab. maj.); Koppe, Ctbl. f. Gyn. 1887, S. 639; Hinterstoisser, Wien. klin. Woch. 1888, S. 270 (Hydrocele cystica); Kümmel, Virch. Arch. 114, S. 407, 1888; Dubar, Des tumeurs liquides des grandes lèvres, Thèse de Lille, 1888, No. 42; Taylor, Cholesterin Tumor of the vulva, Journ. f. cutan. and genito-urin. Dis. VIII, 387, 1890; Monnier, Bull. et mém. de la soc. de méd. prat de Paris, 1890, 82, p. 1370 (Hydrocele); Lindner, Berl. klin. Woch. 1891, No. 23, S. 558, beschreibt einen cystischen Tumor von der Grösse eines Säuglingskopfes, der in einer von dem Mons veneris ausgehenden Hautfalte eingeschlossen war und dessen bindegewebige Wand ein mehrschichtiges Cylinderepithel trug; Conaut, Cysts of the labium, Boston Journ. 1891, No. 23. — Hymen: Bastelberger, Arch. f. Gyn. 23, S. 427, 1884 (Neugeborenes, durch Einstülpung und Abschnürung des Epithels); Döderlein, ebenda 29, S. 284, 1886 (angeboren, durch Faltenverwachsung); Piering, Prag. med. Woch. 1887. No. 49; Ziegenspeck, Arch f. Gyn. 32, S. 159, 1888; Schaeffer, ebenda, 37, S. 199. 1890. — Bartholinische Drüsen: Sinn, l. c.; Leroux, Contrib. à l'étude des cystes de la glande vulvo-vaginale, Thèse de Paris, 1878; v. Recklinghausen, Virch. Arch. 84, S. 425, 1881; Thomas, Philad. med. surg. Rep. 1885: Hänsel, Ueb. d. gland. Barthol. mit bes. Berücksichtigung ihrer cystösen Degeneration, Diss. Würzburg, 1885; Scott, Amer. Journ. of med. sc. 90, p. 438, 1885 (Steine aus Cysten d. B. Dr); Leopold, Ctbl. f. Gyn. 1886, No 31; Malusardi, Gazz. med. di Roma 1887, p. 269; Bonnet, Gaz. des hôp. 1888, p. 637.

Regressive Ernährungsstörungen.

Durch Schwund des Fettgewebes werden im Alter die grossen Schamlippen kleiner und schlaffer, so dass sie weiter auseinanderklaffen. Eine Atrophie der kleinen Labien bis zum fast völligen Schwund derselben hat man ähnlich wie an der Glans penis bei Syphilis neben Narbenbildung beobachtet. Eine sehr eigenthümliche und sehr seltene Form von Atrophie und Schrumpfung der äusseren Genitalien hat zuerst Breisky mit dem Namen Kraurosis*) bezeichnet. Die atrophische Schrumpfung betrifft bei sehr ausgesprochenen Fällen die Haut des Vestibulum, die kleinen Labien, das Frenulum der Clitoris, die innere Fläche der grossen Labien und zieht sich bis an die hintere Commissur und die angrenzende Dammhaut hin. Oefter sind nur einzelne der genannten Stellen atrophisch. Die atrophische Haut ist straff gespannt, unelastisch, an den Stellen der grössten Spannung weisslich und trocken; die angrenzenden Hautstellen sind glänzend und trocken, blass röthlichgrau, hie und da von erweiterten Blutgefässen durchzogen. Mikroskopisch sieht man Atrophie in den oberen Coriumschichten, besonders im Papillarkörper, von Talgdrüsen ist gar nichts, von Knäueldrüsen sind nur spärliche Reste vorhanden. Der Atrophie geht ein hypertrophisches Stadium mit kleinzelliger Infiltration des Corium voraus (Orthmann).

Von gangränösen Prozessen kommt nicht nur die gewöhnliche Gangrän, sondern auch der phagedänische Schanker (S. 286), sowie der sog. Wasserkrebs, Noma, vor. Die Gangrän schliesst sich am häufigsten an ödematöse oder entzündliche (Erysipel, besonders bei Kindern) Anschwellungen an, doch spielen auch Traumen, besonders das Geburtstrauma, Infectionen (Typhus, Masern, Scharlach, Pocken) eine Rolle. Nicht nur Theile der grossen Labien, sondern diese ganz, sowie kleine Labien und Clitoris können der gangränösen Zerstörung anheimfallen. Die Noma tritt vorzugsweise bei anämischen, an Infectionskrankheiten leidenden Kindern auf. Der Beginn der Zerstörung kann verschieden sein: entweder entstehen zuerst Blasen, aus denen nach dem Platzen brandige Geschwüre sich entwickeln oder es bildet sich unter dunkler Röthung der Oberfläche eine serös-jauchige Infiltration des Gewebes, welches dann unmittelbar gangränös zerfällt.

Kraurosis: Breisky, Ztsch. f. Heilk. VI, 69, 1885; Ohmann-Dumesnil, Monatsch. f. prakt. Dermat. X, 293, 1890 (Literatur); Orthmann, Ztsch. f. Geb. u. Gyn. XIX, 283, 1890.

Gangrän: Spillmann, Arch. gén. 147, p. 150, 1881 (Typhus); Parrot, La vulvite aphtheuse et la gangrène de la v. chez les enf. Rev. de méd. 1881, p. 177; Petrone, Ann. univers. di med. e chir. 261, p. 385, 1882 (bei Typhus); Hermann, Obstetr. Transact. 1883; Queely, Lancet 1889, I, p. 74 (Noma); v. Herff, D. med. Woch. 1890, p. 949 (Hospitalbrand).

Eigenthümliche Geschwüre: Landau, Arch. f. Gyn. 33, p. 115, 1887.

Continuitätstrennungen können auch an den äusseren Genitalien bei dem und durch den Gebäract vorkommen. Die von der Commissur ver-

*) *χραῦρος*, trocken, spröde.

schieden weit in das Perineum reichenden Dammrisse sind klinisch die wichtigsten, aus kleineren Verletzungen am Introitus, den Schamlippen können sich sog. puerperale Geschwüre entwickeln. Extra partum können durch allerhand Traumen Zerreissungen an verschiedenen Stellen und in verschiedener Ausdehnung entstehen. Am wichtigsten, besonders in gerichtsärztlicher Beziehung sind die durch den Penis beim versuchten Coitus erzeugten. Während bei Kindern in der Regel durch Nothzuchtsversuche nur geringfügige Verletzungen gemacht werden, können bei Erwachsenen sehr schwere Zerstörungen erzeugt werden, auch wenn die Frau nicht widerstrebt. Am merkwürdigsten sind die auf solche Weise entstandenen Rectovestibularfisteln. Die meisten Fisteln mit dem Mastdarm sind Folge von syphilitischer Geschwürsbildung, sie können aber auch aus einer Abscedirung der Bartholin'schen Drüsen hervorgehen. Als sehr seltene Befunde sind congenitale Rectovestibularfisteln bei normaler Ausmündung des Mastdarms (unvollkommene Cloakenbildung) zu erwähnen.

Perforation der kleinen Labien: Secheyron, Ann. de gyn. 27, p. 261, 1887; Budin, Progr. méd. 1887, VI, p. 331.

Starke Zerreissung durch versuchten Coitus: Hofmokl, Intern. klin. Rundsch. 1890, p. 1081.

Traumatische Recto-vestibular-Fisteln: Hirst, Amer. Journ. of Obst. 19, p. 831, 1886 (Literatur); Springsfeld, Viertelj. f. ger. Med. 50, S. 70, 1889; Sawin, Jahr.-Ber. f. Geb. u. Gyn. 1889, S. 551.

Fistula recto-labialis: Taylor, New York med. Journ. 1885.

Unvollkommene Cloakenbildung: Poulsen, Arch. f. klin. Chir. 38, S. 835, 1889; Rosthorn, Wien. klin. Woch. 1890, No. 10; Schauta, Arch. f. Gyn. 39, S. 484, 1891.

Eigenthümliche Geschwüre von sehr chronischem Verlauf zwischen den Lippen des Orif urethrae und zwischen den Carunculae myrtiformes umgeben von himbeer- und blumenkohlartigen Wucherungen von grauem glasigem Farbenton sieht Jacobi (Ueb. sog. gonorrh. Vulvitis u. über chron. Ulcerationen an den Genitalien Prostituirter, Verhdlg. d. deutsch. dermatol. Ges. 1889, p. 193) im Gegensatz zu Oberländer (Viertelj. f. Derm. u. Syph. 1888, p 39) nicht für gonorrhoische an, sondern hält dieselben für den Anfang der von Schröder (Char.-Ann. IV, 1877) und Landau (Arch. f. Gyn. 33, S. 115, 1887) beschriebenen chronischen Ulcerationen der Prostituirten und leitet sie von Verletzungen beim Coitus ab an Stellen, welche durch Narben von einem Ulc. molle oder einem Primäraffect eine gewisse Starrheit und Unnachgiebigkeit erhalten haben.

Von grösseren **Parasiten** ist nur der Soor der Schamlippen und Clitoris öfter beobachtet, welcher ähnliche graue, membranartige Auflagerungen erzeugt, wie am Rachen. Er kommt sowohl bei Kindern wie bei Erwachsenen, besonders diabetischen vor. Oxyuris vermicularis kann aus dem Anus in die Vulva überwandern und heftiges Jucken, weiterhin Entzündung erzeugen.

Einmal ist ein Echinococcus in einer grossen Schamlippe gefunden worden.

Hausmann, D. Paras. d. weibl. Geschl. 1870, Deutsche Ztsch. f. prakt. Med. 1876 u. Ctbl. f. Gyn. 1879, p. 212; Winkel, D. Ztsch. f. pr. Med. 1876. Echinococcus der link. gr. Lippe: Falini, Gaz. di osped. VI, 484, 1885; Giulini, Soor d. Vulva, Ctbl. f. Gyn. 1891. S. 1049.

Hinter dem Praeputium der Clitoris können sich **Steine** bilden.

2. Scheide.

Die Scheide stellt bei erwachsenen Frauen einen von vorn nach hinten abgeplatteten, bei leerer Blase und Rectum fast horizontal im Beckenausgang liegenden Schlauch dar, dessen vordere Wand kürzer (5—5,7 cm) als die hintere (7 cm), dessen oberes Ende weiter als das untere ist. Die Oberfläche ist nicht glatt, sondern zeigt an der vorderen und hinteren Wand nach unten an Grösse zunehmende Querrunzeln, welche von einem längsgerichteten medianen Wulst ausgehen, der besonders in der vorderen Wand nahe dem Scheideneingang einen deutlichen Vorsprung bildet. Die Wand ist an diesen Columnae rugarum entsprechend dicker, sonst misst sie etwa 2 mm und besteht aus derber Schleimhaut, einer Muskelhaut und einer bindegewebigen Adventitia, welche ohne Grenze in das Beckenbindegewebe übergeht. Sehr wichtig sind in Rücksicht auf pathologische Verhältnisse die Beziehungen der Scheidenwand zu den Nachbarorganen: die vordere Wand steht normal in keiner direkten Beziehung zum Bauchfell, sondern grenzt in ihrem oberen Theil an die Harnblase, in ihrem unteren an die Harnröhre (Septum vesico- resp. urethro-vaginale) während an der hinteren Wand der obere Theil von Peritoneum überzogen ist, der mittlere an den Mastdarm anstösst (Septum recto-vaginale), der unterste von perinealem Bindegewebe umgeben wird.

Die Scheide zeigt mannigfache individuelle Verschiedenheiten in Bezug auf Länge, Weite, Dicke und Beschaffenheit der Wand etc., welche theils angeboren sind und alle Uebergänge bis zu ausgesprochenen Missbildungen zeigen, theils als regelrechte Folgen der physiologischen Arbeitsleistungen der Scheide auftreten. Durch den Coitus, besonders aber durch Geburten verschwinden die Runzeln mehr und mehr, erweitert sich die Scheide, erschlaffen ihre Wandungen. Dass der Hymen in der Regel beim ersten Coitus einreisst, dass von ihm nach der ersten Geburt nur noch kleine höckerige Reste, die Carunculae myrtiformes übrig sind, ist allgemein bekannt. Während der Gravidität findet eine Massenzunahme sämmtlicher Bestandtheile und eine mit Hyperämie verbundene Auflockerung des Gewebes statt, auch des perivaginalen, in welchem das sonst vorhandene Fett schwindet.

Im Alter pflegt die Scheidenwand nach allen Richtungen zu schrumpfen, insbesondere stellt sich eine Verengerung des Scheidengewölbes ein. Bei Kindern ist die Lage der Scheide eine mehr der Führungslinie des Beckens entsprechende, so dass das Gewölbe viel höher im Becken liegt, als später, um so mehr, als bei Kindern die Scheidenlänge relativ grösser ist (1 : 9 der Körperlänge), als bei Erwachsenen (1 : 15).

Die mikroskopische Zusammensetzung der Scheidenschleimhaut ist dem makroskopischen Verhalten entsprechend verschieden, aber es gibt ausserdem noch Variationen von hervorragendem pathologischem Interesse.

Die mit geschichtetem Plattenepithel, dessen basale Zellen eine deutlich cylinderförmige Gestalt haben, überzogene Schleimhaut besitzt für gewöhnlich keine Drüsen, sondern nur kleine Vertiefungen, Krypten, welche am Introitus und in der Umgebung der Columnae rugarum am zahlreichsten und grössten sind, aber gelegentlich kommen doch auch echte Drüsen vor, bei denen v. Preuschen sogar Flimmerepithel gefunden hat. Lymphknötchenartige Zellenanhäufungen bilden gleichfalls einen wechselnden Befund und es ist noch fraglich, inwieweit sie überhaupt noch als normale Gebilde angesehen werden dürfen. Die Schleimhaut trägt Papillen, welche sich auch auf die hintere Wand des Hymens forterstrecken, sie ist in der Gegend der Runzeln sehr reich an Venen, welche hier eine Art cavernösen Gewebes bilden.

Betreffs der Entwicklung ist schon früher (S. 259) die Entstehung der Scheide aus den in dem Genitalstrang eingeschlossenen untersten Theil der Müller'schen Gänge angeführt worden. Ich bemerke noch, dass die Verschmelzung der beiden zu einem Rohr im Laufe des 2. Monats vor sich geht, indem zuerst gegen die Mitte des Genitalrohres hin, aber wahrscheinlich gleichzeitig an mehreren Stellen ein Durchbruch der Scheidewand erfolgt, welche im allgemeinen nach unten hin (distal) schneller schwindet als nach oben hin (proximal). Die deutliche Abgrenzung der Scheide gegen den Uterus, welche nach Nagel schon früher in einem Unterschied der Epithelbekleidung angedeutet ist, tritt erst gegen die Mitte der Fötalzeit auf. Dann wird auch der Hymen deutlich erkennbar, von dessen bilamellöser Anlage schon früher die Rede war.

Ausser den Lehrbüchern der Gynaecologie ist besonders das Werk von Breisky, Hdb. d. Frauenkrankheiten von Billroth-Luecke, III. Bd., 4. Abschn., 1886, 2. Aufl. (auch Deutsche Chir. Lfg. 60) zu erwähnen, welches eine Zusammenstellung der Literatur enthält. Ferner Jaccoud, Nouv. Dict. de méd. Bd. 38, 1885, Art. Vagina, und Eulenberg, Realencyclopaedie, 2. Aufl. Bd. 20, 1890, Art. Vagina (v. Preuschen). Veith, Vaginalepithel und Vaginaldrüsen, Virch. Arch. 117, p. 171, 1889; Nagel, Entwicklung von Scheide und Uterus, Arch. f. mikr. Anat. 1889, S. 376 u. Sitzgsber. d. Berl. Acad. 1890, 22. Mai (wo auch darauf hingewiesen wird, dass bereits am Geschlechtsstrang eine dorso-ventrale Krümmung [entsprechend der normalen Anteversio uteri] vorhanden ist).

Missbildungen.

Die bei der Geburt vorhandenen Abweichungen in der Bildung der Scheide beruhen theils auf Fehlern der Entwicklung, theils auf pathologischen Vorgängen während des intrauterinen Lebens. Auf abnormer Anlage beruhende Fehler können aber auch erst in der Pubertätszeit hervortreten. Da bei den engen Beziehungen, welche sowohl in Bezug auf die Anlage wie in Bezug auf die weitere Entwicklung zwischen der Scheide und dem Uterus bestehen, ganz ähnliche Bildungsabweichungen bei beiden Organen vorkommen, diejenigen des Uterus aber häufiger und wichtiger sind, so sollen hier die Missbildungen der Scheide nur kurz erwähnt, ihre Erklärung aber erst bei der Besprechung der Uterusmissbildungen gegeben werden. Es gibt vollständige und unvollständige Verdoppelungen der Scheide. Echte, aus vollständig dop-

pelter Anlage hervorgegangene Verdoppelungen neben Uterus — Blasenverdoppelung bei sonst wohlgebildeten Menschen gehören zu den grössten Seltenheiten und müssen den Doppelmissgeburten zugerechnet werden, gewöhnlich versteht man unter Verdoppelung der Scheide eine durch fehlende oder unvollständige Verschmelzung der beiden Müllerschen Gänge bedingte selbständige Entwicklung jedes Ganges. Eigentlich entspricht also eine solche Scheide nur der Hälfte einer normalen, es ist deshalb richtiger statt von Vagina duplex von Vag. septa zu sprechen. Vollständige Septirung ist in der Regel mit der gleichen Störung am Uterus verbunden (Fig. 79); ist ein einfacher Uterus da,

Fig. 79.

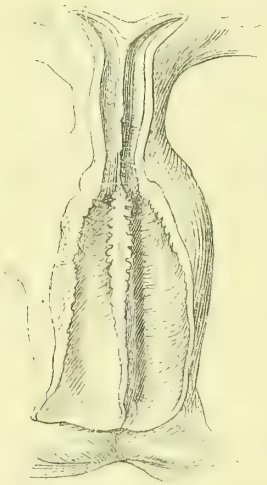

Uterus arcuatus septus cum vagina septa, nat. Gr. von einem Kinde.

dann ist der eine Abschnitt der Scheide stets unvollständig entwickelt, doch kann dabei der engere Scheidenkanal mit dem Uterus allein in offener Verbindung stehen. Ueberhaupt kommen häufig solche ungleichmässigen Entwicklungen vor, wobei der eine M. G. nicht nur enger sein kann, als der andere, sondern auch oft am unteren, am unteren und oberen Ende oder an mehreren Stellen obliterirt ist, so dass dann die Möglichkeit für cystische Bildungen gegeben ist. Wenn der Zusammenfluss der beiden Kanäle nur unvollständig vor sich gegangen ist, so findet sich entweder am oberen Ende der Scheidenkanäle eine mehr oder weniger weite Oeffnung in der Scheidenwand, oder die unteren Partien der Scheidenabschnitte der M. G. haben sich zu einem Kanal vereinigt, die oberen aber nicht; dann ist das Septum eine Fortsetzung eines Uterusseptums. Es gibt endlich auch noch ganz unregelmässige, nicht nothwendig hautförmige, sondern vielleicht nur strangförmige Längssepta, welche leistenförmig an der vorderen oder hinteren Wand hervorragen, oder auch nur an ihrem oberen und unteren Ende festsitzen, in der Mitte frei in die Scheidenhöhle hinein-

ragen. Es lässt sich nicht immer sicher bestimmen, ob es sich hierbei um unveränderte Verhältnisse handelt, oder ob nicht etwa ein ursprünglich grösseres Septum secundär, vielleicht infolge einer Geburt, durch Einrisse verändert worden ist. Dem Verhalten des unteren Scheidensegmentes entspricht auch dasjenige des Hymen, ist jenes doppelt vorhanden, so ist es auch dieser, nur ausnahmsweise findet man einfachen Hymen trotz septirter Scheide. An die Vagina septa mit unvollständiger Entwicklung des einen Kanales schliessen sich unmittelbar andere Fälle an, bei welchen überhaupt nur der eine Kanal zur weiteren Entwicklung gekommen ist (Vagina unilateralis). Das ist allerdings meist nur sehr schwer zu erkennen, da bei nur halbseitiger Entwicklung des Uterus die Scheide meistens so wohl entwickelt ist, dass kein Grund vorliegt, an ihrer Entstehung aus beiden M. G. zu zweifeln. Wenn aber unter solchen Verhältnissen die vorhandene Scheide auffällig eng ist, so wird man sie als eine unilaterale ansehen dürfen. Es ist auch denkbar, dass bei fehlender Vereinigung der M. G. ein derartiger partieller Defect vorhanden ist, dass von dem einen Gang der obere, von dem anderen der untere Theil fehlt. Es ist dann auch nur eine einfache Scheide vorhanden, welche aber in der Mitte eine Unterbrechung ihrer Höhle zeigt. Eine solche Erklärung erscheint besonders für jene Fälle zulässig, bei welchen die beiden gegen einander blind endenden Kanäle eine Strecke weit neben einander herlaufen. Ist dies nicht der Fall, so kann man die Bildung auch zu den Atresien einfacher Scheiden rechnen.

Solcher Atresien gibt es verschiedenartige, sowohl in Bezug auf Sitz, wie auf Ausdehnung. Die im Verlaufe der Scheide befindlichen sind bald nur membranöse, durch dünne, gelegentlich sogar multiple Scheidewände bedingte, bald fehlt ein grösseres (3 cm und mehr langes) Stück, bezw. ist der Kanal durch eine solide bindegewebige Masse unterbrochen. Da diese Bildungsabweichungen meistens erst zur oder nach der Pubertätszeit zur Untersuchung gelangen, so ist es oft schwierig zu sagen, ob sie angeboren oder später erworben sind. An den noch offenen Theilen sichtbare narbenartige Veränderungen der Wand werden wohl im allgemeinen auf extrauterine Obliteration einer normal gebildeten Scheide hinweisen, doch kann wohl auch eine in der späteren Fötalzeit zustande gekommene Entzündung ähnliche Erscheinungen machen. Fehlen solche Narbenveränderungen, so hat man die Wahl, ob man an eine secundäre Verwachsung der Wandungen nach Epithelverlust oder an eine in viel früherer Zeit zustande gekommene partielle Defectbildung im Genitalstrang denken will. Erstere Erklärung dürfte für die membranösen Atresien die richtige sein, bei welchen man wohl an die Verwachsung von Schleimhautfalten denken darf. Uebrigens gibt es auch Atresien durch epitheliale Verklebungen, ähnlich den am Präputium vorkommenden; solche können ohne äusseres Zuthun durch blosse Wirkung der Bauchpresse beim Schreien der Kinder einreissen. An Defectbildung der M. G. darf man am ehesten bei jenen Atresien denken, wo ein grösserer Abschnitt des unteren Theiles der Vagina fehlt. Diese Fälle sind jenen an die Seite zu stellen, wo die ganze

Vagina fehlt (totaler Defect), bezw. nur durch einen bindegewebigen Strang dargestellt wird (totale Atresie). Dabei sind auch die übrigen Geschlechtswege unvollständig entwickelt. Bei membranösen Verschlüssen am unteren Ende der Scheide kann es sich um zwei Dinge handeln, um einen membranösen Verschluss dicht hinter dem Hymen (Atresia vaginalis) und um eine Imperforation des Hymens (Atresia hymenalis) selbst. Letztere ist fast ausnahmlos eine angeborene und beruht auf einem abnorm starken Wachsthum und einer Verschmelzung oder auch nur Verklebung der Hymenalfalten. Da die Membran bei vaginaler Atresie besonders nach der Pubertät fest an den Hymen angedrängt sein kann, so ist eine Verwechslung dieser beiden Formen leicht möglich, weshalb von vielen Gynäkologen vermuthet wird, dass die posthymenale membranöse Atresie in noch höherem Grade als jetzt schon geschieht als die häufigste Form membranöser Atresie überhaupt angesehen werden muss. Ueber die Folgen der Scheidenatresien wird im letzten Kapitel gehandelt werden.

Verengerungen der Scheide können ebenfalls am Hymen ihren Sitz haben, dessen Oeffnung, wie früher schon erwähnt wurde, an Gestalt und Grösse wechseln, auch durch Gewebsbalken getheilt (Hymen septus) sein kann. Die eigentlich vaginalen Stenosen können partielle, auch spiralige, und totale sein. Letztere kommen fast nur neben Hyperplasie sämmtlicher Abschnitte der Genitalwege vor. Bei den partiellen besteht dieselbe Schwierigkeit in der Unterscheidung zwischen extrauterin erworbenen und congenitalen wie bei den Atresien. Zwischen den membranösen Verengerungen und den Atresien gibt es alle möglichen Uebergänge, indem die verschliessenden Membranen grössere oder kleinere (bis zu den feinsten) Oeffnungen besitzen können. Solche ermöglichen gegebenen Falles eine Conception, können dann aber während der Gravidität durch Verwachsung verschwinden, so dass keinerlei Verbindung zwischen Introitus und oberem Scheidentheil besteht. In beiden Fällen muss in der Regel ein operativer Eingriff die Wegsamkeit der Scheide wieder herstellen, damit eine Geburt erfolgen kann. Es wurde vorher schon angeführt, dass in der Umgebung der Columnae rugarum reichliche und grosse Lacunen an der Schleimhaut vorzukommen pflegen. Diese können neben der hinteren Columna dicht hinter dem Scheideneingange eine Länge von 3—4 cm und eine solche Weite erhalten, dass sie für einen kleinen Finger durchgängig sind. Die in das perivaginale Gewebe sich erstreckenden Hohlräume besitzen eine glatte, dünne Wand und sind durch ihre von der Scheidenachse abweichende Verlaufsrichtung von einer einseitig unvollständigen Vagina septa zu unterscheiden (Breisky). Sehr selten ist partieller Defect einer Wand, z. B. der vorderen mit Blossliegen der Urethra, sowie die Einmündung der Urethra in die Scheide. Desgleichen muss die Einmündung des Mastdarms in die Scheide zu den seltenen Erscheinungen gerechnet werden, da in den meisten Fällen von mangelnder Trennung der Geschlechtswege und des Mastdarmes die Mündung des letzteren im Bereiche des Vorhofes gelegen ist. Da die Oeffnung in die Scheide keineswegs eng zu sein braucht — wenn sie es auch in

verschiedenem Grade sein kann – so wird neuerdings die abnorme Bildung statt wie früher Atresia ani vaginalis als Anus vaginalis bezeichnet. Relativ häufig ist Anus vaginalis mit Septirung der Scheide verbunden; der Darm mündet dann an der Scheidewand, welche hier unterbrochen ist. Ein ganz ungewöhnlicher Befund ist die Einmündung der Scheide in den Mastdarm, doch sind nicht nur Conceptionen sondern auch Geburten per anum in einzelnen Fällen bekannt geworden. Relativ öfter kommt ihre Einmündung in die Urethra vor; in einem Falle von Uterus bicornis mit Vagina septa meiner Beobachtung mündete die eine, normale Vagina regelmässig in das Vestibulum, die andere, etwas rudimentäre in die Urethra.

Da die Missbildungen der Scheide vielfach mit denen des Uterus zusammen beschrieben worden sind, so wird auf die beim Uterus zu erwähnende Literatur verwiesen.

Einfacher Hymen bei Vag. septa: Fehling, Corresp.-Bl. des Württemb. ärztl. Ver. 1886, No. 21.

Cystenbildung aus einem M. G.: Hedenius, Upsala läkarefor. 17, p 720 (Virchow-Hirsch's J.-B. 1883, I, 295); Freund, Ztsch. f. Geb. u. Gyn. I, 242, 1877.

Epitheliale Verklebungen: Piana e Bassi: Riv. clin. di Bol. 1874.

Atresie u. Stenose: Dohrn, Ztsch. f. Geb. XI, 1, 1885; Simon, Beitr. z. klin. Chir. IV, 561, 1889 (Literatur); Heyder, Arch. f. Gyn. 36, S. 502, 1889 (Lit.); Cullingworth, Lancet 1889, I, 726; Kleinwächter, Prag. med. Woch. 1890, S. 589 (angeborene partielle Verengerung).

Partieller Defect der vorderen Wand: Mengus, Sem. méd. 1885, 7. Octbr. (Virch.-Hirsch's J.-B. 1885, II, 242), 8jähriges Mädchen. — Abnorme Mündung des Ureters in der Scheide: Secheyron, Arch. de tocol. XVI, 254, 1889.

Anus vaginalis: Piering, Ztsch. f. Hlk. X, 215, 1889; Seidler, Göttinger Diss. 1893. Mündung der Vagina in das Rectum: Fälle von Rossi und Louis cit. bei Kussmaul, Von dem Mangel etc. der Gebärmutter. 1859 (in dem ersten wurde per rectum coitirt, aber die Geburt nach blutiger Eröffnung durch die Scheide bewerkstelligt, im 2. Fall geschah Coitus und Geburt durch den Anus); Paine, Journ. of the amer. med. assoc. 1886, Aug. (Ctbl f. Gyn. 1887, S. 166) (Geburt durch den Anus; das Original war mir nicht zugängig; nach dem Referat scheint ein Damm vorhanden gewesen zu sein, so dass es sich vielleicht um eine secundäre Perforation einer am unteren Ende verschlossen gewesenen Vagina gehandelt hat. Die beobachtete Geburt war die dritte.

Ein zwischen Vagina und Rectum persistirender Abschnitt der fötalen Kloake: Poulsen, Arch. f. klin. Chir. 38, S. 835, 1889. Der von mir beobachtete Fall von Mündung einer Scheide in die Urethra ist in der Diss. von Wiechers, Ein Uter. bicornis septus cum vag. septa, Göttingen, 1879, beschrieben.

Circulationsstörungen.

Ueber Veränderungen des Blutgehaltes ist nichts Besonderes zu sagen, es kommen auch an der Scheide die verschiedenen Formen der Hyperämie vor, besonders häufig in Verbindung mit Oedem bei puerperaler Infection. Wichtig sind allein die Blutungen, welche sowohl auf die Oberfläche wie in das Gewebe erfolgen können. Jene sind die Folge von Verletzungen, am häufigsten solcher, welche durch den Gebäract entstehen, aber auch gewöhnlicher Traumen sowie solcher Zerreissungen, welche nach den sich in den letzten Jahren häufenden Mittheilungen öfter als man angenommen hat, durch den Coitus erzeugt werden. Vorhandene krankhafte Veränderungen können ebenfalls

Oberflächenblutungen erzeugen oder doch begünstigen: Gangrän, Varicen. Letztere sind in der Scheide weniger häufig als an den äusseren Geschlechtstheilen und keineswegs nothwendig die Grundlage jener grösseren Blutungen in das Gewebe der Scheide, welche fast nur bei Schwangeren oder Wöchnerinnen, insbesondere Primiparen, vorkommen und als Thrombus oder Haematoma vaginae bezeichnet werden. Es bildet sich bald im oberen, bald im unteren Theile, selten in der ganzen Ausdehnung der Scheide und hauptsächlich an der hinteren Wand, im Bereiche der Columna rugarum, ein blauschwarzer Wulst, welcher zwischen der Schamspalte hervortreten kann. Seltener liegt der Bluterguss oberflächlich, so dass das Haematom mehr oder weniger gestielt erscheint, in der Regel befindet sich das Blut mehr in der Tiefe und kann sich durch das lockere Bindegewebe sowohl nach unten zu, in die Schamlippen, die Dammgewebe, wie nach oben zu subperitoneal, selbst bis zur Nierengegend hin verbreiten. Nicht immer lässt sich eine genügende Ursache für die Zerreissung der Gefässe — es sind Venen — auffinden, manchmal tritt die Blutung erst einige Zeit nach der Geburt auf, wohl infolge von Quetschungsnecrose der Gefässwand, am häufigsten aber schliesst sie sich unmittelbar an die Geburt an und ist die Folge der beim Durchtritt des Kindes zustande kommenden Spannung und gegenseitigen Verschiebung der einzelnen Schichten der Vaginalwand. Immerhin müssen aber besondere Verhältnisse, ungewöhnlich starke Verschiebung, geringere Nachgiebigkeit der Gefässwände vorliegen, da die Haematombildung nur bei etwa 0,37 ‰ aller Geburten vorkommt. Eine Rarität ist der Einbruch von retinirtem Blut bei Haematokolpos in das Gewebe der Scheidenwand. Das Blut kann wieder resorbirt werden, aber es kann auch ein Durchbruch, meist nach der Scheidenhöhle erfolgen, wodurch dann die Gefahr einer Verblutung oder, wenn die Blutung früh genug stillsteht, einer septischen Infection herbeigeführt wird. Sehr selten ist eine solche ohne Perforation, also als hämatogene, beobachtet worden.

Blutung aus einem wallnussgrossen, von varicösen Venen gebildeten Tumor der vorderen Wand: Rutherfoord, Lancet, 1887, I, 1181 (65jähr. Frau).

Haematome: Lwoff, Ztsch. f. Geb. u. Gyn. XIII, 133, 1886 (mit Literatur); Budin, Progr. méd. 1887, No. 22 (polypöses H.); Budin et Auvard, Arch. de tocol. 1890, betonen den Sitz der Haematome in der Columna rugarum.

Haematom bei Atresia hymenalis infolge von spontaner Zerreissung der Wand: Bessel-Hagen, Arch. f. klin. Chir. 38, S. 277, 1889.

Entzündungen.

Die Entzündungen der Scheide (Kolpitis, Elythritis, Vaginitis) sind noch wenig in anatomischer Beziehung bearbeitet, weil das Material gering ist, da die Affection nicht den Tod herbeizuführen pflegt und dann, wenn sie zufällig beim Tode vorhanden ist, gegenüber anderen Affectionen in den Hintergrund zu treten pflegt.

Zwar ist die Vaginalwand von mehr hautähnlichem Charakter, frei von Drüsen, mit dickem Pflasterepithel überzogen und dadurch weniger zu Entzündungen geneigt, dafür aber ist sie gefässreich, man-

cherlei Schädlichkeiten ausgesetzt und auch durch die mit Menstruation, Schwangerschaft, Wochenbett naturgemäss verbundenen Veränderungen zu Erkrankungen entzündlicher Art disponirt. Eine Disposition wird ferner erzeugt durch Hyperämie, sowohl die Stauungs-, wie die oft wiederholte Fluxionshyperämie (Onanie), durch allgemeine Ernährungsstörungen, wie Chlorose, Anämie. Die direkten Entzündungsursachen kommen theils von aussen, theils von innen, theils wirken sie mechanisch (Verletzungen, Fremdkörper), theils chemisch (Aetzungen), theils thermisch (Verbrennung, Verkühlung), theils infectiös, theils zugleich nach mehreren Richtungen. Letzteres gilt besonders von den aus dem Körper stammenden Schädlichkeiten, dem aus Fisteln in die Scheide fliessenden Harn oder Koth, den eiterigen, jauchigen Secreten von septischen, carcinomatösen oder sonstigen Geschwüren des Uterus u. s. f. Zuweilen entsteht eine Kolpitis durch Fortkriechen der Entzündung von der Nachbarschaft: Vulvovaginitis, Cervico-vagin., Perimetritis-Perivaginitis.

Was den allgemeinen anatomischen Charakter der Scheidenentzündungen betrifft, so sind sie einmal dadurch ausgezeichnet, dass ein schleimiges Secret fast ganz fehlt, dafür aber eine Epitheldesquamation in reichem Maasse vorhanden zu sein pflegt, dann dadurch, dass sie häufig lange dauern und mit mehr oder weniger starken produktiven Veränderungen einhergehen. Da auch Blutextravasationen häufig sind, so ist meistens eine schieferige, in der Regel fleckweise Pigmentirung das Resultat der Scheidenentzündungen.

Die gewöhnlichste Form der Kolpitis ist die catarrhalische. Es gibt auch hier acute und chronische Formen des Catarrhs, welche letzteren gerade wie an den anderen Schleimhäuten auch durch Wucherungsvorgänge in der Schleimhaut ausgezeichnet sind. Man kann trotzdem von einem Catarrh reden, weil dabei eine abfliessende Flüssigkeit nicht fehlt, die sogar ungemein reichlich vorhanden sein kann. In frischeren Fällen von Scheidencatarrh sind die gewöhnlichen Veränderungen, Schwellung, Röthung, Auflockerung der Schleimhaut, vorhanden, bald in der ganzen Ausdehnung der Scheide, bald nur an einem Theile, oben oder unten. Die Röthung tritt hauptsächlich auf der Oberfläche der abgerundeten Runzeln hervor, ist zwar überall vorhanden, aber oft an den geschwollenen Papillen stärker, so dass in der hellrothen Schleimhaut eine dunkelrothe Punktirung neben einer durch die Papillenschwellung bedingten sammtartigen Beschaffenheit hervortritt. Dieselbe ist hier um so deutlicher, je ausgedehnter eine Erosion der Schleimhaut durch Desquamation des ganzen oberen Epithelstratums vorhanden ist. Schwellung, Röthung und Erodirung können sich auch auf den Hymen erstrecken.

Die Absonderung ist anfangs spärlicher, mehr serös, später wird sie reichlicher und ist bald dünner, milchig, bald rahmig eiterig. Sie ist stets sauer und enthält ausser Leukocyten grosse Mengen von abgestossenen Epithelien sowie von Bakterien. Unter letzteren ist der Gonococcus ganz besonders wichtig, welcher sehr häufig gefunden wird. Wenn auch im allgemeinen die Scheide keinen günstigen Platz für

seine Ansiedelung darbietet, er vielmehr in dem Cervicalkanal besser gedeiht, so kann er doch auch in die Scheidenepithelien eindringen und daselbst nisten. Vielfach ist neuerdings darüber discutirt worden, ob die bei kleinen Mädchen, zuweilen sogar epidemisch, vorkommende Vulvovaginitis als eine Trippererkrankung anzusehen sei. Viele haben sich mit Entschiedenheit dafür ausgesprochen, doch fehlen auch nicht Stimmen, welche die gefundenen Coccen zwar für den Gonococcen ähnlich aber nicht völlig gleich ausgeben.

Auch ich möchte auf die Coccenfunde der Autoren nicht ausschlaggebendes Gewicht legen, halte es aber auf Grund der zahlreichen neueren Mittheilungen für ausgemacht, dass jedenfalls eine gonorrhoische Vulvovaginitis auch bei kleinen Mädchen nicht so selten ist.

Wenn eine eiterig-catarrhalische Entzündung in einer verschlossenen Vagina entsteht, so häuft sich der Eiter an und es bildet sich ein Pyokolpos, der meist aus einem Haematokolpos durch secundäre Infection entsteht.

Bei den chronischen Catarrhen ist das ebenfalls saure Secret bald rahmig eitrig, bald grauweiss, dünn, fadenziehend, mit weisslichen Bröckchen versehen (Fluor albus), manchmal spärlich, nicht selten reichlich. Seine Zusammensetzung weicht von der des Secrets bei acutem Catarrh nicht wesentlich ab, nur dass das Epithel noch etwas mehr vorzuherrschen und die Zahl und Verschiedenheit der Organismen noch grösser zu sein pflegt. Insbesondere kann man ausser verschiedenen Bakterien auch eine Leptothrix-Art (der L. buccalis ähnlich), sowie ein Infusorium (Trichomonas vaginalis) finden. Am wichtigsten sind dabei, wie schon gesagt, die Neubildungsvorgänge in dem Gewebe der Vaginalschleimhaut, welche zwar auch mehr gleichmässig verbreitet sein können, aber sich doch gern auf einzelne Stellen beschränken, so dass multiple Verdickungen entstehen. Die zellige Infiltration und Bindegewebswucherung kann eine mehr papilläre sein und ihre höchste Ausbildung in der Entstehung von spitzen Condylomen finden, oder es bilden sich rundliche Verdickungen, welche zwar auch im Papillarkörper aber auch weiter in der Tiefe liegen und den Lymphknötchen gleichen, wie sie auch bei chronischer Urocystitis (S. 208) vorkommen (Kolpitis granulosa, follicularis, besser nodularis). Das Epithel ist meistens auch verdickt, aber gerade auf der Höhe der Granula wird es oft verdünnt (Fig. 80), abgestossen, so dass eine Erosion und selbst ein ausgesprochenes Geschwür entsteht. Mit der Heilung desselben, aber anscheinend auch durch einfache Umbildung der Granula können sich rundliche schiefergraue Flecken bilden, welche man bei älteren Frauen oft in grosser Zahl über die Oberfläche der Vagina zerstreut sieht (Haller'sche Flecken), wodurch diese ein getiegertes Aussehen erhält (Kolpitis vetularum). Es besteht aber auch eine andere Möglichkeit. An den verdickten Stellen liegt die junge entzündliche Bindegewebsneubildung bloss, welche, wenn sie an der anliegenden Wand eine eben solche Masse berührt, leicht mit dieser verwächst. Eine solche Kolpitis adhaesiva wird besonders bei alten Frauen angetroffen, kann aber gelegentlich nach ausgedehnter Erosions-

bildung (z. B. durch Einwirkung ätzender Substanzen) auch bei jugendlichen Individuen vorkommen.

Sehr mächtige entzündliche Granulationsneubildungen entstehen zuweilen auch um lange liegende Fremdkörper herum, z. B. um Pessarien, welche vollständig von dem Bindegewebe umwachsen werden können.

Als seltenere Erscheinungen, welche wieder sehr an das Verhalten der Haut erinnern, sind zu erwähnen Bläschenbildungen (Kolpitis vesiculosa), die wohl in der Regel keine besondere Bedeutung haben, einmal aber doch schon im Zusammenhang mit Haut-Pemphigus gesehen worden sind. Durch Platzen können Erosionen und Geschwürchen entstehen. Durch die Abstossung zusammenhängender Epithelfetzen ist die sehr seltene Kolpitis exfoliativa charakterisirt, bei welcher die frischen Membranen unter dysmenorrhoischen Erscheinungen

Fig. 80.

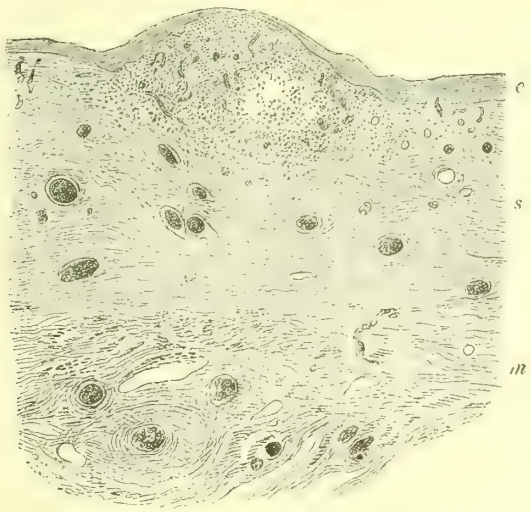

Kolpitis granulosa (von einer 53jähr. Wittwe mit Herzfehler), schw. Vergr.
e Epithel, welches über dem Granulum, dessen Gefässe sichtbar sind, ganz dünn ist, s Schleimhaut, m Muskelhaut, beide mit gefüllten Gefässen.

periodisch ausgestossen werden. Da gleichzeitig oft Dysmenorrhöa uteri vorhanden ist, so dürften die Prozesse, bei denen übrigens auch allgemeine nervöse Zustände (Hysterie) eine Rolle zu spielen scheinen, zusammengehören. Die vaginalen Membranen unterscheiden sich von den uterinen dadurch, dass ihnen die von den Drüsenmündungen herrührenden siebartigen Löcher fehlen. Ganz verschieden von dieser Störung dürfte die manchmal bei Inversion und Prolaps der Scheide vorkommende Abstossung hyperplastischer Epithellagen sein; ebenso verschieden ist die

Pseudomembranöse Kolpitis. Selten sind der Schleimhaut nur aufliegende Membranen, obwohl hier so wenig wie anderwärts eine

scharfe Trennung zwischen oberflächlichen und tiefen Prozessen möglich ist. Die Pseudomembranen entstehen als kleine graue Schorfe, welche hauptsächlich auf der Oberfläche der Falten liegen und durch Vergrösserung und Confluenz ausgedehntere Membranen bilden. Die die Schorfe umgebende Schleimhaut ist meist stark geröthet (auch hämorrhagisch gefleckt) und geschwollen. Insbesondere kann bei hochsitzender Diphtherie eine so starke Schwellung der Portioschleimhaut entstehen, dass diese sich wie ein hyperämischer Polyp in die Scheide hervorwulstet. Durch Abstossung der diphtherischen Schorfe entstehen Geschwüre, bei deren Heilung Verwachsungen, besonders an Fornix und Portio, sowie beträchtliche Verengerung der Scheide sich bilden können.

Nicht häufig ist die pseudomembranöse Kolpitis in ätiologischem Zusammenhang mit der genuinen Rachendiphtherie (Synanche), zuweilen ist sie eine Complication von acuten Exanthemen, von Cholera, Typhus oder Dysenterie, bei welcher wohl eine direkte Uebertragung der Infectionsträger vom Mastdarm nach der Scheide stattfindet. Von localen Ursachen ist nur sehr selten das Trippercontagium wirksam, zuweilen stagnirendes unter der Einwirkung der Mikroorganismen sich zersetzendes Blut (Haematokolpos), dagegen ist es gar nicht selten, dass die von gangränösen Geschwürsflächen abfliessende Jauche, besonders wenn gleichzeitig eine Harnfistel besteht, in den tieferen Theilen der Scheide diphtherische Veränderungen erzeugt. Nicht minder häufig stellen sich solche bei puerperaler Infection, besonders bei diphtherischer Endometritis ein, aber auch an den durch das Geburtstrauma erzeugten Wunden, deren Oberfläche unter der Einwirkung der Infectionsstoffe einen grauen Belag erhält.

Neben dieser puerperalen Wunddiphtherie kann auch eine andere Entzündungsform existiren, nämlich eine Eiterung in der Wand der Vagina und ihrer Umgebung: phlegmonöse Kolpitis und Parakolpitis. Die Eiterung kann von einer Oberflächenverletzung der Scheide selbst ausgehen, sie kann vom Parametrium aus fortgeleitet sein; sonst kann sie mit Vereiterung eines Blutergusses (Thrombus) sich entwickeln oder von einer Perforation des Mastdarmes abhängig sein. Die Phlegmone sitzt am häufigsten an der hinteren Wand, wo auch der Eiter, oben oder unten, von aussen nach der Scheidenhöhle perforiren kann. Durch die interstitielle Eiterung können ganze Stücke der Wand (Schleimhaut allein oder in Verbindung mit einem aliquoten Theil der Muskulatur) losgelöst und losgestossen werden (Kolpitis und Parakolpitis phlegmonosa dissecans), ausnahmsweise die gesammte Schleimhaut mitsammt einem Theil der Muscularis. Diese Affection ist bei Typhus, Pneumonie, während der Menstruation beobachtet worden. Ob Beziehungen zu der exfoliativen Kolpitis bestehen, bleibt noch festzustellen. Nach der Abstossung entsteht selbstverständlich, wenn anders das Leben erhalten bleibt, eine narbige Verengerung, wie denn überhaupt bei langem Bestand der Erkrankung eine schwielige Verdickung des vaginalen und perivaginalen Bindegewebes eintritt, mit Abkapselung der etwa noch vorhandenen Eiterherde und Fistel-

gänge, welche bis auf ganz kleine Oeffnungen geschlossen werden können.

Eine indurative, fibröse Parakolpitis kann auch unabhängig von Eiterung im Anschluss an chronische Mastdarmgeschwüre entstehen.

Von Erysipel der Scheidenwand sind nur wenige Fälle beschrieben, bei welchen die Schleimhaut geschwollen und geröthet, die Runzeln verdickt, das Epithel vielfach blasig abgehoben, überall leicht entfernbar war.

Zum Schlusse gedenke ich auch noch einer Affection, welche in letzter Zeit viel von sich reden gemacht hat, der Kolpitis emphysematosa (Kolpohyperplasia cystica, Emphysema vaginae etc.). Die Affection kommt hauptsächlich bei Schwangeren, seltener bei Wöchnerinnen oder Nichtschwangeren vor, verschwindet, wenigstens mit ihren charakteristischen Erscheinungen, in der Regel sehr bald nach der Geburt. Es handelt sich um die Bildung multipler, zu unregelmässigen Gruppen zusammengelagerter cystischer Hohlräume von verschiedener, aber ca. $^3/_4$ cm Durchmesser nicht überschreitender Grösse, welche zuweilen unregelmässig buchtig, zusammenhängend, längs der Blutgefässe aufgereiht gefunden wurden. Sie hatten keine deutliche Wand, nur zuweilen eine endothelartige Bekleidung und enthielten stets Gas, das unter einer gewissen Spannung stand, sowie in wechselnder Menge etwas seröse Flüssigkeit. Sie liegen meist dicht an der Oberfläche, an welcher sie halbkugelige, grau durchscheinende Vorsprünge bewirken. Durch Platzen der Blasen kann in der Mitte eine Delle entstehen. Ueber die Herkunft dieser Bildungen sind die verschiedensten Theorien aufgestellt worden, Verwachsung von Falten, Abschnürung von Drüsen, Spalten im Bindegewebe, Blutextravasate, Blutgefässe wurden der Reihe nach herbeigezogen, doch die meisten neueren Untersucher erkennen Beziehungen zu dem Lymphsystem an und lassen die Hohlräume aus Lymphknötchen oder Lymphgefässen mit gewuchertem, theilweise, besonders in der Peripherie der Gasblasen, zu Riesenzellen umgewandeltem Endothel hervorgehen. Röthung und besonders auch ödematöse Schwellung der Schleimhaut, öfter mit Blutungen verbunden, ist wiederholt beobachtet worden, so dass es gestattet erscheint, die Affection den entzündlichen anzureihen, wenn auch vorläufig noch gar nichts Sicheres über die Aetiologie und Pathogenese gesagt werden kann. Das Gas ist theils als Luft, theils als Trimethylamin (Zweifel), welches auch im normalen Scheidensecret vorkommt, bestimmt worden. Wie es in das Gewebe kommt, ob bei seiner Entstehung etwa Organismen mitwirken, ist noch nicht sicher nachgewiesen, aber nicht unwahrscheinlich.

Catarrh: Hennig, D. C d. weibl. Geschlechtsorg. Ruge, Ztsch. f. Geb. u. Gyn. IV, 133, 1879; Eppinger, Prag. Ztsch. f. Hlk. III, 153, 1882 (Kolp. miliaris et vesiculosa; unter ersterer wird eine von der Kolp. granularis verschiedene, der vesiculosa verwandte Erkrankung verstanden); Hildebrandt, Monatssch. f. Geb. 32, p. 128; Roman, Ueb. d. Verwachsung der Scheide, Diss. Tübingen, 1885; Neumann, Arch. f. Derm. u. Syph. 1889, p. 615, Erghft. p. 127 (unterscheidet eine Kolp. diffusa acuta und chronica, K. granulosa acuta u. chron., K. a. graviditate, K. atrophica, K. senilis, K. aphthosa, K. miliaris. Bei der K. granul. sind die Knötchen nicht Lymph-

knötchen, sondern durch zellige Infiltration vergrösserte einfache oder zusammengesetzte Papillen; die K. atroph. ist ausgezeichnet durch Abflachung des Papillarkörpers, Anhäufung von Rundzellen um die Gefässe desselben, Abnahme des Rete, Zunahme der verhornenden Epithelzellen, bei der K. senilis kommt dazu noch Schrumpfung des tieferen Schleimhautgewebes und der glatten Muskeln, sowie Atrophie der Wand der Gefässe mit Erweiterung derselben. Genaue Beschreibung einer Seltenheit: K. aphthosa bei Stomatitis aphthosa und Erythem der Haut bei einer Erwachsenen); Oberländer, Vierteljahrssch. f. Derm. u. Syph. XX, p. 39, 1888 (chron. Gonorrhö der Prostituirten: trockene folliculäre Entzündung mit Ausgang in Atrophie der Mucosa, glatte Flecken, mit krümeligen grauweissen Epithelmassen bedeckt, Geschwüre, Narben, Pigmentirung); Eraud, Ann. de dermat. 1890, p. 57 (Gonorrhö Erwachsener); Welander, Arch. f. Derm. u. Syph. 24, p. 19, 1892 (es giebt eine Vaginitis gonorrhoica hauptsächlich bei bis dahin virginalen, beim ersten oder einem der ersten Coitus angesteckten Frauen).

Ueber Vulvo-vaginitis der Kinder: E. Fraenkel, Virch. Arch. 99, p. 251, 1885 (Endemie, gonococcenähnliche Coccen); Cséri, Wien. med. Woch. 1885, No. 22 und Widmark, Arch. f. Kinderhlk. VII, 1, 1885 (gleich Gonococcen); Pott Ctbl. f. Gyn. 1888, No. 26 (Tripper); v. Dusch, Wien. med. Woch. 1888, No. 45, p. 1526 (hauptsächlich bei oder nach Scharlach, wahrscheinlich Tripper), u. Vhdl. d. Ges. f. Kinderhlk. 1889 (Gonococcen); Späth, Münch. med. Woch. 1889 (unter 21 Fällen 14mal Gonococcen, 3mal Oxyuris, 2mal Masturbation, 2mal vielleicht Stuprum); Steinschneider, Arch. f. Dermat. u. Syph. XXI, Erghft. p. 170, 1889; Jacobi, ibid. p. 425; Comby, Arch. de l'anthropol. crim. 1891, p. 670; Epstein, Arch. f. Derm. u. Syph. 1891, Erghft. II, p. 3 (ausführliche Literaturangaben).

Pyokolpos, primär bei einem 13jähr. Kinde: Reinstädter, Ctbl. f. Gyn. 1890, No. 9.

Pemphigus: Kleinwächter, Prag. med. Woch. 1878.

Kolp. exfoliat.: Farre, Arch. of med. II. 71, No. 6, 1858; Cohnstein, Arch. f. Gyn. 17, S. 69, 1881; Cuzzi, Annal. di obstetr. IV, 1882.

Dysenterie: Eppinger, l. c. III, p. 36, 1882.

Phlegmone: Marconnet, Virch. Arch. 34, p. 226, 1865 (totale Abstossung); Minkiewitsch, ibid. 41, p. 437, 1867; Bizzozero, Gaz. degli clin. Torino 1875; Tschernischew, Gyn. Ctbl. 1881, p. 114; Dobbert, Petersb. med. Woch. 1890, p. 203 (Kolpitis dissecans; 8 cm langes und mehrere cm breites Stück bei Typhus ausgestossen, Tod an Perforationsperitonitis von der Scheide aus).

Erysipel: Eppinger, l. c. III, 81, 1882.

Emphysem: Zuerst von Winkel, Arch. f. Gyn. II, 383, 1871 genauer beschrieben; genaue Untersuchungen von Chiari, Prag. Ztsch. f. Hlk. VI, 81, 1885; Zusammenstellung der schon reichlichen Literatur bei Kümmel, Virch. Arch. 114, p. 429, 1888; Eisenlohr, Ziegl. Beitr. z. path. Anat. III, 101, 1888, glaubt den das Gas erzeugenden Bacillus gefunden zu haben, und Klein, Ctbl. f. Gyn. 1891, No. 31, p. 641, bestätigt diesen Befund; Zweifel, Arch. f. Gyn. 31. p. 363, 1887, erklärt wiederholt das Gas für Trimethylamin; die Cysten sollen aus Drüsenectasie infolge von entzündlichem Verschluss der Mündung hervorgehen. Gute makroskopische Abbildungen giebt Chenevière, ebenda. XI, 351, 1877. Zusammenhang mit Blutextravasaten: Lebedeff, ebenda XVIII, 132, 1881; Entstehung aus Venen: Jacobs, Arch. bohêmes de méd. II, p. 401, 1888; neueste Literaturzusammenstellung bei Strauss, Ueb. Colp. emphys. Diss. Würzburg 1891.

Infectiöse Granulome.

Trotz ihrer Beziehungen zu dem Geschlechtsleben ist die Scheide doch im ganzen selten Sitz des syphilitischen Primäraffectes, der Sclerose. Am häufigsten befindet sich dieselbe noch am Introitus in der Nähe der hinteren Commissur, wo sie der pathologische Anatom freilich hauptsächlich in Gestalt von strahligen Narben sieht. Das frische Geschwür ist durch seine steil abfallenden, scharfen Ränder und den gelblichen Belag des Grundes ausgezeichnet. Die syphiliti-

schen Narben sind nur schwer von puerperalen zu unterscheiden, da sie hier im allgemeinen weniger stark vorspringen und weniger leicht eine Stenose erzeugen als an anderen Schleimhäuten. Von secundären syphilitischen Erkrankungen kommen seltener im Anschluss an Hautaffectionen erythematöse oder psoriasisähnliche Veränderungen vor; ähnlich wie die Plaques opalines an der Zunge (I., S. 602) sind auch hier münzenförmige Verdickungen des Epithels beobachtet worden. Sonst kommen auch noch Condylome und offenbar sehr selten tiefere gummöse Neubildungen vor. Birch-Hirschfeld erwähnt eine Perivaginitis gummosa, durch welche die Scheide in ein starres Rohr umgewandelt worden war.

Psoriasis: Courty, Mal. de l'uter. 3. Aufl. p. 1371. Perivaginitis gummosa, Birch-Hirschfeld, Lehrbuch II, 794, 1887. Als Kolpitis gummosa beschreibt Winkel, Lehrb. d. Frauenkr. p 178, 1890, eine mit Epitheldesquamation einhergehende Verdickung der Scheidenwand, deren Papillarkörper hypertrophisch, deren Submucosa enorm verdickt und sehr reich an dickwandigen Gefässen war, zwischen welchen sich eine dichte Infiltration mit Rund- und Spindelzellen zeigte, ähnlich wie in frischen gummösen Wucherungen. Indessen sowohl die Anamnese wie die Therapie liessen im Stich so dass die Diagnose zweifelhaft blieb. Balzer, Contribut. à l'étude des syphilides secondaires du vagin, Congr. intern. de syph. et de derm. Paris 1889 (Ann. de dermat. 1890, p. 54, Deutsche Med.-Ztg. 1889, p. 1041). Sitz: Scheidengewölbe, selten mittlerer Theil der Vagina, häufig Coll. uteri; Formen: Maculae, Papeln und Erosionen, diese oft in Form einfacher röthlicher, röthlichweisser Streifen. Häufig entstehen bei Versionen des Uterus Abklatschgeschwüre. Im mittleren Scheidentheil nehmen die Syphilide die Form von Fissuren und rhagadenähnlichen Plaques an.

Tuberculose kommt in der Scheide nicht häufig vor, sehr selten eine isolirte, ohne Erkrankung des übrigen Genitalapparates, obwohl wie am Penis so auch hier die letzten Jahre eine so grosse Zahl von Fällen besonders auch von kleinen Kindern (bis zu 7 Monaten herab) kennen gelehrt haben, dass anscheinend die Häufigkeit der Vaginaltuberculose doch etwas unterschätzt worden ist. Gewiss nur ausnahmsweise ist die Vaginaltuberculose eine metastatische, ebenso selten eine primäre durch direkten Import der Bacillen von aussen her (etwa durch den Penis oder das Sperma beim Coitus) entstandene, in der Regel schliesst sie sich an eine Uterustuberculose an, seltener an solche der Vulva oder gar des Anus. Dementsprechend ist auch die gewöhnliche Localisation: im oberen Theile, am Fornix, um den Muttermund herum. Es entstehen hier sehr flache, mit ausgezacktem Rande und höckerigem Grunde versehene Geschwüre, welche durch Vergrösserung und Confluenz sich sehr in die Breite ausdehnen können, aber wenig in die Tiefe zu dringen pflegen. Seltener sieht man graue Tuberkel oder grössere tuberculöse Granulationswucherungen mit Verkäsung.

Thompson, Lancet 1872, II, No. 5, theilt einen Fall mit, wo die Vaginaltuberculose vielleicht Ausgangspunkt einer allgemeinen Tuberculose war. Chiari, Viertelj. f. Dermat. u. Syph. 1886, p. 341 (vielleicht vom Anus aus übertragen); Wiederholt, Wien. med. Blätter, 1887, No. 50 (tub. Geschwüre der Scheide und Vulva bei ganz kleinen Kindern [7, 13, 15 Monate], theilweise mit, theilweise ohne sonstige nachweisbare Tuberculose); Hegar, Genitaltuberculose des Weibes, 1887; Bierfreund, Ztsch. f. Geb. u. Gyn. XV, 425, 1888 (Tub. d. Lunge, eines Kniegelenks, der Vagina [im postclimakterischen Alter, Literatur]); Zweigbaum, Berl.

klin. Woch. 1888, No. 22, p. 443 (prim. tub. Ulc. d. Vulva, Vagina, Portio vagin., mit Literaturzusammenstellung). Defay, Arch. bohêmes de méd. III, 29, 1889, erkannte ein als Ulc. rotund. diagnosticirtes Geschwür als tuberculöses.

Progressive Ernährungsstörungen.

Wenn man alle primären Neubildungen, welche an einem Organe je beobachtet worden sind, der Reihe nach aufzählt, so erhält man in der Regel eine stattliche Reihe, aus deren Länge aber doch keineswegs auf die Häufigkeit primärer Neubildungen überhaupt an dem betreffenden Organ geschlossen werden darf. So geht es auch bei der Vagina. Es gibt hier gelegentlich allerhand primäre Neubildungen, aber keine derselben ist häufig.

Ich beginne die Aufzählung mit den hypertrophischen Neubildungen, deren Typus als Arbeitshypertrophie die Hypertrophie der Scheidenmuskulatur rückwärts (proximal) von einer verengten oder verschlossenen Stelle darstellt. Trotz mächtiger Erweiterung der Höhle kann bei Hämatokolpos (Fig. 81) die Wanddicke doch noch bei

Fig. 81.

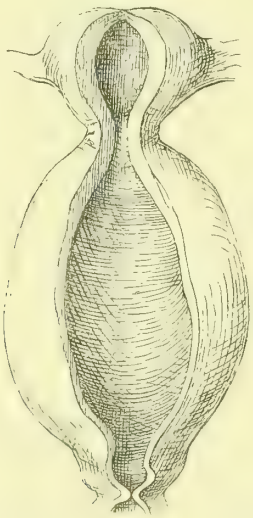

Hämatokolpos bei congen. Atresia hymenalis. Tod durch Sepsis nach der Operation. 1/3 nat. Gr. Starke Dilatation und Hypertrophie der Scheide, geringe des Uterus.

weitem mehr als normal (bis 1 cm) betragen. Von der Schleimhaut gehen wie an anderen Schleimhäuten Schleimpolypen (bis hühnereigross, gestielt, hauptsächlich an der hinteren Wand), einfachere oder zusammengesetztere papilläre Neubildungen hervor, welche besonders mit den spitzen Condylomen an die entzündlichen Wucherungen sich anschliessen, mit den grossen, zuweilen multiplen Blumenkohlgeschwülsten aber an die eigentlichen Neubildungen, und zwar zunächst die Fibrome, angrenzen. Es kommen papilläre Fibrome, sowohl bei

Erwachsenen wie bei Kindern vor, besonders an der vorderen Wand und nicht selten in Combination mit fibrösen Polypen der hinteren Blasenwand. Solche Geschwülste können auch myxomatöse Stellen enthalten und sarcomatöse Mischgeschwülste bilden. Insbesondere kommen bei ganz kleinen Mädchen, anscheinend sogar congenital, multiple polypöse und papilläre Fibrosarcome und Sarcome vor, unter deren Entwicklung die Scheide ganz gewaltige Ausdehnung und Hypertrophie erfahren kann. Ausserdem gibt es gelegentlich Sarcome sowohl als tieferliegende Knoten wie in Form einer mehr gleichmässigen sarcomatösen Degeneration der Wand. Noch weitere Combinationen mit Rhabdomyom, wobei besonders junge, sarcolemmfreie Fasern, aber theilweise auch quergestreifte Spindelzellen gefunden wurden, sowie mit Leio- und Rhabdomyom sind gleichfalls in wenigen Fällen gesehen worden. Reine nicht papilläre oder polypöse Fibrome sind selten, häufiger dagegen die Fibromyome, welche mit Vorliebe von der vorderen Wand ausgehen und ein Gewicht von mehreren Pfunden erreichen können. Wenn dieselben zwischen der Schamspalte nach aussen treten, so können sie einen förmlichen Schnürring erhalten. Der Stiel dieser grösseren Fibromyome ist in der Regel ziemlich dick, während bei kleineren auch sehr dünne Stiele vorkommen. Andere Fibromyome haben überhaupt keinen Stiel, sondern sitzen breit auf. Im Gegensatz zum Uterus sind die Vaginalmyome nicht multipel beobachtet worden, auch sind Combinationen von vaginalen Myomen mit solchen des Uterus oder mit anderen Neubildungen sehr selten. Wie am Penis, so stehen auch an der Scheide die Blumenkohlgewächse in Beziehung zu den Krebsen, indem die gewöhnliche Form des, an sich freilich seltenen primären Scheidenkrebses, die des papillären Hornkrebses (Cancroides) ist, welcher vorzugsweise an der hinteren Wand seinen Sitz hat. Ausnahmsweise kommt auch eine ausgedehntere, selbst ringförmige krebsige Infiltration von bald mehr medullärem, bald mehr scirrhösem Charakter vor. Die Krebse treten im 4. oder 5. Jahrzehnt oder noch später auf, ulceriren schnell und können zu Fistelbildung besonders mit dem Mastdarm Veranlassung geben. Ausnahmsweise kann eine Verengerung des Mastdarms durch Vorwachsen eines Scheidenkrebses bewirkt werden. Zuweilen hat man oberflächliche epitheliale Neubildung (Leukoplakie) der Krebsbildung vorausgehen sehen.

Sehr viel häufiger als die primären sind secundäre Geschwülste, insbesondere Krebse. Nicht metastatische oder durch Implantation von einem Uteruskrebs aus entstandene, welche beide äusserst selten sind, sondern continuirlich aus der Nachbarschaft übergreifende Blasen-, Urethra-, Vulva-, Rectum-Krebse können in aufsteigender Häufigkeit übergreifen, allen weit voran stehen aber die Portio- und Cervicalkrebse des Uterus. Weitergreifen von der Scheide auf die Blase oder den Mastdarm, Geschwürsbildung bis zur schliesslichen Perforation der Scheidewände mit Fistelbildung, an die sich, wenn er nicht schon vorhanden war, jauchiger Zerfall des Krebses anschliesst, das sind nicht seltene Ereignisse — wenigstens gewesen; sie werden seltener, seitdem

man früher die Uteri exstirpirt. Nicht überzugreifen pflegen die so häufigen peritonealen Krebsbildungen in der Tiefe des Douglas'schen Raumes, aber man kann sie bei einiger Grösse von dem hinteren Scheidengewölbe aus fühlen.

Als secundär in die Scheide gelangte Bildungen müssen wohl auch die Lipome angesehen werden, welche von dem fetthaltigen retrovaginalen Bindegewebe ausgehend sich in die Scheidenhöhle vorwölben können (Pelletan).

In gewohnter Weise schliesse ich hier auch noch die Besprechung der an der Scheide vorkommenden cystischen Bildungen an. Einen Theil derselben, die Gascysten, habe ich schon erwähnt (S. 387), auch schon hervorgehoben, dass ihre Genese noch nicht ganz sichergestellt erscheint, wenngleich die meisten neueren Untersucher eine Entwicklung aus lymphatischen Gebilden annehmen. Eine scharfe Grenze dieser Cysten gegen andere lässt sich nicht ziehen, jedenfalls sind aber die an der Scheide vorkommenden cystischen Gebilde nicht gleichwerthig, wie sich schon daraus ergibt, dass sie theils oberflächlich, theils in der Tiefe gelegen sind, theils eine deutliche Begrenzungsmembran haben, theils nicht, theils einer Zellenauskleidung ganz entbehren, theils von endothelialen, theils von epithelialen Zellen ausgekleidet sind. Im letzteren Falle ist die Auskleidung keineswegs immer eine vollständige, auch der Charakter der Zellen ein wechselnder, so dass man in derselben Cyste hier Cylinderepithel (selbst mit Wimperbesatz), da geschichtetes Plattenepithel finden kann. Auf den Charakter des Epithels darf deshalb für die Beurtheilung der Genese nicht zu viel Werth gelegt werden. Im allgemeinen wird man tiefgelegene Cysten mit Plattenepithel, besonders wenn darunter Papillenbildungen (also Schleimhaut) sich zeigen, auf Reste eines zugrundegegangenen Müller'schen Ganges (s. S. 379) beziehen dürfen, andere, besonders wenn sie über den Fornix hinaus in die Ligamenta lata hineinreichen, mögen aus Resten eines Wolff'schen Ganges*) hervorgegangen sein, in welchem Falle man wie bei den vorigen glatte Muskulatur in der Cystenwand zu erwarten hat, während man bei oberflächlich gelegenen, dünnwandigen, nicht schleimhäutigen Cysten an Drüsencysten denken kann, seien es nun Retentionscysten, aus ausnahmsweise vorhandenen Drüsen entstanden, oder neugebildete Cystadenome, deren Vorkommen durch neuere Beobachtungen gestützt wird. Ausserdem ist die Entstehung von Lymphcysten (aus erweiterten Lymphgefässen oder Saftkanälchen), von Gefässcysten (Entwicklung durch Vacuolenbildung in einem thrombosirten venösen Gefässchen), von Cysten aus Blut- und Lymphextravasaten beschrieben worden. Eine Cystenbildung durch Verwachsung der Ränder geschwollener Falten der Schleimhaut, also eine Art Retentionscyste an der Oberfläche der Schleimhaut ist von Winkel beschrieben worden, aber ihr Vorkommen in der Scheide kann noch

*) Es sind solche Cysten auffällig häufig neben Doppelbildungen des Uterus und der Scheide beobachtet worden.

nicht als sichergestellt betrachtet werden, während allerdings am Hymen dieser Bildungsmodus nachgewiesen ist.

Der Sitz der Scheidencysten ist hauptsächlich an der vorderen, demnächst an der hinteren Wand, ihre Grösse kann die von Erbsen, Hühnereiern, selten die eines Kindskopfs erreichen, ihr Inhalt ist bald serös, klar, bald dicklich, schleimig, oft getrübt durch abgestossene Epithelzellen oder Leukocyten, Fetttropfen, Cholestearintafeln, manchmal blutig.

Zu Verwechselung mit Scheidencysten können führen cystische Bildungen des paravaginalen Gewebes, welche aus Blutergüssen sowie durch Vergrösserung eines im Septum rectovaginale gelegenen Schleimbeutels (Hygroma rectovaginale, Verneuil) hervorgehen können. Zuweilen täuschen sich vorwölbende Becken-Echinococcen Cysten vor.

Schleimpolypen: Kiwisch, Klin. Vortr. 2. Aufl. II, 572.

Papilläre und sonstige Fibrome, Fibromyome: Lebert, Traité d'anat. path. p. 155; Lisfranc, Clin. chir. III, 1843 (bei kleinen Mädchen); Kleinwächter, Ztsch. f. Heilk. III, 335, 1882 (mit Literaturzusammenstellung); Hastenpflung, Ueb. vagin. Myome, Diss. Jena 1888; Stumpf, Münch. med. Woch. 1890, S. 694 (Myofibrom); Hofmokl, Wien. med. Presse 1891, No. 32 (Kindskopfgrosses Fibromyom); Strassmann, Gyn. Ctbl. 1891, S. 825 (Verkalktes Fibrom u. lymphangiectat. Fibrom); Hasenbalg, Ztsch. f. Geb. u. Gyn. 23, S. 52, 1892 (fibrös. Polyp); selbst bei einem Neugeborenen ist von A. Martin, ebenda III, 406, 1878 ein fibröser Scheidenpolyp beobachtet worden.

Sarcome, Fibrosarcome: Steinthal, Ueb. d. primäre Scheidensarcom, Virch. Arch. 111, p. 449, 1888 (mit Literaturangaben); Herzfeld, Wien. Ztg. 1889, No. 48; Rosthorn, Wien. kl. Woch. 1889 No. 38; Kalustow, Arch. f. Gyn. 40, S. 499, 1891 (Lit.); Schuchardt, Verhdlg. d. Ges. f. Gyn. 1888, p. 237 (papill. Scheidensarcom kleiner Kinder); Gränicher, Congen. Sarcome d, Vag. Diss. München 1888 (Lit.); Frick, Virch. Arch. 117, p. 248, 1889 (desgleichen). Ich selbst habe kürzlich (Körner, Diss. Göttingen 1892) einen Fall von papillärem Fibrosarcom bei einem 2jährigen Kinde beobachtet; die theils lappigen, theils knotigen Geschwülste sassen hauptsächlich an der vorderen Scheidenwand und seitlich; die Scheide war mächtig ausgedehnt, mit dem Cervicaltheil des Uterus vollständig verschmolzen, während das Corpus zwar auch verdickte Schleimhaut besass, aber seine Gestalt im Wesentlichen behalten hatte. Zahlreiche polypöse Geschwülste an der hinteren Wand der Harnblase, diffuse Sarcombildung des Peritoneums; Tod an Peritonitis.

Man mag zur Erklärung dafür, dass grade bei kleinen Kindern in der Scheide eine Neigung zur Bildung papillärer und polypöser Neubildungen besteht, mit Ahlfeld (Arch. f. Gyn. XVI, Heft 1) darauf hinweisen, dass nach Dohrn's Untersuchungen in der 18—19. Woche des Fötallebens eine deutliche papilläre Wucherung an der Oberfläche der Scheide hervortritt.

Quergestreifte Muskulatur fand sich in mehreren Geschwülsten: Kaschewarowa Rudnewa, Virch. Arch. 54, p. 65, 1872 (Klebs, Hdb. 2, S. 961 hat dieselbe Geschwulst untersucht und leitet die Muskelfasern, von denen er auch noch junge, sarcolemmlose Fasern, aber keine Spindelzellen mit Disdiaklasten, welche Fr. K. R. gefunden hatte, mehr nachweisen konnte, von einer Wucherung paravaginaler Fasern [Levator ani] ab). Hauser, Virch. Arch. 88, p. 165, 1882 (Hauptsächlich Rund- und Spindelzellensarcom mit glatten Muskeln und, ohne Zusammenhang mit normaler Muskulatur, quergestreiften Fasern sowie einzelnen Nestern von epithelialen Zellen). Kolisko, D. polypöse Sarcom d. Scheide im Kindesalter, Wien. klin. Woch. 1889, No. 6, p. 119 (3 Fälle, alle mit quergestreiften jungen Muskelfasern bezw. [1mal] querg. Spindelzellen). S. auch die Literatur bei Uterussarcom.

Krebs: Küstner, Arch. f. Gyn. X, p. 278, 1876 (Zusammenstellung primärer K. d. Scheide); Zizold, Z. prim. Krebs d. Vag. Münch. med. Woch. 1889 (Lite-

raturzusammenstellung); A. Hecht, Desgl. 1891; Spencer Wells, Volkm. Slg. klin. Vortr. No. 337, 1890. Krebs aus einer Pessarerosion: Meyer, Ztsch. f. Geb. u. Gyn. 22, S. 179, 1891 (Lit.). Die Literaturberichte aus den letzten Jahren weisen fast regelmässig einen oder mehrere Fälle von primären Scheidenkrebsen auf. — Ueber multiple Epitheliombildung auf der Vaginalschleimhaut und Krebsbildung an der Cervix: Schwarz, Arch. f Gyn. 28, 1886. Es sollen reine Epithelhyperplasien ohne Eindringen in die Tiefe und ohne Wucherung der Papillen vorhanden gewesen sein; später Recidiv auf der intacten Schleimhaut und nun auch Krebs der Portio, wo vorher nur eine nicht verdächtige Erosion vorhanden war. Leukoplasie und Cancroid: Reclus, Gaz. des hôp. 1888, p. 685. Secundäre Scheidenkrebse (bis zum Introitus) als Impf- oder Kontactsmetastasen bei primärem Corpuskrebs: Fischer, Ztsch. f. Geb. u. Gyn. XXI, 185, 1891.

Retrovaginale Lipome: Pelletan, Clin. Chir. I, 224, 1870.

Ueber die Cysten vergl. auch die bei Entzündungen angeführte Literatur. Uebersicht bei Johnston, Amer. Journ. of Obst. 1887, p. 1121, und Kümmel, Virch. Arch. 114, S. 407, 1888; Schulte, Ueb. d. Cyst. d. Vag. Diss. Göttingen 1878; Fischel, Arch. f. Gyn. 33, S. 121, 1888; Jacobs, Des Kystes vasculaires du vagin, Arch. de phys. 1888, p. 261; Takahasi, Deutsche med. Woch. 1888, No. 23; Combes, Kystes du vagin, Thèse de Paris 1889, No. 292 (Lit.); Curatulo, Morgagni 31, p. 246, 1889; Kleinwächter, Ztsch. f. Geb. u. Gyn. 16, S. 36, 1889 (Unter 9 Fällen 1mal Cyste mit Adenombildung); Poupinel, Rev. de chir. 1889, Juli, und Bull. de la soc. anat. de Paris 1889, p. 466 (Gärtn. Kan.); Rehoul, Ann. de gyn. 1889, Aug. (2 Cysten Gärtn. Kan.); Thorn, Ctbl. f. Gyn. 1889, S. 657 (aus traumat. Lymphextravasaten); Baldy, Med. and Surg. Reporter, 42, p. 199, 1890; Cossti, Riv. di ostet. e ginec. I, 149, 1890; Klein, Ztsch. f. Geb. u. Gyn. 18, S. 82, 1890 (W. G. bei Uterus septus c. Vag. septa); Santoni, Contr. à l'étude des Kystes des vagin. Thèse de Paris 1890, No. 288; Winkel, Lehrb. d. Frauenkr. 2. Aufl., 1890. S. 112, beschreibt Einstülpungen der Vaginaloberfläche, in denen Schleimretention statthaben kann, und die bes. bei Frauen, die wiederholt geboren haben, sich finden; Löwenthal, Fall v. cyst. Erweiterung d. Wolff'schen Ganges, Diss. Würzburg 1890 (reichte links vom Fundus uteri bis zur Mitte der Scheide bei Uterus bilocularis sept. cum vagin. septa); Schmal, Nederl. Tijdschr. v. Verlosk. u. Gyn. III, Ref. Gyn. Ctbl. 1891, p. 840 (Entstehung aus Drüse); Görl, Cyste im Hymen einer Erwachs. Arch. f. Gyn. 42, S. 381, 1892.

Im Epithel von Scheidencysten kommt Glycogen vor: Langhans, Virch. Arch. 120, p. 61, 1890.

An 3 ca. kirsch- bis wallnussgrossen Cysten einer prolabirten Vagina, von welchen 2 an der vorderen und 1 an der hinteren Wand sassen und welche einen schleimigen Inhalt hatten, fand ich ein geschichtetes Plattenepithel mit basalen Cylinderzellen, darunter eine zellig infiltrirte Schleimhaut mit vereinzelten Papillen und an einer Stelle drüsige Bildungen mit Cylinderepithel-Auskleidung.

Regressive Ernährungsstörungen.

Ueber den Schwund der Runzeln durch häufigen Gebrauch der Scheide, sowie über die allgemeine Atrophie und Schrumpfung der Scheidenwandungen im Alter habe ich schon früher Mittheilung gemacht.

Als eine Art von Degeneration kann man die Verhornung oder besser epidermoidale Umbildung ansehen, welche das Scheidenepithel erleidet, sobald es bei Prolaps zwischen der Schamspalte zum Vorschein gekommen ist. Nicht nur dicke Lagen verhornter Zellen treten auf, welche der Oberfläche ein weissliches, trockenes, epidermisartiges Aussehen verleihen, sondern auch ein Stratum granulosum mit Keratohyalinkörnern, welche dem normalen Scheidenepithel fehlen (Posner). In den oberen Schichten kommen dabei auch Hornkugeln vor. Bei Negerinnen nimmt die vorgefallene Scheide die schwarze Pigmentirung der Haut an (Schröder).

Von gangränösen Prozessen ist die seltenere Noma zu erwähnen, welche meist von der Vulva aus auf die unteren Theile der Scheide übergreift, aber auch selbständig und im oberen Theil vorkommt, wo sie dann auch auf den Uterus und selbst die Blase übergreifen kann. In vielen Fällen war gleichzeitig Noma des Gesichts vorhanden.

Sehr viel häufiger ist die gewöhnliche feuchte Gangrän, welche sowohl an den Aftergebilden, besonders den Krebsen der Scheide vorkommt, als auch an dem Scheidengewebe selbst, hauptsächlich im Anschluss an das Puerperium. Starke Quetschung zwischen Kindskopf oder Instrumenten und dem Knochen ist die hauptsächlichste Ursache des Absterbens der Gewebe, doch können auch von aussen eingedrungene Fremdkörper Drucknecrose und daran anschliessend Gangrän erzeugen. Weiterhin kann sich Gangrän secundär zu entzündlichen Prozessen, welche mit Necrotisirung verbunden sind, hinzugesellen, zu Diphtherie, besonders aber auch zu der dissecirenden phlegmonösen Entzündung (s. S. 386). Vielleicht schliesst sich hier auch die exfoliative Kolpitis an, insofern als bei derselben zwar keine Gangrän, aber anscheinend doch eine Necrose und Abstossung des Epithels erfolgt.

Eine umschriebene anämische Necrose liegt nach Zahn's Vermuthung gewissen von ihm als Ulcera rotunda bezeichneten Geschwüren zu Grunde. Die Geschwüre sind kreisrund, haben blasse, scharf abfallende Ränder, rothen, nicht indurirten, mit wenig Eiter bedeckten Grund. In einem solchen Falle fand Zahn die Arter. uterina stark sklerosirt und den nach dem Geschwür, welches im hinteren Scheidengewölbe lag, hinführenden Ast verschlossen. Mikroskopisch zeigte sich eine kleinzellige Infiltration der Umgebung, Verfettung der Muskelfasern, am Geschwürsgrund starke Ansiedelung von Kokken. Ausser der Anämie hat vielleicht auch die saure Beschaffenheit des Scheidensecrets eine Rolle bei der Entstehung der Geschwüre zu spielen. Nachdem übrigens neuerdings ein als Ulc. rot. diagnosticirtes Geschwür als ein tuberculöses erkannt worden ist, wird man doppelte Vorsicht bei der Bestimmung zweifelhafter Geschwüre anwenden müssen.

Indem wegen der erosiven, entzündlichen, diphtherischen, tuberculösen, syphilitischen, krebsigen Geschwüre auf die betreffenden vorhergehenden Kapitel verwiesen wird, bleibt noch das Schankergeschwür (weicher Schanker) zu erwähnen übrig, welches, mit den bekannten Eigenschaften ausgestattet, hauptsächlich in der Nähe des Introitus vorkommt. Multiple Schanker, insbesondere auch Contactgeschwüre (Abklatsch-G.) werden auch in der Scheide beobachtet. Wenn das Geschwür ausnahmsweise am hinteren Scheidengewölbe sitzt, so kann ein Contactgeschwür an der Portio entstehen. Die Geschwüre, welche durch Confluenz gross werden können, dringen nicht weit in die Tiefe; die tieferen heilen durch runde, wenig erhabene, glänzende Narben, die oberflächlichen lassen kaum erkennbare Spuren zurück. Phagedänische Schanker kommen wie am Penis vor.

Verhornung: Posner, Virch. Arch. 118, p. 405, 1889; Crosti, Studii di ostet. e gyn. Festschr. 1890, Ref. Gyn. Ctbl. 1891, p. 628.

Necrose: Herman, Spontane Gangr. des oberen Theils der Vag., der Portio

vaginalis und des Blasengrundes, Obstetr. Transactions, XXIX, 244, 1888. — Einen eigenthümlichen Erweichungszustand mit Ablösung einzelner Schleimhautpartien von der Muscularis und tödtlicher Blutung beschreibt Obré, Lancet 1857, II, 3. Octbr.

Ausgedehnte Verätzung mit folgender schwerer Blutung: Bétrix, Ann. de gyn. 1890, April.

Ulcus rot.: Zahn, Virch. Arch. 95, p. 388, 1884 und 115, p. 167, 1889; Browicz, Przegl. Lekarskiego 1887, Ctbl. f. Gyn. 1888; Defay, Arch. bohêm. de méd. III, p. 34, 1889 (Tuberculose).

Veränderungen der Lage, der Continuität und des Lumens.

Es gibt zwei verschiedene Arten von Lageveränderung der Scheide, die Einstülpung und die Umstülpung, welche beide, wenn die eingestülpten oder umgestülpten Theile zwischen der Schamspalte zum Vorschein kommen, einen Prolaps bedingen. Bei vollständigem Prolaps ist das Gewölbe verschwunden. Die Einstülpung kann als Descensus bezeichnet werden, wenn sie noch nicht bis zum Prolaps gediehen ist. Sie kann nur die vordere oder, seltener, nur die hintere Wand betreffen oder auch beide zugleich; sie kann nur an den oberen oder nur an den unteren Abschnitten jeder Wand vorhanden sein. Bei der vorderen Einstülpung ist sehr häufig auch die Blase mit verändert, indem eine divertikelartige Ausstülpung derselben mit der Einstülpung der Vaginalwand correspondirt (Cystocele vaginalis). Die entsprechende Veränderung am Mastdarm (Rectocele vaginalis) kommt gleichfalls vor, doch weit seltener, weil die Verbindung zwischen Mastdarm- und Scheidenwand eine viel weniger innige ist als zwischen Scheiden- und Blasenwand. Bei den hinteren Einstülpungen kann auch die Excavatio recto-uterina betheiligt sein, in deren Ausstülpung Darmschlingen (Enterocele vaginalis) oder seltener Theile von Eierstockstumoren (Ovariocele vaginalis) oder auch nur Flüssigkeiten vorhanden sind. Nur ganz ausnahmsweise und unter besonderen Verhältnissen (Descensus uteri) kommt eine Ausstülpung der ja für gewöhnlich nicht bis zur Scheide reichenden Excavatio utero-vesicalis vor (Hernia vaginalis anterior). Sobald ein Prolaps der Scheide eingetreten ist, entsteht die schon im vorigen Kapitel erwähnte epidermoide Umwandlung der Scheidenoberfläche, welche meistens auch eine Abglättung erfährt. Durch die mit der Lageveränderung verbundene Circulationsstörung, durch äussere Einwirkungen aller Art, durch Benetzung mit Urin werden allerhand weitere Veränderungen, Hyperaemie, Oedem, Geschwüre (auch Narben) bewirkt. Die Geschwüre sitzen hauptsächlich in der Nähe der am meisten hervorragenden Stelle.

Die Einstülpung der Vaginalwandungen kann eine primäre und eine secundäre sein; im ersteren Falle ist ihre eigene Erschlaffung und ihre mangelhafte Fixation die Ursache der Veränderung, im zweiten wird sie von Nachbargebilden gewaltsam in die Höhle hineingedrängt. Das letztere kann seitens der Blase, des Mastdarms oder sonstiger Gebilde der Nachbarschaft, aber auch seitens des herabsinkenden Uterus geschehen, ersteres kann eine Folge der Ueberdehnung bei Schwangerschaft und Geburt, der Erschlaffung bei chron. Catarrh, der Ausweitung durch sonstige Ursachen sein. Selbst die Altersveränderungen, ins-

besondere der Schwund des perivaginalen Fettgewebes, die Erschlaffung des ganzen Beckenbodens kann allein schon die Anlage zum Prolaps bedingen. Das erklärt die Häufigkeit der Einstülpung im späteren Lebensalter, wie die Wirkung des Gebäraktes sich in der weiblichen Blütezeit bemerklich macht Bei unentwickelten Mädchen ist der Prolaps ungemein selten, er ist aber gelegentlich doch schon in den ersten Lebenstagen beobachtet worden. Hierbei spielt dann wohl eine unvollständige Entwicklung des Dammes und angeborene Schwäche des Beckenbodens die Hauptrolle. Ueberhaupt scheinen angeborene Eigenthümlichkeiten des Baues der Beckeneingeweide von Wichtigkeit bei der Entstehung von Vaginalprolaps zu sein, da wiederholt gewisse erbliche Beziehungen (das Auftreten in aufeinander folgenden Generationen, das Auftreten in Familien, wo Hernien, Ausprolaps vorkamen) festgestellt werden konnten.

Fig. 82.

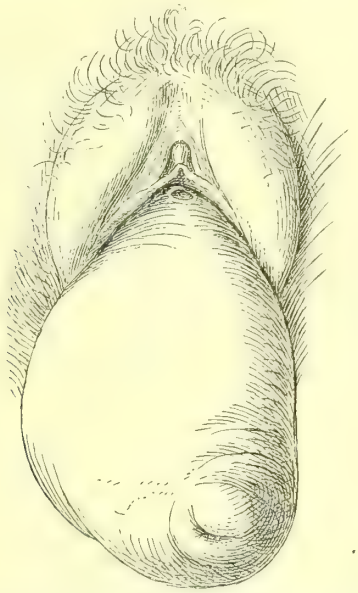

Inversion und Prolaps der Scheide mit Prolaps des Uterus. $^1/_2$ nat. Gr.
An der Spitze des aus der Vulva vorragenden Wulstes sieht man das Orificium uteri externum, am oberen Ende unter der Clitoris das verzogene Orificium urethrae.

Wie die Einstülpung der Scheide primär und secundär sein kann, so sind in umgekehrtem Verhältniss die Veränderungen der Nachbarorgane, insbesondere der Blase und des Uterus, secundär oder primär. Ueber die Bedeutung der Cystocele vergleiche man das S. 235 Gesagte, die Bedeutung der Scheidenprolapse für den Uterus soll bei diesem erörtert werden.

Die gleichmässige Umstülpung der ganzen Scheidenwand, welche in der Regel am Scheidengewölbe beginnt, das damit verschwindet, wird wesentlich bedingt durch einen Descensus und Prolapsus uteri;

ist die Inversion bis zur totalen gediehen, so liegt die ganze Scheide wie ein umgestülpter Handschuhfinger vor der Schamspalte und ist zu einem mehr oder weniger dicken Tumor durch den aus der Beckenhöhle heraustretenden Uterus umgewandelt (s. Fig. 82).

Die Abbildung zeigt, in welcher Weise dabei auch eine Verlagerung und Verzerrung des Orificium urethrae vorhanden ist. Die Inversion kann auch zustande kommen dadurch, dass eine beträchtliche Hypertrophie des supravaginalen Theils der Cervix uteri (Fig. 83) entsteht. Die nach unten zu wachsende Cervix zerrt das Gewölbe mit herunter und bewirkt so eine immer weiter gehende Inversion. Selten wird dieser Effect durch Geschwülste erzeugt. Ueber das umgekehrte Verhältniss (primärer Scheidenprolaps, secundäre Hypertrophie) wird ausführlich beim Uterus die Rede sein.

Fig. 83.

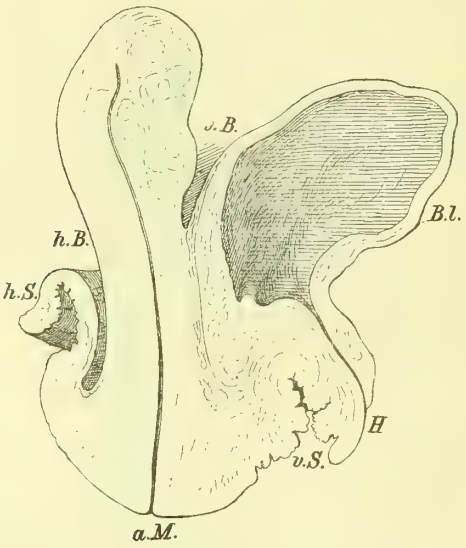

Supravaginale Cervixhypertrophie mit Scheidenprolaps, mehrere interstitielle Fibromyome in der vorderen Wand des Corpus. $^2/_3$ nat. Gr.
a. M. äusserer Muttermund, v. S. vordere, h. S. hintere Scheidenwand, v. B. vordere, h. B. hintere Bauchfelltasche, B.l. Harnblase, H Harnröhrenmündung.

Bei den Einstülpungen der Scheidenwand durch im Douglas'schen Raum eingeklemmte Darmschlingen oder durch den retrovertirten schwangeren Uterus (Metrokolpocele) hat man eine Perforation der Scheide über den sich einstülpenden Theilen beobachtet.

Sonstige Störungen des Zusammenhanges durch Zerreissung (Rupturen) entstehen am häufigsten während der Geburt, bald in Gestalt von oberflächlichen Einrissen, bald von vollständigen Durchtrennungen. Sie sitzen vorzugsweise am Introitus, wo nicht selten Dammrisse mehr oder weniger weit in die Vagina hineinreichen, oder am Fornix im Anschluss an die Einrisse des Muttermundes, von wo oft weithin nach einer oder beiden Seiten die Risse sich erstrecken. Ge-

fährlich ist hier die Nähe des Peritoneums, da die Rupturen in dasselbe hineingehen und eine Eröffnung der Bauchhöhle mit allen ihren verschiedenen Folgen bewirken können. Selten ist ein selbständiger Längsriss in der Continuität der Scheide, Querrisse finden sich am Gewölbe, wo eine vollständige Abtrennung der ganzen Scheide vom Uterus (Kolpaporrhexis) zustande kommen kann. Es braucht kaum bemerkt zu werden, dass auch durch allerhand fremde Körper, welche mit oder ohne Absicht in die Scheide eingeführt werden, Verletzungen derselben entstehen können, dagegen verdient es besonders erwähnt zu werden, dass auch durch den Coitus sowohl leichtere wie schwerere Verletzungen bewirkt werden können.

Die physiologischen Einrisse des Hymens beim Beginn des Geschlechtsgenusses reichen zuweilen in die eigentliche Scheidenwand hinein und können dann durch ihre grosse Schmerzhaftigkeit sowie durch eine folgende starke Blutung sehr störend wirken, bei heftigem, ungeschicktem Coitus können auch an anderen Stellen Verletzungen entstehen, ja wiederholt sind Fälle mitgetheilt, wo nichts derartiges vorlag, sondern anscheinend nur eine eigenthümliche Lagerung der Frau als Ursache des Ereignisses angeschuldigt werden kann. Durch vorgängige pathologische Prozesse kann die Zerreisslichkeit der Scheide erhöht sein. Die kleineren Einrisse heilen meist leicht, wenn nicht etwa, was bei puerperalen Verletzungen ja freilich immer noch zu oft eintritt, eine Wunddiphtherie oder septisch-phlegmonöse Affection sich hinzugesellt. Seitliche, längsverlaufende flache Narben sind meistens auf puerperale Verletzungen zurückzuführen. Die tieferen Risse können durch starke Blutung das Leben bedrohen, besonders wenn sie sich an der blutreichen Scheide Schwangerer und an den Columnae rugarum mit ihren Schwellkörpern einstellen, und selbst bei ihrer Heilung kann noch durch Narbenstenose ein dauernd abnormer Zustand hergestellt werden.

Eine durch pathologische Vorgänge bewirkte Continuitätstrennung kann gleichfalls als Folge des Geburtsaktes auftreten, wenn infolge einer Quetschung eine Necrose und dann durch Abstossung des Necrotischen ein Substanzverlust entsteht. Weiterhin können alle die früher aufgeführten geschwürigen Prozesse, in erster Linie die carcinomatösen, Perforationen der Wand herbeiführen. Viel seltener ist es, dass ausserhalb der Vagina sich abspielende Processe eine von aussen nach innen gehende Perforation zuwege bringen. Am häufigsten kann das noch vom Mastdarm aus beim Vorhandensein syphilitischer Rectalgeschwüre geschehen, wobei dann meist ein perivaginaler Abscess in die Scheide durchbricht. Die Bedeutung der Perforationen der Scheide liegt darin, dass durch dieselben meistens Communicationen mit der Blase oder dem Mastdarm, selten mit Dünndarmschlingen hergestellt werden (Fisteln), die ausserdem allerdings auch durch die traumatischen Rupturen bewirkt werden können.

Die Fisteln sind am häufigsten Blasenscheidenfisteln, entsprechend der Thatsache, dass das Geburtstrauma vorzugsweise die vordere Wand (hinter der Symphyse) trifft und auch die Krebse eher

nach der Blase als nach dem Mastdarm vorzudringen pflegen. Am häufigsten sind die richtigen Blasenscheidenfisteln, selten Urethral-Scheidenfisteln, am seltensten Blasen-Cervicalfisteln. Die Mastdarmscheidenfisteln können durch Dammrisse entstehen und sitzen dann unten, oder durch syphilitische, dysenterische, carcinomatöse, gangränöse Ulceration und sitzen dann an verschiedenen Stellen. Es können gleichzeitig Fisteln an der vorderen und an der hinteren Wand vorhanden sein (Mastdarmblasenscheidenfisteln), welche dann in der Regel entweder aus einem Geburtstrauma hervorgegangen oder durch krebsige Ulceration entstanden sind. Die seltenen Dünndarmscheidenfisteln setzen eine Eröffnung der Bauchhöhle im Douglas'schen Raume und eine Einlagerung einer Darmschlinge in den Substanzdefect voraus. Legt sich nur die Wand des Darmes vor, so bildet die Fistelöffnung eine seitliche Lücke in der Wand, wenn aber eine ganze Schlinge vorfällt, die gangränös abgestossen wird, so bildet sich ein Anus praeternaturalis vaginalis, indem das obere und das untere Darmstück nur noch mittelst der Scheidenhöhle mit einander in Verbindung stehen.

Bauchhöhlenscheidenfisteln entstehen gelegentlich durch den Durchbruch eines abgesackten peritonealen Beckenexsudates, eines vereiterten Ovarialtumors, eines extrauterinen Fötus etc.

Die Fisteln können in Bezug auf ihre Weite die grössten Verschiedenheiten darbieten von weitklaffenden Oeffnungen bis zu haarfeinen Spalten, aus denen, wenn sie am Mastdarm sitzen, höchstens Gase, keine Fäcalien auszutreten vermögen. Die frischen und fortschreitenden Fisteln zeigen die ihrer Entstehung entsprechenden Zustände ihrer Ränder, bei alten Fisteln, nach Ablauf der zu Grunde liegenden Prozesse, zeigen die Ränder häufig eine indurirte, callöse Beschaffenheit. Durch die oft weit in die Nachbarschaft sich erstreckende schwielige Induration des Gewebes kann eine Stenose der Vagina erzeugt werden, im übrigen können die durch die Fistelöffnung aus Blase oder Darm eintretenden differenten Stoffe allerhand entzündliche, necrotische, gangränöse Processe in der Scheide hervorrufen. Die nicht krebsigen Fisteln können unter Narbenbildung heilen, doch tritt Spontanheilung nur selten ein.

Bei den Veränderungen des Lumens kann es sich um Erweiterungen oder Verengerungen bezw. Verschliessungen handeln. Erweiterung der Scheide entwickelt sich nach ausgiebigem Gebrauch, insbesondere mit der zunehmenden Zahl der Geburten, im Alter, bei chronischem Catarrh; durch Tumoren kann die Scheide ebenso erweitert werden, wie durch sich aufstauenden Inhalt. Eine solche Aufstauung ist aber dann möglich, wenn im Verlaufe der Scheide eine Stenose oder Atresie vorhanden ist. Das Vorkommen angeborener Verengerungen wurde bei den Missbildungen erwähnt, über die Entstehung erworbener Stenosen und Atresien finden sich bei den Entzündungen und regressiven Ernährungsstörungen die nöthigen Angaben. Dass durch Geschwülste sowie Fremdkörper die Scheide verstopft, dass sie durch Druck von der Umgebung comprimirt werden kann,

bedarf nicht noch weiterer Ausführung. Nur ganz ausnahmsweise sitzen die erworbenen Verengerungen an dem Hymen, am häufigsten in den oberen Abschnitten; sie können sich über kleinere oder grössere Abschnitte erstrecken, manchmal sind sie nur durch bandartige Schleimhautstücke bedingt, welche, nachdem sie mit einem Ende losgelöst worden waren, an einer anderen Stelle mit diesem wieder anwuchsen. Die Starrheit und Festigkeit der Stenose hängt davon ab, wie weit das fibröse Gewebe sich in die Tiefe erstreckt, je mehr das perivaginale Gewebe dabei betheiligt ist, um so unnachgiebiger wird die Verengerung sein. Eine vorhandene Stenose kann secundär sich verstärken und zur völligen Atresie werden, indem die einander genäherten Ober-

Fig. 84.

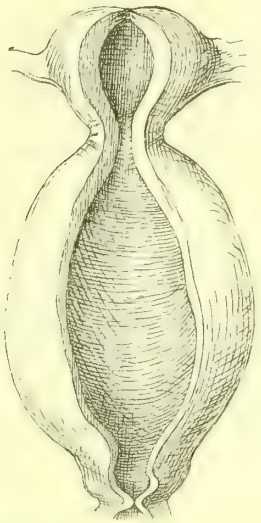

Hämatokolpos bei congen. Atresia hymenalis. Tod durch Sepsis nach der Operation. $^1/_3$ nat. Gr. Starke Dilatation und Hypertrophie der Scheide, geringe des Uterus.

flächen noch weiter mit einander verwachsen. Am häufigsten tritt eine solche secundäre Verengerung während der Schwangerschaft infolge der von ihr abhängigen Anschwellung der Vaginalwand und den so häufigen mit Epithelverlust einhergehenden Catarrhen auf. Aber nicht nur eine Verstärkung, sondern auch eine primäre Bildung von Atresien kann erst im Verlaufe einer Schwangerschaft auftreten; in beiden Fällen sind operative Eingriffe zur Ermöglichung der Geburt nothwendig.

Andere Folgen entstehen, wenn keine Schwangerschaft vorliegt, sie können aber sehr verschieden sein, je nachdem ein grösserer oder geringerer Flüssigkeitserguss in die Scheidenhöhle stattfindet. Es muss nämlich eine Retention dieses Inhalts eintreten, die geringfügiger ist bei blosser Verengerung, eine totale bei völligem Verschluss. Da vor der Geschlechtsreife fast nichts von der Scheide oder dem Uterus

secernirt wird, so pflegen Atresien bei Kindern unbemerkt zu bleiben, Störungen functioneller und anatomischer Art treten erst auf, wenn die menstruellen Blutungen beginnen. Dann häuft sich das Blut hinter der verschlossenen Stelle an, mit jeder Periode nimmt trotz der in der Zwischenzeit vor sich gehenden theilweisen Resorption seine Menge zu, die Scheidenwand wird gedehnt, sowohl in die Breite wie, wenn auch weniger, in die Länge, sie antwortet auf diesen Reiz mit Contractionen und hypertrophirt infolge dessen im Laufe der Zeit so sehr, dass die Wand trotz ihrer Ausdehnung eine Dicke bis zu 1 cm erreichen kann (Haematokolpos, Fig. 84). Je weiter unten die Atresie sitzt, um so auffälliger wird die Veränderung der Vagina sein; bei hymenaler Atresie sieht man schon von aussen eine starke Vorwölbung der Genitalien und des Dammes mit Klaffen der Schamspalte und Verstreichen des Frenulum labiorum. Die Erweiterung kann sich auch auf den Uterus erstrecken, doch ist dessen Veränderung oft nur eine minimale. In besonders schweren Fällen greift die Stauung sogar auf die Tuben über, ja es kann Blut in die Bauchhöhle gelangen.

Seltener besteht der Inhalt aus einem mehr schleimigen Secret, doch trifft man das sowohl bei Kindern, wie bei alten Frauen jenseits der Katamenien und bei solchen Frauen, welche an Amenorrhö leiden. Der angehäufte Scheideninhalt kann durchbrechen; nicht immer geschieht das in günstiger Weise in der normalen Richtung nach aussen, sondern es sind auch Durchbrüche nach dem Rectum beobachtet worden. Der Durchbruch sowohl wie die künstliche Eröffnung des Hämatokolpos bringt die Gefahr, dass das Blut nicht ganz abfliesst, dass der Rest unter dem Zutritt von Bakterien sich zersetzt und nun als Entzündungserreger auf die Scheidenwand wirkt.

Bei Verdoppelung der Scheide kann einseitige Atresie und einseitiger Hämatokolpos vorhanden sein; ein Durchbruch erfolgt dann gern in das zweite Rohr (meist im Uterusseptum).

In Betreff der Literatur über die in diesem Capitel abgehandelten Veränderungen, welche ein hervorragend praktisches Interesse haben, wird auf die Lehrbücher der Gynaecologie und Geburtshülfe verwiesen.

Neuere Literatur (s. auch bei Uterus): Duplay et Chaput, Etude sur les prolapsus gén. Arch. gén. de méd. 1889, I, p. 641, II, 48; Champneys, Obstetr. Transact. London 1884, berichtet von Frauen mit Prolaps, deren Eltern an Hernien litten, und erwähnt eine Familie, in der Mutter und Tochter einen Prolapsus vaginae, 3 Söhne aber in der Kindheit einen Prolapsus ani hatten. Doran, Lancet 1884, p. 757 (Bezieh. zu Hern. u. Erblichkeit); Hadra, Amer. Journ. of obst. 1889, p. 457; Vignard, Arch. de tocolog. XVI, 112, 1889 (seltene Formen, Heredität); Herman, Obst. Transact. 1889, p. 276 (Veränderungen im Beckenboden bei leichtem Prolaps); Oliver, Sudden extroversion of the vagina in a nulliparous female, Brit. med. Journ. 1890, I, 478; Emmet, Amer. Journ. of Obst. 1890, p. 673 (Rectocele).

Vordere Enterocele vaginalis: Etheridge, Journ. of amer. med. assoc. 1887, p. 162 (Gyn. Ctbl. 1887, No. 33, p. 535).

Vaginalbrüche überhaupt: Winkel, Intern. med. Congr. 1890, Bd. III, 8, S. 153, 1891.

Kolpaporrhexis: Hugenberger, Petersb. med. Ztsch. 1875, No. 5 u. 6, Ztsch. f. Geb. u. Gyn. IV, 152.

In der Sammlung des pathologischen Institutes in Göttingen befindet sich ein durch einen totalen Querriss der Scheide bei der Lebenden herausgerissener puerperaler Uterus. Ein mit mehreren flachen Knochen in der Wand versehenes Dermoid des Ovariums hatte sich vor den Riss gelagert und war fälschlich für den Kopf eines zweiten Kindes gehalten worden, zu dessen Extraktion mit der Hand eingegangen, aber statt eines Kindes der Uterus mitsammt dem betreffenden Ovarium herausgeholt wurde. Das zweite, anscheinend auch veränderte Ovarium blieb zurück. Die Frau starb an Sepsis.

Spontane Scheidenruptur mit Austritt des Kindes in die Bauchhöhle: Dührssen, Berl. klin. Woch. 1888, No. 1 (partieller Austritt, Genesung); Everke, ebenda 1890, S. 591 (vollständiger Austritt, auch der Placenta, Genesung).

Isolirter Längsriss mit gr. Perfor. in d. Rectum bei norm. Geburt: Piering, Ctbl. f. Gyn. 1891, S. 961; Schülein, Ueb. Verletz. d. Vagina, welche weder durch d. Geburtsakt, noch durch ärztliche Eingriffe entstanden sind, Ztsch. f. Geb. u. Gyn. 23, S. 347, 1892.

Dünndarmscheidenfisteln: Pétit, Annal. de gynéc. T. 18, 19, 20, 1882 u. 1883. Gleichzeitige Dünndarm- und Blasen-Scheidenfistel: Dahlmann, Arch. f. Gyn. XV, 122.

Stenose und Atresie: Roman, Ueb. d. Verwachs. d. Scheide, Diss. Tübingen 1885; Chadwick, Boston med. and surg. Journ. 1886, No. 22 (7 congenitale, 1 erworbene Sten. od. Atresie); Rokitansky, Ctbl. f. Gyn. 1889, p. 116.

Erworbene Hymenalatresie: Steiner, Wien. med. Woch. 1871, No. 30. Siehe auch Literatur unter Missbildungen, S. 381.

Fremdkörper und Parasiten.

Durch Zufall und öfter noch durch absichtliche Mithülfe können Fremdkörper aller Art, selbst lebende Thiere (z. B. Maikäfer, Fliegenlarven, die in der Scheide aus den dort abgelegten Eiern sich entwickelten) von aussen her in die Scheide gelangen. Seltener findet ein Uebertritt fremder Dinge aus dem Körper selbst statt, indem durch Fisteln aus der Blase oder dem Darm normale oder ebenfalls abnorme Inhaltsmassen der betreffenden Höhlen in die Scheide gelangen oder auch Parasiten von dem Mastdarm aus durch den Introitus überwandern (Oxyuris vermicularis, selbst einmal eine Ascaride). Auch Dinge, welche zu therapeutischen Zwecken eingeführt worden waren, abgebrochene Instrumente, vergessene Pessarien oder Tampons können als Fremdkörper gefunden werden. Bei längerem Aufenthalt können die Körper durch Tripelphosphate und Carbonate incrustirt werden, ich habe aber auch schon wiederholt Fremdkörper der letzteren Art gefunden, welche von einer dicken, mehr oder weniger schmierigen, gelblichen Hülle umgeben waren, die aus abgestossenen Epithelien, Fett in verschiedener Gestalt (Krystalle, Tropfen), Cholesterin, Kalk zusammengesetzt war. Durch starke Incrustation können aus den Fremdkörpern Vaginalsteine werden, die nicht mit abgestossenen und in der Scheide liegen gebliebenen verkalkten Uterusmyomen oder durch Harnfisteln eingedrungenen Harnsteinen verwechselt werden dürfen. Letztere können sich bei bestehender Fistel auch in der Scheide selbst erst bilden oder doch vergrössern.

Die Fremdkörper können verschiedenartige secundäre Störungen erzeugen, welche sämmtlich geeigneten Ortes schon erwähnt wurden

und deshalb hier nur kurz zusammengestellt werden: Catarrh, eiterige und diphtherische Entzündung, Decubitalgeschwüre, Phlegmone, Perforation, Granulationsbildung bis zur völligen Umwachsung, ausnahmsweise Krebsbildung. Durch Vereiterung und Geschwürsbildung an der Wand können die Fremdkörper aus der eigentlichen Scheidenhöhle in die gebildeten pathologischen Höhlen gelangen und schliesslich daselbst mehr oder weniger vollständig abgekapselt werden, so dass sie ganz ausserhalb der Scheide zu liegen scheinen.

Anhangsweise soll hier auch noch kurz der Secrete der Geschlechtsorgane bei der Menstruation und im Wochenbett gedacht werden. Die Menstruationsflüssigkeit ist zuerst mehr schleimig, grau, enthält Cylinderepithelien des Uterus und Plattenepithelien der Scheide, später mischt sich mehr und mehr Blut bei, nicht selten entstehen auch Blutgerinnsel, dann nimmt das Blut wieder ab, bis schliesslich die Masse wieder grau wird und nur noch Epithelien, Leukocyten und Detritusmassen enthält. Die im Wochenbett in reichlicher Menge durch die Scheide sich entleerende Flüssigkeit (Lochien) ist zuerst blutig, dünnflüssig (Lochia cruenta), wird allmählich immer dicklicher, während gleichzeitig die Zahl der rothen Blutkörperchen abnimmt, so dass im Anfang der 2. Woche nur noch ein rosa gefärbter Schleim und endlich etwa vom 10. Tage an eine graue oder weissliche schleimige Masse (Lochia alba), ausfliesst, deren Entleerung noch Wochen lang anhält. Die Zahl der Leukocyten nimmt von Tag zu Tag bis in die 2. Woche hinein zu, ebenso die Zahl der Pflasterepithelzellen, dagegen sind Cylinderzellen des Uterus spärlich. Sehr reichlich sind zu allen Zeiten Detritusmassen vorhanden. So bei normalem Verlauf des Puerperiums; tritt eine Infection ein, so bleibt die blutige Beschaffenheit bestehen oder sie tritt auch erst wieder auf, wenn schon Lochia alba vorhanden waren, und je nach der Art der pathologischen Prozesse wird die Zersetzung der Flüssigkeit durch einen widerlichen bis geradezu fauligen Geruch angezeigt. Ueber die in den Lochien vorkommenden Bakterien s. weiter unten.

Diefenbach, Fremdkörper in d. weibl. Genitalien u. d. Harnblase, Diss. Berlin 1890; Bergmann, W., Harnsteinbildung in d. Vesicovaginalhöhle nach künstl. Obliteration d. Scheide, Ctbl. f. Gyn. 1888, No. 50; Zinsmeister, Blasenscheidenmastdarmstein, Wien. klin. Woch. 1889, No. 48 (12 Jahre nach Entstehung der Fisteln [bei der Geburt] grosser Stein aus phosphors. u. kohlens. Kalk).

Von Parasiten sind, nachdem die pathogenen bei den von ihnen erzeugten Krankheiten schon erwähnt wurden, im wesentlichen noch die in der Scheidenhöhle vorkommenden zu besprechen. Die Oxyuris vermicularis (nebst Jugendformen und Eiern) und Ascaris gehören, wie die Larven von Anthomya mehr zu den Fremdkörpern, die Trichomonas vaginalis, ein Infusorium von birnförmiger Gestalt, 10 μ Länge ohne den ebenso langen starren, zugespitzten Schwanzfaden, mit einem Kern in dem vorderen Leibesabschnitt, in dessen Nähe sich 3 Geiseln befinden und eine bis zur Mitte des Körpers sich erstreckende undulirende Membran ihren Anfang nimmt, scheint ohne wesentliche pathologische Bedeutung zu sein, wenn dasselbe auch hauptsächlich da

gefunden wird, wo eine stärkere Secretion statthat. Hausmann hat es bei 200 schwangeren Frauen 37mal, bei 100 Nichtschwangeren 40mal gefunden.

Aus dem Pflanzenreich kommt der Soorpilz vor, besonders bei Schwangeren, mit dem vielleicht ein Theil wenigstens der nicht selten vorhandenen Sprosspilze in Zusammenhang steht, ausserdem auch vielleicht noch ein anderer, davon verschiedener Fadenpilz, ferner eine Leptothrix, welche mit der von der Mundhöhle bekannten übereinzustimmen scheint und in grosser Menge bei Fluor albus sowie in den Lochien gefunden wird, und endlich eine grössere Anzahl von Bakterien-Arten, Kokken und Bacillen, deren Anzahl, sowohl was die Individuen als was die Arten betrifft, im Menstruations- und Wochenfluss wie in den verschiedenen pathologischen Secreten vermehrt ist.

Die für die Erklärung der puerperalen oder nach Operationen entstehenden Infectionen so wichtige Frage, ob und welche Mikroorganismen normal in den Geschlechtswegen vorkommen, ist in neuester Zeit eifrig bearbeitet worden, doch gehen die Untersucher nicht nur in der Frage weit auseinander, ob solche Organismen vorkommen, welche als pathogene überhaupt und als die Erreger der puerperalen Infection insbesondere bekannt sind, sondern sogar in der Frage, ob überhaupt Organismen normal in den oberen Abschnitten der Scheide und dem Cervicalkanal vorhanden sind, sei es bei Nichtschwangeren, sei es bei Schwangeren oder Wöchnerinnen. Das erscheint zweifellos festgestellt, dass für gewöhnlich die pathogenen Kokken nicht vorhanden sind. Döderlein fand in den Scheiden selbst schon von Kindern einen Bacillus (Scheidenbacillus), in dem er den Producenten des Säuregehaltes des normalen Scheideninhaltes sieht. Daneben war häufig ein Hefepilz, zuweilen eine Anzahl anderer Bakterien aber kein bekannter pathogener Keim vorhanden. Als Erklärung dafür kann die Angabe gelten, dass die Scheidenbacillen, besonders das mit ihren chemischen Produkten versehene Scheidensecret Staphylokokken schnell zerstören. Im abnormen (pathologischen) Secret treten mit der Alkalescenz und den Leukocyten auch pathogene Kokken, darunter in einem Theil der Fälle der für das Puerperalfieber, wie ich schon vor der eigentlichen bakteriologischen Aera gezeigt habe, besonders wichtige Streptokokkus auf.

Wenn sich diese Angaben auch weiterhin als zutreffend erweisen, so wäre damit ein wesentlicher Schritt zur Lösung der Frage, ob beim Puerperalfieber sog. Selbstinfection eine Rolle spielt und wie gross dieselbe etwa ist, gethan, welche bisher auch durch die klinischen Untersuchungen noch nicht völlig entschieden worden ist. Es darf jetzt als selbstverständlich gelten, dass bei Selbstinfection nicht daran gedacht werden kann, dass die Organismen etwa im Körper de novo entstanden seien, von aussen müssen sie bezw. ihre Vorfahren irgend einmal gekommen sein, die Frage kann nur sein, ob sie jedesmal direkt von aussen durch Finger, Instrumente etc. in die Genitalien gebracht seien. Nimmt man Alles zusammen, so wird man m. E. zu der Anschauung sich bekennen müssen, dass in vielen, in den meisten Fällen ein Import der inficirenden Organismen in die Scheide bezw. den Uterus erst von aussen erfolgt ist, dass es aber Fälle gibt, wo die Erklärung nicht nur zulässig, sondern geradezu nothwendig erscheint, dass ohne einen solchen frischen und direkten Import Organismen zur Wirkung gelangt sind, welche in dem Genitalkanal bereits vorhanden waren und welche ähnlich wie das von gewissen Organismen der Mund-

und Rachenhöhle angenommen wird, infolge von Veränderungen der Gewebe, hier besonders infolge der mit Schwangerschaft und Wochenbett verbundenen, in den Stand gesetzt werden an den Geweben festen Fuss zu fassen und in dieselben einzudringen. Es ist dabei sehr wohl möglich, dass auch die Organismen in dem gleichzeitig veränderten Höhleninhalt einen besseren Nährboden als für gewöhnlich gefunden und dadurch eine stärkere Virulenz erhalten haben. Wenn auch zugegeben wird, dass nicht nothwendig und immer Organismen in den normalen Genitalwegen vorhanden sind, so geht doch aus den bisherigen Untersuchungen mit Gewissheit hervor, dass solche vorhanden sein können und dass gerade auch diejenigen, auf welche es besonders ankommt, bei einer gewissen Anzahl von Schwangeren bezw. Wöchnerinnen vorhanden sind. Freilich gibt es auch noch, neben der direkten Infection von aussen und der Selbstinfection in dem eben erörterten Sinne, eine dritte Möglichkeit, mit der mir bisher zu wenig gerechnet worden zu sein scheint, nämlich die, dass an den veränderten Genitalien als einem locus minoris resistentiae eine Ausscheidung und Ansiedelung von im Blute vorhandenen Bakterien — mögen sie direkt von aussen oder von einem anderen Krankheitsherde im Körper herstammen, stattfindet. So gut wie das an einer verletzten Serosa oder an einer eingeklemmt gewesenen Darmschlinge oder an einem zertrümmerten Knochen etc. geschehen kann, ebensowohl muss das auch an dem geschundenen puerperalen Uterus oder an der zerrissenen Scheide möglich sein.

Bakterien in der Scheide nichtschwangerer gesunder Frauen: Winter, Ztsch. f. Geb. u. Gyn. XVI, p. 443, 1888. „Der Genitalkanal der gesunden Frau enthält Mikroorganismen in der Vagina und im Cervix, während Uterus und Tuben frei sind; die Grenze zwischen bakterienhaltigen und bakterienfreien Theilen ist ungefähr die Grenze des inneren Muttermundes.“ „Der Genitalkanal enthält in der Hälfte aller Fälle pathogene Organismen (3 Staphylococcenarten), welche sich in einem Zustande der abgeschwächten Virulenz befinden.“ Samschin, Deutsche med. Woch. 1890, No. 16, konnte im Vaginalinhalt gesunder, gynäcologisch nicht digital untersuchter und nicht ausgespülter Frauen keine pyogenen Coccen finden.

Bakterien in den Lochien: Doleris, Thèse de Paris, 1880; Karewski, Ztsch. f. Geb. u. Gyn. VII, 331, 1882 (fand die Lochien bei Thieren infectiös wirkend); Kulischoff, Gaz. degli ospid. di Milano, 1886 (konnte leicht 5 Coccen-, 3 Bakterienarten isoliren); Goenner, Gynaec. Ctbl. 1887, No. 28, p. 444 (bedeutendes Ueberwiegen der Bacillen, aber keine pathogenen Organismen bei gesunden Schwangeren, dagegen pathogene Streptococcen bei schweren Puerperalerkrankungen); Döderlein, Arch. f. Gyn. 31, 1887 (keine Bakt. in den Uterus-Lochien, viele in den Scheiden-L. gesunder Wöchnerinnen, pathog Bakt. in d. Uteruslochien fiebernder Wöchn. Die L. d. Vagin. rufen bei Thieren Infection [Abscesse] hervor); v Ott, Arch. f. Gyn. 32, p. 436, 1888 (Lochien normaler Wöchnerinnen aus dem Uterus und oberen Theil der Scheide enthalten keine Mikroorganismen, normale Lochien sind für Wöchnerinnen vollkommen unschädlich); Czerniéwski, ebenda 33, S. 73, 1888; Brieger, Char.-Annal. 1888, 198; Winter, l. c.; Steffeck, Ztsch. f. Gyn. u. Geb. 20, S. 339, 1890; Döderlein, Verhdlg. d. intern. med. Congr. 1890; Wien. med. Woch. 1891, No. 35, S. 1434; Das Scheidensecret und seine Bedeutung f. d. Puerperalfieber, 1892 (fand bei 55,3 pCt Schwangeren normales Scheidensecret, bei 35,5 pCt. pathologisches, aber ohne pathogene Streptococcen, bei 9,2 pCt. Streptococcus pyogenes; bei diesen 9,2 pCt. konnte also Puerperalfieber durch Selbstinfection entstehen. Witte, Bakter. Untersuchungsbef. bei path. Zust. im weibl. Genitalappar. Ztsch. f. Geb. u. Gyn. 25, S. 1, 1892.

Ueber das Vorkommen Gonococcen-ähnlicher Organismen: Goenner, l. c.; Bumm, Arch. f. Gyn. 23, 1884, s. d. S. 388 citirte Literatur.

Leptothrix in catarrhal. Secret: Kölliker und Scanzoni, Scanz. Beitr. II, 128, 1855.

Mycelpilze: Winkel, Berl. klin. Woch. 1868, No. 23; Haussmann, D. Paras. d. weibl. Geschl. 1870; Giulini, Ctbl. f. Gynaec. 1891, No. 52.

Nymphomanie durch Larven von Anthomyia cuniculina in d. Vag.: James, St. Louis Med. and Surg. Journ. 1889, p. 77. (Auch E. Martin hat Fliegenlarven gefunden.)

3. Uterus.

Der Uterus entwickelt sich aus den Müller'schen Gängen, welche, im ersten Monat am Epithel der Urniere als Furche erscheinend, sich dann zu einem soliden Strang und weiter zu einem hohlen Kanal umbilden, der in die Cloake einmündet (s. S. 258). Am Ende des 2. Monats haben sich die unteren Abschnitte beider Gänge aneinander gelegt und im 3. Monat schwindet die Scheidewand zwischen beiden Höhlen, so dass nun ein einfacher Kanal entsteht, welcher nach oben in 2 divergirende Kanäle, die Tuben, übergeht, die mit dem vollständigen Descensus ovariorum ungefähr einen rechten Winkel mit dem unteren Theil bilden. Der obere Abschnitt dieses, aus welchem der Uterus sich entwickelt, nachdem gegen den 5. Monat hin die Anlage des Scheidentheiles aufgetreten ist, erscheint zunächst an seinem oberen, dem späteren Fundus entsprechenden Theile, dessen Grenze gegen die Tuben durch den Abgang der Ligamenta rotunda bezeichnet wird, noch winkelig eingebuchtet, die Bucht verschwindet aber bis zum Ende der 20. Woche vollkommen und in der zweiten Hälfte der Schwangerschaft tritt an ihre Stelle sogar eine convexe Rundung, welche bei den weiteren Ausbildungsvorgängen sich erhält.

Am Ende der Schwangerschaft hat der Uterus der Frucht eine mittlere Länge von 2,5 cm, seine Gestalt ist eine walzenförmige; obwohl eine scharfe Trennung nicht vorhanden ist, so lässt sich doch, insbesondere an der dickeren Wand und dem schmaleren Lumen, ein unterer Cervical- und ein oberer, nur halb so langer und viel dünnerer Corpustheil unterscheiden. Die innere Oberfläche zeigt starke Faltung, welche bis an den Fundus reicht (Uterus foetalis). Im Kindesalter wächst der Uterus zwar wenig, aber es treten doch noch weitere Umbildungsvorgänge auf, welche hauptsächlich in einem Schwund der Falten an der inneren Oberfläche des Körpers bestehen, der dadurch sich deutlicher von dem Halse abhebt und eine flache, ausgesprochen dreieckige Höhle zeigt (Uterus infantilis).

In der Pubertätszeit tritt nun ein allgemeines, aber im Körpertheil relativ stärkeres Wachsthum ein, dessen Resultat der jungfräuliche geschlechtsreife Uterus ist, welcher eine platte, birnförmige Gestalt mit stärkerer hinterer Wölbung besitzt und etwa zu gleichen Theilen aus Hals und Körper besteht, die äusserlich durch eine Furche von einander getrennt sind, hauptsächlich aber eine scharfe Trennung ihrer Höhle zeigen, indem die dreieckige, an ihrem oberen Rand leicht eingebuchtete Körperhöhle mit einer schmalen Oeffnung (Orificium internum) in die spindelförmige Cervicalhöhle übergeht, welche ihrerseits mit einem queren Spalt, dem Orificium externum, an der Spitze der in die Scheide mit zwei Lippen, einer vorderen und einer hinteren, vorspringenden Vaginalportion ausmündet. Im Halse zeigen sich an der vorderen wie an der hinteren Wand zahlreiche von

einem Längswulst ausgehende schräge Falten (Plicae palmatae). Die vordere Muttermundlippe ragt weniger weit in die Scheide hinein als die hintere, weil das hintere Scheidengewölbe höher hinaufreicht. Infolge davon kann man am Cervicaltheil 3 Abschnitte unterscheiden, einen vaginalen, einen medianen und einen supravaginalen, worüber bei den Hypertrophien Näheres mitgetheilt ist. Das Peritoneum reicht an der vorderen Seite bis in die Gegend des inneren Muttermundes, an der hinteren über die ganze Uterusfläche und noch eine Strecke weit über die hintere Scheidenwand.

Der Uterus ist reich an Lymphgefässen, von welchen diejenigen des Körpers nach den lumbalen und, dem runden Mutterband folgend, den inguinalen, diejenigen des Halses nach den iliacalen Lymphknoten hinlaufen.

Der Uteruskörper besitzt eine ca. 1 mm dicke Schleimhaut, welche in einem zartfaserigen, reticulirten, an lymphoiden Zellen reichen Stroma gerade, seltener korkzieherartig gewundene, nach der Tiefe hin manchmal getheilte Drüsenschläuche (glandulae utriculares) enthält, die ebenso wie die Oberfläche mit einer einfachen Lage von flimmernden Cylinderzellen besetzt sind. Solche finden sich auch an der Oberfläche der derberen und dünneren Schleimhaut der Cervix, welche in faseriges Bindegewebe eingelagerte kurze Drüsenschläuche und verzweigte Drüsen besitzt, deren Cylinderepithelzellen zum Theil Becherzellen, also Produzenten des glasigen Schleims sind, welcher die Cervixhöhle erfüllt. Der Scheidentheil trägt über der mit Papillen besetzten Schleimhaut geschichtetes Plattenepithel wie die Scheide, dessen Grenze gegen das cervicale Flimmerepithel individuellen Schwankungen in Betreff der Lage unterworfen ist, insbesondere aber bei Kindern noch diesseits des äusseren Muttermundes sich befinden kann (vergl. Erosionen bei Entzündungen).

Eine bindegewebige Submucosa ist am Uterus nicht vorhanden, sondern die Drüsen, besonders die utricularen, reichen bis dicht an die Muskulatur heran, ja können etwas zwischen dieselbe hineindringen.

Bei der Menstruation entsteht eine mit Aufrichtung des Uterus verbundene Stauung durch eine starke Hyperämie besonders der Corpusschleimhaut mit Blutaustritt aus derselben, gleichzeitig ist eine Wucherung sowohl des Zwischengewebes wie der Drüsenepithelien (Karyomitosen) vorhanden, wodurch eine Verlängerung und Vergrösserung der Drüsen bedingt wird. Der ganze Process kann als das Vorbild einer produktiven Entzündung angesehen werden. Weiterhin wird nicht nur das Oberflächenepithel, sondern auch ein Theil des Drüsenpithels, sowie Theile der obersten Schicht des Zwischengewebes abgestossen, ohne dass dieselben vorher eine Degeneration erfahren haben müssten. Die Regeneration des Grundgewebes erfolgt durch Zellen- und Gefässneubildung seitens des übrig gebliebenen Gewebes, diejenige des Drüsen- und des Deckepithels durch Wucherung der in den Drüsen übrig gebliebenen Drüsenepithelien.

Während der Schwangerschaft tritt im Uterus ein mächtiges Wachsthum auf, welches alle seine Bestandtheile, insonderheit aber die

Muskeln und Gefässe betrifft, welches aber nicht gleichmässig über alle seine Abschnitte vertheilt ist. Der Cervicaltheil ist am wenigsten dabei betheiligt, denn er wird nicht zur Bildung des Fruchthalters benutzt, aber auch ein Theil des anstossenden Körpers, das sog. untere Uterinsegment*), welches bei der Geburt durch den Contractionsring von dem mit mächtig verdickter Muskulatur versehenen oberen Theil, dem Hohlmuskel Schröder's, abgegrenzt ist, zeigt nur geringe Zunahme der Muskulatur, aber reichliche Vermehrung elastischer Fasern, welche in noch höherem Grade in dem Cervicaltheil vermehrt sind, dessen Muskulatur sich an der Wucherung nicht betheiligen soll. Die Vermehrung der Muskulatur geschieht durch eine gewaltige Vergrösserung vorhandener Fasern; eine Vermehrung der Zahl der Muskelzellen durch Neubildung scheint nur in der ersten Hälfte der Schwangerschaft vorzukommen. Bei Kaninchen kann ich wenigstens für das Vorkommen von Mitosen an Muskelzellen einstehen. Unter den Gefässen sind vor allen die Arterien durch ein Wachsthum ihrer Wandungen in die Länge und in die Dicke ausgezeichnet; Venen und Lymphgefässe erfahren besonders starke Erweiterung, erstere hauptsächlich an der Placentarstelle.

Nicht minder stark sind die Veränderungen, welche die Schleimhaut erfährt, aus der die Decidua vera und reflexa und am Sitz der Placenta die Dec. serotina sich entwickelt. Für uns sind besonders vera und serotina wichtig. Die Vera, welche ausser der Placentarstelle an der ganzen Oberfläche des Corpus bis zum inneren Muttermund vorhanden ist, besteht in den ersten paar Monaten aus der mächtig (bis 1 cm Dicke) gewucherten Schleimhaut, deren Drüsen sehr erweitert sind. Sowohl das Drüsen- wie das Oberflächenepithel ist flimmerlos, niedrig (cubisch), unter letzterem findet sich eine Menge sehr grosser runder, spindelförmiger oder sternförmiger Zellen (Deciduazellen) mit grossem bläschenförmigem Kern, welche durch eine Vergrösserung von Stromazellen entstehen. Die Decidua aus dieser Zeit ist eine durch die Drüsen siebförmig durchlöcherte Membran, welche, wenn abgestossen, eine innere (obere) glatte und eine äussere (untere) rauhe und unebene Oberfläche darbietet. Mit dem Fortschreiten der Schwangerschaft wird die Haut durch den Druck und die Dehnung wieder dünner, besonders schwindet die tiefere, plattgedrückte weite Drüsenräume enthaltende Schicht immer mehr. Gegen Ende der Schwangerschaft erfährt die Decidua ausgedehnte degenerative Veränderungen (Necrose, Verfettung) und wird endlich bei und nach der Geburt zum Theil abgestossen; aus den übrig gebliebenen Drüsenresten erfolgt die Regeneration des Drüsen- und Oberflächenepithels.

Die Decidua serotina verhält sich zunächst ähnlich wie die Vera, später geht sie unter völligem Schwund der Drüsen in der Placenta auf (siehe Krankheiten der Placenta).

---

*) Von Bayer wird neuerdings wieder behauptet, dass das sog. untere Uterinsegment ein Theil der Cervix sei.

Nach der Geburt verkleinert sich der Uterus, zuerst durch Contraction, dann durch Verkleinerung der muskulösen Elemente. Zweifellos treten an vielen Muskeln Zeichen degenerativer Veränderungen (körnige Trübung, hyaline und fettige Degeneration) auf, es ist aber nicht wahrscheinlich, dass ein Theil der Zellen vollständig degenerirt und schwindet. Neue Muskelzellen scheinen jedenfalls nicht gebildet zu werden. Nach 6 Wochen ist die normale Rückbildung beendet, auch die Regeneration der Schleimhaut, von der noch in den nächsten Tagen nach der Geburt Deciduazellen und Gewebsfetzen sich loslösen und dem Wundsecret sich beimischen. Dieses, die Lochien, ist erst blutig (Lochia cruenta) und reichlicher, vom 4. Tage an hellroth, dünnflüssiger (L. serosa), vom 10. Tage an wieder dicklicher, rahmiger und von gelblicher Farbe (L. alba). Letzteres rührt von zunehmendem Leukocyten- und Schleimgehalt her. Nach 4—6 Wochen hört die Ausscheidung ganz auf. Ueber den Keimgehalt der Lochien siehe bei Parasiten der Scheide (S. 406).

Der zurückgebildete Uterus erreicht nicht wieder den jungfräulichen Zustand, sondern er bleibt grösser, besonders im Körper, der breiter erscheint, dickere Wandungen hat und an Länge den Halstheil übertrifft. Besonders bemerkenswerth ist die runde Gestalt des Orificium externum, das oft von Narben umgeben ist, sowie das Hervortreten zahlreicher auffällig dickwandiger Gefässe auf den Durchschnitten durch die Wand. Mikroskopisch zeigen die Gefässe vielfach Veränderungen, welche den bei der Endarteriitis productiva (obliterans) auftretenden durchaus entsprechen. Bei Multiparen treten alle diese Erscheinungen am deutlichsten hervor.

Der jungfräuliche Uterus hat ein Gewicht von 33—41 g, ist 5,5—8,0 cm lang, 3,5—4 cm breit, 2,0—2,5 cm tief bei einer Wandstärke von 10—15 mm; derjenige der Multiparen wiegt 105—120 g, ist 9,0—9,5 cm lang, 5,5—6,0 cm breit, 3,0 bis 3,5 cm tief und hat eine Wanddicke von ca. 20 mm. Am Ende der Schwangerschaft beträgt die Länge 35—37 cm, die Breite 24—26 cm, die Tiefe 23—24 cm, das Gewicht das 21—24fache des nicht schwangeren Uterus. Die Wanddicke nimmt bis zum 5. Monat zu, dann eher wieder etwas ab; sie ist überhaupt sehr schwankend, im letzten Monat zwischen 5 und 10 mm.

Nagel, Ueb. d. Entwickl. d. Uterus ... beim Menschen, Sitzgsber. d. Berl. Acad. 26, 1890 (es ist durch den verschiedenen Charakter des Epithels von vornherein Vagina und Uterus geschieden; bei der Anlage der Portio vagin. (Embryonen von 10—14 cm Länge) wuchert etwas unterhalb dieser Epithelgrenze das Scheidenepithel in Zapfenform etwas schräg nach oben zuerst in die hintere, dann ebenso in die vordere Wand, es gehört also ein gutes Theil der Portio eigentlich der Scheide, nicht dem Uterus an); Grapow, Die postfötale Entwickl. d. weibl. Zeugungsorgane, Deutsche med. Woch. 1890, S. 788; Acconci, ... Anat. e Fisiol. dell'utero gestante e partoriente, Jahresb. f. Geb. u. Gyn. 1890, S. 33. Betreffs des Verhaltens der Uterusschleimhaut bei der Menstruation galt lange Zeit die Angabe von Kundrat und Engelmann (Wien. med. Jahrb. 1873. S. 139), dass eine Verfettung der Epithel- und Zwischengewebszellen wie der Gefässe unabhängig von der Menstruationsblutung entstehe, welche eine rein oberflächliche sei; eine Abstossung von Oberflächen- und Drüsenepithel wird angenommen. Nach Williams (Obstetr. Journ. 1875 u. 1877) wird die ganze verfettete Schleimhaut abgestossen. Leopold (Arch. f. Gyn. XI. 110, 1877) erkennt nur unvollkommene Abstossung des Oberflächenepithels an, in den tieferen Schichten der Schleimhaut, besonders zwischen den Muskeln sah er Zellenwucherung im Zwischengewebe mit Bildung von vielkernigen Riesenzellen;

eine blutige Infiltration ist nur in den obersten Schichten vorhanden. Verfettung der Epithelien ist nur Folge der Blutung und Abstossung.

Möricke (Ztsch. f. Geb. u. Gyn. VII, 84, 1882) hat zuerst ausgekratzte, also ganz frische Präparate untersucht und kommt zum Schluss, worin Siréty (Ann. de Gyn. 1881, XV, p. 295) zustimmt, dass eine Abstossung überhaupt nicht stattfinde, dass daher stets ein flimmerndes Cylinderepithel an der Oberfläche vorhanden sei. Wyder (Ztsch. f. Geb. u. Gyn. IX, 1, 1883) vertritt die Anschauung, dass die Grösse der Abstossung individuell verschieden sei, dass aber Epithel und auch eigentliches Schleimhautgewebe abgestossen werden könne; dass ferner die Blutung nicht von Verfettung abhängig sei, aber durch Zertrümmerung von Gewebe zur Verfettung dieses führen könne. Die jetzigen Anschauungen entsprechen den Angaben v. Kahlden's (Beitr. z. Geb. u. Gyn., Festschrift, 1889), wo man auch eine eingehende Kritik der früheren Angaben findet.

Ueber die Rückbildung des puerperalen Uterus: Sänger, in Festschrift für E. Wagner, Beitr. z. path. Anat. u. klin. Med. 1888, u. Dittrich, Ztsch. f. Heilk. X, 1889 (mit Lit.); Ries, Ztsch. f. Geb. u. Gyn. 24, S. 33, 1892. Verhalten der Blutgefässe: Balin, Arch. f. Gyn. XV, S. 157, 1880.

Ueber Bildung und Rückbildung der Decidua: Klein, Ztschr. f. Geb. u. Gyn. 22, S. 271, 1891. Wegen des Verhaltens der Muskeln vergl. Regressive Ernährungsstörungen.

Wie bei der Recapitulation der normalen Verhältnisse werde ich auch bei der Darstellung der pathologischen sowohl den ruhenden wie den schwangeren und puerperalen Uterus berücksichtigen.

Von Literatur ist ausser Klob, l. c., besonders zu erwähnen: Billroth und Lücke, Hdb. d. Frauenkrankhtn. 2. Aufl., und P. Müller, Hdb. d. Geburtshülfe, welche beide ausführliche Literaturangaben haben; auch bei Jaccoud, Nouv. Dict. de méd. 37, Artikel Uterus, 1885, finden sich Literaturzusammenstellungen; Lehrbücher der Frauenkrankheiten von Winkel, 2. Aufl., 1890, Schröder-Hofmeier, 10. Aufl., 1890, Fritsch, 5. Aufl., 1892 u. a.

Missbildungen.

Da der Uterus auch im extrauterinen Leben noch so merkbare Veränderungen seiner Gestalt und inneren Ausbildung erfährt, so können Missbildungen, Störungen der Anlage und weiteren Ausbildung, sowohl vor wie nach der Geburt in die Erscheinung treten. Ein Theil derselben ist sicherlich abhängig von Abnormitäten des Keimes, spielt doch in manchen Fällen sogar die Erblichkeit eine gewisse Rolle, andere werden durch locale oder allgemeine pathologische Zustände bedingt. Bei gleicher Form von Bildungsabnormität kann eine verschiedene Aetiologie vorhanden sein, doch ist es nur selten möglich, etwas Genaueres anzugeben. Dagegen lässt sich gerade beim Uterus auf Grund der embryologischen Feststellungen nicht selten einigermassen genau der Zeitabschnitt angeben, in welchem die abnorme Richtung der Ausbildung eingetreten ist.

Viele Missbildungen sind Hemmungsbildungen, d. h. der Uterus hat eine Form beibehalten, welche für eine gewisse Zeit des Lebens normal ist, welche aber später verschwinden sollte. Es kann dabei gleichzeitig auch eine Wachsthumsstörung vorhanden sein, insofern nicht nur die Gestalt, sondern auch die Grösse einen Fehler aufweist. Doch ist eine solche Combination nicht nothwendig, sondern es gibt vielmehr sowohl reine Abweichungen der Gestalt, wie reine Abweichungen der Grösse.

Sonach haben wir zunächst 2 grosse Gruppen von Bildungsfehlern des Uterus zu unterscheiden, die nutritiven (Dystrophien), welche

seltener als positive, hyperplastische auftreten, meistens vielmehr Hypoplasien sind, und die formativen, welche man als Dysplasien bezeichnen kann. Beide kommen, wie gesagt, mit einander verbunden vor.

Begreiflicherweise kommen die Bildungsfehler beider Gruppen hauptsächlich in der Fötalzeit zustande. Hyperplasien spielen hier eine durchaus untergeordnete Rolle, obgleich es nicht selten ist, dass bei Dysplasien die Gesammtmasse des Uterusgewebes grösser ist als normal. Wichtiger sind die in einzelnen Fällen beobachteten abnormen Querfalten im Cervicaltheil, welche für die Diagnostik wie für die physiologischen Vorgänge von Bedeutung werden können. Die Hypoplasien können dem Grade nach sehr wechseln; sie erreichen ihren höchsten Grad in der Aplasie, dem völligen Defect. Da der Uterus aus doppelter Anlage entsteht, so gibt es auch doppelseitige und einseitige Hypo- und Aplasien. Bei der doppelseitigen Hypoplasie können wieder die Störungen an beiden M. G. gleich oder ungleich stark sein, so dass es symmetrische und asymmetrische Hypoplasien gibt.

Die Dysplasien können einen fünffach verschiedenen Charakter haben: 1. Fehlerhafte Aneinanderlagerung der M. G. (vollständiges oder theilweises Getrenntbleiben); 2. fehlerhafte Verschmelzung der zusammengewachsenen M. G. (Erhaltung der Scheidewand in verschieden grosser Ausdehnung); 3. fehlerhafte Ausbildung des Fundus; 4. fehlerhafte Bildung des Lumens (Verschluss der Höhle); 5. fehlerhafte Verbindung mit den Nachbarorganen (besonders den Harnorganen und dem Mastdarm).

Sind so schon die Grundformen äusserst verschieden, so wird durch die vielfach auftretenden Combinationen eine noch viel grössere Mannigfaltigkeit erreicht. Man kann die einzelnen Formen leicht verstehen, wenn man die Grundformen kennt. Ich verzichte deshalb darauf, alle möglichen Bildungen zu erwähnen, beschränke mich vielmehr auf die Hauptformen.

1. Ein vollständiger Mangel des Uterus, also eine Aplasie beider M. G. ist sehr selten. Da kleine Rudimente sogar bei der Section, erst recht bei der Untersuchung an der Lebenden unbeachtet bleiben können, so dürfen streng genommen nur diejenigen Fälle gelten, bei welchen eine genaue anatomische und histologische Untersuchung vorgenommen worden ist, doch ist die Frage von recht untergeordneter Bedeutung. Defect neben sonstigen schweren Missbildungen hat nur teratologisches Interesse, praktisch wichtig ist, dass die Scheide und die äusseren Genitalien vorhanden sein können, wenn sie auch oft unvollständig gebildet sind, dass Tuben und Ovarien vorhanden sein oder fehlen können, dass der übrige Körper sehr wohl entwickelt sein kann. Die Ligamenta rotunda, wenn sie deutlich erkennbar sind, verlieren sich in dem Bindegewebe zwischen Mastdarm und Blase.

2. An diese höchste Störung schliessen sich andere an, wo nur ein Theil der M. G. vollständig fehlt, von anderen Abschnitten mehr oder weniger gut ausgebildete Rudimente vorhanden sind (rudimentärer

Uterus). Am öftesten fehlt der Cervicaltheil, so dass die Scheide ohne Zusammenhang mit dem Uterusrudiment ist. Die unvollkommenste Form wird durch einen soliden muskulösen Strang von verschiedener Länge und oft ungleichmässiger Dicke dargestellt, der in einer so zu sagen höheren Ausbildung eine ⊤förmige Gestalt besitzt, wobei die horizontalen Theile dem Uterus entsprechen. Man hat diese Form als Uterus bipartitus bezeichnet, sie ist nichts als ein rudimentärer Uterus bicornis solidus.

3. Die nächst höhere Form zeigt Lumenbildung (Uterus rudimentarius excavatus), einfach oder mehrfach, insbesondere kann jeder der horizontalen Schenkel eine abgeschlossene Höhle enthalten, es kann aber auch eine einzige centrale vorhanden sein. Dabei ist die Verbindung mit der Scheide bald in Gestalt eines platten bindegewebigen oder muskulösen Bandes vorhanden, bald fehlt sie noch gänzlich. Die Scheide ist auch in diesen Fällen manchmal defect, manchmal vorhanden, oft kurz und eng. Die Eierstöcke sind in den meisten Fällen vorhanden, zuweilen sogar ganz normal gebildet.

4. Es gibt nun weiter allerhand immer besser ausgebildete Formen, sehr selten solche, bei welchen der einfach gebildete Uterus partielle Unvollständigkeit (Defect der Portio vaginalis, mangelhafte Ausbildung des Cervicaltheils etc.) zeigt, häufiger solche, bei welchen in der Regel in sehr charakteristischer Weise eine Verschiedenheit in der Entwicklung der einzelnen M. G. sich geltend macht: Asymmetrische Formen. Zwar kommt auch bei einfachem Uterus eine Asymmetrie vor (Uter. asymmetros, Ut. inaequalis), welche vorzugsweise am Fundus hervortritt und am besten als locale Hypoplasie eines M. G. sich erklärt, auch kann man gelegentlich bei Erhaltung der Scheidewand im Uterus die eine Hälfte unvollständiger entwickelt finden, aber als Regel ist doch zu betrachten, dass bei der asymmetrischen Hypoplasie gleichzeitig eine partielle Trennung der M. G. vorhanden ist.

5. Je besser die Ausbildung des einen Ganges zustande gekommen ist, um so mehr nähert sich die Bildung der einseitigen Hypoplasie, bei welcher der eine M. G. normal zur Entwicklung gekommen, der andere aber mehr oder weniger verkümmert, häufig auffallend stark in die Länge gezogen (10—15 cm) ist. Am meisten ist auch hier wieder der Cervikaltheil zu kurz gekommen, so dass wiederholt Fälle beobachtet worden sind, wo der rudimentäre Theil, der in der Regel gegen die Tube bezw. die Abgangsstelle des Lig. rot. hin etwas dicker wird, gegen den zweiten M. G. verschlossen, aber gegen die Tube hin mit Höhlung versehen war. Mehrfach hat man in solchen rudimentären Hörnern Schwangerschaft entstehen sehen, die nur durch Ueberwanderung des Samens durch die Bauchhöhle erklärt werden kann. Ruptur des Eihälters, ähnlich wie bei Tubarschwangerschaft, ist das gewöhnliche Resultat. Die Differenzialdiagnose zwischen letzterer und der Schwangerschaft in einem sog. rudimentären Nebenhorn kann selbst bei der Section Schwierigkeiten machen.

6. Der höchste Grad der Asymmetrie ist der, dass der eine M. G. für sich normal zur Entwicklung gelangt ist, der andere aber voll-

ständig fehlt (Uterus unicornis). Man sieht dabei von der Scheide, welche selbst eng sein kann, aber nicht sein muss und in die eine kleine Portio vaginalis hineinragt, einen walzenförmigen, etwas nach der Seite gebogenen langen, aber schmalen Uterus abgehen, welcher einen relativ grossen und dicken Hals, kleinen Körper besitzt. Zuweilen gleicht das obere Ende dem normalen Fundus, in der Regel (Fig. 85) läuft dasselbe in eine stumpfe Spitze aus, an der sich eine Tube, Lig. latum und Lig. rot. ansetzt.

Fig. 85.

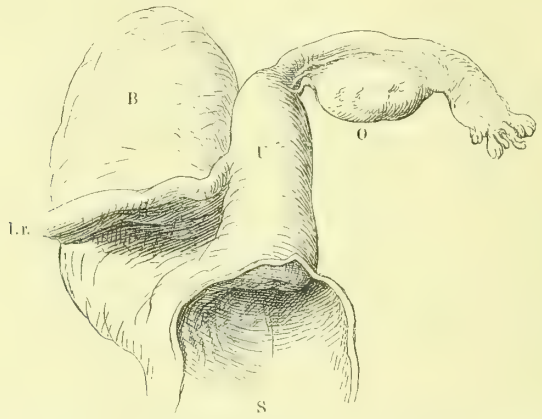

Uterus unicornis von einem 26jähr. Mädchen, von hinten gesehen, $^1/_2$ nat. Gr.
S Scheide von hinten eröffnet, U rechtes Uterushorn, O rechtes Ovarium, l. r. sehr voluminöses Ligamentum rotundum; das rechte Lig. latum ist abgetragen; B Blase.

Die entsprechenden Theile der anderen Seite fehlen meistens oder sind doch verkümmert (s. aber Fig. 85 l. r.), wobei die Tube zuweilen lang ausgezogen erscheint, nur das Ovarium kann vollkommen gut gebildet sein, während andererseits beachtenswerther Weise nicht selten mit dem Ovarium und der Tube noch gleichseitige Abschnitte des Harnapparates, die Niere, der Ureter fehlen. Das spricht dafür, dass eine Aplasie oder Zerstörung bereits an der Urniere vorhanden war. Am häufigsten ist der Defect sowohl des Uterus allein, wie der Urogenitalapparate auf der linken Seite beobachtet worden.

7. Bei der in dem Vorstehenden erwähnten Form von Dysplasie, welche in einer ungenügenden Aneinanderlagerung und Verwachsung der M. G. beruht, kommt es, von völligen Missgeburten mit Blasenspalte, Cloakenbildung, Atresia ani abgesehen, nur sehr selten zu einem völligen Getrennt- und Selbständigbleiben beider M. G. in ihrer ganzen Ausdehnung, auch noch sehr selten ist Einfachbildung der Scheide, dagegen völlige Trennung der Uteri, so dass 2 ganz von einander geschiedene Orificia externa in die Scheide hineinragen (Uterus didelphys, Uter. duplex separatus); um so häufiger (wenigstens relativ) ist

8. das Getrenntbleiben der Corpustheile oder eines aliquoten oberen Abschnittes derselben. Man sieht in einem solchen Falle schon von

aussen den Uterus nach oben in 2 Hörner auslaufen (Ut. bicornis) (Fig. 86), welche einen um so stumpferen Winkel mit einander zu bilden pflegen, je kürzer die getrennten Theile sind. Die leichtesten Störungen gehen unmerklich in den Uter. arcuatus (s. unter 10) über. An der Spitze eines jeden Hornes setzt sich die zugehörige Tube und das Lig. rotundum an. Das linke Horn ist meist etwas nach vorn, das rechte nach hinten gerichtet; gelegentlich kann ein Horn mit seiner Tube und seinem Ovarium in einen Bruchsack (inguinalen, cruralen) gelangen. In einigen Fällen hat man eine schmälere oder breitere Bauchfellfalte von der Blase zwischen den Uterushörnern durch nach dem Rectum ziehen sehen. Dieses Lig. vesico-rectale hat mit normalen embryonalen Bildungen nichts zu thun, ob es aber, etwa als Produkt embryonaler Peritonitis, die Ursache der mangelnden Vereinigung der M. G. ist, oder ob diese erst die Möglichkeit einer solchen Bildung geliefert haben, steht noch dahin; auffällig ist jedenfalls, dass in der Umgebung des Bandes alle Spuren von entzündlichen pathologischen Neubildungsprocessen fehlen können.

Fig. 86.

Uterus bicornis unicollis mit partieller Hypoplasie und Atresie (bei a) des linken Hornes von einer erwachsenen Person. $^1/_2$ nat. Gr.

Ausser dem sonst gut entwickelten Uterus bicornis giebt es auch einen rudimentären und dieser kann sowohl symmetrisch wie asymmetrisch (Fig. 86) sich entwickeln, wie das schon vorher (unter 5) erwähnt worden ist. Es mag in den Fällen, in welchen ein Horn gut, das andere rudimentär gebildet ist, praktisch gerechtfertigt sein, wie es meistens geschieht, von Uterus unicornis mit rudimentärem Nebenhorn zu sprechen, wissenschaftlich richtiger ist es jedenfalls, diesen Fällen die Bezeichnung asymmetrischer Uterus bicornis zu geben, denn wenn ein Nebenhorn, d. h. ein zweites Horn da ist, so kann man logischerweise nicht mehr von einem einhörnigen Uterus sprechen. Ein Ut. unicornis setzt nothwendig voraus, dass überhaupt nur 1 M. G. zur Entwicklung gekommen ist, was hier nicht zutrifft.

Wenn bei dem Uterus bicornis das Collum einfach ist, so kann man von Uter. bic. unicollis sprechen. Die Einfachheit des Hals-

theils hängt nicht allein von der Ausdehnung der Hornbildung ab, sondern auch davon, ob an den verwachsenen Abschnitten die Trennungswand verschwunden ist oder nicht. Letzteres ist häufig nicht der Fall und man kann dann je nach der Ausdehnung, in welcher das Septum von dem Winkel zwischen beiden Hörnern herabreicht, dieselben Unterarten abtrennen, welche bei dieser Bildungsstörung überhaupt abgetrennt werden.

9. Man bezeichnet einen Uterus, dessen Höhle noch durch eine Scheidewand in 2 Abschnitte getrennt ist, am besten als Uter. bilocularis und gibt das Beiwort septus, wenn die Scheidewand bis zum Orif. ext. (Fig. 87), unicollis, wenn sie bis zum Orif. int. und

Fig. 87.

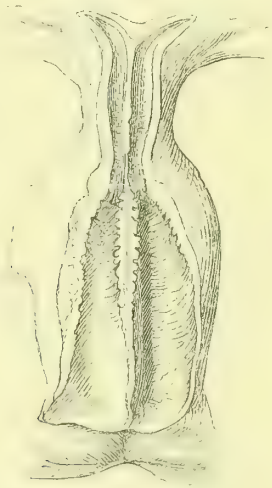

Uterus arcuatus septus cum vagina septa, nat. Gr. von einem Kinde.

subseptus (Fig. 88), wenn sie nur eine gewisse Strecke weit in die Körperhöhle hineinragt. Das Septum geht gewöhnlich breit vom Fundus aus und verschmälert sich allmählich besonders in denjenigen Fällen, wo es nur kurz ist. Ausnahmsweise kann der Rest der Scheidewand an anderer Stelle als dem Fundus sitzen, nämlich in der Cervix und sogar auch noch in der Vagina, so dass ein einfacher Körper aber ein getheilter Hals vorhanden ist: Uterus bicollis unicorporeus. Sitzt ein Rest der Scheidewand nur noch am Orif. ext., so spricht man von Uterus biforis. Auch bei Vereinigung der beiden Höhlen der M. G. können doch noch grössere oder kleinere leistenförmige Vorsprünge besonders an der hinteren Wand die Stelle der früheren Trennung andeuten. Seltener sind mehrfache Durchlöcherungen von verschiedener Weite an der Scheidewand zu sehen. Der Uterus ist bei erhaltenem Septum im Fundustheil oft ungewöhnlich dick und besonders breit, an seiner hinteren Fläche auch äusserlich zuweilen noch mit einer leistenförmigen Hervorragung versehen. Dass es auch beim Uterus bilocularis, wenn auch seltener, asymmetrische Formen gibt, habe ich bereits bei den Hypo-

plasien erwähnt, desgleichen ist seiner Combination mit dem Uterus bicornis bereits gedacht worden. Eine weitere Combination ist die mit unvollkommener Ausbildung des Fundus.

10. Ein Fehler in der Ausbildung des Fundus kann dadurch entstehen, dass die auch nach dem vollkommenen Verwachsen der M. G. und nach dem Schwund des Septum an dem normalen Uterusfundus noch verbleibende Delle sich erhält, wodurch der Uterus arcuatus gebildet wird, der nicht immer scharf von dem geringsten Grad der Doppelhörnigkeit getrennt werden kann, besonders wenn gleichzeitig die Scheidewand noch erhalten ist (Fig. 87), wobei dann die beiden Kammern, da das Septum sich breiter am Fundus ansetzt, auseinanderweichen. Aber die Entwicklung des Fundus kann auch erst in einer Zeit gehemmt werden, wo zwar die Einbuchtung verschwunden, aber die normale Vorbuchtung noch nicht gebildet ist: der Fundus erscheint horizontal gestreckt (Uterus planifundalis oder incudiformis).

Fig. 88.

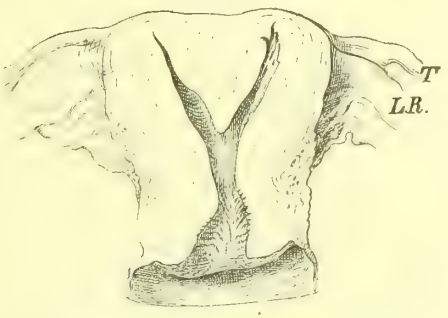

Uterus subseptus. Frontalschnitt. $^1/_2$ nat. Gr.
T Tube, LR Ligam. rotund. Starke Verbreiterung des Fundus.

11. Eine Störung in der Höhlenbildung ist häufig beim rudimentären Uterus vorhanden, wo, wie früher angegeben, jede Spur von Höhle fehlen kann, aber auch nicht nur eine, sondern mehrere rudimentäre Höhlen (beim rudimentären Uterus bicornis) vorhanden sein können. Auch der einseitigen richtigen Höhlenbildung bei rudimentärer Bildung der anderen (asymmetrischer Uterus bicornis) ist schon Erwähnung gethan worden. Es ist noch hinzuzufügen, dass auch beim asymmetrischen biloculären und einfachen Uterus die Höhle entsprechend klein erscheint und dass es sowohl bei sonst normalem wie verschiedenartig missstaltetem Uterus einen Verschluss des Lumens, eine Atresia uteri gibt. Stets ist der Cervicaltheil derjenige Abschnitt, welcher vorzugsweise eine Störung des Lumens erfährt. Sehr selten ist eine Atresie der ganzen Cervix, bei der die Vaginalportion fehlt oder ganz klein und auch die Scheide rudimentär ist. Dies deutet darauf hin, dass man es nicht mit einer reinen Lumenstörung, sondern mit einer Cervicalhypoplasie zu thun hat, welche sich erst nach der regelmässigen Ausbildung der Cervix geltend gemacht hat. Häufiger sind beschränktere Atresien, welche sowohl an der zweihörnigen wie an der zweikämmerigen Gebär-

mutter vorkommen und einen Abschluss der Höhlen bedingen können, aber auch bei sonst regelmässig ausgebildetem Uterus am Cervicaltheil gefunden werden. Der Verschluss sitzt seltener am Orificium internum, relativ häufiger am Orificium externum, ausnahmsweise an beiden zugleich. Er wird nur durch Schleimhaut oder auch durch eine muskulöse, nach oben wie nach unten mit Epithel bedeckte Membran gebildet, was beweist, dass nicht eine einfache Bildungshemmung hier vorliegen kann, sondern dass es sich um eine abnorme, durch pathologische Vorgänge bedingte secundäre Veränderung handeln muss.

12. Die letzte Gruppe der fötalen Störungen enthält die Fälle, bei welchen abnorme Verbindungen mit Nachbarorganen bestehen. Direkte Communicationen des Uterus mit den Harnorganen sind nicht bekannt, nur indirekte unter Vermittlung der dabei häufig sehr kurzen Scheide; solche indirekte Verbindungen können auch mit dem Mastdarm bestehen, es sind aber auch wenige Fälle bekannt, wo der einfache oder öfter doppelte Uterus mit dem Mastdarm, welcher nicht normal ausmündete, ohne Mithülfe der Scheide in Verbindung stand (angeborene Uterorectalfistel, Anus uterinus).

Bei den im extrauterinen Leben in die Erscheinung tretenden Entwicklungsstörungen kann es sich sowohl um nutritive Veränderungen, unter denen die Hypoplasien die häufigeren sind, wie um formative bezw. um beide zugleich handeln.

13. Bei den letzten, die den Dysplasien zuzurechnen sind, bleibt der Uterus auf der Stufe, welche er im fötalen Leben erreicht, stehen (Ut. fötalis) oder es wird die Pubertätsentwicklung vermisst (Ut. infantilis); in beiden Fällen ist nicht nur die Form, sondern auch die Grösse des Uterus die der früheren Zeit entsprechende, also abnorm, ja im Uteruskörper kann sogar noch eine weitergehende Hypoplasie als in der Cervix vorhanden sein, so dass seine Wand ganz dünn, fast häutig erscheint. Der Uterus foetalis unterscheidet sich von dem Ut. infantilis hauptsächlich dadurch, dass bei letzterem im Corpus die Faltenbildungen bis auf die Längsfalte verschwunden sind. Die Portio vaginalis ist bei beiden klein, das Orificium eng, auch Scheide, Vulva und Mammae schlecht entwickelt. Dies deutet darauf hin, dass ätiologisch allgemeinere, nicht bloss locale Verhältnisse von Bedeutung sind, die z. Th. vielleicht in den Ovarien ihre Quelle haben. Diese sind fast stets klein, rudimentär oder infantil, ohne Zeichen von Ovulation gefunden worden und so liegt die Erklärung nahe, dass der von der mangelhaften Follikelbildung abhängige ungenügende Wachsthumsreiz für die übrigen Geschlechtsorgane die Ursache ihrer Unfertigkeit ist. Ausserdem können aber auch hereditäre, sowie rein locale Ursachen von Bedeutung werden. In letzter Beziehung sind besonders mechanische Wachsthumsbehinderungen zu beachten, wie sie durch abnorme Ausdehnung der Allantois oder durch peritonitische Verwachsungen bedingt werden können. In erster Beziehung ist besonders auf die Combination von Chlorose und auf erblicher Anlage beruhender Tuberkulose hinzuweisen, wo sehr wahrscheinlich abnorme Keimanlagen der Missbildung zu Grunde liegen.

14. Gerade unter diesen Verhältnissen kommt allerdings vorzugsweise eine andere Art von Bildungsfehlern in Betracht, die reine oder primäre Hypoplasie, bei welcher die Form des Uterus wohl die normale ist, aber die Masse seines Gewebes (insbesondere der Muskeln) weit hinter der Norm zurückbleibt, gelegentlich so weit, dass die Wanddicke im Corpustheil, welcher auch hierbei am meisten von der Norm abzuweichen pflegt, nur $^1/_2$—1 mm beträgt (Ut. membranaceus). Die übrigen Genitalien können wohl entwickelt sein, häufig aber sind auch sie hypoplastisch und mit ihnen noch andere Organe, insbesondere diejenigen des Circulationsapparates, Herz und Aorta (s. I. S. 145 u. 213). Grade dies deutet darauf hin, dass man es hier nicht mit der Wirkung von Schädlichkeiten zu thun hat, welche im extrauterinen Leben eingewirkt haben, sondern mit congenitalen Anlagen, welche sich nur erst im späteren Leben erkennbar gemacht haben.

15. Als eine relative Hyperplasie in Form einer Heterochronie kann man die vorzeitige Entwicklung des Uterus zu einem geschlechtsreifen Organ ansehen. Derselbe nimmt dabei nur Theil an einer allgemeinen vorzeitigen Ausbildung der Geschlechtsorgane mit Einschluss der Mammae, während der übrige Körper durchaus nicht gleichen Schritt hält. Es dürfte der Anstoss zur schnellen Entwicklung von den Ovarien, deren Eier frühzeitig reifen (Menstruation ist schon in den ersten Lebensjahren beobachtet worden) und gegebenen Falles auch zur Weiterentwicklung gelangen (Schwangerschaft schon im 9. Lebensjahre), ausgehen. Die Hyperplasie kann schon bei der Geburt deutlich sein oder auch erst später auftreten, congenital angelegt ist sie in den meisten Fällen, aber nicht in allen, denn m. E. muss die vorzeitige Geschlechtsreife, welche die weiblichen Kinder von Europäern in den Tropen und durch die Einwirkung des Tropenklimas erfahren, ebenfalls hierher gerechnet werden. Im letzten Fall leidet die Lebenstüchtigkeit der gewissermassen, um botanisch zu reden, künstlich getriebenen weiblichen Keime; ob in den congenitalen Fällen Aehnliches vorkommt, ist nicht bekannt.

16. An dem sonst wohlgebildeten Uterus können in der Wand abnorme Kanäle vorhanden sein. Die Gartner'schen Gänge kommen nach Rieder als mit Muskularis umschlossene Cylinderepithelschläuche (in $^1/_5$ der Fälle) oder als Muskelbündel ohne Epithel (in $^1/_6$ der Fälle) selbst noch in hohem Alter vor, doppelseitig oder einseitig und dann häufiger rechts. Sie liegen am unteren Theil des Körpers mehr an der äusseren Oberfläche, treten in der Gegend des Orific. internum in die Muskulatur und liegen in der Cervix mehr unter der inneren Oberfläche, um nach der Scheide zu in scharfer Biegung wieder nach aussen sich zu wenden. Sie verlieren sich blind im oberen Theil der Scheide. Seltene Bildungen sind Kanäle, welche von dem interstitiellen Theil der Tube ausgehen und weiter abwärts wieder in die Uterushöhle münden können.

Allgemeine Literatur: Kussmaul, Von dem Mangel etc. der Gebärmutter, 1859; L. Fürst, Monatsschr. f. Geb. 30, S. 97, 1867; Winkel, Pathol. d. weibl. Sex.-Org., Atlas 1881; Ahlfeld, Missbildungen, 1882, S. 256; P. Müller im Hdb. d.

Frauenkr. I, 2. Aufl., 1885; Las Casas dos Santos, Ztsch. f. Geb. u. Gyn. XIV, 140, 1887 (mit Literaturzusammenstellung); Rothenberg, Missb. d. weibl. Genitalschl. Diss. Königsberg 1887; Kiderlen, Ztsch. f. Geb. u. Gyn. XV, 1, 1888; Schäffer, Arch. f. Gyn. 37, S. 199, 1890 (Allerhand Anomalien bei Todtgeborenen); Landerer, Seltene Form v. Missbildung d. Uterus, Ztsch. f. Geb. u. Gyn. 24, 1892; Eberlin, ebenda 25, S. 93, 1892.

Falten im Cervicalkanal: Müller, Ztsch. f. Geb. u. Gyn. III, 159, 1878; Bidder, Med. Ber. aus d. Geb.-Anst. d. Ksl. Erziehungshauses zu St. Petersb. für 1877—1880.

Eine Art von erblicher Anlage ist bei rudimentärem Uterus insofern beobachtet worden, als in mehreren Familien bei verschiedenen Generationen solche Missbildungen vorkamen: Squarey, Obst. Trans. 14, p. 212 (3 Schwestern, 1 Tante, 3 Grosstanten); Hauff, Württ. Corr.-Bl. 1873, 43, 5 (Schm. J.-B. 158, S. 140, Frau ohne Uterus, Tuben, Ovarien, je 1 Tochter beider Schwestern ähnlich); Routh, Obst. Trans. 1885, April.

Ein Präparat der Göttinger Sammlung mit Mangel der Tuben und Ovarien und angeblich des Uterus bei sehr weiter Scheide hat sich als ein Präparat von rudimentärem Uterus bei genauerer Präparation erwiesen.

Partieller Defect: Winkel, l. c. S. 292 (es fehlt eine Port. vag., die Grenze ist nur durch das Aufhören der Columna rug. post. bezeichnet, es fehlen Ovarien, Tuben und alle Adnexa; 8monatl. Fötus).

Cervixdefect s. bei Atresien.

Ut. simpl. asymmetros: Pozzi, Traité de Gyn. 1890, p. 1107; Winkel, l. c. S. 307, und die bei Lateropositio angegebene Literatur.

Ut. didelphys: Le Fort, Des vices de conform. de l'ut. et du vagin, Paris 1863, p. 47; Ollivier, Gaz. méd. de Paris, 1872, No. 14, p. 163; Satschowa, Ctbl. f. Gyn. 1879, S. 6 (Schwangerschaft in beiden Uterushälften, angeblich von ungleichem Alter); Benicke, Ztsch. f. Geb. u. Gyn. I, 366, 1877; Freudenberg, ebenda, V, 334, 1880; Lebedow, Ctbl. 1882, No. 38; Heitzmann, Spiegelbilder d. ges. u. kr. Vaginalportion etc. I, 1883; Diones, Ctbl. f. Gyn. 1883, S. 30; O. Israel, Char.-Ann. XI, 824, 1886 (Lig. recto-ves., Literatur).

Lig. recto-vesicale bei Ut. bicornis: Schatz, Arch. f. Gyn. I, 12, 1870; Krieger, Monatsschr. f. Gebk. XII, S. 172; Winkel, l. c. S. 301; Dalla Rosa, Ztsch. f. Hlk. IV, 155, 1884 (mit Lit.); Secheyron, Ann. de gyn. 23, p. 247, 1885; O. Israel, l. c.

Uter. bicollis unicorporeus: Corazza, Schm. Jahrb. 148, S. 148 (auch Vagina septa).

Atresia uteri: Klob, l. c. S. 37; Müller, Scanzoni's Beitr. z. Gebk. u. Gyn. V, 67, 1868.

Anus uterinus: Becker, Fall von Atresia ani uterina, Diss. Kiel 1879 (doppelter Uterus, einfache Scheide, welche in die Urethra mündete, 1 Uterushorn nach der Scheide verschlossen, aber durch einen Kanal mit dem Ende des hoch oben blind endenden Rectum verbunden.

Uter. foetalis und infantilis: Saexinger, Prag. Viertelj. 1866, I, 107 (Uter. foet. bei Chlorose); Pilliet, Nouv. Arch. d'obst. 1888, p. 341 (Ut. infant. bei einer Idiotin). — Ut. foet. durch abnorme Ausdehnung der Allantois: Ahlfeld, Arch. f. Hlk. XVIII, 185, 1877.

Hypoplasie des Uter. und der Circulationsappar.: Rokitansky, Lehrb. II, 262, 1861; — bei Chlorose: Virchow, Berl. Beitr. z. Geb. u. Gyn. I, 323, 1872, meint, dass die Chlorose die Ursache der Hypoplasie sein könne, nicht umgekehrt die Chlorose von der Hypoplasie abhängen müsse; Puech, Ann. de Gyn. I, 278 u. 446, 1874; Fraenkel, Arch. f. Gyn. VII, 465, 1875; v. Forster, Ueb. cong. Hypopl. d. Ut. Diss. Erlangen 1875; Nielsen, Ctbl. f. Gyn. 1884, S. 700.

Vorzeitige Entwicklung: Arch. f. Med. Chir. u. Pharm. von einer Gesellschaft schweiz. Aerzte, 1810 (Frau, mit 8 Jahren geschwängert, rechtzeitige Niederkunft); Rowlett, Amer. Journ. 1834 (Kind mit 10 Jahren schwanger); Molitor, Bull. de l'acad. roy. de méd. de Belgique, 1878, XII (im 9. Jahre geschwängert); Wachs, Ztsch. f. Geb. u. Gyn. I, 173, 1877 (Menstruat. im 3. Jahr); Prochownik, Arch. f. Gyn. XVII, 330, 1881 (Menstr. praecox, Tod im 3. Jahr, Section); Bodel, Ctbl. f. Gyn. 1883, No. 4; Loviot, Arch. de tocol. 1887, p. 356; Diamant, Intern. klin.

Rundsch. 1888, No. 40; Kronfeld, Ctbl. f. Gyn. 1888. S. 305; Jagac, New York med. Journ. 1889, I. 433. – Einfluss des Tropenklimas: Hirsch, Histor.-geogr. Pathol. III, 347, 1890.

Gartner'sche Gänge: Rieder, Virch. Arch. 96, S. 100, 1884; Fischel, Arch. f. Gyn. 24, S. 121, 1884.

Tubengänge: Hennig, Krkhtn. d. Eileit. S. 110, 1876. citirt bei Bandl, Hdb. d. Gebh. II, 831, 1886.

Circulationsstörungen.

Eine Anämie zeigt nach Rokitansky besonders der in seiner Entwicklung zurückgebliebene Uterus. Unter normalen Verhältnissen ist sowohl die Uterusmuskulatur wie die Schleimhaut an der Leiche von blassgrauer Färbung, höchstens dass die Schleimhaut des Körpers röthlich grau erscheint. Es wird also jede deutliche Röthung etwas besonderes bedeuten, wenn auch nicht nothwendig etwas Pathologisches, da ja bei der Menstruation, bei Schwangerschaft und eine gewisse Zeit nach der Entbindung eine physiologische Hyperämie besteht. Eine solche wird aber sofort pathologisch, wenn andere Verhältnisse vorliegen. Den Uebergang bilden die Zustände von Hyperämie nach einem Abort insofern als zwar keine normalen Verhältnisse vorliegen, aber doch für die vorliegenden Verhältnisse die Hyperämie normal ist. Es ist nun aber nicht immer mit Sicherheit der Abort zu erkennen, insbesondere dann nicht, wenn er in der allerersten Zeit der Schwangerschaft eintritt. Rokitansky hat für Fälle von Hyperämie des Uterus, welche über das Maass der menstruellen hinausgehen und bei welchen ein grosses Corpus luteum vorhanden ist, die Vermuthung geäussert, dass es sich vielleicht um ganz frühe Aborte handle. Bei den innigen Beziehungen zwischen dem Blutgehalt des Uterus und dem Geschlechtsleben ist wohl nicht zu bezweifeln, dass congestive Zustände durch übermässigen und mit besonders heftigen Aufregungen verbundenem Geschlechtsgenuss, durch Onanie, durch unvollständigen Coitus etc. erregt werden können. Rein pathologische Congestionen sind besonders bei vielen Infectionskrankheiten, Typhus, acuten Exanthemen, auch Influenza zu beobachten. Sie betreffen im Wesentlichen die Körperschleimhaut, welche nicht nur geröthet, sondern auch geschwollen (gefaltet) erscheint. Eine auf die Portio beschränkte collaterale Hyperämie mit Hypertrophie soll entstehen können, wenn das Corpus unter stärkerem Drucke steht oder grössere Gefässspannung hat. Sehr häufig sind Stauungshyperämien, welche sowohl als Theilerscheinung allgemeiner venöser Stauung wie durch locale Verhältnisse bedingt vorkommen. Unter letzteren spielen z. B. auch zu lange andauernde Füllung der Blase und des Mastdarms, hauptsächlich aber die Lageveränderungen eine hervorragende Rolle, insbesondere die Prolapse und Inversionen, bei denen die Venen der Mutterbänder sehr starken Zerrungen unterliegen, aber auch die Knickungen nach vorn und nach hinten. Neben diesen venösen Hyperämien ist meistens auch eine Hypertrophie vorhanden, doch ist selbst in denjenigen Fällen, wo die Vergrösserung erst nach der Lageveränderung entstanden ist, die venöse Blutfülle wohl nicht die direkte Ursache der Gewebsneubildung, sondern nur

als prädisponirende Grundlage für entzündliche Veränderungen von Bedeutung. Die Stauung ist nicht nothwendig im ganzen Uterus vorhanden, sondern kann einzelne Abschnitte, insonderheit die Cervix und Portio vaginalis betreffen. Bei langdauernder Stauungshyperämie kann der Scheidentheil schwammig aufgelockert sein und Phlebectasien enthalten. Solche sind besonders auch bei langdauernden Cervixkatarrhen gelegentlich beobachtet worden, wobei dann sowohl Blutungen durch Platzen als auch daran anschliessend varicöse Geschwüre vorkamen. Die Portio hat dabei eine livide bläulich rothe Farbe, die Geschwüre haben derbe, unterminirte, zuweilen von Ecchymosen durchsetzte Ränder, ihr Grund ist teigig, matsch.

Bei der gewissermassen physiologischen Prädisposition der Uterusschleimhaut zu Blutungen in das Gewebe wie an die Oberfläche ist es nicht verwunderlich, dass pathologische Uterusblutungen zu den gewöhnlichsten Erscheinungen gehören. Bei der Mehrzahl derselben handelt es sich vorzugsweise um Bluterguss an die Oberfläche, mit dem allerdings meistens auch eine mehr oder weniger starke, ausgedehnte oder fleckweise Infiltration des Gewebes verbunden ist. Das auf die Oberfläche ergossene Blut fliesst entweder ab, oder es häuft sich, wenn der Gebärschlauch verschlossen ist, oberhalb dieser Stelle an, wodurch am Uterus der als Haematometra bezeichnete, später genauer zu erörternde Zustand entsteht. Das in das Gewebe, besonders in die Schleimhaut ergossene Blut kann eine rostbraune bis schwärzliche Pigmentirung bewirken, wie sie im Corpus uteri nicht selten bei alten Frauen, am Cervicaltheil bald nach Geburten, rechtzeitigen oder vorzeitigen, sich finden. Ein Theil der Uterusblutungen stellt nur einen Excess der physiologischen menstruellen (Menorrhagien) oder puerperalen Blutungen dar, ein anderer Theil schliesst sich an Schwangerschaft, Geburt und Wochenbett an, ein dritter kommt am ruhenden Uterus zustande. Alle Uterusblutungen, welche nicht verstärkte physiologische sind, werden als Metrorrhagien bezeichnet.

Die Menorrhagien können durch alle diejenigen Verhältnisse bedingt werden, welche congestive oder Stauungshyperämien bewirken, eine ganz besonders grosse Rolle spielen aber Erkrankungen des Uterus, Geschwulstbildungen aller Art und Entzündungen der Schleimhaut. Die mit der Thätigkeit des Uterus als Fruchthalter zusammenhängenden Blutungen können während der Schwangerschaft eintreten, wobei durch sie meistens, wenn auch grade nicht nothwendig, der Abort eingeleitet wird, wenn sie nicht etwa aus Geschwülsten, Cervixcarcinomen, Polypen, stammen. Nach dem Abort sind es die so häufig zurückbleibenden Eireste, welche Blutungen unterhalten, welche auch, indem Gerinnsel an ihrer Oberfläche sich ansetzen, zu der Bildung von fibrinösen Placentarpolypen (fibrinöse Uteruspolypen, von Virchow als freies Haematoma polyposum bezeichnet) führen, die ihrerseits durch Hinderung der Zusammenziehung des Uterus zu neuen Blutungen aus den klaffenbleibenden Gefässen Veranlassung geben. Unter der Geburt können wiederum durch Geschwülste, durch Uterusruptur, durch vorzeitige Lösung der Placenta, besonders bei Placenta praevia, Blutun-

gen bedingt werden. Bei normalem Sitz der Placenta kann das Blut sich zwischen Placenta und Uterus anhäufen, ohne zunächst wenigstens nach aussen sich zu entleeren. Nach der Geburt und im Wochenbett geben besonders Verletzungen (auch nachträgliche Eröffnung ge-

Fig. 89.

Placentarpolyp an der hinteren Wand eines puerperalen Uterus; sagittaler Durchschnitt, $^1/_3$ nat. Gr. Tod an Sepsis am 5. Tage p. p.
H Harnblase, S prolabirte Scheide. A Anus, M Mastdarm, P Placentarstelle des Uterus im Durchschnitt.

quetschter Venen der Cervix) und mangelhafte Zusammenziehung der Wand (Atonie, besonders der Placentarstelle), ferner Geschwülste, sowie zurückgebliebene Placentartheile zu anhaltenden Blutungen Veranlassung. Auch hier kann ein Theil des Blutes auf den Eiresten als Gerinnsel sich ansetzen und einen fibrinösen Placentarpolypen bilden. Diese Polypen können eine sehr verschiedene Grösse und Gestalt haben, manche sind schmal und lang, manche kurz und dick

(Fig. 89), hühner-, enteneigross, fingerlang und daumendick, mit einem dicken Kopf, wenn sie durch den Muttermund in die Scheide hineinragten, u. s. f. Auf dem Durchschnitt findet sich oft eine hellere, derbere Rinde und ein weicherer, geschichteter, dunkelrother Kern. Nach der Uteruswand zu sieht man in der Regel Gewebsmassen in verschiedener Ausdehnung in die Gerinnselmasse hineinragen, welche aus Resten der fötalen Placenta (Chorionzotten) bestehen, seltener hat sich das Blut auf der rauhen Oberfläche der mütterlichen Placentarstelle als Gerinnsel niedergeschlagen. Wenn solche Blutpolypen lange genug im Uterus bleiben, — das wird am ehesten bei kleinen möglich sein —, können sie verkalken.

Wenn eine Metrorrhagie von einer rechtzeitig erfolgten Entbindung oder von einer Frühgeburt abhängig ist, so wird die Untersuchung der blutenden Person in der Regel leicht eine Aufklärung über die Ursache der Blutung verschaffen, dagegen kann bei Aborten, um so mehr, je früher sie erfolgen, eine mikroskopische Untersuchung der Blutabgänge nothwendig sein, um Anhaltspunkte für die Aetiologie zu gewinnen. Das gilt besonders für diejenigen Fälle, wo in den mehr oder weniger derb geronnenen Klumpen der blutigen Entleerungen graue fetzige oder membranöse Massen vorhanden sind, die ebenso gut von einem Abort herrührende Deciduamasse, wie Theile der Schleimhaut eines nicht schwangeren Uterus sein können. Dies gilt sogar für diejenigen Fälle, wo ein dreieckiger Sack mit 3 dem Orificium internum sowie den beiden Tubenmündungen entsprechenden Oeffnungen vorhanden ist, denn auch bei der gewöhnlichen Menstruationsblutung kann unter besonderen pathologischen Verhältnissen die Abstossung eines Theiles der Uterusschleimhaut in ihrer ganzen Flächenausdehnung zustande kommen (Decidua menstrualis). Bei dieser als Dysmenorrhöa membranacea (Exfoliatio mucosae menstrualis) bezeichneten Affection besteht wohl stets ein entzündlicher Zustand der Körperschleimhaut, in vielen Fällen die mit starker Verdickung der Schleimhaut verbundene Endometritis prolifera, productiva. Durch die meist als Menorrhagie auftretende menstruelle Blutung können kleinere oder grössere Fetzen der verdickten, lockeren Schleimhaut losgetrennt und mit dem Blut entleert werden, aber auch, wie gesagt, die obersten ein bis mehrere Millimeter dicken Schichten der ganzen Schleimhaut. Von den sehr seltenen hohlen fibrinösen Ausgüssen der Uterushöhle unterscheiden sich diese Deciduen schon dadurch, dass jene aussen eine mehr glatte, nach der Höhle zu eine unebene, rauhe, zottige Oberfläche haben, während die Deciduen umgekehrt aussen rauh und zottig aussehen (Rissstelle), dagegen an der Höhlenoberfläche glatter sind. Sie zeigen zudem regelmässig an der glatten Oberfläche entsprechend den Ausmündungen der Drüsen eine feine siebartige Durchlöcherung, die allerdings gelegentlich auch bei einer Fibrinmembran vorhanden sein kann. Die mikroskopische Untersuchung gibt die charakteristischen Befunde — einmal ein Fibrinnetz- und Filzwerk mit Leukocyten, das andere Mal Abschnitte von Utriculardrüsen in ein zellenreiches reticulirtes Grundgewebe eingelagert, welches von Hämorrhagien durch-

setzt ist. Schwieriger kann die Unterscheidung von Decidua menstrualis und Decidua vera werden, obwohl ich meine, dass die Blutgefässe bei letzterer noch stärker erweitert sind, als bei jener, und dass die grossen runden, spindelförmigen oder sternförmigen Zellen der Decidua vera in der Decidua menstrualis gegenüber den kleinen lymphoiden Zellen doch eine erheblich untergeordnetere Rolle spielen. Epithel ist an der Oberfläche der Membranen häufig überhaupt nicht mehr nachzuweisen; wenn dasselbe in den Drüsen ein niedriges, mehr cubisches ist, so wird dadurch in Verbindung mit dem Vorherrschen der Deciduazellen die Diagnose Decidua vera fast sicher. Uebrigens ist die Zusammensetzung der fetzigen Abgänge bei Dysmenorrhöa membranacea nicht immer die gleiche, sondern ausser der gewöhnlichen Decidua, die selbst durch das bald stärkere bald geringere Hervortreten der Drüsen quantitative Verschiedenheiten darbietet, kommen auch Membranfetzen vor, die aus mehreren Schichten von Plattenepithel bestehen. Entweder handelt es sich dabei um Theile der Oberfläche der Scheide, der Portio und eines mit Plattenepithel überzogenen Abschnittes des Cervicalkanals, oder um Uterusschleimhaut, an welcher zuvor eine Metaplasie des Cylinderepithels in Plattenepithel zustande gekommen war (vergl. den Abschnitt über chron. Endometritis). Endlich gibt es bei Dysmenorrhö graue membranartige Fetzen, die aus auffällig derben Blutgerinnseln bestehen, welche vielleicht von der letzten Menstruation im Uterus liegen geblieben und durch Schrumpfung fest geworden waren. Der der Dysmenorrhö zu Grunde liegende Prozess wird vielfach als Endometritis exfoliativa bezeichnet, im ganzen wie mir scheint mit Unrecht, da es sich hier nicht um eine besonders geartete Entzündung handelt, sondern die Exfoliation im grossen und ganzen nur eine verstärkte menstruelle Abstossung ist, deren quantitativer Excess durch verschiedene pathologische Zustände der Schleimhaut (starke Verdickung und lockere Beschaffenheit wie bei gewöhnlicher proliferirender Endometritis, Resistenz und grössere Undurchlässigkeit der obersten Schichten wie bei Plattenepithelbildung u. s. f.) bedingt sein kann.

Eine besondere Form von Metrorrhagie mit Abstossung von Decidua vera, welche nicht mit einer Reflexa und Serotina in Verbindung stand, kommt vor bei Extrauterinschwangerschaft, sowohl zur Zeit des vorzeitigen Todes der Frucht wie zu dem Zeitpunkt des normalen Endes der Schwangerschaft. Aehnliches kann sich ereignen, wenn bei Uterus bicornis oder bilocularis die eine Höhle ein Ei enthält, da sich dann in der anderen, wenn sie nicht ganz rudimentär ist, regelmässig eine Decidua bildet, im Gegensatze zum Uterus didelphys, wo man bei Schwangerschaft der einen Hälfte regelmässige Mestruationsblutung aus der anderen beobachtet hat (P. Müller).

Mit Sicherheit sind die Placentarreste älterer Aborte in den Blutmassen zu erkennen, denn sowohl beim Zerzupfen wie an Schnitten sind die so charakteristischen Chorionzotten mit ihrem hellen, gefässhaltigen Bindegewebe und dem dicken kernhaltigen Protoplasmaüberzug nebst seinen Epithelsprossen leicht zu erkennen (Fig. 90). Dieselben zeigen, wie an der Abbildung zu sehen ist, oft Abhebung der Epithel-

schicht durch Blut, welches zwischen sie und das Zottenbindegewebe eingedrungen ist.

Metrorrhagien, welche keinerlei Zusammenhang mit den physiologischen Leistungen des Uterus haben, können durch Traumen, durch Allgemeinkrankheiten oder durch rein örtliche krankhafte Veränderungen bedingt sein. Unter den Allgemeinkrankheiten sind allerhand acute Infectionskrankheiten, besonders Typhus, acute Exantheme, septische Infectionen, ferner acute Leberatrophie und Phosphorvergiftung, hämorrhagische Diathesen aller Art zu nennen, welche, wenn sie auch selbstverständlich vorzugsweise eine Verstärkung und Verlängerung der Menstruations-

Fig. 90.

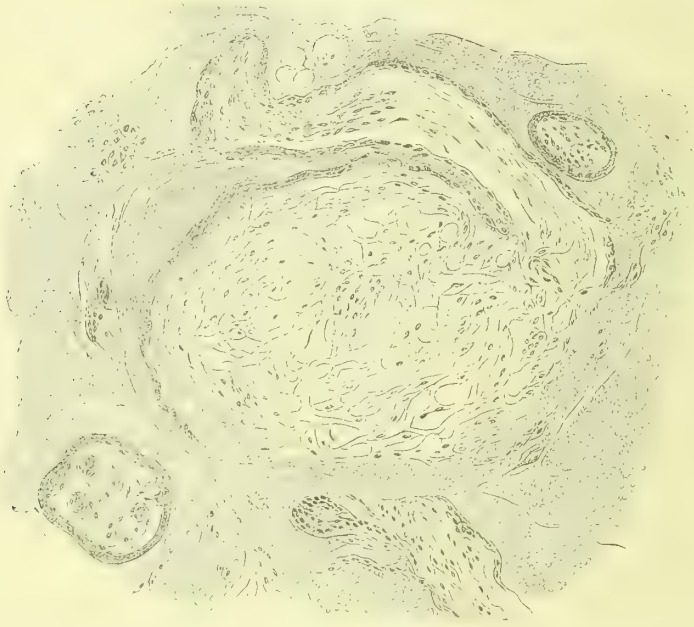

Schnitt von einem aus dem Uterus herausgeholten Blutgerinnsel nach (nicht beobachtetem) Abort. Schw. Vergr.
Quer- und Längsschnitte von Zottenästchen verschiedener Grösse, unten rechts eine Epithelsprosse; der Epithelbelag des grösseren Zottenastes in der Mitte ist durch Blut grösstentheils abgehoben.

blutung bewirken, doch auch ausserhalb dieser Zeit für die Entstehung von Blutungen Bedeutung haben können. Sie wirken zum Theil dadurch, dass sie Erkrankungen der Uterusschleimhaut erzeugen, wodurch sie sich der Gruppe der localen Veränderungen annähern. Hier sind die acuten Entzündungen, im Besonderen die als haemorrhagische bezeichneten, von den chronischen vorzugsweise die mit Polypenbildung verbundenen, die Neubildungen, insbesondere Myome und die ulcerirenden Krebse zu nennen. Bei Myomen kann tödtliche Blutung aus grossen den Tumor umgebenden Venen entstehen, durch Krebsgeschwüre können gelegentlich auch grössere Aeste der Arteria uterina oder gar der Stamm der-

selben eröffnet werden. Auch sonstige Geschwürsbildungen können Blutungen bewirken.

In vielen dieser Fälle findet man neben den Blutungen an die Oberfläche auch solche in das Gewebe selbst, die aber auch ohne jene vorkommen können. So kann sich eine Blutgeschwulst (Thrombus, Haematom) in einer Muttermundslippe ausbilden, so hat Cruveilhier unter dem Namen Apoplexia uteri eine nur bei alten Frauen mit marantisch-atrophischem Uterus vorkommende Veränderung beschrieben. An dem schlaffen, morschen und brüchigen Uterus, auf dessen Durchschnitt die rigiden Arterien als weissliche Stümpfe hervorragen, erscheint die Schleimhaut der hinteren Wand, allein oder mit der übrigen, schwarzroth, mürbe, leicht zerreisslich, in eine gleichförmige, geronnenem Blut ähnliche Masse umgewandelt. Die Blutung kann auf die anstossende Muskulatur übergreifen, lässt aber Cervix und Portio frei; in der Höhle kann blutiger aber auch rein schleimiger Inhalt (parenchymatöse Blutung) sein. Nach Rokitansky findet man zuweilen als Residuum und Folge dieses Zustandes die Uterussubstanz an den genannten Stellen zu einer rostbraunen oder hefengelben, ausserordentlich morschen porösen Masse verwandelt.

Sowohl im Anschluss an Stauungshyperämie wie an entzündliche gibt es am Uterus ödematöse Veränderungen. Die ersten sind besonders ausgeprägt bei frischen Lageveränderungen, wo z. B. bei Retroflexion der ganze Uterus vergrössert, weich, eindrückbar (teigig) erscheinen kann. Entzündliches Oedem findet sich besonders an der Vaginalportion in ausgesprochener Weise, am häufigsten bei den puerperalen Infectionen, aber auch, seltener, bei acutem Cervixcatarrh, insbesondere infectiösem, und nicht minder bei chronischen Erkrankungen. Tritt das Oedem an einer mit narbigen Einkerbungen versehenen Lippe auf, so kann die Portio ein gelapptes Aussehen erhalten. Ebenfalls eine Gestaltsänderung tritt ein, wenn das Oedem auf eine Lippe beschränkt ist. Bei der Schwellung der entzündeten Cervicalschleimhaut, welche zur Vorstülpung derselben am äusseren Muttermund (Ectropium) führt, hat das entzündliche Oedem ebenfalls seinen Antheil.

Hyperämie und Blutungen: Klob, l. c. S. 198; Rokitansky, Lehrb. III, 470, 1861; Hypertr. d. Portio durch collat. Hyperämie: Villa, Ann. di Obst. 1890; Menorrhagie bei Herzfehlern, Lebererkrankungen, Obstipation, zu festem Schnüren, Thrombus der vorderen Lippe: Auvard, Arch. de tocol. 1888; Genitalblutungen bei neugebor. Mädchen: Eröss, Arch. f. Kinderhlk. 13, S. 172, 1891.

Varicöse Ulcerationen: Winkel, l. c. S. 534.

Dysmenorrhöa membranacea: Haussmann, Berl. Beitr. z. Geb. u. Gyn. I, 155, 1872 (Historisches); Finkel, Virch. Arch. 63, S. 401, 1875 (behauptet, meist würden auch die Fundi der Drüsen mit ausgestossen; weist auf den amyloidartigen Glanz der Bestandtheile der Membranen hin); Wyder, Arch. f. Gyn. XIII, 39, 1878 (betont die Möglichkeit, aus dem Vorkommen der grossen Zellen die Decid. vera von der menstrualis stets zu unterscheiden, im Gegensatz zu Overlach, Arch. f. mikr. Anat. 25, S. 191, 1885, und zu Ruge und Schröder (Lehrb. 1887, S. 348), welche meinen, dass diese Angabe in dieser Bestimmtheit sicher nicht aufrecht zu erhalten sei); Meyer, ebenda, XXXI, 70, 1887 (fand in gut ausgebildeten Membranen vielfach reichliche Fibrinanhäufungen); Löhlein, Ztsch. f. Geb. u. Gyn. XII, 465, 1886, Tageblatt d. Naturforschervers. in Heidelberg, 1890, S. 474, Gynaecol. Tagesfragen, II, 1891. (Es ist nicht immer Entzündung vorhanden. Seine Beobachtung von Exfol.

muc. bei 2 Schwestern, deren Mutter gleichfalls Membranen abgesondert hatte, weist auf eine Bedeutung erblicher Anlage hin); Klein (Ztsch. f. Geb. u. Gyn. 22, S. 247, 1891) erklärt, dass der gleichzeitige Nachweis von Deciduazellen und niederem Drüsenepithel die Diagnose Schwangerschaft mit grosser Wahrscheinlichkeit gestattet. Die cubische Gestalt des Epithels genügt allein zur Diagnose nicht, da sie auch bei Drüsencarcinom des Corpus, Ichthyosis uteri, über submucösen Myomen an der Oberfläche, und in den Drüsen bei Corpuscarcinom, Sarcoma uteri gefunden worden ist. Wyder, Arch. f. Gyn. 41, 1891, erklärt, wo bei Dysmenorrhoea membran. Deciduazellen vorhanden sind, handelt es sich um eine Endometritis post abort.; wo Decidua ohne Vergrösserung des Uterus gefunden wird, liegt Extrauterinschwangerschaft vor. Vergl. auch die Literatur über normale Menstruation S. 410.

Oedem der Vaginalportion: Winkel, l. c. S. 533; — bei chron. Erkrank.: Currier, New York Gyn. Trans. 1889.

Entzündungen.

Die entzündlichen Veränderungen des Bauchfellüberzuges des Uterus (Perimetritis) sind schon beim Peritoneum (Bd. I., S. 998) berücksichtigt worden, diejenigen der Ligamente (Parametritis) werden später beschrieben werden, es bleiben also für hier die Veränderungen der Schleimhaut und der Muskulatur zu betrachten. Wenn auch meistens beide Theile verändert sind, so kann der Entzündungsprozess doch mehr die Schleimhaut betreffen (Endometritis) oder mehr die Muskulatur [Metritis, Myometritis*)], er kann mehr den Körper oder mehr den Hals ergriffen haben, so dass man auch noch eine Metritis (Endom.) corporis und eine M. cervicalis unterscheiden kann. Wenn auch im Wesen der Prozesse ein Unterschied zwischen dem schwangeren bezw. puerperalen und dem ruhenden Uterus nicht besteht, so bedingen die verschiedenen Verhältnisse doch Unterschiede genug, um eine Trennung nothwendig erscheinen zu lassen. Ich werde also zuerst die Entzündungen des nicht schwangeren Uterus betrachten und bei diesen mit den Schleimhautveränderungen beginnen.

Bei der Endometritis tritt gemäss dem verschiedenen Bau der Schleimhaut und den verschiedenen räumlichen Beziehungen (des Cervix zu der Scheide und allen Schädlichkeiten, die von hier herkommen, des Corpus zu den Tuben, Parametrien, zu Blut und Nerven) ganz besonders deutlich eine Trennung in eine E. corporis und eine E. cervicis hervor. Ihrem Verlaufe nach kann man eine acute und eine chronische Endometritis unterscheiden, von denen die zweite häufig aus der ersten hervorgeht; ihrem Resultat nach sind exsudative und produktive Formen zu trennen, wobei wie bei den übrigen Schleimhäuten nicht ausgeschlossen ist, dass bei den ersten auch Neubildungsvorgänge, bei den letzten auch exsudative und secretorische Prozesse vorkommen können.

Ueber die acute Endometritis haben mehr die Kliniker als die pathologischen Anatomen Erfahrung. Die gewöhnlichen Veränderungen, Röthung, Schwellung, zellige Infiltration fehlen auch hier nicht, eben-

*) Der im Ausland vielfach gebrauchte Ausdruck parenchymatöse Metritis scheint mir nicht glücklich gewählt zu sein; am liebsten würde ich Metritis als allgemeinen Ausdruck für Entzündung des Uterus überhaupt gebrauchen mit den Unterarten Endometritis und Myometritis.

sowenig die katarrhalische Absonderung. Das Secret aus dem Uterushals ist mehr schleimig, schleimig-eitrig, dasjenige aus dem Körper dünner, serös, serös-eiterig. Im allgemeinen ist eine eiterige Secretion (Leukorrhö) an der Cervixschleimhaut häufiger als an derjenigen des Corpus, insbesondere sind die gonorrhoischen eiterigen Entzündungen, deren grosse Häufigkeit jetzt feststeht, vorzugsweise cervicale. Kleine Blutungen in der intermenstrualen Zeit können bei allen acuten Endometritiden vorkommen, regelmässig kommen sie bei den, Allgemeinkrankheiten, insbesondere viele acute Infectionskrankheiten (Typhus, Cholera, acute Exantheme etc.) begleitenden Schleimhauterkrankungen vor, bei denen nicht nur die Schleimhaut selbst hämorrhagisch ist, sondern auch ein blutiges Secret abgeschieden wird, so dass eine Art pseudomenstrueller Zustand vorhanden ist. Da eine zellige Infiltration nicht fehlt, so kann man den Zustand nicht als eine Circulationsstörung ansehen, sondern muss ihn den entzündlichen Prozessen als hämorrhagische Endometritis zurechnen. Es handelt sich dabei wesentlich um eine Corpusaffection. Durch Anhäufung eiterigen Secretes in der verschlossenen Uterushöhle bildet sich die Pyometra. Als primäre, nicht aus Vereiterung einer Haematometra hervorgegangene, findet sie sich besonders bei alten Frauen mit Atresie oder Stenose des Orific. uter. int. Der Eiter kann sich eindicken zu einer käseartigen, die Consistenz von Mastix annehmenden gelben Masse, die grosse Aehnlichkeit mit tuberculösem Käse haben kann, es fehlt aber die Verkäsung der Schleimhaut selbst, die verdünnt ist. Auch bei krebsigem Verschluss der Cervix kann sich eine Pyometra ausbilden (s. Fig. 111).

Eine andere Form acuter Entzündung ist die pseudomembranöse, fibrinöse, croupös-diphtherische. So häufig dieselbe im inficirten puerperalen Uterus gefunden wird, so selten ist sie beim nicht schwangeren. Sie tritt bei manchen Infectionskrankheiten wie Typhus, Cholera, acuten Exanthemen gelegentlich auf, gesellt sich auch wohl zu einer Diphtherie der Scheide hinzu, oder begleitet jauchig zerfallende Krebse, Fibromyome oder sonstige Geschwülste des Uterus, wenn die putride Flüssigkeit über einen Theil der Schleimhaut sich ergiesst. Die anatomischen Befunde sind von denen bei der gleichen Affection anderer Schleimhäute nicht verschieden, doch kommen häufiger als bei puerperaler Diphtherie exsudative Pseudomembranen zustande, welche ausgestossen werden können. Es sind förmliche fibrinöse Ausgüsse des Uterusinnern beobachtet worden. Diese Membranen haben eine äussere glatte Fläche, können zwar ähnlich den Schleimhautfetzen durchlöchert sein, sind es aber meist nicht. Mikroskopisch zeigen sie dieselben Fibrinnetze und hyalinen Balken mit wechselnder Menge von Leukocyten wie andere fibrinöse Pseudomembranen.

Die chronische Endometritis wird meistens auch als chronischer Katarrh bezeichnet, insofern nicht mit Unrecht, als dabei eine reichliche Secretion stattfinden kann, sowohl seitens der Cervicalschleimhaut (schleimig, schleimigeitrig) als auch seitens der Corpusschleimhaut (mehr serös), aber, so verschieden auch immer der Befund an der erkrankten Schleimhaut sich gestalten mag, das Wesentliche

sind doch entzündliche Neubildungsvorgänge an den Geweben der Schleimhaut (productive Endometritis).

Bei der productiven oder proliferirenden Endometritis corporis gibt es zwei Formen oder richtiger wohl zwei Stadien, welche sowohl makroskopisch wie mikroskopisch sehr wesentlich verschieden sind, die E. hypertrophica und die E. atrophica. Die letzte findet man besonders nach sehr langem Bestande der Erkrankung, sie ist also gewissermassen das Endstadium, wobei allerdings nicht ausser Acht gelassen werden darf, dass bei älteren Frauen eine ähnliche Veränderung als senile Erscheinung vorkommt. Die Uterusschleimhaut erscheint auffällig glatt, dünn, oft durch Pigment aus früheren Blutungen bräunlich oder schwärzlich gefleckt, sonst grau, sie ist sehr derb, schwerer schneidbar und enthält nicht selten eine grössere oder kleinere Anzahl von Cystchen (Endometr. chron. cystica), welche die Grösse eines Stecknadelkopfes oder Hirsekornes nicht zu überschreiten pflegen, sehr häufig aber bei weitem noch nicht erreichen. Ihr Inhalt ist eine helle oder leicht getrübte nicht sehr zähe Flüssigkeit. Diese Cystchen habe ich wenigstens nur in der Schleimhaut selbst, niemals in der Muskulatur gesehen. Die mikroskopische Untersuchung zeigt als Ursache der Atrophie eine Induration des interglandulären Schleimhautgewebes, dessen runde Zellen verschwunden, oder in spindelförmige übergegangen sind, dessen netzförmige Grundsubstanz sich verdickt oder auch stellenweise ganz in schrumpfendes faseriges Bindegewebe umgewandelt hat. Die Drüsen sind entweder, wenigstens streckenweise, gänzlich verschwunden oder es sind noch zerstreute atrophische Reste übrig, welche auch, wenn durch die Retraction des schrumpfenden Zwischengewebes ihr Lumen an der Mündung oder im Verlaufe verlegt ist, die Grundlage der aus Secretretention hervorgehenden Cystchen abgeben. Da der geschilderte Zustand das Endstadium eines meist lange Zeit sich hinziehenden Prozesses ist, bei dem noch festzustellen bleibt, inwieweit der Drüsenschwund eine Folge der interstitiellen Veränderungen ist oder etwa primär eintritt, so ist es selbstverständlich, dass auch Uteri zur Untersuchung gelangen, bei denen die Atrophie noch nicht vollendet, sondern erst in der Ausbildung begriffen ist. Und grade solche Fälle geben auch den anatomischen Anhalt für die Annahme, dass die Atrophie sich aus jenen, besonders in neuerer Zeit, mit der Ausbildung der operativen Gynäkologie immer häufiger zur Untersuchung gelangenden Zuständen entwickelt, welche man allgemein als Resultat der Endometr. productiva bezeichnen kann.

Für das blosse Auge erscheint dabei die Schleimhaut in mehr oder weniger hohem Grade verdickt (von 2—3 mm bis zu 5 und selbst 10 mm), ihre Oberfläche glatt und eben oder unregelmässig höckerig, warzig, zottig gestaltet (fungöse Endometr.), weil die Verdickung nicht immer eine gleichmässige ist, sondern in allmählichem oder schnellem Uebergang stärkere oder geringere Verdickungen nebeneinander vorkommen. Von der einfachen hügeligen Erhabenheit bis zu polypösen, selbst gestielten Wucherungen gibt es allerhand Uebergänge, so dass auch hier wie bei so vielen Schleimhäuten eine polypöse Ent-

zündung (Endometr. polyposa) als Vermittler zwischen entzündlichen und Geschwulstbildungsvorgängen anerkannt werden muss. Die geschwollene Schleimhaut ist, von der Lebenden entfernt, in der Regel lebhaft geröthet, an der Leiche meist blasser, aber doch auch immer noch roth, in derselben fehlt es häufig nicht an Hämorrhagien, besonders in den oberen Schichten, auch wenn nicht grade die Zeit der Menstruation ist, wo ungewöhnlich heftige Blutungen entstehen und grosse Fetzen der Schleimhaut losgelöst werden können (Dysmenorrhöa membranacea, Endometritis exfoliativa, Exfoliatio mucosae menstrualis, s. S. 424). Die Consistenz ist stets, aber besonders bei den stärkeren Schwellungen eine weiche, schlaffe, man kann die Massen leicht zerreissen und entfernen, das Gefüge ist häufig locker, manchmal bis zu solchem Grade, dass das Gewebe schon makroskopisch, besonders an dünnen Schnitten, wie porös aussieht. Auch cystische Bildungen können zuweilen vorhanden sein, besonders in den umschriebenen, polypösen Wucherungen finden sie sich nicht selten. Die mikroskopische Untersuchung ergibt nicht immer genau die gleichen Resultate, nicht nur wenn man verschiedene Uteri untersucht, sondern bei einem und demselben an verschiedenen Stellen. Schon dieses zeigt, dass man aus den wechselnden Befunden nicht verschiedene Formen machen darf, dass nicht qualitative, sondern nur quantitative Verschiedenheiten bestehen, wie es auch durch die mikroskopischen Einzelheiten bewiesen wird.

Das physiologische Vorbild der produktiven Endometritis corporis, gewissermassen eine physiologische produktive Entzündung ist die Menstruationsveränderung, und wie bei dieser neben der Schwellung und Succulenz der Schleimhaut sowohl zellige Infiltrationen und Neubildungen an dem interglandulären Gewebe als auch Epithelwucherungen und Drüsenvergrösserung an den Drüsen vorkommen, so sind auch bei der produktiven Endometritis diese beiden Bestandtheile verändert. An den Drüsenepithelien lassen sich zahlreiche Mitosen nachweisen, die Drüsen im Ganzen vergrössern sich, werden länger, zeigen (Fig. 91) oft Schlängelungen, unregelmässige auch cystenartige Erweiterung, seitliche Ausbuchtungen, oft mehrfache hinter einander, so dass dazwischen papillenartige Vorsprünge in's Lumen hineinzuragen scheinen, sie verzweigen sich stärker, alles hauptsächlich in den tieferen Partien der Schleimhaut. Die Epithelzellen haben an frisch zur Untersuchung gelangten Stücken vielfach noch ihre Flimmerhaare, dieselben gehen aber, besonders nach dem Tode leicht verloren, die Zellen sehen vielfach in ihren gegen das Lumen gerichteten Schichten, hell, glasig aus infolge von Schleimbildung, in dem Drüsenlumen findet sich Schleim, der nicht selten abgestossene Epithelzellen, aber auch Leukocyten enthält, welche nach Cornil ebenfalls schleimig degeneriren. An der Oberfläche der Schleimhaut sind die Befunde in Betreff des Epithels ganz besonders inconstant, dasselbe kann vollständig fehlen, es kann aber auch in mehrfachen Schichten vorhanden, abgeplattet, ja verhornt sein, wie Zeller gezeigt hat.

Das interglanduläre oder interstitielle Gewebe erfährt eine doppelte Veränderung, nämlich eine durch Leukocyten bedingte zellige Infiltration und eine Wucherung der Gewebselemente. Diese zeigen, wie sie normal mit Lymphdrüsengewebe Aehnlichkeit haben, so auch bei dieser produktiven Entzündung ein ähnliches Verhalten wie das Lymphdrüsengewebe bei gewissen hyperplastischen Vorgängen zeigt, nämlich zunächst eine Zunahme der freien runden Zellen, später eine Verdickung des reticulären Grundgewebes. Wie aus dieser Neubildung allmählich eine Induration und Schrumpfung hervorgehen kann, habe ich schon vorher angegeben.

Fig. 91.

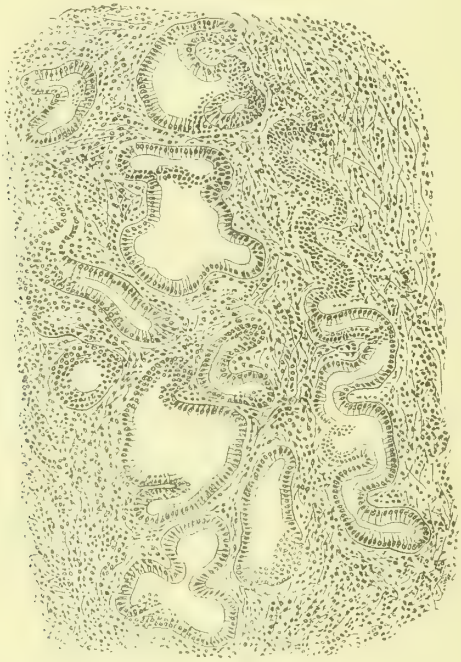

Chron. proliferirende Endometritis.
Schlängelung, Erweiterung, Ausbuchtung von Drüsen; rechts ist von einer geschlängelten Drüse in der oberen Hälfte nur die Wand im Schnitt, so dass man nicht das Lumen und die Epithelzellen nur in Flächenansicht sieht. Ausgekratztes Stück.

Je nachdem nun die Drüsenveränderungen oder diejenigen des interstitiellen Gewebes mehr in den Vordergrund treten, mag man mit C. Ruge eine glanduläre und eine interstitielle Endometritis oder, wo beide Theile verändert sind, Mischformen unterscheiden, man mag auch unter den einzelnen Formen noch wieder weitere Unterscheidungen machen, muss sich dabei aber immer gegenwärtig halten, dass es sich nicht um von einander unabhängige, besondere Entzündungsformen handelt, sondern lediglich um anatomische Modificationen eines und desselben Prozesses, der productiven Endometritis.

Eines merkwürdigen anatomischen Vorganges habe ich noch zu gedenken, welchen man nicht selten bei der hyperplastischen Endometritis gefunden hat, nämlich ein Eindringen der Drüsenfundi nebst einer gewissen Menge sie umgebenden Interstitialgewebes zwischen die Muskulatur. Es handelt sich auch hierbei nur um eine quantitative Veränderung, da ja schon normaler Weise eine scharfe Grenze zwischen Schleimhaut und Muskulatur nicht existirt, und so erkenne ich gern an, dass bei dieser glandulären Heterotopie (Cornil) nicht nothwendig an maligne Drüsenwucherung gedacht zu werden braucht, besonders wenn die Drüsen in den oberen Muskelschichten sich befinden, da man sich vorstellen kann, dass bei einem mächtigen Längenwachsthum der Wachsthumsdruck ausser einer Schlängelung der Drüsen, einer Vorbuchtung der Schleimhaut in die Uterushöhle auch ein Vorschieben derselben zwischen die Muskelbündel bewirkt. Immerhin bin ich der Meinung, dass diese Heterotopie doch nicht als eine so ganz gleichgültige Sache angesehen werden darf, dass dieselbe vielmehr, insbesondere wenn man Drüsenschläuche in erheblicherer Tiefe zwischen den Muskelbalken findet, verdächtig erscheinen muss. Der Gedanke ist nicht fernliegend, dass grade von solchen, unter durchaus abnormen Verhältnissen befindlichen Drüsen maligne epitheliale Wucherungen ausgehen könnten, besonders in solchen Fällen, wo bereits am Uterus eine krebsige Neubildung vorhanden ist.

Wie das anatomische Bild, so ist auch die Aetiologie der productiven Endometritis corporis eine sehr verschiedene. Sie kommt bei Jungfrauen wie bei Nulliparen und — freilich am häufigsten — bei Uni- und Multiparen vor. Alles was chronische Circulationsstörungen macht, macht häufig auch chronische Endometritis, also Lageveränderungen, besonders Retroflexionen, Neubildungen im Uterus, vor allen Myome, unpassende, zu lange liegende Uterinstifte u. s. f. Wie die menstruellen, einer Entzündung so ähnlichen Veränderungen von den Ovarien aus auf reflectorischem Wege erzeugt werden, so könnten wohl auch pathologische entzündliche Wucherungen von den Eierstöcken ausgehen, doch ist diese Aetiologie noch nicht als sichergestellt zu betrachten. In zahlreichen Fällen hat sich die Endometritis an das Puerperium angeschlossen, sowohl nach rechtzeitiger Geburt wie besonders nach Abort. Hier lassen sich dann wohl in der gewucherten Schleimhaut noch Inseln von Deciduagewebe mit den bekannten grossen Zellen nachweisen, in deren Zurückbleiben die Ursache für die Endometritis liegen könnte, doch ist dabei wohl zu beachten, dass die Endometritis auch schon vor der Schwangerschaft vorhanden gewesen sein kann und dass sie dann die Ursache, nicht eine Folge des Abortes ist. An ein rechtzeitiges Puerperium schliesst sich eine Endometritis dann besonders gern an, wenn eine Puerperalinfection vorhanden gewesen ist. Dadurch wird die Frage nahegelegt, inwieweit Mikroorganismen bei der Endometritis corporis eine Rolle spielen. Es ist nicht zu bezweifeln, dass Gonokokken, wenn auch ihr Hauptsitz im Cervicaltheil ist, doch auch in den Uteruskörper gelangen und chroni-

sche Entzündung bewirken können, doch scheint im übrigen nach den neueren Untersuchungen die Rolle von Mikroorganismen bei der proliferirenden Endometritis keine erhebliche zu sein.

Bei dem chronischen Cervicalkatarrh finden sich Veränderungen sowohl an der eigentlichen Cervixschleimhaut wie an derjenigen des Scheidentheils; jene können ohne diese bestehen, diese in der Regel nicht ohne jene. Am Cervicaltheil zeigt sich Röthung und Schwellung, wodurch nicht nur alle die Falten des Arbor vitae stärker hervortreten, sondern die ganze Schleimhaut in hohem Maasse aufgewulstet werden kann, so dass die Oberfläche eine grosse Unregelmässigkeit ihrer Gestaltung zeigt, die noch dadurch vermehrt wird, dass die Furchen zwischen den Wülsten sich stark vertiefen können. Durch ungleichmässige Veränderung können polypöse Wucherungen sich bilden. Mikroskopisch erkennt man eine zellige Infiltration des Gewebes, nicht selten Vergrösserung der Drüsen, welche wie am Corpus weit in die Tiefe zwischen Bindegewebe und Muskeln vordringen können. Wenn sie dabei sich erweitern, so können sie in Verbindung mit der tiefen Einsenkung der Schluchten zu einer völligen Zerspaltung und Zerklüftung des Cervixgewebes Veranlassung geben (Schröder). Die Epithelien zeigen starke Schleimbildung, viele sind Becherzellen. Eine gewöhnliche Erscheinung ist die Bildung von Cystchen, der sog. Ovula Nabothi. Man findet ihrer nur wenige oder eine grosse Zahl, sie sitzen besonders gern in der Nähe der Orificien, entweder oberflächlich, so dass sie halbkugelig vorragen oder gar gestielt in Polypenform in die Höhle hineinhängen, oder sie sind mehr in den tieferen Schichten, selbst mehrere Millimeter von der Oberfläche entfernt, so dass man sie erst auf Durchschnitten entdeckt. Ihre Grösse ist im ganzen beträchtlicher als die der im Corpus vorkommenden, doch pflegen auch sie nur ausnahmsweise Hanfkorn- bis Erbsengrösse zu überschreiten. Bei einer circa mandelgrossen habe ich deutliche leistenförmige Vorsprünge an der Wand gesehen, welche auf Confluenz hindeuten. Die Cystchen enthalten einen hellen, meist sehr zähen, glasigen Schleim, oder der Inhalt sieht trüb grau oder, besonders bei älteren, gelblich aus, durch Beimischung von verfetteten und schleimig degenerirten Epithelzellen und Leukocyten, oder endlich ist er mehr oder weniger vollständig eiterig (sog. Follicularabscesse). Mikroskopisch erkennt man eine bindegewebige Wand, welche nur bei den kleineren mit cylinderförmigem, bei den grösseren mit abgeplattetem Epithel bedeckt ist. Der schleimige Inhalt erweist sich wie auch in den Drüsen an den gehärteten Präparaten meist fädig geronnen. Die Cystchen sind zweifellos Retentionscysten und können sowohl aus den Krypten der Schleimhaut wie aus den eigentlichen Drüsen hervorgehen. Die Zuschwellung der Kryptenöffnung oder des Drüsenlumens ist die Ursache der Retention des Secrets, doch beweist das Vorkommen von noch erhaltenen Mündungsöffnungen, dass die zähe Beschaffenheit des Secretes auch eine Rolle bei der Stauung des Inhaltes spielt. Die Ovula Nabothi finden sich nicht nur während des Bestehens des Cervixkatarrhs, sondern auch nach Ablauf desselben, sie sind überhaupt

so häufig, dass man annehmen muss, dass bereits sehr geringfügige Störungen genügen, um sie entstehen zu lassen.

Beim Cervixkatarrh verhält sich die musculöse Wand nicht nur passiv, sondern es treten auch in ihr Neubildungen mit Verdickung auf. Zuweilen sind dieselben an einzelnen Stellen besonders stark, so dass knollige, buckelförmige Vorragungen in die Cervicalhöhle entstehen (Schröder).

Regelmässig ist beim Cervicalkatarrh eine Absonderung reichlichen Secrets (Leukorrhö) vorhanden, für dessen Entleerung das Verhalten des Orificium externum wichtig ist. Wenn dasselbe, wie es bei Jungfrauen und Nulliparen die Regel ist, eng ist, vielleicht gar durch die geschwollenen Lippen noch mehr verengt wird, so häuft sich das Secret in der Cervixhöhle an, und dehnt dieselbe aus, besonders wenn es nicht

Fig. 92.

Chronische Endometritis und Metritis, $\frac{1}{2}$ nat. Gr.
Trichterförmige Gestaltung der Cervicalhöhle. Kleiner Polyp an der Cervicalschleimhaut.

eiterig ist, sondern aus zähem Schleim besteht. Bei Frauen, die geboren haben, ist die Oeffnung weiter und es steht dem Secretabfluss wenig im Wege, dafür aber kann die geschwollene Schleimhaut sich durch dieselbe als weiche geröthete Masse hervorwulsten und ein sog. entzündliches Ectropium (Roser), ein Schleimhautectropium bilden. Bei weitem häufiger ist eine andere Form des Ectropiums, welche durch seitliche Cervixeinrisse bei der Geburt entsteht und als traumatisches oder Narbenectropium bezeichnet wird, auch als Wandectropium dem Schleimhautectropium gegenüber gestellt werden kann, da bei demselben die beiden Lippen im ganzen auseinandergewichen sind. Es liegt dadurch natürlich auch ein Theil der Cervixschleimhaut bloss und kann direkt von der Scheide aus gesehen werden. Die wegen ihres zarten Epithels roth aussehende Cervixschleimhaut hebt sich, auch wenn sie sonst unverändert ist, deutlich gegen die bläuliche oder bläulichgraue (an der Leiche mehr graue) Farbe der mit Plattenepithel bedeckten Portioschleimhaut ab, der Unterschied tritt

aber um so deutlicher hervor, je mehr die Schleimhaut durch entzündliche Wucherungen verdickt und aufgewulstet ist. Sehr charakteristisch erscheint in solchen Fällen die Gestalt der Uterushöhle auf dem Durchschnitt (Fig. 92). Die Cervixhöhle ist trichterförmig und hat mit der Uterushöhle eine Sanduhrform, deren enge Stelle dem Orificium internum entspricht, welches nicht selten enger ist als normal.

Es ist nun ein lebhafter Streit darüber entbrannt, inwieweit das Wandectropium zu Veränderungen in Beziehung stehe, welche man bei Cervixkatarrh ungemein häufig an der Portio vaginalis findet, und welche jetzt meistens als Erosionen bezeichnet werden. Man fasst damit eine Reihe von Veränderungen zusammen, welche hauptsächlich im makroskopischen Verhalten, aber doch auch im mikroskopischen Befund starke Verschiedenheiten zeigen. Gemeinsam ist allen das Vorhandensein einer rothen glänzenden Fläche an einer Stelle, wo

Fig. 93.

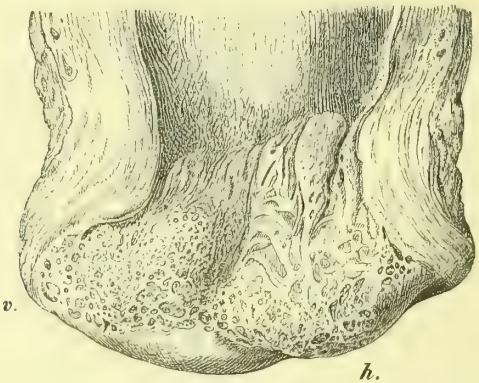

Cystische (folliculäre) Erosion, nat. Gr.
Uterus aufgeschnitten und auseinandergeklappt. h. hintere, v. vordere Muttermundslippe.

man Plattenepithel erwarten sollte mit seinem matten grauen bezw. bläulichen Aussehen. Die rothe Masse erscheint meist dunkler gefleckt, feucht, blutet leicht, ist glatt oder sammtartig rauh oder auch zerklüftet, wie papillär, oder mit Hohlräumen versehen, schwammig porös (Fig. 93), oder mit grösseren, hirse- bis erbsengrossen Cystchen besetzt, welche durchaus den Ovula Nabothi der Cervicalhöhle entsprechen. Die Grenze der Erosionen kann verschieden weit vom äusseren Muttermund entfernt liegen; sie erstreckt sich weit auf die äussere Seite der Lippen, selbst bis gegen die Scheidengewölbe hin, ja ausnahmsweise noch über diese auf die Scheidenwand hinaus. Die beiden Lippen verhalten sich dabei nicht selten ungleichmässig, auch kommt es vor, dass die erodirte Partie von normalen Stellen unterbrochen wird. Gegenüber der vaginalen Schleimhaut der Portio ist die Erosion meist scharf abgegrenzt, doch gehen die Cystchen nicht selten über die Grenzen hinaus, wie denn überhaupt gelegentlich solche gefunden werden, ohne dass eine Erosion vorhanden ist. Die Cysten können

vereitern und durch Platzen kleine rundliche Geschwürchen sog. Follicular geschwüre bilden. Wenn zahlreiche derselben in einer stark geschwollenen und gerötheten, vielleicht auch noch von sichtbaren, varicösen Gefässen durchzogenen Schleimhaut sitzen, so entsteht ein Bild, welches Virchow mit dem Aussehen einer acnebesetzten „Burgundernase" verglichen hat. Er hat dafür die Bezeichnung Acne hyperplastica colli uteri gewählt.

Bei der Beurtheilung der mikroskopischen Befunde, welche man bei den Erosionen erhoben hat und erheben kann, ist es wichtig zu berücksichtigen, dass man selbst jetzt, wo so viel abgeschnitten wird, die Objekte erst zur Untersuchung erhält, nachdem die Veränderungen schon lange bestanden haben, ein Fortschreiten des Prozesses nach den Seiten nicht mehr stattfindet, also die Pathogenese nicht sicher festzustellen ist. Dass Leichenpräparate weniger gut sind als durch Operation gewonnene, ist klar, obgleich sie so unbrauchbar auch nicht sind, wie es von manchen Untersuchern angenommen wird.

An allen Erosionen finden sich zweierlei wesentliche Veränderungen, solche am Stroma und solche am Epithel, beide dem Grade und der Bedeutung nach vielfach verschieden. Im Schleimhautgewebe zeigen sich ausser einer Hyperämie mit Erweiterung und Neubildung von Gefässen eine zellige Infiltration verschiedenen Grades, also die gewöhnlichen produktiv entzündlichen Veränderungen, welche eine Umwandlung des faserigen Bindegewebes in sog. Granulationsgewebe zu wege bringen. Sehr häufig sieht man die Zelleninfiltration hauptsächlich in der Umgebung der Gefässe und dadurch in streifenförmiger Anordnung. Je frischer und progressiver der Prozess ist, um so mehr wird man dieses Granulationsstadium erwarten dürfen. In älteren Erosionen können im Stroma regressive Veränderungen, Verfettungen oder Verkalkungen, besonders in den obersten Schichten bei den mit zottiger Oberfläche versehenen Erosionen gefunden werden.

Sehr wichtig und interessant sind die Verhältnisse des Epithels. Schon nach dem makroskopischen Aussehen kann kein Zweifel darüber sein, dass das Plattenepithel verschwunden sein muss, denn, wenn auch eine stark hyperämische Schleimhaut roth durch eine Plattenepithellage durchschimmern wird, so kann doch kaum eine so hochrothe Färbung entstehen, wie bei den Erosionen, es sei denn, dass die obersten Schichten des Epithels entfernt seien, was allerdings manchmal zutreffen mag. Es gibt aber in der That auch Fälle, wo dieser Schwund ein vollständiger ist, d. h. wo überhaupt jede Epithelbedeckung fehlt. Es handelt sich dabei also um eine wahre Erosion im vollsten Sinne des Wortes, welche man vielleicht am besten als granulirende Erosion bezeichnet, da gerade hierbei, wie Fig. 94 zeigt, die entblösste Schleimhautpartie unter Verwischung der papillären Gestaltung der Oberfläche in eine gleichmässige Granulationsmasse umgewandelt ist, von welcher einzelne Zellenzüge mit den Gefässen in die Tiefe vordringen. Von Drüsen ist keine Spur zu sehen. Man kann im Zweifel darüber sein, ob hier das Epithel macerirt, abgeschunden ist und dann die blossliegende Schleimhaut in Granulationsbildung ge-

rathen ist, oder ob eine primäre entzündliche Schleimhautveränderung zur Ablösung des Epithels geführt hat. Der zuweilen erhobene Befund von Bläschenbildung im Epithel, von zelliger Infiltration unter dem erhaltenen Plattenepithel spricht für das Vorkommen des letzten Modus, auch scheint mir das Verhalten des Epithels an dem abgebildeten Schnitt (die Unterminirung seines Randes) mehr mit dieser Entstehungsart zu stimmen.

Diese echte Erosion kommt anscheinend seltener vor, was gewöhnlich so genannt wird, ist insofern gar keine echte Erosion, als kein vollständiger Epithelmangel vorhanden, sondern nur an Stelle des Plattenepithels ein einschichtiges Cylinderepithel getreten ist. Am Rande der Erosion ist der Uebergang der beiden Epithelarten in einander ein plötzlicher oder ein allmählicher aber immer doch rascher. Die Epithelzellen sind meistens auffallend schmal und lang, ihre oberen

Fig. 94.

Granulirende Erosion der Portio vaginalis. Schw. Vergr.
Geschichtetes Plattenepithel, theilweise abgehoben, darunter Papillen, etwas schräg durchschnitten; rechts entzündlich gewuchertes Schleimhautgewebe ohne Epithel, Drüsen und Papillen; die zellige Infiltration geht mit den Gefässen in die Tiefe und fehlt unter dem festsitzenden Epithel.

Abschnitte ganz durchscheinend, schleimig. Das wichtigste und interessanteste ist die Anwesenheit von Drüsen ähnlicher Art, wie sie in der normalen Cervixschleimhaut vorkommen, so dass man kurz sagen könnte, an Stelle der vaginalen Schleimhaut der Portio sei cervicale Schleimhaut getreten, nur dass diese productiv entzündliche Veränderungen darbietet. Diese Drüsen, welche am Rande der Erosion auch noch eine Strecke weit unter dem Plattenepithel gefunden werden können, zeigen in Bezug auf Zahl, Länge und Weite ein sehr wechselndes Verhalten und bedingen danach zum guten Theil das makroskopische Aussehen der erodirten Partien. Da, wo die Fläche glatt oder höchstens sammtartig erscheint, sind ihrer eine relativ geringe

Anzahl, sie sind kleiner, wenig weit — man hat das einfache Erosion genannt. Gehen zahlreiche Drüsen nahe bei einander und ziemlich parallel in die Tiefe, so bildet das Stroma Zapfen oder papillenartige Massen zwischen denselben, die Oberfläche muss dann zerklüftet aussehen — papilläre Erosion (Fig. 95). Ganz passiv ist das Gewebe dabei keineswegs, sondern es kann zwischen den Drüsen wirklich eine Gewebswucherung in Papillenform vorhanden sein und grade dann passt der Name, der, wenn es sich nur um Pseudopapillen handelt, besser papilloid lauten würde. Das poröse Aussehen endlich wird dadurch bedingt, dass die Drüsen zahlreiche unregelmässige Erweiterungen darbieten, und die Cystchen sind auch ihrer Entstehung nach Ovula Nabothi: folliculäre*) Erosion, cystische E. Das

Fig. 95.

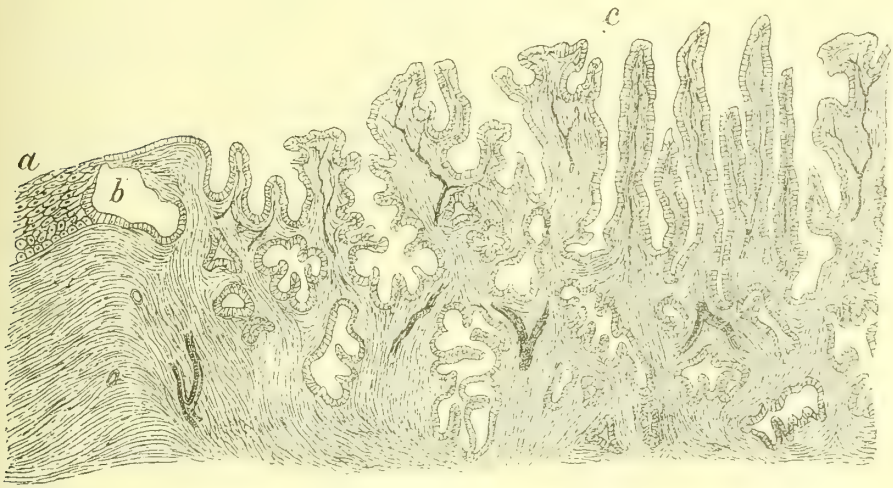

Papilläre Erosion der Portio. Bei a normales Plattenepithel, am Uebergang desselben in die Erosion eine cystisch erweiterte Drüse b, bei c lange schmale Papillen. Nach Fritsch, Hdb. d. Fr.

Epithel der Drüsen hat theilweise auch eine auffällig hohe Gestalt, viele Zellen sind ausgesprochene Becherzellen, wodurch bewiesen wird, dass eine lebhafte Schleimsecretion hier stattfindet.

Die Erosionen sind, wie der Cervixkatarrh überhaupt, sehr chronische Affectionen, welche spontan schwer zur Heilung gelangen. Sie können heilen unter Zurücklassung einer blassen, ein wenig vertieften Narbe oder unter Wiederherstellung des früheren Zustandes (Fritsch). Nach Einwirkung von Holzessig hat Hofmeier die Heilungsvorgänge studiren können, welche darin bestanden, dass das Cylinderepithel der

*) Ich halte die Bezeichnung der Cystchen als Follikel und demnach auch den Ausdruck folliculäre Erosion nicht für glücklich, da auch jede Drüse ein Follikel, ein Schlauch, ist, wie denn auch an der Portio selbst bei der Bezeichnung folliculäre Hypertrophie das Wort für die Drüsen selbst in Gebrauch ist. Da ausserdem immer noch dieselbe Bezeichnung auch für Lymphknötchen benutzt wird, so ist dadurch, besonders für Studenten, eine Quelle zu zahlreichen Missverständnissen gegeben.

Oberfläche wieder durch Plattenepithel ersetzt wurde und dass die tieferliegenden Drüsen verödeten. Die grösste Bedeutung der Erosionen liegt wohl darin, dass aus ihnen maligne Neubildungen hervorgehen können: es gibt auch krebsige Erosionen.

Aus meiner Darstellung ergibt sich schon die Antwort auf die vorher berührte Streitfrage, welche Beziehungen zwischen Erosionen und Ectropium bestehen, von selbst. Das Ectropium ist nicht die nothwendige Grundlage der Erosion. Es gibt Erosionen bei Nulliparen ohne jede Spur von Ectropium und es braucht bei Ectropium die Cervicalschleimhaut keineswegs immer ihren Charakter zu behalten, sondern sie kann, wie das am sichersten bei Prolapsen zu beobachten ist, eine epidermoidale Umwandlung erfahren. Immerhin ist wohl nicht zu läugnen, dass die blossliegende zarte Schleimhaut leichter den Entzündungsursachen zugänglich ist, dass also doch durch ein Ectropium auch abgesehen von den mit ihm verbundenen Circulationsstörungen eine Disposition für Cervixkatarrh und so auch für Erosionen gegeben ist.

Aber es spielen bei diesen auch noch andere Dispositionen eine Rolle, deren Kenntniss wir Fischel verdanken. Derselbe hat gezeigt, dass bei vielen Neugeborenen ein cervicaler Bau der Schleimhaut auf dem grössten Theil der Portio vaginalis vorhanden ist, was er als angeborenes histologisches Ectropium bezeichnet. Es liegt nahe, anzunehmen, dass in solchen Fällen, wenn später an der Oberfläche Plattenepithel entsteht, die Drüsen erhalten bleiben und dass damit eine Disposition zu Erosionen gegeben ist, da nach Entfernung der Plattenepithelien sofort der Bau der Cervixschleimhaut wieder zu Tage treten muss. Auch erklären sich nun sehr gut die seltenen Befunde von Drüsen bezw. Cysten unter ganz regelmässigem Plattenepithel an der Portio vaginalis. Danach wären also die Drüsen an den verdickten Stellen normale Gebilde. Ob aber eine solche Erklärung für alle Fälle zulässig ist, oder ob daneben auch noch solche vorkommen, bei welchen nach der von Ruge und Veit für alle gegebenen Erklärung eine Neubildung von Drüsen aus dem wuchernden Cylinderepithel stattgefunden hat, bedarf noch weiterer Untersuchung. Von ätiologischer Bedeutung sind ferner die Geburtstraumen, nicht nur die, welche Ectropium bewirken, sondern alle Einrisse überhaupt, ferner alle von der Scheide aus wirkenden Schädlichkeiten, die schon beim Corpuskatarrh erwähnt wurden, insbesondere das Trippergift. Für die Erosionen speziell ist gewiss das Herabfliessen von Secret und Exsudat aus der Cervical- und Uterushöhle nicht ohne Bedeutung, da dadurch einerseits Maceration des Epithels, andererseits Reizung der Schleimhaut zu Entzündung bewirkt werden kann. Auch klinische Beobachtungen sprechen dafür, da man Erosionen ohne weiteres hat heilen und verschwinden sehen, nachdem die vorhandene eiterige Endometritis beseitigt war.

Echte erosive Veränderungen müssen auch noch an anderen Stellen als der Portio vorkommen, denn sonst würden nicht Verengerungen und Verschluss des Lumens durch Verwachsung der Schleimhaut zustande kommen. Man findet diese adhäsive oder obliterirende

Endometritis hauptsächlich am Orificium internum, wo Stenosen und Atresien bei älteren Frauen gar nicht so selten sind.

Eine acute, exsudative Metritis (Myometritis) des nicht puerperalen Uterus kommt nur äusserst selten dem pathologischen Anatomen und auch selten genug dem Kliniker zu Gesicht, wenn man von denjenigen Fällen absieht, bei welchen die Entzündung sich an Traumen, Operationswunden angeschlossen hat und bei welchen die Erscheinungen nicht wesentlich von denjenigen bei puerperaler Wundinfection abweichen. Bei derselben ist entzündliche Hyperämie mit entzündlichem Oedem vorhanden, wodurch der Uterus anschwillt (bis zu etwa Gänseeigrösse), seine Wand geröthet, auch wohl durch punktförmige Blutungen fleckig, und weich, gradezu teigig erscheint. Mikroskopisch sieht man Leukocyten, besonders in dem Bindegewebe, in ungleichmässiger Vertheilung. Selten kommt es zur Bildung von Abscessen, doch hat man solche bis zu Mannskopfgrösse beobachtet, mehrmals auch infolge demarkirender Eiterung um necrotische und verkalkte Myome herum. Bei kleineren, besonders wenn sie mehrfach und am Cervicaltheil auftreten, wird man sich vor einer Verwechslung mit vereiterten Retentionscysten hüten müssen. Die Uterusabscesse können in die Uterushöhle, in die Vagina, das Rectum, die Harnblase, das Coecum, Ileum, S romanum, in die vordere Bauchwand und von da nach aussen, in das Lig. latum, in die abgesackten Peritoneal-Excavationen am Uterus oder in die offene Bauchhöhle durchbrechen. Es müssen grade in diesen Fällen relativ weniger virulente Organismen zur Wirkung gelangt sein, da der Prozess so lange localisirt bleibt. Es kann indessen nicht nur das Endometrium, sondern auch der Bauchfellüberzug des Uterus sowohl durch Hyperämie wie durch Exsudation an der Erkrankung theilnehmen, wodurch dann die Gefahr einer allgemeinen Peritonitis nahe geführt ist. Ausnahmsweise kann vom menstruirenden Uterus aus eine septische Allgemeininfection entstehen, welche durchaus gewissen Formen von Puerperalinfection gleicht. Ueberhaupt ist der menstruirende Uterus am leichtesten für acute, sicherlich infectiöse Entzündungen empfänglich, doch können solche auch zu anderen Zeiten im Anschluss an Verletzungen aller Art, an ärztliche Eingriffe, durch Retention sich zersetzenden, besonders blutigen Inhalts sich entwickeln. Die acute Metritis kann heilen, sie kann aber auch in chronische übergehen, was anscheinend relativ häufig bei gonorrhoischer Entzündung vorkommt.

Von sonstigen Ursachen für chronische Metritis werden genannt wiederholte Congestionen (s. S. 421), aber auch Stauung (s. dies. S.), besonders bei Lageveränderungen, wobei aber wohl nur an eine prädisponirende Wirkung zu denken ist, ferner chronische Endometritis, ungeeignete und wiederholte ärztliche Eingriffe zu therapeutischen oder diagnostischen Zwecken, Störung der Involution des schwangeren Uterus nach rechtzeitigen Geburten und vielleicht noch mehr nach Aborten. Dass es sich dabei um Entzündungen handelt, wird vorzugsweise durch die klinischen Beobachtungen bewiesen, welche eine Anschwellung, Röthung und Schmerzhaftigkeit des Uterus constatiren, Erscheinungen,

welche nicht nur im Beginn der Erkrankung, sondern auch im Verlaufe derselben in Form von Exacerbationen sich einstellen. Selbst für die nach Geburten oder Aborten zurückbleibende Vergrösserung wird von vielen Gynäkologen das Vorhandensein ausgesprochener entzündlicher Erscheinungen betont. Es ist wohl für manche Fälle anzunehmen, dass in der Entzündung eine Ursache für die ungenügende Involution liegt, in anderen Fällen, dass durch die Störung der Involution eine Disposition zu entzündlichen Veränderungen geliefert wird.

Pathologisch anatomisch ist die Entscheidung der Frage, in wie weit es sich hier um chronische, und zwar produktive, Entzündung, in wie weit um hypertrophische Neubildung handelt noch viel schwieriger als klinisch festzustellen, einmal, weil man die Fälle in der Regel erst nach dem Ablauf der Initialstadien zur Untersuchung bekommt, dann auch weil die Resultate der Untersuchungen noch nicht genügend übereinstimmen.

Fig. 96.

Chronische Metritis mit Vergrösserung bei Retroflexio.

Makroskopisch sind die als mit chronischer Metritis behaftet angesehenen Uteri mehr oder weniger erheblich vergrössert (Fig. 96), insbesondere erscheint der sagittale Durchmesser vermehrt, die Wanddicke ist auf 2—3 cm erhöht. Durch die Verlängerung kann der Fundus den Nabel erreichen, ja ausnahmsweise denselben noch überschreiten (J. Veit: 2″). Das Endometrium befindet sich nicht minder wie das Peritoneum gleichfalls im Zustande der Verdickung. In frischeren Stadien soll der Uterus blutreich, weich sein, später härter, indurirt. Bei den Sektionen trifft man in der Regel die letzten Zustände an; die Substanz ist schwer schneidbar, knirscht förmlich unter dem Messer, hat ein graues Aussehen. Am stärksten pflegt die Induration an den Muttermundslippen bei den partiellen chronischen Metritiden des Collum aufzutreten. Es ist dabei meist ein Wandectropium vorhanden und die schon bei der chronischen Endometritis cervicalis erwähnte (Fig. 92) trichterförmige Gestalt der Cervicalhöhle deutlich ausgesprochen.

Mikroskopisch finden sich nur seltener zellige Infiltrationen des Bindegewebes, besonders um die Gefässe herum, meist ist nur eine Vermehrung faserigen Bindegewebes zu constatiren, dem es nicht anzusehen ist, ob es das Resultat einer entzündlichen Wucherung oder einer einfachen Hypertrophie ist. In dem Bindegewebe kommen gelegentlich sehr zahlreiche Mastzellen vor (Fig. 97). Bemerkenswerth ist dabei noch, dass zwar manchmal eine starke Schrumpfung des Bindegewebes und damit der Wand zweifellos vorhanden ist, dass aber meistens trotz des faserigen Charakters des Gewebes eine Grössenzunahme und nicht eine Schrumpfung vorliegt. Sehr verschieden lauten auch die Angaben der Untersucher über das Verhalten der Muskeln.

Fig. 97.

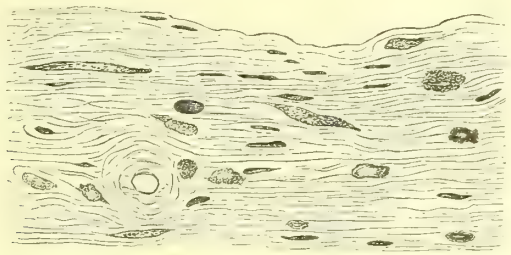

Aus einem Uterus mit chron. Metritis bei Cervixkrebs.
Nur wenige Kerne glatter Muskeln, aber sehr viele Mastzellen, besonders in der Umgebung des Gefässdurchschnittes.

Die einen wollen sie vermehrt, andere unverändert oder vermindert gefunden haben. Man wird grade in Bezug auf sie zu berücksichtigen haben, dass die chronische Metritis unter Verhältnissen vorkommt, wo abnorme Uteruscontractionen eintreten, also eine Arbeitshypertrophie der Muskulatur möglich ist.

Eine partielle Induration des Uterus und zwar in den subserösen Schichten mit Schwund der Muskeln findet sich bei chronischer Perimetritis.

Literatur: Klob, l. c.; Hennig, Der Katarrh der inn. weibl. Geschl. 2. Aufl.; Küstner, Beitr. z. Lehre von der Endometritis, 1883; Mouchet, De l'endometr. au point de vue anat. pathol. Thèse de Paris 1887/88, No. 82; Cornil, l. c.; De Grandmaison, Gaz. des hôp. 1890, p. 265; Secheyron, Echo méd. de Toulouse, IV, 325, 1890; Petit, Nouv. Arch. d'obst. et de gyn. V, 142, 1890; Herman, Brit. med. Journ. 1890, I, 221.

Gonorrhö: Noeggerath, D. latente G. im weibl. Geschl. 1872 u. Amer. Gyn. Trans. I, p. 268; Schwarz, D. gon. Inf. beim Weibe, Slg. klin. Vortr. No. 279, 1886; Steinschneider, Berl. klin. Woch. 1887, S. 301; Vedeler, Gynaec. Jahr.-Ber. 1890, S. 466; Eraud, Ann. de Dermat. 1890, p. 57.

Ueb. die Bez. d. Gon. zu Puerperalerkrankungen: Sänger, Verhdl. d. D. Ges. f. Gyn. I, 177, 1886.

Ueber die Bedeutung des tropischen Klimas für die Entstehung von chronischer Endometritis vergl. Hirsch, Histor.-geogr. Pathol. 2. Aufl. III, 347.

Acute Endometritis: Guérin, De la métrite aigue, Ann. de Gyn. 1874, II, 1; bei Cholera: Slavjanski, Arch. f. Gyn. IV, 285, 1872; bei Phosphorvergiftung: Hausmann, Berl. Beitr. z. Geb. u. Gyn. I, 265, 1872; Massini, Arch. f. Gyn. 40, S. 146, 1891 (Endom. bei acuten infectiösen Allgemeinerkrank. stets vorhanden;

Hyperaemie, Blutungen in die Schleimhaut und Muskulatur, parenchymatöse Degeneration des Drüsenepithels, zellige Infiltration des Zwischengewebes, theils herdweise, theils diffus).

Auf die Bedeutung der fungösen Endometritis hat besonders Olshausen (Arch. f. Gyn. VIII, 97, 1875) hingewiesen. Die Begründung der jetzigen Anschauungen rührt von C. Ruge her, welcher in Schröder's Lehrb. dieses Kapitel behandelt hat. R. trennt die glanduläre Endometr. noch in eine hypertrophische und eine hyperplastische, je nachdem die Drüsengänge an Zahl dieselben geblieben oder vermehrt sind. Die Neubildung derselben soll nicht nur durch Auswachsen der alten, sondern auch durch Bildung neuer seitens des Oberflächenepithels geschehen. Bei den interstitiellen wird unterschieden zwischen solchen, bei welchen die zelligen Bestandtheile vermehrt sind, und solchen, die älteren Fälle, bei welchen die Veränderungen vorzugsweise das die Zellen tragende Gerüst betreffen.

Landau und Abel, Arch. f. Gyn. 34, S. 165, 1889, erkennen die Endom. glandul. hyperplastica Ruge's nicht an, weil die Epithelwucherungen nur secundäre Folgezustände der Stromaentzündung seien.

Cornil (l. c.) hebt noch besonders hervor, dass die abgeplatteten Zellen, welche zwischen der Drüsenwand und dem interglandulären Gewebe liegen — dieselben entsprechen wohl den von Boldt, Deutsche med. Woch. 1890, No. 46, beschriebenen, zu einem korbartigen Geflecht angeordneten glatten Muskelfasern — bei den chronischen Entzündungen erhalten bleiben, während sie bei den Corpuscarcinomen verschwinden sollen. Weiterhin erwähnt C., dass in den oberen Schichten der zellig infiltrirten Schleimhaut Partien mit mangelhafter Kernfärbung (Necrosen) vorkommen. Döderlein bei Zweifel, Klin. Gyn. 1892, S. 419, macht anatom. u. aetiol. Angaben über Endometritis. Uter, Ztsch. f. Geb. u. Gyn. 25, S. 224, 1893.

Ueber Veränderungen der Uterusschleimhaut bei Myombildung hat zuerst Wyder, Arch. f. Gyn. XIII, 30, 1878, XXIX, 1, 1886, Angaben gemacht, wonach, wenn zwischen Myom und Schleimhaut noch viel Muskulatur liegt, Drüsenwucherung (Endometritis gland.), dagegen mit dem Näherrücken des Myoms immer mehr interstitielle Wucherung (Endometr. interst.) entsteht, wobei dann die Drüsen sogar atrophisch werden könnten. Von Anderen (v. Campe, Ztsch. f. Geb. u. Gyn. X, 356, 1884) wurden die Angaben bestätigt. Uter (Gyn. Ctbl. 1891, S. 689 und l. c.) nimmt einen umgekehrten Zusammenhang an, weil die Veränderung des Endometriums der Myombildung vorausgehe, und auch nach Cornil (l. c.) mehr bei kleinen als bei grossen Myomen gefunden werde. Schmal, Arch. de tocol. et de gyn. XVIII, 1892; Semb, Arch. f. Gyn. 43, S. 200, 1893.

Für Portiocarcinome hat Abel (Arch. f. Gyn. 32, S. 271, 1888) ähnliche Beobachtungen gemacht, nur sah er interstitielle Veränderungen, welche er für sarcomatös halten zu müssen glaubte. Wenn er auch mit Landau (Ctbl. f. Gyn. 1890, S. 673 u. 845) von neuem diese Ansicht vertheidigt und sich für 2 Fälle auf Waldeyer (ebenda 849) berufen kann, so haben doch alle anderen Untersucher (Fränkel, Arch. f. Gyn. 33, S. 146, 1888; Eckardt, Verhdl. d. D. Ges. f. Gyn. II, 295, 1889; Hofmeier, Ctbl. f. Gyn. 1890, S. 721 u. 850; Saurenhaus, Ztsch. f. Geb. u. Gyn. 18, S. 9, 1890) nur die gewöhnlichen Veränderungen der productiven Endometr. gefunden, sowohl die Drüsenveränderungen wie die interstitiellen, deren Aehnlichkeit mit beginnendem Sarcom Ruge schon 1880 hervorgehoben hat. Uter, Ztsch. f. Geb. u. Gyn. 25, S. 240, 1893.

Curatolo, Ann. di ost. e gin. 1891, No. 1, welcher diese Angabe sowohl für myomatöse wie carcinomatöse Uteri bestätigt, weist auf das Vorkommen grosser decidualer Zellen und auf die Aehnlichkeit der Veränderungen mit denen des schwangeren Uterus hin und sieht, wie dort in vermehrter Blutzufuhr die Ursache des vermehrten Wachsthums. Die in den tieferen Schichten vorkommenden Spindelzellen hält er für neugebildete Muskelfaserzellen. Elischer, Ztsch. f. Geb. u. Gyn. 22, S. 15, 1891, stimmt gleichfalls mit den Gegnern Abel's überein.

Nach den Angaben von Zeller (Ztsch. f. Geb. u. Gyn. XI, 56, 1885) findet sich bei allen Arten von chronischer Endometritis des Körpers ungemein häufig eine Umwandlung (Metaplasie) des Cylinderepithels in Plattenepithel, welches nicht nur verhornen, sondern auch Eleidin (Keratohyalin) zu produziren vermag. Es ist in Rücksicht auf die Ozaena mit ihrer Metaplasie des Cylinderepithels der Nasenschleimhaut in Plattenepithel nicht ohne Interesse, dass gerade in Fällen, bei welchen eine

starke Metaplasie des Uterusepithels (von Zeller Psoriasis uterina bezeichnet) vorhanden war, ein jauchiger, übelriechender Ausfluss sich zeigte (s. Schuchardt, Ueb. d. Wesen d. Ozaena, Slg. klin. Vortr. No. 340, 1889). Spätere Untersucher haben theils nichts Aehnliches gesehen (z. B. L. Meyer, Nord. med. Ark. 1888, 20, p. 1), theils nicht so prägnante Beobachtungen gemacht (z. B. Cornil [l. c.]), welcher nur sagt, dass an der Oberfläche flimmerlose Cylinderzellen sich in mehrfacher Lage schichten könnten, dass die oberflächlichsten ihre Cylindergestalt verlieren und „indifferent" werden können und dass mehrere die Neigung haben, sich abzuplatten. Die sich häufenden Beobachtungen von Plattenepithel in den dysmenorrhoischen Membranen sprechen aber doch dafür, dass solche Metaplasie in der That nicht selten vorkommt.

Betreffs des Befundes von Mikroorganismen bei Tripper wird auf die oben angegebene Literatur verwiesen. Peraire, Des endom. infect. 1889 (bei Gesunden keine Organismen im Uterus, bei Kranken 1 Bacillus und 1 Kokkus von besonderer Art). Solowjeff (Ann. of obst. and gyn. 1890) findet bei fast allen Fällen von Endometritis Mikroorganismen im Cervicalkanal, bei chron. Endom. sind nicht pathogene Bakterien häufiger als pathogene. Brandt (Ctbl. f. Gyn. 1891, S. 528) hat bei verschiedenen Erkrankungsformen des Körpers Kokken und kurze Bacillen gefunden, während Döderlein (ebenda S. 886) durchaus negative Resultate hatte und demgemäss auf die von Brennecke (Arch. f. Gyn. 20, S. 455, 1882) besonders betonte Entstehung auf nervöser Basis durch gestörte Function der Ovarien hinweist. Rosinski (Gyn. Ctbl. 1892, No. 4) fand bei einer Nullipara im Schleim bei Cervixkatarrh schlanke Bacillen zwischen Epithelzellen und Eiterkörperchen, welche ein filziges Netzwerk bildeten. Sie färbten sich nach Gram.

Als Endometr. saprophytica beschreibt Clivio, Rev. di obst. 1890, No. 6, einen Fall, wo er bei einer 54jähr. Frau 15 g eines aschgrauen Breies aus dem mit blutig serösem fötidem Ausfluss behafteten Uterus entfernte, der fast ganz aus Mikroorganismen, besonders Kokken nicht ganz sicher bestimmter Art bestand.

Ueber die historische Entwicklung der Lehre von den Erosionen der Portio vaginalis, auch Granulationen, Ulcerationen genannt, finden sich ausführliche Mittheilungen bei Ruge und Veit, Ztsch. f. Geb. u. Gyn. II, 1878. Dieselben haben entgegen der besonders von C. Mayer begründeten Anschauung, dass eine Entblössung von Epithel und ein Auswachsen von Papillen statthabe, sowie entgegen der besonders von Tyler Smith, Roser, Emmet hervorgehobenen Bedeutung der Ectropien, das Wesen der Veränderung in einer Störung der Zellen des Rete Malpighi zu finden geglaubt, welche aufhören Plattenepithel zu bilden, statt dessen aber, zu Cylinderzellen umgewandelt, in die Tiefe wuchern und Drüsen neubilden (Erosionsdrüsen). Sie können diese Selbständigkeit und diese perverse Function schon erlangen, ehe das Plattenepithel abgestossen ist, wobei sie dann Drüsen unter erhaltenem Plattenepithel bilden, welche natürlich von vornherein eines Ausführungsganges entbehren. Meines Erachtens ist bei dieser Darstellung dem Epithel eine zu ausschliessliche Bedeutung zugeschrieben und das Verhalten des Stromas zu sehr vernachlässigt. Weitere z. Th. polemische Aeusserungen von Veit, Ztsch. f. Geb. u. Gyn. V, 232, 1880, und Ruge, ebenda S. 315, VIII, 405, 1882; besonders auch gegen Fischel (Arch. f. Gyn. XV, 76, 1879, u. XVI, 192, 1880, Ctbl. f. Gyn. 1880, No. 18, Ztsch. f. Heilk. II, 268, 1881), welcher wieder den völligen Epitheldefect für einzelne Fälle behauptet und dem Schleimhautgewebe eine grössere Rolle zugeschrieben, auch den Nachweis der angeborenen histologischen Erosion geliefert hat. In fast 36 pCt. aller Neugeborenen fand derselbe die vaginale Oberfläche der Portio vom äusseren Muttermunde nach aufwärts gegen das Scheidengewölbe in verschiedener Ausdehnung mit einer Schleimhaut bekleidet, die nicht bloss durch ihre einschichtige Cylinderepitheldecke, sondern auch durch ihre mehr oder weniger papilläre Beschaffenheit und ihren Gehalt an Schleim secernirenden Crypten und Drüsen als Fortsetzung der Cervicalschleimhaut angesehen werden muss. Auch für den Cervicalkanal selbst sieht F. in einer ursprünglichen reichlichen Entwicklung des Arbor vitae und seiner Drüsen eine congenitale Disposition zu chronischen Catarrhen. Ueber das Vorkommen von Drüsen an der nicht erodirten Portio: Klotz, Gynaecolog. Studien, 1879.

Cornil (l. c.) erklärt alle Cysten der Portio als aus ectropionirter Cervixschleimhaut entstanden, ebenso erklärt Doléris, Nouv. Arch. d'obst. et de gyn. IV, 1889, V, 1890, die verschiedenen Formen der Erosion für Veränderungen der ever-

tirten Cervixschleimhaut. Die papilläre E. entstehe durch stärkere Faltung der gewucherten Schleimhaut, die folliculäre E. theils durch Ueberbrückung der interpapillären Räume durch Plattenepithelwucherung, theils durch Schrumpfung des Bindegewebes und dadurch bedingten Abschluss dieser Räume.

Landau und Abel, Arch. f. Gyn. 38, S. 199, 1890, legen gleichfalls mehr Nachdruck auf die Veränderung des Stromas; als genuine beschreiben sie eine von Drüsen unabhängige, aus soliden, später hohl werdenden zapfenförmigen Epithelwucherungen hervorgehende Cystenbildung. Döderlein (Zweifel, Klin. Gyn. 1892, S. 424) behandelt die Anatomie der Erosionen.

Ueber Heilung der Erosionen: Hofmeier, Ztsch. f. Geb. u. Gyn. IV, 331, 1879.

Acne colli uteri: Virchow, Onkologie I, S. 239.

Abscesse der Uteruswand: Literaturzusammenstellung bei Schröder, Lehrb.; — um ein Myom herum: Fischel, Prag. med. Woch. 1886, S. 177 (mit Cit. einiger ähnl. Fälle). Vergl. auch Gusserow, Hdb. d. Frauenkr. II, 39, 1886.

Das Gebiet der chron. Metritis ist besonders durch Scanzoni (D. chron. M. 1863) weit ausgedehnt worden, während fast gleichzeitig Klob (l. c. S. 124, 1864) die meisten Veränderungen den Bindegewebsneubildungen zurechnete. Wenn manche Autoren auch die bei Geschwulstbildungen des Uterus, Fibromyomen wie Carcinomen, vorkommenden Vergrösserungen der chron. Metritis zurechnen wollen, so halte ich das allerdings auch für zu weit gegangen. Während Finn (Ctbl. f. d. med. Wiss. 1868, S. 564) angiebt, dass die Vergrösserung hauptsächlich durch Zunahme des Muskelgewebes bedingt werde, fand Sinéty (Ann. de gyn. X, 129, 1878) keine Muskelvermehrung, aber perivasculäre Bindegewebswucherung und Lymphgefässerweiterung. Winkel (l. c.) fand bei ca. 4 pCt. der von ihm secirten Frauen eine chronische Metritis.

In der älteren Literatur wird die Affection auch unter dem unpassenden Namen chronischer Uterusinfarkt aufgeführt.

Indem ich betreffs der am schwangeren Uterus vorkommenden Endometritis decidualis auf den Abschnitt, in welchem die Erkrankungen des Eies besprochen sind, verweise, wende ich mich nunmehr zur Schilderung der entzündlichen Veränderungen am puerperalen Uterus, welche im wesentlichen die Grundlage des sog. Puerperalfiebers abgeben.

Die **Puerperalerkrankungen** zeigen sowohl nach Sitz wie nach Ausdehnung und Charakter zahlreiche Verschiedenheiten. Manche derselben haben nur die Bedeutung von localen und local bleibenden Veränderungen, andere sind der Ausgangspunkt von Allgemeinstörungen, den eigentlich sog. Puerperalfiebern. Nicht immer stehen die örtlichen Befunde mit den Allgemeinleiden in Uebereinstimmung, ja es gibt Fälle, bei welchen der örtliche Befund, wenigstens für das blosse Auge ein durchaus negativer ist, obwohl füglich nicht daran zu zweifeln ist, dass im Uterus der Ausgangspunkt der Erkrankung sein muss.

Die vorkommenden Veränderungen können rein oberflächliche sein (Endometritis puerperalis), oder in die Uteruswand eindringen (Metritis, Myometritis puerp.), ja über dieselbe weit hinausreichen (Para- und Perimetritis puerp.), sie können an allen Abschnitten des Uterus sitzen, finden sich aber hauptsächlich an dem Cervicaltheil und an der Placentarstelle als denjenigen Abschnitten, wo durch die normalen Geburtsverletzungen die günstigsten Bedingungen für die Erkrankungen geschaffen werden, die ihrem Wesen nach gar nichts anderes als Wundinfectionen sind. Wenn auch ein Theil der Schleimhaut einschliess-

lich der Fundi der Uterusdrüsen erhalten bleibt, so ist doch das interglanduläre Gewebe zerrissen, seine Lymph- und Blutgefässe sind eröffnet. Die Uterusinnenfläche stellt sonach eine grosse, wenn auch nicht ununterbrochene Wundfläche dar, die durch die regelmässige Zusammenziehung der Muskulatur zwar sich verkleinert, aber doch nicht ganz verschwindet, bei Atonie der Muskulatur aber nicht einmal verkleinert wird. Dem Wesen der vorkommenden Prozesse nach lassen sich zunächst zwei grosse Gruppen unterscheiden, die putriden und septischen Vorgänge, jene gekennzeichnet durch faulige Vorgänge mit der Produktion der bekannten Riechstoffe, diese durch Eiterungen und Coagulationsnecrosen; eine Combination beider Vorgänge ist nicht selten.

Der pathologische Anatom bekommt begreiflicherweise hauptsächlich die schweren Erkrankungsformen zu Gesicht, da die leichteren zur Heilung gelangen, es müssen daher für die Feststellung der geringfügigeren Veränderungen vorzugsweise klinische Beobachtungen mitberücksichtigt werden. Aus den geringfügigen können sich schwere entwickeln und es ist glücklicherweise dem Arzte nicht selten möglich, diesen Fortbildungsprozess zu unterbrechen. Dies gilt am meisten für die putriden Prozesse, welche ihren Ausgang nehmen von liegen gebliebenen Ei- und Placentarresten, von stagnirendem Blut, zurückgehaltenen Lochien oder von gequetschten und dadurch abgestorbenen Theilen der Wand. Da alle diese Bestandtheile nur faulen, wenn gewisse Mikroorganismen, welche wir in Ermangelung genauerer Kenntnisse vorläufig nur ganz allgemein als Fäulnissorganismen bezeichnen, Zutritt zu ihnen erhalten haben, so setzt die eintretende Fäulniss voraus, dass solche Organismen von aussen mit Fingern oder Instrumenten in den Uterus gebracht oder aus den tieferen Geschlechtswegen allmählich bis in den Uterus vorgedrungen sind, ähnlich wie wir bei Pyelonephritis ein solches Ascendiren von Organismen von der Blase her kennen gelernt haben. Da Fäulnissorganismen, falls sie auf irgend eine Weise ins Blut gelangen sollten, sehr schnell zerstört werden, so ist nicht anzunehmen, dass je eine hämatogene putride Uteruserkrankung entstehen könnte. Am einfachsten und günstigsten liegen die Verhältnisse, wenn nur locker der Uterusinnenfläche aufliegende Massen in Fäulniss gerathen sind, wobei die Schleimhaut bloss durch Hyperämie, Schwellung und vielleicht etwas eiterige Secretion in Mitleidenschaft gezogen ist, denn dabei genügt es meistens, dass die retinirten Massen entfernt werden, um das vorhandene Fieber zum Verschwinden zu bringen und die anatomischen Vorgänge im Uterus zur Norm zurückkehren zu lassen.

Wenn die gangränösen Theile der Schleimhaut fest anhaften, wenn Theile der Schleimhaut oder auch der muskulösen Wand selbst necrotisch und gangränös geworden sind, dann treten schwerere Veränderungen ein, deren Schwere sich nach der Ausdehnung der Necrose in die Breite und in die Tiefe richtet. Da die Quetschungen des Gewebes vorzugsweise im Cervicaltheil sich ereignen, so sitzen die aus solcher Ursache hervorgehenden Erkrankungen hauptsächlich in der Cervix, wo

nur oberflächliche Gangränescenz an den Rissen mit gequetschten Rändern oder tiefgreifende, selbst totale Verjauchung eintritt, die sich nach dem Uteruskörper und dem Bauchfell hin weiter erstrecken kann. Besonders gefährdet sind die vorderen Abschnitte der Cervix, wo man nicht nur gangränöse Abstossung der vorderen Muttermundslippe, sondern auch eine Perforation der Blase durch umschriebene Drucknecrose und Gangrän (Blasencervicalfistel, Blasenscheidencervicalfistel) im Puerperium beobachtet hat. Eine gangränöse Perforation nach der Bauchhöhle zu ist sehr selten. Die ausgedehntesten gangränösen Veränderungen können eintreten, wenn gleichzeitig septische Prozesse vorhanden sind, welche immer wieder neue Necrosen erzeugen und so den Fäulnissorganismen immer neue Angriffspunkte verschaffen.

Die gangränösen Theile sind, wie überall, so auch hier durch ihre weiche, manchmal geradezu zerfliessliche Beschaffenheit, ihre grünlichgraue oder durch Blutfarbstoff bräunliche, schwärzliche schmutzige Farbe, ihren scheusslichen Geruch ausgezeichnet. Mikroskopisch sieht man ausser den Zerfallsproducten der Gewebe eine grosse Masse der verschiedenartigsten Organismen, Stäbchen verschiedener Grösse und Dicke, Kokken in verschiedener Anordnung, welche theils Fäulnisserreger, theils wohl auch wenig schädliche Saprophyten, theils endlich pathogene Organismen sind. Soweit Schleimhaut bei dem Prozesse betheiligt ist, kann man von Endometritis gangraenosa oder putrida sprechen, bei Betheiligung auch der Muskelwand von Metritis (Myometritis) gangraenosa oder putrida, bei ausgedehnter Fäulniss, wobei in der That wie in einem von Cruveilhier in seinem Atlas abgebildeten Falle die ganze Uterusinnenfläche bis weit in die Wand hinein in eine schmierige, schmutzig graue, stinkende Pulpa umgewandelt sein kann, ist der alte Ausdruck Putrescentia uteri nicht ungeeignet. Durch Uebergreifen der fauligen Prozesse auf oberflächliche Thromben kann eine jauchige Erweichung derselben, eine putride Thrombophlebitis mit ihren Folgen entstehen.

Bei den schwereren Affectionen ist der Uterus durch Muskelerschlaffung sehr gross, seine Wand dick, saftreich, auch, soweit sie nicht direkt gangränös ist, hyperämisch und von einer blutig serösen, auch wohl blutig eiterigen Flüssigkeit durchtränkt. Bei Beschränkung der Necrose auf die Schleimhaut sieht man mikroskopisch die necrotische, von allerhand Organismen durchsetzte Schicht gegen das Lebendige durch einen Wall von Leukocyten, der von den Organismen nicht überschritten ist, bezw. durch eine ausgeprägte demarkirende Eiterung abgegrenzt.

Diese demarkirende Eiterung leitet die Heilung ein, denn wenn alles Necrotische abgestossen ist, dann spriessen junge Granulationen hervor, aus welchen eine Narbe entsteht. Selbst Blasenuterusfisteln können, wie ich erst kürzlich an einem Fall gesehen habe, auf solche Weise zur Vernarbung und zum Verschluss gelangen. Ausnahmsweise können durch dissecirende Eiterung nicht nur Stücke der Schleimhaut, sondern auch ausgedehnte Abschnitte der Muskulatur, ja fast die gesammte innere Schicht der Wand losgelöst und abgestossen werden.

Die unregelmässig fetzigen, missfarbigen Membranen können der Schleimhaut gänzlich entbehren, die nachweisbaren Muskelbündel beweisen aber ihre Herkunft. Solche Fälle sind als Metritis dissecans beschrieben worden und gleichfalls zum grossen Theil zur Heilung gelangt. Es handelte sich bei einem Theil um Zangen- oder sonstige schwere Geburten, aber es wurde die Abstossung auch nach normaler Geburt beobachtet, wobei die Entstehung der Necrose nicht so recht klar ist.

Bei den einfacheren Formen der septischen Infection handelt es sich um eine oberflächliche Eiterung, welche wiederum ganz besonders gern an den Cervixrissen platzgreift, die sich in eiternde Geschwüre verwandeln. Die charakteristische Form aber der oberflächlichen septischen Entzündung ist die als Diphtherie (in dem anatomischen Sinne dieses Wortes) bezeichnete (Endometritis diphtherica). Sie kann auf kleinere Stellen beschränkt sein oder den grössten Theil der Innenfläche einnehmen. Lieblingsstellen sind wieder Verletzungen im Cervicaltheil sowie die Placentarstelle (Placentardiphtherie, Fig. 100). Bei jenen bedecken sich die Risswunden mit grauen Belägen, es bilden sich diphtherische Schorfe aus, bei dieser erscheint die Oberfläche der dicken, unebenen Placentarstelle mit den grauen Schorfen bedeckt, vor allem die hervorstehenden Theile, während in der Tiefe der Furchen die Schorfe fehlen können. Die obersten Theile der grauen Massen kann man oft leicht entfernen, aber die tieferen Partien haften fest, auf einem senkrechten Durchschnitt sieht man leicht, dass das Gewebe selbst auf 1 oder mehrere Millimeter Tiefe in der grauen Schorfmasse aufgegangen ist, welche sich deutlich von der rothen, bei der Section öfter dunkelrothgrauen bis schiefergrauen Umgebung abhebt. Wiederholt habe ich es gesehen, dass ausser der Placentarstelle gerade noch die entsprechende Partie der gegenüberliegenden Wand, welche mit jener in Berührung war, die gleiche, nur geringere, also wohl auch jüngere und frischere Veränderung darbot. Es handelte sich hier wohl um eine secundäre Erkrankung, eine Uebertragung durch Contact. Uebrigens kann die diphtherische Endometritis an jeder Stelle des Uterus vorkommen, überall mit dem gleichen Befund der grauen Verschorfung. Nur seltener finden sich zusammenhängendere leicht abhebbare Pseudomembranen. Bei einer voll ausgebildeten Diphtherie ist die makroskopische Diagnose nicht schwierig, in den Anfängen, wo auch hier oft nur zerstreute kleine Schorfe vorhanden sind, ist eine Verwechselung mit in Ablösung begriffenen Deciduafetzen möglich. Diese sind erheblich loser, können leicht mit dem Messer abgeschabt werden, während jene fest haften. Mikroskopisch ist die Entscheidung sicher zu machen, denn in den Deciduafetzen findet man die bekannten grossen Zellen, wenn auch von Leukocyten unterbrochen, in den diphtherischen Massen dieselben Fibrinnetze und hyalinen Balkenwerke, wie sie bei der Rachendiphtherie und anderen Schleimhautdiphtherien schon beschrieben worden sind. Der Grund des festen Haftens der Schorfe ist gleichfalls derselbe wie dort, es ist nicht nur ein fibrinöses Exsudat an der Oberfläche — dasselbe pflegt sogar gering zu sein — sondern es ist eine Verschorfung, d. h. Necrose und fibrinoide Umwandlung der

Schleimhaut selbst vorhanden. In der Fig. 98 habe ich ein Stück des Durchschnittes der Uteruswand von einem typischen Fall abbilden lassen. Man sieht zu oberst die Pseudomembran (d), welche hier nur angedeutet ist, in Wirklichkeit aus einem Netzwerk glänzender Fibrinfäden besteht, welches besonders in den oberen Schichten ausser Mikrokokkenhaufen (m) Leukocyten enthält. Es sind noch an 2 Stellen Reste von Drüsen mit theilweise erhaltenem Epithel vorhanden (u); zwischen beiden reicht die Coagulationsnecrose so tief in die Schleimhaut hinein, dass einzelne Gefässdurchschnitte bereits in dem Schorf liegen. Die linke Drüse liegt selbst ausserhalb desselben, während die rechte den Schorf derart begrenzt, dass ihr Lumen von fibrinösem Exsudat

Fig. 98.

Endometritis diphtherica puerperalis, ganz schw. Vergr. Methylenblaufärbung.
d Diphtherische Pseudomembran (bei stärkerer Vergr. sieht man ein Netzwerk glänzender Fibrinfäden, welches bes. in den oberen Schichten Zellen enthält und bei m Mikrokokkenhaufen); s die zellig infiltrirte Schleimhaut mit hyperämischen Gefässen (g); u Utriculardrüsen, von denen die eine schon grösstentheils in die Pseudomembran einbezogen ist; n eine necrotische Stelle in der Muskelschicht mit grossen Mikrokokkenhaufen (m) und entzündlich infiltrirter Umgebung.

eingenommen wird. Unter dem Schorf zeigt sich eine starke zellige Infiltration des mit sehr weiten hyperämischen Gefässen versehenen Gewebes.

Dasselbe Präparat enthielt auch noch einen charakteristischen Erkrankungsherd (n) in der Wand des Uterus, nämlich einen jener Mikrokokkenherde, wie ich sie schon bei verschiedenen Organen, insbesondere bei der Niere (s. Fig. 16, S. 66) geschildert habe: um unregelmässige Mikrokokkenhaufen (m) herum findet sich eine, hier noch nicht ganz vollständige, Necrose des Gewebes mit Verlust der Färbbarkeit der Zellkerne und um diese herum folgt ein Wall von eiteriger Infiltration. Es ist das der Beginn einer Abscessbildung in dem Muskelgewebe. Diese Combination von Schleimhaut- und Muskelhautveränderung ist eine sehr gewöhnliche, doch gibt es auch Fälle, wo die letztere sehr

gering ist, und umgekehrt solche, bei welchen trotz starker Veränderungen im Myometrium doch nur wenige oder, wenigstens für das blosse Auge, gar keine Veränderungen an dem Endometrium zu finden sind.

Die septische Metritis (Myometritis) kann ähnliche Unterschiede in Bezug auf Ausdehnung und Sitz darbieten wie die Endometritis, in Bezug auf die Art der anatomischen Veränderungen zeigt sie noch grössere. Man kann 3 Hauptformen von anatomischen Veränderungen unterscheiden, welche sich freilich in verschiedener Weise mit einander vereinigen können: die eine ist die diffuse, der Phlegmone und dem Erysipelas der äusseren Haut vergleichbare Metritis phlegmonosa, die zweite eine Affection der grösseren Lymphgefässe (Metr. lymphangitica) und die dritte eine an den Venen sich abspielende Erkrankung (Metr. thrombophlebitica, Metrophlebitis).

Fig. 99.

Metritis und Parametritis lymphangitica.
Frontalschnitt nahe der hinteren Oberfläche der Schleimhaut, die hier der Einfachheit halber glatt gezeichnet ist. Spir.-Präp. $\frac{1}{2}$ nat. Gr.
Man sieht die hintere Lippe; die Grenze des Uterus nach dem rechten Parametrium nicht deutlich zu sehen; unregelmässige Abscesshöhlen in beiden; O Ovarium, T Tube an der rechten Seite.

1. Zu der Metritis phlegmonosa kann man schon jene Fälle rechnen, wo die Uteruswand nur aufgelockert, weich, von Flüssigkeit durchsetzt, teigig erscheint. Zum Theil sind diese Veränderungen abhängig von der dabei ja selten fehlenden Erschlaffung der Muskulatur, zum grossen Theil aber auch davon, dass ein entzündliches, nicht selten blutiges Oedem die Bindegewebsmaschen erfüllt und ausgedehnt hat. Vom blutigen Oedem führen alle Uebergänge zu der eiterigen Infiltration, durch welche das Gewebe ein sulziges, gelbliches Aussehen erhält. Man erkennt schon mit blossem Auge wie diese sulzige Masse den Bindegewebszügen folgt und dem entsprechend auch um die Gefässe herum deutlich hervortritt. Im allgemeinen ist sie in den äusseren Schichten der Wand am deutlichsten zu erkennen. Mikroskopisch sieht man in dem aufgequollenen Bindegewebe eine mehr oder weniger starke Infiltration mit Eiterkörperchen, ferner Bakterien-

haufen, welche, wie in dem abgebildeten Fall, besondere Erkrankungsherde bilden können. Die Phlegmone vergesellschaftet sich gern mit der

2. Metritis lymphangitica, bei welcher man erweiterte und mit einer gelben eiterähnlichen Masse gefüllte Lymphgefässe in der Uteruswand und den anstossenden Theilen sieht. Die Lumina der Lymphgefässe, welche hauptsächlich in den äusseren Schichten der Wand und gegen den Tubenabgang hin auf Durchschnitten hervortreten, können den Umfang einer Erbse und mehr erreichen und sind an ihrer glattwandigen Umgrenzung erkennbar. Die Wand selbst kann übrigens auch verdickt sein und wie der Inhalt eine gelbliche Färbung darbieten. Das ist der Beginn einer Zerstörung der Wand, an welche sich weiter ein eitriger Zerfall des umgebenden Gewebes anschliessen kann, so dass nun (Fig. 99) unregelmässig zackig begrenzte, von eiterig infiltrirtem zerfallenem Gewebe umgebene Hohlräume entstehen, richtige Abscesse. Dieselben finden sich meist multipel, theilweise so dicht unter dem Peritoneum, dass dieses buckelförmig vorgetrieben erscheint, oft in mehrfacher Anzahl um die Abgangsstelle der Tuba herum, einseitig oder doppelseitig. Der Inhalt der Lymphgefässe und Abscesse ist sehr reich an Bakterien, ja manchmal scheint derselbe in den Lymphgefässen fast ganz aus solchen zu bestehen. Im übrigen ist der Inhalt dieser Gefässe nicht immer Eiter, sondern zum guten Theil geronnene Lymphe, allerdings mit einer vermehrten Zahl von Leukocyten. Durch Eindringen der Organismen in die Wand und weiterhin in das umgebende Gewebe entstehen dann die weiteren Veränderungen. Die Erkrankung der grossen Lymphgefässe und die Abscessbildung findet sich meist bei nicht sehr acut verlaufenden Fällen, bei welchen dementsprechend auch der Uterus bereits erheblich verkleinert ist. Eine Endometritis kann vorhanden sein oder auch fehlen.

3. Die Metritis thrombophlebitica, die seltenere der Affectionen, geht häufig von der Placentarstelle aus, welche ja auch mit ihren mächtigen klaffenden Bluträumen für diese Form der Infection ganz besonders geeignet ist. Eine Atonie des Uterus begünstigt dieselbe in hohem Maasse, da dadurch der Collaps der Venen, die Bildung verschliessender Thromben und die produktive Endophlebitis gehindert werden. Da indessen allerwärts am Uterus grosse Gefässe an der Oberfläche liegen, so kann die Thrombophlebitis auch an anderen Stellen beginnen, insbesondere auch an den Rissstellen im Cervicaltheil ihren Ausgang nehmen. Sie ist meistens, aber nicht nothwendig, mit einer Endometritis diphtherica verbunden, insbesondere habe ich Placentardiphtherien sich oft genug mit Metrophlebitis vergesellschaften sehen (Fig. 100). Ihre Charaktere sind die der Thrombophlebitis überhaupt, also Weichheit, Zerfall, gelbliche Färbung der Thromben, Verdickung, gelbliche und röthliche Färbung der Wand, und auch die mikroskopischen Befunde entsprechen den im Bd. I., S. 262 geschilderten. Bald sind nur kleinere Venen der Wand verändert, meistens setzt sich der Prozess von den oberflächlichen in die tieferen Wandvenen und von ihnen in die parauterinen und endlich in die Sperma-

tica interna hinein fort. Es ist mir wiederholt aufgefallen, dass die Eigenthümlichkeiten der Thrombophlebitis in den Uterusvenen selbst und auch noch in den Venen des Parametrium in geringerem Grade ausgesprochen vorhanden waren wie in der Vena spermat. interna und auch an der Fig. 100 ist dieses Verhältniss sehr deutlich erkennbar. In der Regel ist nur die eine Spermatica erkrankt.

Fig. 100.

Diphtherie der Placentarstelle und Thrombophlebitis. $^2/_3$ nat. Gr.
U Schnittflächen des Uterus, P die stark verdickte, oberflächlich verschorfte Placentarstelle, im linken Parametrium Thromben in Venen, welche von der Placentarstelle herkommen, aber ausgesprochene Thrombophlebitis erst in der Vena spermat. int. (V. sp. i.).

So sehen wir bei allen schwereren Formen ein Weiterschreiten des Prozesses über die Grenzen des Uterus hinaus in das Parametrium, sei es in Form eines einfachen, eines blutigen oder eines purulenten Oedems, sei es in Form der Lymphangitis oder der Thrombophlebitis. Damit ist aber das Verbreitungsgebiet noch nicht zu Ende, denn es kann im Bindegewebe der phlegmonöse Prozess auch auf die Beckenwandungen, nach dem retroperitonealen Gewebe, nach dem Oberschenkel und nach der Bauchhaut weiterschreiten, es kann die Lymphangitis nicht nur nach den Ovarien hin, sondern gleichfalls längs der Wirbelsäule selbst bis gegen das Diaphragma hin fortschreiten, es kann endlich die Thrombophlebitis sich bis in die Vena cava sowie in die Femoralvenen hinein erstrecken. Besonders wichtig ist unter den durch direkte Ausbreitung entstehenden Erkrankungen diejenige des Bauchfells, die Peritonitis puerperalis. Es findet sich bei derselben als Regel ein geruchloses seröseiteriges, oft aber auch an Fibringerinnseln reiches Exsudat, manchmal nur in geringer, manchmal in sehr grosser Menge, in welchem man besonders schön zu oft langen und gewundenen Ketten angeordnete Mikrokokken findet. Die mit jeder Peritonitis verbundene Lähmung der Darmmuskulatur (Meteorismus) pflegt sehr stark zu sein. Nur selten entsteht die Peritonitis durch Fortleitung des Prozesses nach der Tube und aus der Tube nach dem Bauchfell, der gewöhnliche Weg geht direkt von dem Bindegewebe und den Lymphgefässen zum Bauchfell. Es kann gelegentlich sehr schwer sein den Weg der Weiterverbreitung nachzuweisen, da es Fälle von puerperaler Peritonitis gibt, bei welchen der Uterus selbst nur sehr geringe Veränderungen darbietet. Bei reiner Thrombophlebitis pflegt das Bauchfell frei zu bleiben. Vom Peritoneum aus kann durch Vermittlung der Lymphgefässe des Diaphragmas, welche gelegentlich mit Mikroorganismen vollgepfropft gefunden werden, eine Pleuritis und selbst Pericarditis erregt werden, welche also dann auch noch zu den durch direkte continuirliche Ausbreitung entstandenen secundären Erkrankungen gehören. Ein anderer Weg für continuirliche Verbreitung der pathologischen Prozesse führt mit den Lochien nach den äusseren Geschlechtstheilen und von da durch die Urethra nach der Blase und selbst nach den Nieren (Pyelonephritis).

Es gibt aber auch noch eine andere Gruppe von secundären Veränderungen, die discontinuirlich entstehenden, metastatischen. Sie kommen unter Vermittelung der Blutbahn zustande. Das Blut kann in zweifacher Weise verändert werden, erstens durch Resorption chemischer Substanzen, mögen diese nun von dem Zerfall und der Zersetzung von Geweben herrühren oder direkte Erzeugnisse der Mikroorganismen sein, und zweitens durch den Eintritt von Mikroorganismen selbst.

Die Verunreinigung des Blutes durch chemische Substanzen (Ichorrhämie) ist die Ursache der Allgemeinerscheinungen, des Fiebers, der parenchymatösen Veränderungen von Drüsen (Niere, Leber etc.), der Blutungen, sie ist auch Ursache des so häufigen Flüssigbleibens des Blutes nach dem Tode, der Schnelligkeit, mit welcher die Zersetzung eintritt u. s. f. Es ist eine wichtige Aufgabe der Zukunft, die Natur dieser zweifellos sehr verschiedenen Körper nachzuweisen, für jetzt können wir nur zwei Gruppen von Veränderungen unterscheiden, die durch faulige Prozesse bedingte putride Intoxication, Sapraemie, und die durch nicht faulige Zersetzungen bedingte Sephthaemie oder Septicaemie. Die letzteren werden meistens complicirt dadurch, dass auch die Mikroorganismen in's Blut hineingelangen. Man findet dieselben keineswegs nothwendig und zu jeder Zeit des Krankheitsverlaufes im Blute, dass sie aber, und zwar meistens auch wieder in der Form von Kettenkokken vorkommen können, habe ich schon beim Blute erwähnt und durch eine Abbildung (Bd. I, Fig. 4, S. 36) bewiesen. Diese Organismen sind die Hauptursache für die Milzschwellung und für die localen Prozesse, die metastatischen Eiterungen. Es ist klar, dass die Thrombophlebitis am unmittelbarsten Gelegenheit zum Eintritt von Organismen in's Blut schafft, darum sind bei ihr auch die metastatischen Eiterungen am regelmässigsten vorhanden, aber zugleich ist sie auch ausgezeichnet durch die embolische Entstehung der Metastasen in Lungen, Nieren u. s. w., durch die Erkrankung, welche man auch jetzt wohl noch mit dem Namen Pyaemie bezeichnet. Nur selten kommt Aehnliches bei den putriden Prozessen vor, nämlich dann, wenn eine Thrombenverjauchung entstanden und jauchige Embolie fortgeschleppt wurden. Es entstehen dann aber auch nicht einfache Abscesse, sondern wieder jauchige Herde.

Bei der phlegmonösen und lymphangitischen Form des Puerperalfiebers können die Organismen nur isolirt oder zu kleinsten Gruppen vereinigt in's Blut gelangen, darum fehlen hier die ausgesprochen embolischen Herde, aber es kommen doch auch metastatische Eiterungen in serösen Höhlen, in Gelenken, an der Pia mater u. s. w. vor. Nur ein Organ kann durchaus ähnliche kleine metastatische Herde zeigen wie bei Pyaemie, die Niere, wo die früher erwähnten (S. 65) Ausscheidungsherde in der Marksubstanz auch ohne Thrombophlebitis vorkommen können.

Eine besonders wichtige Form metastatischer Erkrankung ist die Endocarditis ulcerosa maligna, welche gar nicht so ganz selten vorkommt und dabei relativ häufig auch an den Klappen des rechten Herzens. Ich bin auch heute noch der Meinung, dass diese Klappenerkrankung der Regel nach nicht aus einer Bakterienembolie in den Klappensegeln, sondern aus einer direkten Inoculation von im Blute kreisenden Organismen auf die Oberfläche der Klappen hervorgeht. Dementsprechend ist ihr Vorkommen auch keineswegs auf die Thrombophlebitis beschränkt, sondern sie kann ebensowohl bei den anderen Formen entstehen.

Es geht aus meiner ganzen Darstellung hervor, wie gross die Verschiedenheit der anatomischen Prozesse bei den Puerperalinfectionen sich gestaltet. Das gilt in gleicher Weise für den Verlauf und den Ausgang der Erkrankungen. — Je länger die Krankheit sich hinzieht, um so grösser können die Abscesse, besonders im Parametrium werden, um so mehr sind dieselben von einer hellgelben Zone, einer Schicht mit verfetteten Zellen umgeben, um so mehr gesellen sich auch zu den Veränderungen Bindegewebswucherungen aller Art, schwielige Indurationen im Parametrium, perimetritische Verwachsungen, Abkapselungen von Uterusabscessen, von Eiteranhäufungen in den Bauchfellausbuchtungen, besonders der hinteren u. s. f. Noch nachträglich können von solchen alten Abscessen Perforationen ausgehen, es kann eine allgemeine

Peritonitis bewirkt werden, die dann doch den Tod noch herbeiführt. Grade in solchen Fällen können dann an der Uterusschleimhaut alle Zeichen von Erkrankung verschwunden sein. Endlich kann aber auch der letzte Rest von Eiter noch schwinden, so dass nur die Schwielen und die Verwachsungen noch übrig bleiben.

Alle diese Verschiedenheiten sowohl in dem anatomischen Bild bei verschiedenen Erkrankungsformen, wie in dem Verlauf und Ausgang verschiedener Fälle derselben Form sind sicherlich einerseits abhängig von der verschiedenen Körper- und Gewebsbeschaffenheit der Erkrankten, sowohl im Allgemeinen wie im Einzelnen, also von der wechselnden Körperdisposition, andererseits aber und zwar zum grössten Theil von der Kranheitsursache. Ich habe schon darauf hingewiesen, dass bei den putriden Infectionen Fäulnissorganismen zur Wirkung gelangen, bei der anderen Gruppe habe ich absichtlich nur allgemein von Organismen gesprochen oder auch von Mikrokokken ohne nähere Bezeichnung, weil noch einiges Genauere über diese Organismen gesagt werden muss. Es ist schon im Beginn der bacteriologischen Aera von mir hervorgehoben worden, dass die regelmässig bei der septischen Infection von Puerperen gefundenen Organismen Mikrokokken sind und ich habe auch bereits damals charakteristische Abbildungen desjenigen Kokkus gegeben, welchen man später als Streptokokkus bezeichnet hat. Dieser Befund ist so vielfach bestätigt worden, dass wohl nicht daran gezweifelt werden kann, dass der Haupterreger der puerperalen Sepsis, mag es sich nun um eine diphtherische Endometritis oder um eine phlegmonöse Metritis, eine Lymphangitis oder um eine Thrombophlebitis handeln, der Streptokokkus pyogenes ist. Noch ist die Identität desselben mit dem Streptokokkus erysipelatis nicht allgemein anerkannt, aber es ist doch zweifellos die grosse Verwandtschaft beider festgestellt und somit eine bacteriologische Grundlage für die schon seit langer Zeit auf Grund klinischer wie anatomischer Beobachtungen aufgestellte Lehre gewonnen, dass Erysipelas der Haut und Puerperalfieber nahe verwandte Affectionen sind. Der sichere Nachweis, dass auch durch den Erysipelkokkus Puerperalfieber erzeugt werden könnte, ist vielleicht noch nicht ganz erbracht, aber es ist die Möglichkeit um so weniger zu leugnen, als zweifellos ausser dem Streptokokkus auch noch andere Kokken mit diesem zusammen oder auch für sich allein wirksam sein können, so insbesondere der Streptokokkus pyogenes aureus und albus, sowie der Diplokokkus der Pneumonie. Aber der Kreis muss noch weiter gezogen werden, auch Bacillen wurden gefunden und es ist manches dafür anzuführen, dass vielleicht grade in jenen Fällen, wo stürmische Allgemeinerscheinungen auftreten, während die localen Befunde nur äusserst geringfügig sind, Bacillen zur Wirksamkeit gelangen, die man nicht mit Unrecht mit den Mäusesepticaemie-Bacillen verglichen hat.

Je nach der verschiedenen Art der zur Wirksamkeit gelangenden Organismen, je nach ihrer etwaigen Combination, je nach dem Grade ihrer Virulenz, je nach dem Ort ihrer Inoculation, je nach dem Wege, auf welchem sie sich weiterverbreiten wird in Verbindung mit der ver-

schiedenen localen und allgemeinen Disposition die Schnelligkeit des Vordringens und Ausbreitens, die Stärke der Produktion chemischer Schädlichkeiten so verschieden sein müssen, dass sich das Wechselvolle des Bildes der Erkrankungen sehr wohl erklärt. Ueber die Herkunft der Mikroorganismen habe ich schon bei der Scheide (S. 405) das Nöthige mitgetheilt, ich erwähne deshalb hier nur noch, dass die Infection erst bei und nach der Entbindung, aber auch schon in der Schwangerschaft erfolgen kann. Zweifellos ist es der untersuchende Finger oder ein Instrument, welche in den meisten Fällen die pathogenen Organismen von aussen in den Uterus hineinbringen oder doch die in der Scheide etwa vorhandenen in den Uterus vorschieben, zweifellos wird also für die Praxis diese Contactinfection in den Vordergrund gestellt werden müssen, aber es kann auch ohne solches Zuthun eine Infection (Selbstinfection) zustande kommen, ja ich halte es nicht für ausgeschlossen, dass gelegentlich einmal eine hämatogene Infection eintritt.

Der erste, welcher das Puerperalfieber ausnahmslos auf eine Infection mit Leichengift bezw. mit zersetzten thierisch-organischen Stoffen zurückführte, war Semmelweiss, der erste, welcher Mikroorganismen (Vibrionen) als Krankheitserreger annahm, Mayrhofer. Ich habe wohl die ersten Abbildungen von Kettenkokken des Puerperalfiebers gegeben: Orth, Virch. Arch. 58, S. 437, 1873. Lomer, Ztsch. f. Geb. u. Gyn. X, 366, 1884. Pasteur, Compt. rend. 1880, p. 1036. Doléris, La fièvre puérp. 1880. Von Jahr zu Jahr hat die Zahl der Untersuchungen zugenommen, wobei in den letzten Jahren hauptsächlich 2 Fragen erörtert wurden, die Frage der sog. Selbstinfection sowie die Frage der Beziehungen zwischen Erysipel und Puerperalfieber. Es ist unmöglich und überflüssig alle Einzelpublicationen aufzuzählen; eine sorgfältige Literaturzusammenstellung wie überhaupt eingehende Behandlung des Puerperalfiebers hat Kehrer in Müller's Hdb. d. Gebh. III, 316, 1889, gegeben. Sonstige übersichtliche Darstellungen aus den letzten Jahren, in welchen vielfach auch die pathologische Anatomie eingehend berücksichtigt ist: Galabin, Brit. med. Journ. 1887, I, 919 (Aetiologie); Smith, Med. chir. Trans. 1889, p. 83 (Aetiologie); Widal, Étude sur l'infection puérp., la phlegmasia alba dol. et l'erysipèle, 1889, u. Gaz. des hôp. 1889, p. 565 (Aetiol. u. Anatomie); Rubino, Febbre puerp. Napoli 1889; Chantemesse, Arch. de tocol. XVII, 623, 1890, u. Progr. méd. 1890, No. 13 (Aetiol. u. Anat.); Chayau, Die Streitpunkte in der Puerperalfieberfrage, 1890; Müller, Progr. méd. 1890 (Fièvre puérp. pendant la grossesse); Kellersmann, Z. Aetiol. d. puerper. Periton. Diss. Würzburg 1890; Poirier, Du rôle des lymphatiques dans les inflammat. de l'utérus, Progr. méd. 1890, p. 41; Solowjeff, Ann. of obst. and gyn. 1890 (Microbiologie of Cervical-Canal in Endometritis; bei acuter puerperaler E. stets pyogene Bakterien); Bumm, Arch. f. Gyn. 34, S. 325, 1889 (Aetiologie und Pathogenese), und 40, S. 398, 1891 (puerperale Endometritis. Histologie); Mirónow, Ctbl. f. Gyn. 1891, p. 678 (Aetiologie); v. Franqué, Ztsch. f. Geb. u. Gyn. 25, S. 277, 1893 (im Uteruskörpersecret fiebernder Wöchnerinnen wurde meist Streptokokkus pyogen., 1 mal Bakt. coli commune gefunden); Gärtner, Arch. f. Gyn. 43, S. 252, 1893.

Ueber Pneumoniekokken als Erreger von Endometritis diphtherica: Aufrecht, Path. Mittheil. III, 1, 1886 (gibt an, durch subcutane Injektion zerriebener pneumon. Lunge, pneumon. Sputa vom Menschen bei trächtigen Kaninchen diphther. Endometritis erzeugt zu haben, ebenso wieder durch Injektion zerriebener Leber eines solchen Thieres); Weichselbaum, Wien. klin. Woch. 1888, No. 28 (Beobachtung beim Menschen).

Ueber Bacillen bei P.: E. Fraenkel, Deutsche med. Woch. 1885, No. 34.

Neuere Versuche von Strauss et Sanchez-Toledo (Nouv. Arch. d'obst. et de gyn. IV, 277, 1889) bei Kaninchen und Meerschweinchen durch Einbringen von allerhand pathogenen Mikroorganismen in den puerperalen Uterus Erkrankungen

zu erzeugen, sind wie so manche frühere fehlgeschlagen. Der Grund liegt darin, dass bei den Nagern bereits zur Zeit der Geburt die Uterushörner fast in ihrer ganzen Ausdehnung wieder mit einer Epitheldecke ausgekleidet sind, welche gegen die Bakterieninvasion Schutz gewährt. Die Heilung der kleinen Wunde an der Ablösungsstelle der Placenta erfolgt ausserordentlich rasch. (Vergl. oben Aufrecht.)

Betreffs des Vorkommens von Mikroorganismen in dem Secret normaler Geschlechtsorgane und in den Lochien gesunder Wöchnerinnen vergleiche die bei Scheide (S. 406) angegebene Literatur. Artemieff, Ztsch. f. Geb. u. Gyn. 17, S. 171, 1889; v. Franqué, ebenda, 25, S. 277, 1893.

Metritis dissecans: Dobbert, Petersb. med. Woch. 1890, S. 203 (Lit.); Hoechstenbach, Arch. f. Gyn. 37, S. 175, 1890 (Lit.); Garrigues, ebenda, 38, S. 511, 1890; Gebhard, Ctbl. f. Gynaec. 1891, S. 476.

Infectiöse Granulome.

Der Uterus ist selten Sitz infectiöser Granulationswucherungen und diejenigen, welche vorkommen, die syphilitischen und die tuberculösen, zeigen bestimmte Localisation, die ersten am Cervix, die letzten am Corpus uteri.

Syphilis. Es kommt an der Portio vaginalis, ausnahmsweise auch im Cervicalkanal hinter dem Orificium externum der syphilitische Primäraffect in Gestalt mehr oder weniger ausgedehnter indurirter Geschwüre vor. An der Portio kann das Geschwür auf eine Lippe — die vordere scheint etwas bevorzugt zu sein — beschränkt sein oder rund um das Orificium herumgehen; seltener sitzt an jeder Lippe ein besonderes Geschwür. Bei bestehendem Ectropium kann auch auf der umgestülpten Cervicalschleimhaut das Geschwür sitzen. Die Portio pflegt auch ausserhalb des Geschwürs angeschwollen zu sein, es kann sogar eine wahre Hypertrophie in verschiedener Ausdehnung sich finden. Eine Endometritis fehlt nie, die übrigens bei syphilitischen Frauen, auch wenn kein Geschwür am Scheidentheil sitzt, ungemein häufig ist, aber nichts Spezifisches darbietet. Nur selten ist die Portioaffection die einzige des Genitalkanals, meist sind an der Vagina oder Vulva noch andere syphilitische Veränderungen vorhanden. Auch secundäre syphilitische Erkrankungen werden von den Syphilidologen erwähnt.

Rasumow, Viertelj. f. Derm. u. Syph. VII, 517, 1880, und Virch.-Hirsch J.-Ber. 1890, II, 620; Mracek, Viertelj. f. Derm. u. Syph. VIII, 47, 1884 (Sclerose, Literatur); Polis, Virch.-Hirsch J.-Ber. 1884, II, 539; Fournier, Leçons sur la syph. tert. p. 135, gibt an, Schanker der Portio aber nie Gummata gesehen zu haben. Ueber Schanker s. unter Regress. Ernährungsstörungen.

Tuberculose. Die Tuberculose des Uterus hatte bislang mehr pathologisch-anatomisches als klinisches Interesse, insbesondere die Gynäkologen haben sich wenig darum gekümmert, aber das beginnt nun anders zu werden, seitdem man erkannt hat, dass auch bei Frauen eine Genitaltuberculose, wenn sie auch seltener ist als diejenige des Mannes, ein selbständiges Leiden darstellen und operative Eingriffe erfordern kann.

Der Hauptsitz der Uterustuberculose ist der Uteruskörper, der wiederum im Ganzen oder nur theilweise ergriffen sein kann, wobei dann die Umgebung der Tubenmündungen bevorzugt ist. Vom Corpus

kann der Prozess erst auf das Collum und weiter auf die Scheide übergreifen, eine selbständige und primäre Erkrankung des Collum gehört aber zu den grössten Seltenheiten. Es erklärt sich diese Thatsache sehr einfach dadurch, dass die Uterustuberculose sich fast stets an eine Tubentuberculose anschliesst, dass sie also eine descendirende ist.

Ihrem Auftreten nach hat man die seltenere acute Miliartuberculose, als Theilerscheinung einer allgemeinen Miliartuberculose von der chronischen localisirten Tuberculose zu unterscheiden. Bei dieser ist das anatomische Bild ein sehr verschiedenes, je nachdem man ein früheres oder späteres Stadium der Veränderung zu Gesicht bekommt; auch bei der Section von Frauen, welche der Tuber-

Fig. 101.

Tuberculose des Uteruskörpers, papilläre Erosion der Portio vaginalis, $^2/_3$ nat. Gr. Oberfläche des Corpus käsig-ulcerös, die Wand in verschiedener Ausdehnung oberflächlich verkäst, die Verkäsung reicht nicht in die Cervix hinein; die Erosion des Muttermundes zeigt nichts Tuberculöses.

culose erlegen sind, kann man die Uterustuberculose in ihren Anfangsstadien finden. Diese sind keineswegs immer leicht zu diagnosticiren, denn zunächst kann die Veränderung für das blosse Auge derjenigen der chronischen produktiven Endometritis gleichen. Die Uterusschleimhaut ist wulstig verdickt, weich, geröthet. Erst mikroskopisch erkennt man in dem Zwischengewebe die Riesenzellen und riesenzelligen Knötchen, während im übrigen dieselben Verhältnisse wie bei der Endometritis sich zeigen (vergl. die mikroskopische Abbildung von Tubentuberculose). Erst wenn die Tuberkel etwas herangewachsen sind, kann man sie als graue Einsprengungen wohl mit blossem Auge erkennen, und erst recht, wenn hie und da die Verkäsung begonnen hat. Da wo Tuberkel dicht an einer Drüse liegen, sieht man unter dem Mikroskope eine Trübung und veränderte Färbbarkeit der Epithelzellen (Cornil). Dies ist der Beginn schwererer Störungen, denn im weiteren Fortschreiten der Erkrankung gehen die Drüsen vollständig

zu Grunde, so dass man schliesslich nur ein gleichmässiges, von Tuberkeln durchsetztes Granulationsgewebe vor sich hat. Bis dieses Stadium erreicht ist, sind aber auch schon weitere Veränderungen vor sich gegangen: es ist eine ausgedehntere Verkäsung eingetreten. Diese kann auf kleinere Abschnitte beschränkt sein, aber es ist doch nicht selten und darf deshalb als charakteristisch angesehen werden, dass die gesammte Corpusschleimhaut eine gleichmässige Verkäsung darbietet (Fig. 101). Die Oberfläche der käsigen Masse erscheint uneben, höckerig, buchtig, im Zerfall begriffen, mit bröckelig-eiterigen Massen bedeckt, welche die ganze, noch dazu häufig erweiterte Corpushöhle erfüllen. In die Tiefe ragt die Käsemasse ungleichmässig ein bis mehrere Millimeter weit hinein, woraus sich schon ergibt, dass auch die Muskulatur in Mitleidenschaft gezogen wird. Es kann sogar die ganze sichtbare käsige Partie der Muscularis angehören, wenn die Schleimhaut bereits durch die käsige Ulceration zerstört ist. In der Umgebung der Käsemasse sieht man, wenn nicht schon makroskopisch, so doch sicher mikroskopisch die frischere tuberculöse Wucherung, welche manchmal lauter dicht zusammengelagerte Tuberkel, manchmal aber auch nur ein gleichmässiges Granulationsgewebe mit eingestreuten Riesenzellen erkennen lässt, ganz wie es früher von dem Ureter und dem Vas deferens geschildert wurde. Schon in den früheren Stadien, aber auch jetzt sieht man ausserdem discontinuirliche Tuberkelbildung in den äusseren Schichten der Muskulatur. In diesem Stadium gleicht der Prozess sehr dem bei der Niere als Phthisis renalis tuberculosa (S. 102) beschriebenen und man kann für denselben auch die entsprechende Bezeichnung, Phthisis uterina tuberculosa, benutzen. Am Orificium internum pflegt der Prozess Halt zu machen; durch Verschluss desselben kann eine Retention der abgesonderten käsig-eiterigen Massen und dadurch wieder eine Art von Pyometra entstehen, bei der der Uterus die Grösse einer Orange erreichen und an seiner Wand bis auf wenige Millimeter verdünnt werden kann. Während bei frischeren Fällen Bacillen oft recht spärlich sind, sind sie im Gegentheil in diesen zurückgehaltenen Massen in sehr grossen Mengen gefunden worden. Es ist beachtenswerth, dass die tuberculöse Pyometra vorzugsweise bei alten Frauen vorkommt. In einem von mir secirten Falle war die Frau 80 Jahre alt. Es spricht dies meines Erachtens dafür, dass der Verschluss des Orificium nicht durch die Tuberculose selbst erzeugt, sondern unabhängig von derselben entstanden ist und wohl meist schon vor derselben bestand, doch ist es auch wohl möglich, dass abgestossene Käsemassen erst den Verschluss des engen Orificium vollendet haben.

In den seltenen Fällen von Cervixtuberculose, welche zur Untersuchung gelangten, zeigten sich im wesentlichen die gleichen Befunde, wie am Corpus. An der Portio vaginalis können die Tuberkel wie an anderen Schleimhäuten mit Plattenepithel unter dem unverändert aussehenden Epithel liegen.

Wenn auch in der Blütezeit des Lebens die Uterustuberculose am häufigsten zur Beobachtung gelangt, so fehlt sie doch nicht, wie schon erwähnt, in den höchsten Lebensaltern und ebensowenig bei Kindern,

wo ich selbst sie bis zum 2. Lebensjahre herab gesehen habe. Auch der puerperale Uterus ist wiederholt tuberculös befunden worden, sowohl nach beendeter Schwangerschaft wie nach Abort. Zweifellos kann die Tuberculose schon in der Schwangerschaft bestanden haben, sie kann aber auch erst im Puerperium zum Ausbruch kommen. Einen sehr merkwürdigen Fall hat Heller beobachtet. Bei einer unmittelbar vor der Entbindung an allgemeiner Miliartuberculose verstorbenen Frau fanden sich an der Uterusinnenfläche käsige Herde, welche nichts anderes waren, als stark erweiterte, mit zerfallenden zelligen Elementen und massenhaften Tuberkelbacillen erfüllte Uterindrüsen. Da das Uterusgewebe keine Tuberkel enthielt, so nennt Heller dies einen bacillären Katarrh. Eine nach anderer Richtung interessante Beobachtung hat Zahn mitgetheilt, nämlich eine Tuberculose in einem Uteruspolypen neben Schleimhauttuberculose.

Was die Aetiologie der Uterustuberculose betrifft, so habe ich schon angeführt, dass sie der Regel nach von den Tuben aus entstanden ist, die regelmässig stärker verändert sind und um deren Mündungsstelle die Uterustuberculose manchmal deutlich localisirt ist. In der Regel sind auch noch an anderen Stellen des Körpers, insbesondere in den Lungen tuberculöse Veränderungen vorhanden, seltener als bei der männlichen Genitaltuberculose gleichzeitig auch in den Harnorganen, was sich aus der räumlichen Trennung leicht erklärt. In neuerer Zeit wollen manche Pathologen einen grossen Theil der Uterustuberculosen auf Infection beim Coitus seitens eines tuberculösen Mannes zurückführen. So wenig die Möglichkeit einer solchen Uebertragung geläugnet werden soll, so sehr muss doch betont werden, dass, von den tuberculösen Kindern und Jungfrauen ganz abgesehen, doch schon der ganze anatomische Verlauf der Genitaltuberculose durchaus nicht für eine derartige Entstehungsart spricht. In seltenen Fällen wird die Infection des Uterus durch die Perforation eines tuberculösen Darmgeschwüres bewirkt.

Vom Uterus aus kann eine allgemeine Miliartuberculose entstehen; eine tuberculöse, oft chronische adhäsive Peritonitis fehlt selten, und man hat kein Recht, dieselbe unbedingt für eine primäre zu halten.

Eine Uterustuberculose ist auch experimentell bei Meerschweinchen erzeugt worden. Cornil (l. c.) und Dobroklonsky haben Bouillonkultur von Bacillen in die Scheide injicirt und Tuberculose entstehen sehen, ohne dass eine Verletzung der Schleimhaut oder auch nur ein Defect des Epithels vorhanden gewesen wäre. Am 6. Tage fand sich Cervixcatarrh mit Bacillen im Schleim, am 15. Tage konnten schon die ersten Tuberkel in Gestalt von Rundzellenhaufen mit Bacillen dicht unter dem Epithel nachgewiesen werden, später traten epithelioide Zellen hinzu. Guzzoni (l. c.) brachte tuberculöse Massen in die wund gemachte Vagina. Nicht alle Experimente gaben ein Resultat, aber doch eine Anzahl derselben. Ein schwangeres Thier warf am nächsten Tage ein Junges, welches nach 19 Tagen an ausgedehnter Tuberculose starb. Dasselbe ist vermuthlich durch Aspiration tuberculöser Masse während der Geburt inficirt worden — eine auch für die menschliche Pathologie nicht unwichtige Beobachtung.

Brouardel, De la tub. d. org. gén. de la femme, 1868; Lebert, Arch. f. Gyn. IV, 457, 1872; Courty, Mal. de l'utér.; Gehle, Ueb. prim. Tub. d. weibl. Gen. Diss. Heidelberg 1881; E. Frerichs, Beitr. z. Lehre von d. Tub. 1882, S. 141; Mosler, D. Tub. d. weibl. Gen. Diss. Breslau 1883; Fernet, Gaz. d. hôp. 1884, p. 1197 (Uebertrag. durch Coitus); Hegar, D. Entsteh. etc. d. Genitaltub. d. Weib.

1886; Oppenheim, Z. Kenntn. d. Urogen.-Tub. Diss. Göttingen 1889; Cornil, l. c. p. 73 (gegen die Bedeutung des Coitus); Jouin, Gaz. de gyn. IV, 49, 1889 (für die Bedeutung des Coitus); Guzzoni degli Ancarnani, Riv. di ost. e gin. I, 321, 1890 (Experimente im Anschluss an einen Fall von anscheinend primärer Tuberculose der Tuben und des Uterus bei einer Virgo, Tod an allgemeiner Miliartuberculose); Heiberg, D. prim. Urogen.-Tub. d. M. u. W. Internat. Beitr. z. wiss. Med. Virchow-Festschrift, II, 1891. — Lupus uteri: Zweifel, Klin. Gyn. 1892, S. 338.

Ueb. Tub. d. weibl. G. im ersten Kindesalter: Demme, 24. Ber. üb. d. Jennersche Kinderhosp. für 1886.

Tub. d. Collum: Holmes Coote, London med. Gaz. X, 1023, 1856; Cornil, l. c. und Soc. de biol. 1879, 11. Avr.; Verneuil, Thèse de Paris 1880; Haidenthaller, Wien. klin. Woch. 1890, S. 655 (Portio vaginal.).

Acute Miliartub. d. puerperalen Ut.: Rokitansky, Allg. Wien. med. Ztg. 1860, No. 21; Litten, Volkmann's Slg. klin. Vortr. No. 119, S. 1077, 1887. In Heller's Fall (Tagebl. d. Heidelberger Naturf.-Vers. S. 327, 1891) fanden sich auch Bacillen im Blute und trotz alledem war der Fötus nicht tuberculös. Thiercelin, Soc. anat. 1889, p. 313 (Tub. d. Corp. u. Coll. an einem puerp. Uter. nach Abort).

Tub. Schleimpolyp: Zahn, Virch. Arch. 115, S. 166, 1889.

Perfor. eines tub. Dünndarmgeschwürs in den myomat. Uterus: Kaufmann, Arch. f. Gyn. 29, S. 407, 1886.

Progressive Ernährungsstörungen.

Hypertrophische Neubildung kommt sowohl am Uterus im Ganzen, wie an einzelnen Theilen vor, an der Muskelwand wie an der Schleimhaut. Jede Vergrösserung der Wand, welche mit einer Vergrösserung der inneren Oberfläche verbunden ist, muss nothwendigerweise auch eine Veränderung der Schleimhaut bedingen, während das Umgekehrte (secundäre Vergrösserung der Wand bei primärer Hypertrophie der Schleimhaut) vorkommen kann, aber nicht vorkommen muss. Es spielen bei diesen Hypertrophien, wie schon bei den Entzündungen erwähnt wurde, entzündliche Prozesse eine sehr erhebliche Rolle und es ist auch am Uterus wie bei so manchen anderen Organen eine scharfe Grenze zwischen entzündlichen und nicht entzündlichen Hypertrophien schwer zu ziehen. Es kommt weiter unter den ätiologisch wichtigen Umständen in Betracht, dass dem Uterus wie der weiblichen Mamma die angeborene Fähigkeit innewohnt, auch zu einer Zeit, wo die übrigen Organe ihr Wachsthum längst beendet haben, auf gewisse Reize hin mit einem mächtigen Wachsthum aller seiner Gewebe zu antworten. Es ist wohl denkbar, dass nicht nur der physiologische Reiz des befruchteten Eies, sondern auch andere dieses Wachsthum auszulösen vermögen. Endlich kommen mechanische Verhältnisse, welche eine Verminderung des Gewebsdruckes zur Folge haben, Zugwirkung, in Betracht. Für viele Hypertrophien ist eine Ursache überhaupt noch nicht ermittelt.

Bei dem Myometrium ist besonders der Cervicaltheil Sitz selbstständiger partieller Hypertrophien, und selbst bei allgemeiner Vergrösserung sind ebensowenig wie bei der Schwangerschaft alle Theile gleichmässig verändert. Bei allen Vergrösserungen des Corpus ist häufig die hintere Wand, welche dann auch nach aussen stärker gewölbt ist, in höherem Maasse als die vordere betheiligt.

Ebenso wechselnd wie der Sitz kann auch der histologische Be-

fund sein: es gibt muskuläre Hypertrophien und bindegewebige. Jene wird man vorzugsweise erwarten dürfen, wo eine Wirkung vermehrter Arbeit oder der immanenten Anlage vorliegt, diese sind vorzugsweise in denjenigen Fällen vorhanden, wo entzündliche Vorgänge mitgewirkt haben. Die hypertrophische Muskulatur kann in Bezug auf Grösse der Muskelzellen den gewöhnlichen Befund des ruhenden Uterus geben, ich habe aber auch neben Myomen Muskelzellen gesehen, welche in ihren Dimensionen jenen des hochschwangeren Uterus kaum nachstanden. Das Bindegewebe wird bei der anatomischen Untersuchung in der Regel im Zustande des fertigen, faserreichen Gewebes gefunden und grade darum ist es so schwierig zu sagen, ob eine entzündliche, d. h. mit einem Granulationsstadium entstandene Neubildung vorliegt. In dem Bindegewebe können sehr zahlreiche Mastzellen vorhanden sein (Fig. 97), doch muss es noch weiteren Untersuchungen vorbehalten bleiben, fest-

Fig. 102.

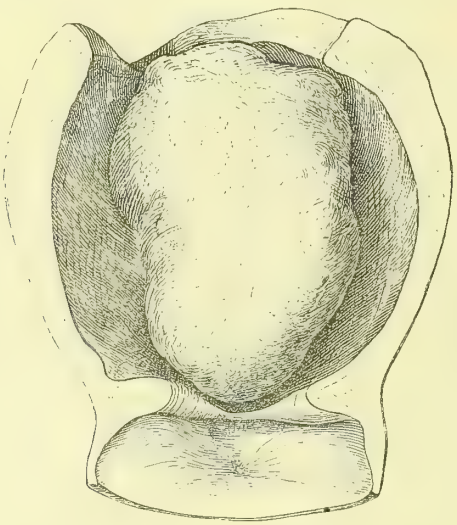

Allgemeine Hypertrophie des Uterus mit Schwund des Orificium internum bei polypösem Sarcom. ½ nat. Gr.

zustellen, in wie weit dieses Vorkommen ein regelmässiges ist bezw. von welchen Umständen es abhängt. Je mehr Fasergewebe vorhanden ist, um so mehr wird die Farbe eine hellgraue, das Aussehen streifig, die Consistenz fahl sein, doch ist die Beschaffenheit des hypertrophischen Theiles keineswegs immer eine gleichmässige, sondern man sieht oft aus dem röthlich-grauen Muskelgewebe die weissgrauen Bindegewebsmassen in Flecken und Streifen, welche hauptsächlich um die Gefässe herum localisirt sind, sich abheben. Wenn der Prozess sich noch im Granulationsstadium befindet, darf man den Uterus weich, saftreich erwarten.

Gewissermassen den Uebergang von der physiologischen Vergrösserung bei der Schwangerschaft zu den pathologischen bildet die Ver-

grösserung, welche der Uterus bei Extrauterinschwangerschaft erleidet, die wenigstens ihrer Aetiologie nach eine pathologische ist.

Eine pathologische allgemeine Hypertrophie wesentlich muskulöser Natur tritt am klarsten hervor bei der Anhäufung von Menstrualblut in Folge von Verschluss des Uterus selbst, oder, in geringerem Maasse, der Scheide (Fig. 84). Dabei kann die Höhle mannskopfgross sein und doch braucht die Wand kaum geringere Dicke zu besitzen, als unter normalen Verhältnissen. Dass hier abnorme functionelle Inanspruchnahme der Muskulatur eine Rolle spielt, beweisen die krampfhaften Contractionen bei jeder neuen menstruellen Blutung, während andererseits das Ausbleiben der Hypertrophie bei Verschluss des Uterus älterer Frauen (Hydrometra Fig. 111) auch wieder auf die Bedeutung der immanenten Wachsthumsanlage hinweist. Aehnliche Verhältnisse liegen bei denjenigen Hypertrophien vor, welche man durch solche Geschwülste entstehen sieht, die als umfangreiche Neubildungen in die Höhle des Uterus hineinhängen, myomatöse, sarcomatöse Polypen (Fig. 102), weniger Schleimpolypen und Krebse. Hierbei kommt wie bei dem schwangeren Uterus, mit dem dieser hypertrophische auch in der Anordnung der Muskulatur übereinstimmt (Ruge), als drittes ätiologisches Moment die vermehrte Blutzufuhr in Betracht, welche auch vorzugsweise wirksam sein dürfte bei denjenigen Vergrösserungen, die man neben interstitiellen Fibromyomen antreffen kann. Inwieweit bei der mit der Elongation (s. unter Lageveränderungen) zuweilen verbundenen Hypertrophie, die bei subserösen Fibromyomen, aber auch anderen Geschwülsten im Becken sich findet, die langsame Dehnung eine Rolle spielen mag, ist schwer zu sagen, doch wird man auch mit diesem Faktor rechnen müssen. Bei Uteruskrebsen findet man ungemein wechselnde Verhältnisse: es kann jede Vergrösserung fehlen, es kann bei noch geringer Ausdehnung des Krebses eine mächtige Vergrösserung (besonders des Körpers bei Collumkrebs) vorhanden sein. Von einem Falle der letzten Art stammt das in Fig. 97 dargestellte Präparat. Es waren hier schon makroskopisch zahlreiche dicke weissgraue Streifen zu sehen, welche bereits die Diagnose „hauptsächlich bindegewebige Vergrösserung“ gestatteten. Hierbei wird man danach vorzugsweise an eine entzündliche Entstehung denken dürfen. Die Befunde bei denjenigen Vergrösserungen, welche man bei so vielen Lageveränderungen, besonders den Retroflexionen antrifft und welche hauptsächlich das Gebiet des früher sogen. chronischen Uterusinfarcts ausmachen, sind sehr verschieden, indem bald muskuläre, bald nur oder doch vorzugsweise bindegewebige Vergrösserung vorliegt. Für die letzten würde ich wie bei den cyanotischen Indurationen der Milz und Nieren die Blutstauung, vielleicht auch aus der Stauung (als prädisponirender Störung) hervorgegangene Entzündungen verantwortlich machen, bei den ersten aber an ungewöhnliche Contractionen denken.

Eine der häufigsten Formen der Uterusvergrösserung, des chronischen Uterusinfarcts, ist die nach normalen oder vorzeitigen Geburten zurückbleibende. Man kann dabei wohl im allgemeinen von gestörter Involution des Uterus reden, wenn aber Cohnheim meinte, man habe

es hierbei mit den Folgen eines verminderten Verbrauches zu thun, so ist dem doch nicht so ohne weiteres zuzustimmen, da noch keineswegs entschieden ist, ob zu viele Muskelzellen übrig geblieben oder zu viele neugebildet sind und da zweifellos eine Bindegewebsneubildung, besonders wieder um die Gefässe herum, stattfinden kann. Diese trägt den Charakter der entzündlichen, so dass mindestens für eine Anzahl Fälle angenommen werden muss, dass, vielleicht neben einer Störung der Involutions- oder Restitutionsvorgänge an den Muskeln, eine entzündliche Bindegewebsvermehrung der Vergrösserung zu Grunde liegt.

Fig. 103.

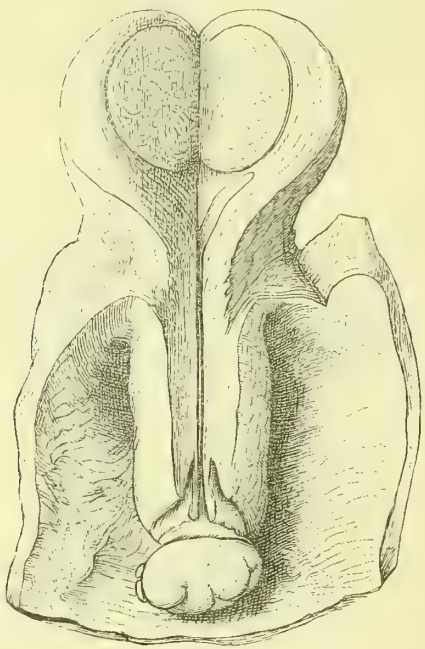

Hypertrophie der Portio vaginalis mit folliculärer Hypertrophie der hinteren Lippe, Fibromyom im Corpus am Fundus. Nat. Gr.

Schon in den zuletzt erwähnten Fällen ist oft die Vergrösserung eine ungleichmässige, wobei das Corpus in der Regel bevorzugt wird, noch mehr tritt diese Verschiedenheit zu Tage in denjenigen Fällen, wo sich die Vergrösserung der Wand an einen chronischen Schleimhautkatarrh anschliesst. Es kommen dabei besonders ausgezeichnete partielle Hypertrophien der Cervix vor, an deren Lippen auch durch Narbenschrumpfung nach Geburtseinrissen isolirte Vergrösserungen bewirkt werden können. Es ist dabei meistens die vordere Muttermundslippe betroffen, welche auch unabhängig von Geburtsverletzungen, denn sie kommen auch bei Nulliparen vor, beträchtliche Vergrösserungen erfahren kann, wodurch sie oft sehr wunderliche Gestaltung erhält. Eine besonders charakteristische Form ist als rüsselförmige Hyper-

trophie bezeichnet worden. Dabei ist die äussere Seite glatt, die innere uneben, sammtartig, zottig, grubig; jene gleicht mehr der vaginalen, diese der cervicalen Schleimhaut. Das Gewebe ist meist saft- und gefässreich, grauröthlich mit helleren Streifen und besteht oft fast ganz aus Bindegewebe, doch hat Klebs bei der Anwendung von Inductionsströmen an einer exstirpirten hypertrophischen Lippe auch Contractionen auslösen können. Derselbe erwähnt auch eine elephantiastische Form der Cervixhypertrophie, welche auf die Scheide sich fortsetzt und das Resultat oft wiederholter Entzündungen ist.

Fig. 104.

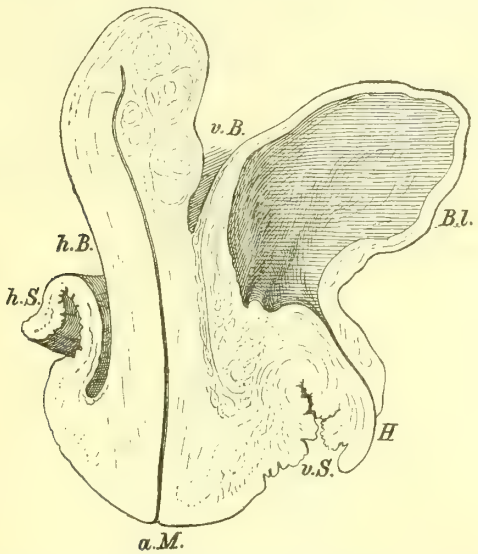

Supravaginale Cervixhypertrophie mit Scheidenprolaps, mehrere interstitielle Fibromyome in der vorderen Wand des Corpus. $^2/_3$ nat. Gr.
a. M. äusserer Muttermund, v. S. vordere, h. S. hintere Scheidenwand, v. B. vordere, h. B. hintere Bauchfelltasche, B.l. Harnblase, H Harnröhrenmündung.

Das Orificium externum ist dabei excentrisch gelagert, was nicht selten auch bei der totalen Hypertrophie der Portio vaginalis der Fall ist, bei der der Kanal eng, selten verschlossen ist. Bei dieser Hypertrophie, deren Aetiologie ganz unbekannt ist, kann die Portio penisartig (Fig. 103) verlängert sein und bis zum Scheideneingang, ja über diesen hinaus bis vor die Schamspalte reichen, so dass leicht ein Prolaps vorgetäuscht wird, der aber durchaus fehlen kann, da sowohl der Uterusstand wie die Verhältnisse des vorderen und hinteren Scheidengewölbes keinerlei Veränderungen darzubieten brauchen.

Anders liegt die Sache bei denjenigen Cervixhypertrophien, welche bei fehlender oder nur geringer Betheiligung des Scheidentheils vorzugsweise die oberhalb der Scheide gelegenen Theile betreffen, den supravaginalen Cervixhypertrophien, denn bei diesen ist stets ein Prolaps der Scheide vorhanden, während der Uterus hochstehen, aber auch nachträglich herabgesunken sein kann. Bei der gewöhnlichen

Form (Fig. 104) ist ein totaler Scheidenvorfall vorhanden und viele wollen in ihm die Ursache der Hypertrophie des Cervicaltheils sehen, indem sie annehmen, dass die durch den Prolaps an dem fixirten Uterus ausgeübte Zerrung, welche naturgemäss nicht den vaginalen, sondern nur den supravaginalen Antheil treffen kann, eine Vergrösserung bewirkt habe. Dies ist wohl möglich, da eine Dehnung, die nicht zugleich mit Compression verbunden ist, wohl durch Verminderung des Gewebsdrucks hypertrophische Neubildungsvorgänge anregen kann, wie die künstlich vergrösserten Ohrläppchen und Lippen gewisser Naturvölker beweisen. Dass ein nach oben gerichteter Zug am Uterus häufiger Atrophie als Hypertrophie erzeugt, dürfte dadurch sich erklären, dass hier nicht nur ein höherer Druck auf dem Uterus lastet, sondern dass auch die Dislocation oft schneller vor sich geht: eine acute Dehnung muss andere Folgen haben als eine ganz langsam und allmählich sich entwickelnde.

Unter den supravaginalen Hypertrophien gibt es eine seltene Form, bei welcher nicht ein totaler Scheidenprolaps, sondern nur ein Vorfall

Fig. 105.

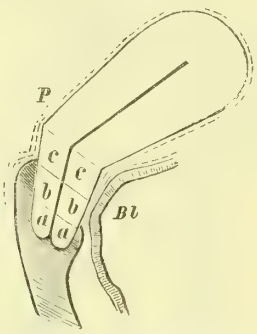

Eintheilung der Cervix uteri in 3 Abtheilungen nach Schröder.
a a Portio vaginalis, b b Portio intermedia, vorn supra-, hinten intravaginal, c c Portio supravaginalis, Bl Blase, P Peritoneum.

der vorderen Scheidenwand vorhanden ist, während das hintere Scheidengewölbe gar nicht oder nur unbedeutend verändert ist. Schröder hat daraus Veranlassung genommen eine Portio intermedia (Fig. 105) an der Cervix zu unterscheiden, welche vorn zwar schon oberhalb des Scheidenansatzes, hinten aber noch innerhalb der Scheidenhöhle gelegen ist, wodurch er hier der Einwirkung der Scheidenwand entrückt ist, während an der vorderen Seite durch Zerrung seitens der allein prolabirten vorderen Wand eine hypertrophische Wucherung ausgelöst werden kann. Dieser Form hat er den Namen der medianen Cervixhypertrophie gegeben. Ich werde auf alle diese Veränderungen noch einmal bei der Besprechung der Prolapse zurückzukommen haben.

Als eine Art allgemeiner Hypertrophie der Schleimhaut kann man die Veränderungen ansehen, welche der einfache Uterus bei Extrauteringravidität oder der getheilte auf der ruhenden Seite bei Schwangerschaft der anderen Hälfte erfährt. Es bildet sich dabei, wie

schon früher erwähnt wurde, eine Decidua, ähnlich, wenn auch geringer wie bei uteriner Gravidität. Nach Langhans kann man auch drei Schichten unterscheiden, welche jedoch nicht überall gleich deutlich sich trennen lassen, eine obere compakte, ausschliesslich aus dem gewucherten Stroma bestehende, die eigentliche Decidua, eine mittlere maschige, ampulläre, in der die Drüsen stark erweitert sind, und eine tiefere, wieder compaktere, in welcher die noch ziemlich erweiterten blinden Enden der Drüsen sich finden. Es sind reichliche oberflächliche Capillargeflechte vorhanden, weite Räume ohne deutliche Wand. Ebenfalls mehr als Hypertrophie denn als Entzündung möchte ich die Wucherungen der Uterusschleimhaut bei Myom- und Carcinombildung auffassen, doch habe ich diese Zustände, dem klinischen Sprachgebrauch folgend, schon bei den Entzündungen abgehandelt.

Fig. 106.

Uteruspolypen, $^2/_3$ nat. Gr.
Im Corpus ein grösserer, abgerundet-dreieckiger, mit kleinen Cystchen versehener Polyp, im Cervicaltheil einige dünne gestielte Polypchen.

Ungemein häufig sind umschriebene Hypertrophien der Schleimhaut in Gestalt von Polypen. Schon bei den Entzündungen ist erwähnt worden, dass es neben einer diffusen Schleimhautwucherung auch umschriebene stärkere Verdickungen gibt (Endometritis polyposa). Eine scharfe Grenze zwischen diesen Polypen und den mehr selbständig ohne diffuse Entzündung auftretenden ist nicht zu ziehen. Polypen kommen im Corpus wie im Collum vor; in ersterem sind sie häufiger breitbasig, oft flach, dreieckig mit nach unten gerichteter Spitze (Fig. 106) und sitzen gern in den Tubenecken, im Collum vielfach gestielt, nicht selten lang, so dass sie selbst von der Nähe des Orificium internum in und durch den Muttermund und zuweilen sogar weit in die Scheide hineinreichen. Die aus dem Muttermund heraustretenden haben meist einen dickeren Kopf, der den Durchmesser des Orificium erheblich überragt, also wohl erst nach dem Durchtritt zu seiner Grösse heran-

gewachsen ist. Ausser den Polypen mit dünnem rundlichem Stiel gibt es im Collum auch noch andere, welche mehr faltenartig gestaltet sind, eine sehr buchtige Oberfläche haben und manchmal geradezu tiefe, bis einige Centimeter lange kanalartige Hohlräume enthalten. Es handelt sich dabei offenbar um eine Hypertrophie von ganzen Falten des Arbor vitae. Sehr häufig erkennt man schon mit unbewaffnetem Auge Cystchen von verschiedener Grösse, in den Corpuspolypen meist kleiner, stecknadelkopf- und hirsekorngross oder wenig grösser, in den Collumpolypen nicht selten hanfkorn- und erbsengross, gelegentlich aber auch mandelgross. Hier können auch einzelne Cysten polypös die Schleimhaut überragen und man kann alle Formen beobachten, von dem tiefliegenden bis zu dem an einem dünnen Stiele hängenden Ovulum Nabothi. Der Cysteninhalt zeigt verschiedene Beschaffenheit; im Corpus ist es eine dünne, mehr wässerige Flüssigkeit, nur ausnahmsweise eine colloide Masse, im Collum ist es dicklicher, zäher, fadenziehender

Fig. 107.

Aus einem drüsigen Polyp (polypösen Adenom) des Corpus. Mittl. Vergr.

Schleim, manchmal so gallertig, dass er kaum herauszubringen ist. Oefter hat er dabei eine trübe graue Farbe, die aber auch wohl an Corpuspolypen vorkommen kann. Sie rührt wesentlich von abgestossenen Epithelzellen oder eingewanderten Leukocyten her, an welchen man schleimige und fettige Degeneration sehen kann.

Aehnliche Verschiedenheiten in ihrer Beschaffenheit, wie sie die Schleimhaut zeigt, zeigen auch die Polypen. Im Corpus sind sie weich (Molluscum), roth, ihre Oberfläche ist oft feinhöckerig, im Collum sind sie derber, mehr grau, besonders an den Stielen. Auch mikroskopisch ergeben sich entsprechende Unterschiede. Die Polypen im Körper bestehen aus einem weichen, zellenreichen Gewebe, während die Grundsubstanz der Collumwucherungen derber, mehr faserig ist. Die Oberfläche ist meistens von Cylinderepithel überzogen, doch geht dasselbe nicht selten in Plattenepithel über, besonders wenn die Polypen in die

Scheide hineinragen und dadurch allerhand mechanischen und sonstigen Einwirkungen ausgesetzt sind, aber auch gelegentlich bei solchen, welche noch in der Corpushöhle verborgen liegen. Es gibt Polypen, welche der Drüsen entbehren oder welche in ihrem Stiel rein bindegewebig sind, aber an ihrem Kopfe oberflächlich gelegene Drüsen besitzen, in den meisten sind Drüsen auch in der Tiefe vorhanden und häufig sogar in grosser Menge. Sie haben ein schönes Cylinderepithel und oft, auch wenn sie nicht cystisch sind, ein unregelmässig erweitertes Lumen. An Collumpolypen können oberflächlich nur kleine Krypten vorhanden sein, während in der Tiefe zahlreiche verzweigte Drüsenschläuche die Haupt-

Fig. 108.

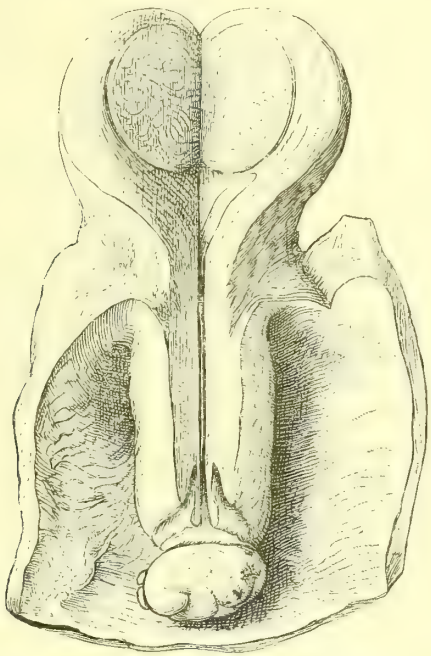

Glanduläre Hypertrophie der hinteren Lippe bei Hypertrophie der Portio vaginalis. Fibromyom am Fundus uteri. Nat. Gr.

masse des Gewebes ausmachen. Sind Cystchen in den Polypen vorhanden, so ist das Epithel nicht selten schon bei kleinen stark abgeplattet.

Je nach der Zusammensetzung mag man von fibrösen, drüsigen (glandulären) oder cystischen Polypen sprechen, eine scharfe Abgrenzung besteht zwischen diesen Formen nicht. Für solche Bildungen, welche wesentlich aus dicht nebeneinander liegenden Drüsen bestehen (Fig. 107) ist auch die Bezeichnung adenomatöser Polyp bezw. polypöses Adenom im Gebrauch (s. unten).

Ebenso wechselnd wie der Drüsengehalt ist auch der Gefässgehalt, beide stehen im allgemeinen in einem umgekehrten Verhältniss zu ein-

ander. Nur selten kommen so gefässreiche Polypen vor, dass man sie angiomatös nennen oder von polypösen Angiomen sprechen dürfte, dagegen ist es gar nicht selten, dass man besonders an den Corpuswucherungen dunkelrothe Farbe in Folge von Haemorrhagien findet, wie denn ja auch Polypen während des Lebens zu heftigen Blutungen Veranlassung geben können.

Uteruspolypen treten nicht selten in mehrfacher Zahl auf, nicht nur an einem und demselben Abschnitt, sondern auch am Corpus und Collum zugleich (Fig. 106). Neben ihnen finden sich oft noch Ovula Nabothi, Endometritis, Fibromyome, seltener Carcinome. Sie kommen schon in jugendlichen Jahren vor, aber bei den Sectionen sind ältere Frauen die Hauptträgerinnen und viele dürften überhaupt erst nach der Menopause entstanden sein.

Den Polypen der Schleimhaut steht eine geschwulstartige Wucherung der Schleimhaut an den Muttermundslippen nahe, welche Schröder als follikuläre Hypertrophie bezeichnet hat, welche aber besser als cystisch-glanduläre Hypertrophie bezeichnet wird. Es handelt sich dabei um eine Neubildung, welche beide Lippen betreffen kann, oft aber ungleich vertheilt ist, so dass die vordere Lippe am meisten verdickt und das Orificium nach hinten gerückt erscheint. Die Wucherung (Fig. 108) hat meist eine rundliche Form und ein so wunderlich zerklüftetes Aussehen, dass der Vergleich mit einer Tonsille ein sehr zutreffender erscheint. Die Buchten und Gruben rühren von geplatzten Cystchen her, welche ihrerseits aus den gewucherten Drüsen hervorgegangen sind. Von der Cystenwand können papilläre Wucherungen ausgehen, welche nach dem Platzen der Cysten an der Oberfläche sichtbar werden. Dass es Combinationen von Hypertrophie der ganzen Portio vaginalis mit glandulärer Schleimhauthypertrophie gibt, geht aus der beigegebenen Figur hervor. Grade dann kann die tonsillenähnliche Masse zwischen der Schamspalte hervortreten, wonach dann ihre Oberfläche sich mit epidermisähnlichem Epithel überzieht.

Auch die glanduläre Hypertrophie der Muttermundslippen wird von Manchen (z. B. Winkel) zu den Adenomen gerechnet, da es sich wesentlich um Drüsenneubildung handele. Es ist allerdings wohl schwer, hier eine Grenze zu ziehen zwischen einfacher hypertrophischer und echter geschwulstartiger, adenomatöser Drüsenneubildung. Will man den Ausdruck Adenom auch schon für die rein drüsigen Polypen und diese drüsige Wucherung der Muttermundslippen gebrauchen, so muss man wenigstens den Beisatz simplex geben, da es eine Gruppe von drüsigen Geschwulstbildungen gibt, welche einen durchaus verdächtigen Charakter haben und deshalb als maligne Adenome zu bezeichnen sind. Die Malignität liegt darin, dass die fast nur aus verschlungenen Drüsen bestehende Neubildung in die Muskelwand vordringt. Es ist allerdings gerade hier wegen der eigenthümlichen normalen Verhältnisse schwierig, ein Kriterium zu finden, um das einfache Auseinandergedrängtwerden der Muskeln, wie es auch bei der chronischen produktiven Endometritis beobachtet wird, von dem Zerstörtwerden durch malignes Adenom sicher zu unterscheiden. Das Vorhandensein zelligen Gewebes um

die drüsigen Wucherungen herum kann an sich einen Entscheid nicht geben, da auch bei den malignen drüsigen Neubildungen secundäre Wucherungen des umgebenden Gewebes auftreten können. Die adenomatösen Drüsen haben meist nur ein sehr kleines Lumen, doch kann es gelegentlich auch einmal zu einer cystischen Erweiterung der in die Muskulatur eingedrungenen Schläuche kommen.

Das diffuse maligne Adenom entsteht meist erst gegen die Menopause hin, oft noch später, und findet sich sowohl bei Nulliparen wie bei solchen Frauen, welche geboren haben.

Die Hauptbedeutung des Adenoms liegt darin, dass es Vorstufe für eine typische krebsige Neubildung sein kann, für das Adenocarcinom, welches sowohl am Corpus wie am Collum von der Schleimhaut sich entwickeln kann. Viel seltener ist eine Combination von Adenom mit anderen Geschwulstarten, eine eigentliche adenomatöse Mischgeschwulst, doch sind einzelne Combinationen mit Sarcom (Adenomyxosarcom, Adenosarcoma cysticum) zur Beobachtung gelangt.

Betreffs der Literatur über Hypertrophie vergl. auch die bei chron. Metritis angeführte. Klob, l. c. 203; Säxinger, Prag. Viertelj. 89, 114, 1866; Courty, Traité, 1872, p. 702.

Hypertr. d. Cervix: Huguier, Acád. de méd. 1859, I, 23, p. 279, u. Sur les allongements hypertr. etc. 1860; Virchow, Onkolog. III, 140; Klotz, Gynaecol. Stud. 1879; Ruge, Ztsch. f. Geb. u. Gyn. V, 149, 1880 (Anordnung d. Muskulatur wie im schwang. Uterus).

Hypertr. d. Cervix s. beim Prolaps.

Hypertr. d. Portio vag.: C. Mayer, Virch. Arch. X, 133, 1856; Virchow, Arch. VII, 164, 1854, Verhdl. d. Ges. f. Gebh. in Berl. II, 205, 1847; Dupuy, Arch. de tocol. Dec. 1875; Stratz, Ztsch. f. Geb. u. Gyn. XII, 229, 1886; Klebs, Hdb. II, 878, 1876.

Hypertrophie der Uterusschleimhaut bei Gravid. extrauter.: Langhans, Arch. f. Gyn. IX, 341, 1876; Ercolani, Della struttura anat. della caduca uterina nei casi di gravid. estrauter. Bologna 1874; Abel, Arch. f. Gyn. 39, S. 400, 1891. Wegen der Veränderungen bei Myomen etc. s. bei Endometritis.

Folliculäre Hypertrophie: Virchow, Onkol. III, 142; Schröder, Lehrb.; Winkel, Lehrb. I, 2, S. 881 u. 883.

Ausführliche Darstellung der Uterusgeschwülste mit Literaturzusammenstellung: Gusserow in Hdb. d. Frauenkrkh. v. Billroth u. Lücke, II, 1, 1886.

Polypen s. auch bei chron. Endometritis; Klob, l. c. 133; Virch. Onk. III, 142; Simon, Mon. f. Gebk. 23, S. 241; Hönig, Berl. klin. Woch. 1869, No. 6; Ackermann, Virch. Arch. 43, S. 88, 1868; E. Martin, Berl. Beitr. II, 51, 1873; Jürgens, Ueb. d. Genese der sog. Schleimpol. d. Cerv. ut. und das Verhalten ihrer Blutgef. Diss. Würzburg 1890.

Polypöse Angiome: Wild, Med. Chron. 1891, Apr., S. 21.

Plattenepithel an der Oberfläche: Küstner, Gyn. Ctbl. 1884, No. 21; Zeller, Ztsch. f. Geb. u. Gyn. XI, S. 87, 1885.

Adenom: Schröder, Ztschr. f. Geb. u. Gyn. II, 189, 1877; Slavjansky, Obst. Journ. of Gr. Brit. 1873, p. 497; Winkel, Pathol. S. 40, 1878; Bischoff, Corr.-Bl. f. Schweiz. Aerzte, 1878, No. 16; Kulm, ebenda, 1882, No. 17; Schatz, Arch. f. Gyn. XXII, 456, 1884 (Fibroadenoma cysticum diffusum et polyposum); Fürst, Ztsch. f. Geb. u. Gyn. XIV, 352, 1888; Gervis, Obst. Trans. 1886, p. 240; Heitzmann, Amer. Journ. obst. XX, 897, 1887; Klotz, Arch. f. Gyn. 29, S. 78, 1886; Duncan, Clin. Lect. 4. Aufl. 1889, p. 208; Ruge, Verhdl. d. 2. Gyn.-Congr. in Halle, 1889, S. 194; Winkel, l. c. p. 402 (Adenomyxosarcoma cervicis); Terrillon, Soc. de chir. 1890, p. 746 (3 Cystosarcome); Amann jr., Ueb. Neubild. d. Cerv. port. 1892, S. 6 (Myxadenoma polyposum, Literaturbesprechung); Kessler, Myxadenoma cyst. d. vord. Lippe, Arch. f. Gyn. 38, 146, 1890; Löhlein, Ztsch. f. Geb.

u. Gyn. XVII, 330, 1889; Maslowsky, Edinb. med. Journ. 1882, 27, II, p. 588; s. auch Lit. der Carcinome.

Ich selbst habe der hiesigen Sammlung eine apfelgrosse Geschwulst einverleibt, welche als Recidiv bei einer 36jährigen Sterilen im Corpus uteri sich entwickelt hatte. Sie enthielt zahlreiche bis pflaumengrosse Cysten, vielfach sprangen kleinere in grössere hinein vor, an anderen Stellen ragten solide polypöse und papilläre Massen, wie solche theilweise auch an der äusseren Oberfläche sichtbar waren, in Cystchen hinein. Diese soliden Massen hatten sarcomatösen Bau, während zwischen den grösseren Cysten nur schmale Scheidewände von Bindegewebe vorhanden waren; in vielen Cysten konnte Flimmerepithel nachgewiesen werden.

Die Krebse des Uterus gehören zu den häufigsten Krebsen überhaupt, denn bei etwa 30 pCt. aller mit Krebs behafteten Frauen ist der Uterus betheiligt und das Ueberwiegen des weiblichen Geschlechts beim Tod durch Krebs ist wesentlich durch die Häufigkeit

Fig. 109.

Krebs des Corpus uteri mit peritonealen Knoten, Vagina und grösster Theil des Collum ganz frei. $^2/_3$ nat. Gr.

der Uteruskrebse bedingt. Dabei handelt es sich fast ausnahmslos um primäre Krebse, denn es gilt auch für den Uterus das Gesetz, dass die Häufigkeit der primären und der metastatischen Krebse in umgekehrtem Verhältniss steht. Vereinzelt kommt der Uteruskrebs zwar schon von der vollendeten Pubertätszeit an vor, aber seine eigentliche Entstehungszeit liegt doch in der Nähe der Menopause, häufig erst kürzere oder längere Zeit nach derselben. In auffälliger und darum sicher beachtenswerther Weise sind Frauen, welche geboren haben, bevorzugt, ja es scheint, als wenn die krebsigen Frauen durch ganz besondere Fruchtbarkeit ausgezeichnet wären (Schröder), bei Nulliparen ist der Uteruskrebs gradezu selten, am häufigsten noch der im Körper sitzende. So wird man auf die Geburtsvorgänge für die

Aetiologie hingewiesen, obwohl genaueres nicht bekannt ist, insbesondere auch eine Beziehung der Krebsentwicklung zu Verletzungen, Einrissen, nicht sichergestellt ist. Gegen die Bedeutung des Geschlechtsgenusses an und für sich spricht, dass Prostituirte dem Krebs nicht häufiger ausgesetzt sind, als andere Frauen, auch sonstige mechanische Einwirkungen lassen sich nicht anschuldigen, da beim Prolaps z. B. die Entstehung eines Krebses durchaus ungewöhnlich ist. Dagegen dürften lang andauernde chronische Endometritiden, insbesondere die mit glandulärer Hypertrophie verbundenen nicht ausser Beziehung zur Krebsbildung stehen. Dem von Cohnheim hervorgehobenen Umstand, dass am Cervix die Stelle sich findet, wo das Pflasterepithel des Sinus urogenitalis mit dem Cylinderepithel der Müller'schen Gänge verschmilzt, ist abgesehen davon, dass diese Angabe histologisch und embryologisch

Fig. 110.

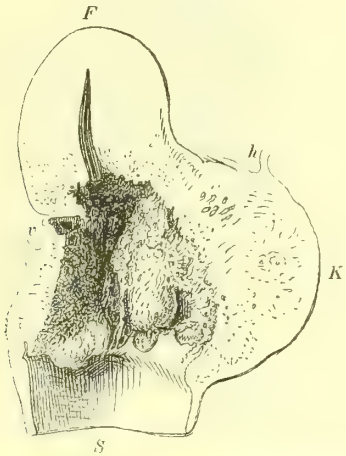

Grosser ulcerirender Cervixkrebs, grosser Theil der Portio vagin. noch frei, krebsige Infiltration im Parametrium. $^1/_2$ nat. Gr. Sagittalschnitt.
F Fundus uteri, S Scheide, K Krebsige Infiltration im hinteren Parametrium, v vordere, h hintere Bauchfelltasche.

nicht correct ist, deshalb keine Bedeutung zuzuschreiben, weil die Krebse nicht bloss von der Grenze des Cylinder- und Plattenepithels ausgehen. Auch die vielfach angenommene Erblichkeit der Uteruskrebse ist wie die Erblichkeit der Krebse überhaupt statistisch nicht sicher zu erweisen, da die Wahrscheinlichkeit, an Uteruskrebs zu erkranken, für die Töchter krebskranker Frauen nicht wesentlich grösser ist, als für die Töchter nichtkrebsiger Frauen. Sehr auffällig ist das Ueberwiegen der armen Frauen, sowie das deutliche Hervortreten einer Rassendisposition, indem die Krebse des Uterus (umgekehrt wie die Fibromyome) bei farbigen Frauen sehr selten sind. Einzelne, besonders englische, Aerzte wollen beobachtet haben, dass in den Familien krebskranker Frauen die Tuberculose in ungewöhnlicher Häufigkeit Opfer fordere.

Der Uteruskrebs kann an allen Theilen des Organes vorkommen, doch überwiegen die von dem Halstheil ausgehenden Krebse so sehr diejenigen des Körpers (Fig. 109), dass man die Häufigkeit der letzteren zweifellos unterschätzt hat; immerhin mögen sie nicht mehr als 2 pCt. aller Gebärmutterkrebse ausmachen. Am Collum können sie sowohl von der eigentlichen Cervixschleimhaut, wie von derjenigen der Portio vaginalis ausgehen, so dass man neben den Corpuskrebsen die eigentlichen Cervixkrebse (Fig. 110) und die Portiokrebse (Fig. 111) zu unterscheiden hat. Freilich ist diese Unterscheidung makroskopisch nur möglich, so lange der Krebs noch jung ist, denn im weiteren Fortschreiten zerstören sowohl die Portio- wie die Cervixkrebse das Collum so gründlich, dass über den Ausgangspunkt gar nichts mehr festzustellen ist. Die pathologische Anatomie war deshalb so lange nicht

Fig. 111.

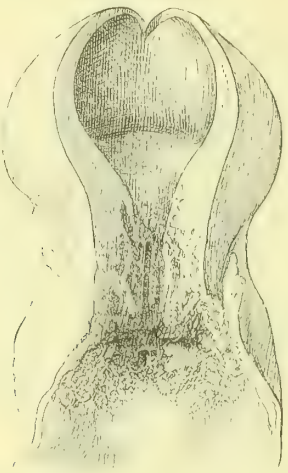

Krebs der Portio vaginalis auf Cervix und Vagina übergreifend, mit Hydrometra. $^1/_2$ nat. Gr.

imstande, Genaueres über die Entstehung und Ausbreitung der Uteruskrebse festzustellen, als sie wesentlich auf die Untersuchung der an ihrem Krebse verstorbenen Frauen angewiesen war. Seitdem die operative Gynäkologie Material aus früherer Entwicklungszeit liefert, konnten auch die Anfangsstadien besser untersucht werden.

Alle Uteruskrebse gehen von dem Oberflächen- oder Drüsenepithel der Schleimhaut aus; einen primär im Bindegewebe entstehenden Krebs (in dem heutigen Sinne des Wortes) gibt es am Uterus ebensowenig wie anderwärts. Wenn die Gynäkologen darin übereinstimmen, dass es Krebse sowohl in der Portio vaginalis wie in der eigentlichen Cervix gibt, welche als umschriebene Knoten in der Tiefe sich entwickeln und erst secundär die Schleimhaut von innen her durchbrechen, so wird man daran denken müssen, dass nicht nur bei chronischen Catarrhen manche Drüsenschläuche bis tief in die Muskelschicht hineindringen, sondern vor allem, dass es abgeschnürte Cystchen (Ovula Na-

bothi) gibt, welche tief in der Wand sitzen und gänzlich ausser Zusammenhang mit den epithelialen Elementen der Schleimhaut stehen können, welche demnach sehr wohl den Ausgangspunkt für solche submucöse Krebsknoten liefern können. Ob im übrigen die Drüsenepithelien oder die Oberflächenepithelien den Ausgangspunkt darstellen ist nicht für alle Fälle sicher zu entscheiden, doch dürfte es wohl im wesentlichen richtig sein, dass die Portiokrebse vom Oberflächenepithel, die Cervix- und Corpuskrebse von den Drüsen für gewöhnlich ihren Ursprung nehmen.

Die Oberfläche der Uteruskrebse kann anfänglich glatt, vielleicht nur ein wenig geröthet sein, meist wird sie bald uneben, körnig,

Fig. 112.

Cancroid des Uterus, mittl. Vergr.
k Krebsstränge mit verhornten Theilen (h) und Perlkugeln, d erweiterte Cervicaldrüsen.

höckerig, geschwürig. Im allgemeinen ist die Wucherung über die Oberfläche nicht sehr gross, doch gibt es auch vorspringende Knoten von beträchtlicherer Grösse, sowie warzige, polypöse, papilläre Wucherungen, welche ihre höchste Ausbildung in dem sog. Blumenkohlgewächs erreichen. Bei den Krebsen des Corpus und des Cervicalkanals sind solche Wucherungen seltener, wenn auch gelegentlich die ganze Innenfläche des Uterus mit kleineren und grösseren papillären, höckerigen Krebsmassen bedeckt sein kann, hauptsächlich finden sie sich am Scheidentheil, wo aber aus der äusseren Gestalt auf die innere Zusammensetzung und die Entwicklung ein sicherer Rückschluss nicht gemacht werden kann. Die in die Scheide hineinragenden papillären

Krebse können mit breiter Basis aufsitzen oder mit einem deutlichen Stiel versehen sein; letztere bilden das eigentliche Blumenkohlgewächs. Wenn auch ein grosser Theil der papillären Portiokrebse dem Plattenepithelkrebs zugehört, also den papillären Cancroiden der Vulva gleichsteht, so gibt es doch auch papilläre Cylinderzellenkrebse an dieser Stelle, welche den papillären Harnblasenkrebsen verglichen werden können. Dass nicht jede papilläre Neubildung ein Krebs sein muss, ist schon früher gesagt worden, krebsverdächtig wird sie allemal sein müssen. Hier wie überall wird es darauf ankommen das Eindringen von Epithelzapfen in die Tiefe oder die Anwesenheit von Epithelnestern (Krebskörpern) im Stroma und im unterliegenden Gewebe nachzuweisen.

Von den histologisch verschiedenen Formen des Krebses kommt nur ausnahmsweise der Gallertkrebs vor, fast gar nicht der Scirrhus, dagegen ist häufig der Plattenepithelkrebs (Hornkrebs), welcher in den ganz typischen Formen auch mit Perlkugeln (Fig. 112) wie an den äusseren Genitalien und an sonstigen Orten als Produkt des oberflächlichen Plattenepithels an der Portio vaginalis gefunden wird. Im Uterus kommt er nur als äusserste Seltenheit nach vorgängiger Metaplasie des Epithels in Plattenepithel vor. Es ist auch angenommen worden, dass ein Plattenepithelkrebs aus einem Cylinderzellenkrebs durch Metaplasie der cylindrischen Krebszellen in Plattenzellen entstehen könne, doch gehört ein solcher Vorgang m. E. zu den ganz aussergewöhnlichen Erscheinungen. Man kann allerdings gelegentlich in Cancroiden sehr merkwürdige Bilder bekommen, indem in drüsigen Gebilden auf der einen Seite ein einfacher Cylinderepithelbelag vorhanden ist, während die andere von einem mehrschichtigen Plattenepithel eingenommen wird, es handelt sich dabei aber nicht um metaplastische Vorgänge, sondern um ein einseitiges Vordringen des wuchernden Plattenepithels in eine normale Drüse (Williams). Dass

Fig. 113.

Adenocarcinom der Cervix uteri, schw. Vergr., theilweise noch regelmässige Drüsenalveolen, theilweise unregelmässige Epithelzellenanhäufung. Wo die Zellen regelmässig angeordnet sind haben sie deutliche Cylindergestalt.

ein solches Eindringen nicht nothwendig erfolgen muss, beweist das abgebildete Präparat.

Entgegen den Anschauungen früherer Zeit muss man jetzt sagen, dass der Hornkrebs nicht der häufigste Uteruskrebs ist, sondern dass er von dem weichen Drüsenkrebs bei weitem übertroffen wird. Dieser kommt sowohl am Corpus, wie vorzugsweise an der Cervix und auch nicht selten am Scheidentheil vor, vorausgesetzt, dass hier Drüsen vorhanden sind (Erosionsdrüsen). Ob alle an diesen Theilen vorkommenden Krebse genetisch als Drüsenkrebse bezeichnet werden dürfen, steht noch dahin, bei der überwiegenden Mehrzahl kann wohl kein Zweifel darüber sein, dass sie aus Drüsen direkt oder indirekt nach vorheriger pathologischer Wucherung hervorgehen. Der histologische Charakter ist allerdings nicht immer der gleiche. Zunächst lassen

Fig. 114.

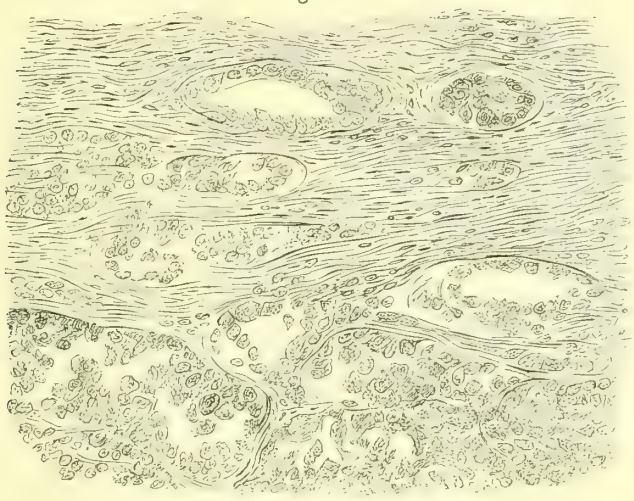

Adenocarcinom des Corpus uteri.

sich reine Krebse von den Adenocarcinomen unterscheiden. Bei den letzten zeigt die Neubildung bis tief in die Muskulatur hinein noch deutlich den Drüsentypus (Fig. 113, 114), indem Epithelzellen ein Lumen umgrenzen, doch sind vielfach die Zellenreihen schon in Unordnung gerathen, geschichtet, zu Haufen gewuchert, welche kein Lumen mehr einschliessen, sondern richtige Krebskörper darstellen. Die Zellen zeigen hierbei ausgesprochene Cylindergestalt, haben aber keine Flimmerhaare. Unter den reinen Krebsen stehen den Adenocarcinomen am nächsten jene Formen, bei welchen man noch deutlich die Entstehung der Krebskörper aus normalen Drüsen sieht, indem neben völlig soliden Krebszapfen solche vorkommen, welche im Centrum ein Lumen einschliessen. Eine solche centrale Höhle kann auch secundär durch Erweichung und Zerfall sich bilden, dass sie aber auch ein Rest eines Drüsenlumens sein kann, beweisen diejenigen Stellen, wo man an einem mehr oder weniger ausgedehnten Theile des Durchschnitts noch nor-

males Cylinderepithel, meist von deutlich schleimigem Aussehen, findet, während im übrigen an ihre Stelle eine dicke Lage von Krebszellen, deren einzelne Elemente sich meist schwer unterscheiden lassen, getreten sind (Fig. 115). Sowohl in der hier gegebenen Abbildung wie in ähnlichen anderer Untersucher (Williams, Abel-Landau, Amann) sieht man das Cylinderepithel auf den Krebszellenhaufen sich hinauf erstrecken, wie wenn es abgehoben wäre. Ich finde dies Bild nicht überall, glaube aber, dass es darauf hinweist, dass nicht alle Drüsenzellen krebsig degeneriren. Davon, dass etwa Krebsmassen vom interstitiellen Gewebe aus in die Drüse hineingewachsen wären und das Drüsenepithel überhaupt blos eine passive Rolle spielte, habe ich nichts sehen können, doch ist es möglich, die Bilder durch die Annahme zu erklären, dass Krebszellen von der Schleimhautoberfläche längs der Tunica propria in die Drüsen hineingewachsen seien und das Drüsen-

Fig. 115.

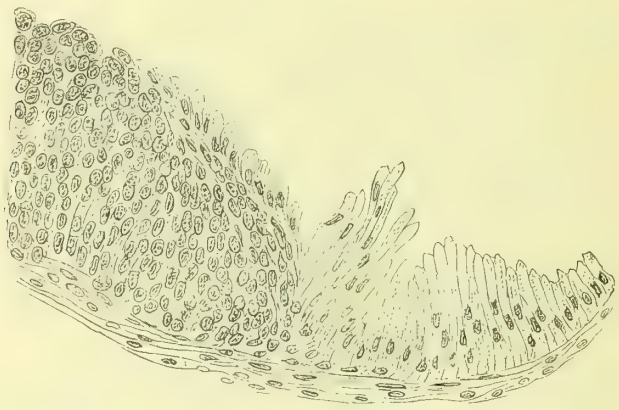

Theil eines Drüsendurchschnitts bei Uteruskrebs mit theilweise noch erhaltenem normalem Drüsenepithel, theilweise Verdrängung desselben durch geschichtete Krebszellen. St. Vergr.

epithel abgehoben hätten. Die Krebszellen haben einen grösseren Kern, ihr Zellenleib ist nicht mehr so hyalin, ihre Gestalt ist noch länglich, aber nicht mehr so regelmässig cylinderförmig, manchmal auffällig lang, pallisadenförmig, weiterhin kürzer, unregelmässig. In wieder anderen Fällen sieht man gar nichts mehr von Drüsen oder auch nur drüsenähnlicher Anordnung, sondern lediglich das gewöhnliche alveoläre Krebsgerüst mit eingelagerten grösseren oder kleineren Krebskörpern. Je nach der Dicke der Stromabalken und der Grösse der Alveolen sind die Geschwülste härter (Carcinoma simplex) oder weicher (Carcinoma medullare). Die Krebszellen sind polymorph, aber doch wird man häufig noch Anklänge an die Cylindergestalt auffinden können. Das Stroma ist besonders bei den Corpuscarcinomen reich an glatten Muskelzellen, der sonstige Zellengehalt kann sehr verschieden sein, aber häufig ist, wie auch anderwärts, am Rande der Krebswucherung eine starke zellige Infiltration vorhanden, an die sich zuweilen eine auffällig hyperämische Zone anschliesst.

Nach Cornil ist eine gegenüber der proliferirenden Endometritis der Corpusschleimhaut für Krebs charakteristische Veränderung der Schwund jener abgeplatteten Zellen (glatten Muskelzellen?), welche zwischen der Drüsenwand und dem interglandulären Gewebe liegen.

Durch Veränderungen des Stroma können Mischgeschwülste entstehen: Myxocarcinome, Sarcocarcinome, je nachdem das Zwischengewebe aus Schleim- oder Sarcomgewebe besteht.

Dadurch, dass an der Oberfläche in der Regel bald Zerfall und Ulceration entsteht, die gern einen jauchigen Charakter annimmt, wird auch in Fällen, wo anfänglich Wucherung und Knotenbildung vorhanden war, diese mehr und mehr verschwinden und die Geschwulst sich beschränken auf eine krebsige Infiltration des Geschwürsgrundes und der Ränder. Insbesondere dann, wenn der Krebs auf die Scheidenschleimhaut übergegriffen hat, sieht man nicht selten an dieser den Krebsrand wallartig erhaben. Häufig ist die Infiltration des Grundes nur eine sehr geringe, aber es kann auch eine ausgedehnte Tumorbildung in den Parametrien etc. sich anschliessen. Die geschwürige Zerstörung tritt am augenfälligsten an dem Collum, insbesondere an der Portio vaginalis auf, welche vollständig zerstört werden kann. Von hier kann die Zerstörung auf den supravaginalen Theil sowie auf die Scheide übergreifen, so dass schliesslich eine grosse mit fetzigen, zerfallenden Rändern versehene Jauchehöhle vorhanden ist, an deren oberes Ende das Corpus uteri sich anschliesst. Das Weiterschreiten des Krebses in der Uteruswand gegen das Corpus zu geschieht oft in auffällig gleichmässiger Weise in einer horizontalen Linie, so dass auch die Zerstörung gleich durch die ganze Dicke der Wand hindurch geht. Uebrigens kommt eine Ueberschreitung des inneren Muttermundes oft erst spät zustande, wie auch der Corpuskrebs (s. Fig. 109) das Collum auffällig lange intact lässt. Bei ihm zeigt sich die Ulceration hauptsächlich in einer Erweiterung der Höhle. Im Beginne der Krebsentwicklung ist das Weiterschreiten oft ein unregelmässigeres, indem nicht nur die tiefen Krebsknoten sowohl an der Portio vaginalis wie nach dem Cervicalkanal hin durchbrechen, sondern auch Portiokrebse nach dem Cervicalkanal, Cervixkrebse nach der Portio mit Umgehung des Orificium externum vordringen können. Cervixkrebse können auch zu einer ausgedehnten Ulceration am Cervicalkanal führen, ohne dass an der Portio und dem Orificium externum eine wesentliche Veränderung zu sehen ist. Man gelangt dann durch den äusseren Muttermund in eine spindelförmige fetzige Höhle hinein, die nach oben wieder durch den inneren Muttermund abgegrenzt ist oder auch etwas über denselben hinausgeht. Eine Andeutung eines solchen Zustandes ist noch in der Fig. 110 zu sehen.

Ausser dem continuirlichen gibt es auch ein discontinuirliches Fortschreiten des Krebses im Uterus, da man ohne Verbindung mit der Hauptgeschwulstmasse ein oder selbst mehrere Knötchen, hauptsächlich an der Schleimhaut finden kann. Es handelt sich hier, von der Möglichkeit einer Implantation bei Corpuskrebs abgesehen, wohl um Lymphbahnmetastasen, wogegen es m. E. nicht spricht, dass diese

Knoten in der Regel nicht in der Richtung des normalen Lymphstromes liegen, da grade bei Krebs so häufig die sichersten Beispiele von retrograder Infection infolge von Aenderung der Richtung des Lymphstroms durch den Krebs selbst vorkommen. Daneben darf bei der Beurtheilung solcher Fälle die Möglichkeit nicht ausser Acht gelassen werden, dass mehr wie ein primärer Krebs vorhanden sein kann.

Die übrigen Theile des Uterus, insbesondere das Corpus bei Collumkrebs, können auch noch auf andere Weise als durch das Weiterschreiten des Krebses geschädigt werden. Es kann einmal eine Verengerung des Cervicalkanales entstehen mit secundärer Stauung des Corpussecretes, woraus eine mehr oder weniger hochgradige Hydrometra (Fig. 111) hervorgeht. Dann können secundäre gewebliche Veränderungen sowohl an der Schleimhaut wie an der Muskelwand entstehen. Bei Corpuskrebs sind es entzündliche, insbesondere diphtherische, durch das abfliessende Geschwürsecret bewirkte Veränderungen der Cervicalschleimhaut, auch Erosionen an der Portio, bei dem Collumkrebs ätiologisch unklare proliferative Vorgänge an der Corpusschleimhaut. Es sind die bei der chronischen produktiven Endometritis (S. 444) beschriebenen Veränderungen, insbesondere solche des Zwischengewebes, welches sehr reich wird an zelligen, besonders auch spindelzelligen Elementen. Deshalb von sarcomatöser Degeneration zu sprechen (Abel und Landau), dazu liegt jedenfalls für gewöhnlich kein Grund vor, womit nicht ausgeschlossen sein soll, dass gelegentlich eine Combination von Sarcom der Corpusschleimhaut mit Carcinom der Cervix vorkommt. Häufiger freilich ist eine solche mit Myomen und selbst Cervixkrebs, Myom und Schleimpolyp des Corpus ist eine nicht gar zu seltene Combination. Wenn bei Krebs des Collum eine starke glanduläre Hypertrophie der Corpusschleimhaut mit Eindringen von Drüsenschläuchen zwischen die Muskeln vorhanden ist, so liegt m. E. besonderer Grund vor, diese Wucherung, auch wenn sie nichts Atypisches an sich hat, für verdächtig zu halten und darin mit einen Rechtfertigungsgrund für die Totalexstirpation zu sehen.

Das Myometrium kann bei Krebs eine mehr oder weniger beträchtliche Verdickung erfahren, und zwar nicht etwa nur dadurch, dass mit dem Eindringen des Krebses eine Verdickung der krebsigen Partien entsteht, sondern auch entfernt von dem Krebs, z. B. im ganzen Bereich des Corpus bei Cervixkrebs. Grade bei diesen Hypertrophien habe ich die schönsten Beispiele von bindegewebiger Hypertrophie gefunden (s. Fig. 97 S. 443), doch sind auch hierbei die Befunde keineswegs constant.

Es ist schon vorher des Uebergreifens der Krebswucherung wie der Geschwürsbildung auf Nachbarorgane gedacht worden. Die da genannten, Scheide und Parametrium stehen in erster Linie. Auf jene greift vor allen der Plattenepithelkrebs der Portio über, auf dieses der Cervixkrebs. An beide kann sich anschliessen eine Affektion des paravaginalen Gewebes und weiterhin der Wand der Harnblase und des Mastdarms. Jene ist bei weitem häufiger wie diese erkrankt und nicht immer continuirlich, sondern es können isolirte Schleimhautknoten ent-

stehen, welche noch durch Muskulatur von dem Krebs getrennt sind. Es ist dabei sogar eine von der Blasenoberfläche nach der Tiefe zu fortschreitende und endlich zur Fistelbildung führende Geschwürsbildung möglich, während allerdings in der Regel mit der krebsigen Infiltration auch der Zerfall von der Scheide aus nach der Blasenschleimhaut zu fortschreitet und so endlich eine Perforation von der Scheide zur Blase zustande kommt. Dasselbe kann übrigens auch nach dem Mastdarm hin geschehen und eine Blasenscheidenmastdarmfistel kann das Endresultat dieser Prozesse sein. Eine Blasenfistel kam vor der neuen operativen Aera bei etwa 27 pCt., eine Mastdarmfistel bei etwa 10 pCt. der Uteruskrebse vor.

Wenn auch das durch diese Perforationen bewirkte Eindringen von Harn und Koth in die Scheide die jauchigen Zersetzungen an der geschwürigen Krebsoberfläche noch weiter steigert und der Gestank schier unerträglich wird, auch eine eiterige Cystitis und Pyelonephritis sich anschliessen kann, so ist doch für das Leben der Patientinnen eine andere secundäre Affection bisweilen bedrohlicher, nämlich eine Verengerung eines oder häufiger beider Ureteren. Dieselbe wird weniger durch ein Einwachsen des Krebses in das Lumen als vielmehr dadurch erzeugt, dass die Wand starr infiltrirt wird. So entsteht bei etwa 90 pCt. aller Frauen mit Uteruskrebs eine Hydronephrose, und eine chronische Urämie führt auch bei einer grossen Zahl derselben den Tod herbei. Selten dringt die Ulceration des Krebses bis zu einem Ureter vor, so dass dieser nun in der Tiefe des Geschwürs ausmündet (Ureterfistel).

Bei weiterem Fortschreiten des Krebses kann er endlich die Beckenknochen erreichen und in dieselben eindringen, wenn dies auch nicht häufig geschieht.

Verschieden verhält sich das Beckenperitoneum. Am frühesten pflegt dasselbe von dem Corpuskrebs erreicht zu werden und es ist nicht selten, dass man dabei an der Peritonealseite des Uteruskörpers buckelartige Erhabenheiten, von subperitonealen und peritonealen Krebsknoten herrührend, sieht. Aber auch vom Cervix- und Portiokrebs kann dasselbe erreicht werden und grade hier kommt auch zuweilen eine Perforation in die Bauchhöhle vor. Dabei gibt es aber deswegen in der Regel keine allgemeine Peritonitis, weil vorher die Excavatio rectouterina durch Verwachsungen der Darmschlingen mit dem Fundus uteri abgekapselt worden ist, wie denn überhaupt bei den Uteruskrebsen meistens frühzeitig eine adhäsive Perimetritis und Pelveoperitonitis entsteht, welche zwar der Bauchhöhle einen gewissen Schutz verleiht, dafür aber gelegentlich zu einer Perforation des Krebsgeschwürs in eine angelöthete Darmschlinge Veranlassung geben kann.

Eine Metastasenbildung tritt bei den Uteruskrebsen relativ spät und meist in nicht grosser Ausdehnung ein, am wenigsten bei den Plattenepithelkrebsen der Portio. Es ist bemerkenswerth, dass auch in entfernten Metastasen (Leber) bei den Adenocarcinomen der adenomatöse Bau noch hervortreten kann. Wie immer sind zunächst Lymphdrüsenmetastasen vorhanden in den lumbalen, retroperitonealen und

inguinalen Lymphknoten, die letzten vorzugsweise durch die mit dem Lig. rotundum verlaufenden Lymphgefässe vermittelt. Die Betheiligung von Lymphgefässen und -Knoten tritt auch oft schon bei dem Uebergreifen auf die Ligamente hervor, indem in denselben nicht immer eine gleichmässige derbe Infiltration auftritt, sondern manchmal isolirte Knoten und rosenkranzförmige Reihen von solchen, besonders im Verlauf des Lig. rectouterinum. Von sonstigen Organen sind auffällig häufig (in 17—18 pCt.) die Ovarien Sitz secundärer Krebse, während die Tuben frei bleiben, ferner die Leber (ca. 8 pCt.), die Lungen und andere Organe, sehr selten auch die Mamma. In den Lungen können die Krebse nachweislich embolisch entstanden sein infolge des Eindringens der Krebsmasse in die Vena spermatica.

Da der primäre Sitz des Uteruskrebses nicht nur klinische, sondern, wie aus dem Vorhergehenden sich ergibt, auch anatomische Verschiedenheiten im Anfangsstadium wie im weiteren Verhalten der Neubildungen bedingt, so kann man auch von pathologisch-anatomischem Standpunkt aus, wie es bei den Klinikern üblich geworden ist, die Uteruskrebse eintheilen in Portio-, Cervix- und Corpuskrebse, und will ich der Wichtigkeit der Sache wegen noch einmal kurz die wesentlichen Eigenthümlichkeiten dieser 3 Formen zusammenstellen.

Die eigentlichen Portiokrebse sind flache oder papilläre Plattenepithelkrebse (Cancroide), welche von dem Oberflächenepithel ausgehen. Sehr selten sind Cancroide, welche, ähnlich dem Ulcus rodens der Haut, nur flache Substanzverluste bedingen, wenig in die Tiefe dringen, dafür aber die Neigung zu flächenhafter Ausbreitung besitzen. Die Cancroide breiten sich gern nach der Scheide hin aus, dringen aber auch in die Cervix und das paracervicale Bindegewebe ein und können schliesslich zu ausgiebiger Zerstörung des Collum führen.

Wenn an dem Scheidentheil Drüsen vorhanden sind (Erosionsdrüsen), so kann auch ein oberflächlicher Drüsenkrebs hier entstehen, der gleichfalls papilläre oder polypöse Beschaffenheit haben kann, und es kann drittens ein tiefer Drüsenkrebs (aus in die Tiefe gedrungenen Drüsen oder Ovula Nabothi) sich entwickeln.

An der Cervix gibt es ebenfalls solche tiefen Krebse, gewöhnlich geht der Cervixkrebs von der Schleimhaut aus, entweder als gewöhnlicher reiner weicher Krebs oder als Adenocarcinom. Er bildet seltener polypöse Wucherungen, kann längere Zeit nicht über den äusseren Muttermund hinausgehen, führt aber schliesslich auch zu völliger Zerstörung der Portio vaginalis, wobei zuweilen die Krebswucherung in der Tiefe in die Muttermundslippen eindringt und dann von unten her das Plattenepithel durchbricht. Er greift früh auf die Parametrien über und bewirkt hier oft ausgedehnte Infiltration.

Der Corpuskrebs, meistens als Adenom beginnend und auch im weiteren Verlaufe die adenomatöse Natur nicht verleugnend, bewirkt eine Vergrösserung des Corpus, welches an der inneren Oberfläche meist ulcerirt, zuweilen mit polypösen, selten mit papillären Wucherungen besetzt ist und an der äusseren Seite höckerig erscheint. Es findet erst spät ein Uebergreifen auf das Collum statt, dagegen ist das Peritoneum in der Regel bald ergriffen. Nach vorgängiger Umwandlung des Cylinderepithels in Plattenepithel kann auch im Corpus ein Hornkrebs zur Entwicklung kommen.

Ausser den secundären Krebsknoten, welche in der Umgebung primärer Krebse des Uterus selbst entstehen, kommen nur sehr selten secundäre Krebse durch Fortleitung oder durch Metastasen vor, aber sie werden beobachtet. Erst kürzlich habe ich eine hierhergehörige ganz seltene Beobachtung gemacht: ein metastatisches polypöses Me-

lanocarcinom bei allgemeiner Melanocarcinosis. Noch seltener ist die Bildung eines metastatischen Krebses in einem Fibromyom des Uterus.

Die Anschauungen über die anatomischen Verhältnisse und die Genese der Uteruskrebse haben in dem letzten Jahrzehnt erhebliche Aenderungen erfahren. Lange Zeit war die Ansicht die herrschende, dass die Mehrzahl der Uteruskrebse aus dem Plattenepithel der Portio vaginalis hervorginge. Insbesondere hatte auch Waldeyer in seiner bekannten Krebs-Arbeit (Virch. Arch. 55, S. 108, 1872) angegeben, dass die grösste Mehrzahl aller Collumkrebse von der Portio vaginalis, soweit sie von Pflasterepithel überzogen sei, ausgehe und in allen seinen Formen, sowie in seiner Entwicklung den Krebsen der äusseren Haut folge; daneben kennt er nur einen von den Cervicaldrüsen ausgehenden Gallertkrebs. Einen gewaltigen Umschwung erfuhren diese Anschauungen besonders durch die Untersuchungen von Ruge und Veit (Ztsch. f. Geb. u. Gyn. II, 415, 1878 u. VII, 138, 1882), welche den von dem Plattenepithel der Portio ausgehenden Krebs für äusserst selten erklärten, dagegen neben einem von den cervicalen und von den Erosionsdrüsen der Portio ausgehenden Drüsenkrebs sowohl an Cervix wie Portio desmoide, d. h. vom Bindegewebe ausgehende Krebse unterschieden und zu letzteren insbesondere auch die sog. Papillargeschwülste rechneten. Es haben diese neuen Lehren schnell eine grosse Verbreitung gefunden, weil sie auch in dem Lehrbuch der Krankheiten der weiblichen Sexualorgane von Schröder, sowie in anderen Lehr- und Handbüchern vorgetragen wurden. Auch in den Lehrbüchern der pathologischen Anatomie zeigt sich ihre Einwirkung, indem nunmehr anerkannt wird, dass auch viele Collumkrebse drüsigen Ursprungs sind, nur wurde weder die Seltenheit der Plattenepithelkrebse zugestanden, noch der Bindegewebskrebs anerkannt. Der gleiche Standpunkt ist im Wesentlichen auch vertreten in den Vorlesungen von Cornil, in der Monographie von Williams, Ueb. d. Krebs d. Gebärm., deutsch v. Abel u. Landau, 1890, sowie in der eigenen Arbeit von Landau u. Abel, Arch. f. Gyn. 38, S. 240, 1890. Diese beiden Autoren verstehen unter Adenocarcinom nicht ein carcinomatös gewordenes Adenom, sondern eine Mischgeschwulst, welche aus drüsiger und von dieser ganz unabhängiger krebsiger Neubildung besteht. Für den Corpuskrebs geht die allgemeine Meinung dahin, dass er nur ausnahmsweise nicht aus den Drüsen der Schleimhaut hervorgeht.

Die für die Praxis wichtige Frage, ob es möglich ist, aus kleinen Gewebsstückchen, welche von der Lebenden ausgeschnitten oder ausgekratzt wurden, eine sichere Differentialdiagnose zwischen gutartiger und bösartiger Neubildung zu stellen, ist in neuerer Zeit besonders unter den Gynäcologen lebhaft erörtert worden. Selbstverständlich muss man bei der Untersuchung solcher Stückchen zunächst immer berücksichtigen, dass sie eben nur für die Verhältnisse in diesem kleinen Stückchen Aufschluss geben kann und dass ein für die Anwesenheit einer malignen Neubildung negativer Befund durchaus noch nicht dafür als Beweis angesehen werden kann, dass eine solche Neubildung auch an keiner anderen Stelle des Uterus sich befindet. Je grösser die Menge der ausgeschabten Massen und je gleichmässiger der Befund an allen Stellen ist, um so eher kann ein Schluss auf den Gesammtuterus gemacht werden. Regelmässig gebildete, mit Tunica propria versehene und regelmässig gelagerte Drüsen mit einem rund- oder spindelzelligen Stroma, etwa noch mit einzelnen Flimmerepithelzellen versehen, gibt eine sichere Grundlage für die Diagnose einfache Hyperplasie der Schleimhaut, der Befund von unregelmässigen, mit epithelialen Zellen angefüllten alveolären Hohlräumen oder von netzförmigen Epithelsträngen, etwa mit Perlkugeln, beweist carcinomatöse Neubildung, aber auch schon der Befund von dicht zusammenliegenden Drüsenschläuchen, besonders wenn diese der normalen Umgrenzung durch eine Tunica propria und längsverlaufende Muskelzellen entbehren, ist m. E. genügend, um eine maligne Neubildung, welche die Totalexstirpation indicirt, zu diagnosticiren, während allerdings allerhand Wucherungserscheinungen an den in gewöhnliches Grundgewebe eingelagerten Drüsen, Schlängelung, Erweiterung, Bildung von papillen- oder leistenartigen Vorsprüngen in das Lumen, selbst Anfüllung der Höhlung mit abgestossenen Zellen an sich noch keine sichere Diagnose auf maligne Neubildung gestattet. Vergl. Uter, Pathol. d. Mucos. corp. uter. Gyn. Ctbl. 1891, S. 689; Ztsch. f. Geb. u. Gyn. 25, S. 243, 1893.

Ein lebhafter Streit über die Veränderungen der Schleimhaut des Corpus uteri bei Carcinom der Cervix ist neuerdings durch die Angaben von Abel und Landau

(Arch. f. Gyn. 32, S. 271, 1888; Ctbl. f. Gyn. 1890, S. 673 u. 845) entfacht worden, dass die Corpusschleimhaut sarcomatös degenerire. Die Nachuntersucher (Fränkel, Arch. f. Gyn. 33, S. 146, 1888; Eckardt, Verhdl. d. d. Ges. f. Gyn. II, 295, 1889; Hofmeier, Ctbl. f. Gyn. 1890, S. 721 u. 850; Saurenhaus, Ztsch. f. Geb. u. Gyn. 18, S. 9, 1890; Curatolo, Ann. di ost. e gin. 1891, No. 1; Elischer, Ztsch. f. Geb. u. Gyn. 22, S. 15, 1891) haben zwar bestätigt, dass hyperplastische Veränderungen besonders am interstitiellen Gewebe der Schleimhaut auftreten, welche gewisse Aehnlichkeit mit sarcomatöser Neubildung haben (vergl. S. 444), haben aber auch mit Recht betont, dass kein Grund vorliegt, darin etwas anderes als eine einfache Hyperplasie, wie sie auch bei der chronischen Endometritis vorkommt, zu sehen. Wenn auch Waldeyer (Ctbl. f. Gyn. 1890, S. 840) für zwei Fälle die Anwesenheit einer sarcomatösen Neubildung bestätigt hat, so kann das höchstens beweisen, dass gleichzeitig Sarcom und Carcinom am Uterus vorkommen kann, aber nicht, dass ein Cervixkrebs eine sarcomatöse Wucherung der Corpusschleimhaut erregt.

Sonstige Literatur: E. Wagner, Der Gebärmutterkrebs 1858; Blau, Pathol.-anatom. über Gebärmutterkrebs, Diss., Berlin 1870; Gusserow, Klin. Vortr., No. 18, 1871; Müller, Char.-Ann. III, 320, 1878; Hofmeier, Ztsch. f. Geb. u. Gyn. 10, S. 269, 1884; Amann jr., Ueb. Neubildungen der Cervicalport., 1892 (Adenocarc. gelatin. sarcomatodes cerv. ut. p. 29; Plattenepithelcarc. d. port. p. 60; Cervixcarc. p. 74).

Aetiologisches: Glatter, Viertelj. f. öff. Ges. II, 161, 1870 (hat die relative Altershäufigkeit berechnet); Ganghofer-Chiari, Ztsch. f. Hlk. IX, 337, 1888 (8jähr. Kind, mit Literatur); Schauta, Wien. med. Woch. 1880, No. 37 (17jähr. Mädch.); E. Fränkel, Bresl. ärzt. Ztsch. 1887, No. 6, S. 66 (19jähr. Virgo, an rüsselförmig hypertroph. Vaginalportion); Nedopil, Wien. med. Jahrb. 1883, 123 (Beziehung zu Cervixcatarrhen, allgem. Statistik); Spanton, Brit. med. Journ. 1887, I, 927 (Bedeutung der Cervixrisse); Blesson, Influence de la grossesse sur la marche clinique du cancer, Paris 1884.

Secundäre Krebse: Freund, Virch. Arch. 64, S. 1, 1875.

Anatomisches: Stratz, Ztsch. f. Geb. u. Gyn. XIII, 89, 1886 u. Gyn. Ctbl. 1888, S. 817 (beginn. Carc. am äusseren und isolirter Knoten am inneren Mund); Eckardt, Arch. f. Gyn. 30, S. 471, 1887 (aus Cervicaldrüsen, 19jähr. Jungfr.); Barraud, Thèse de Paris No. 117, 1889 (Cervixkrebs); Liebmann, Lond. obst. Trans. XVII, 66; Zahn, Virch. Arch. 117, S. 211, 1889 (erster Beginn eines Plattenepithelkrebses der Portio); Amann l. c. erklärt, dass d. Carc. häufiger vom Deck- als vom Drüsenepithel ausgehe. Für den Befund von Hohlräumen in Krebskörpern stellt A. folgende Entstehungsmöglichkeiten auf: Vacuolenbildung in Krebszellen, Spaltbildung zwischen Krebszellen, Rest des Lumens einer primär oder secundär krebsigen Drüse, Lumen eines von Krebs um- und durchwachsenen Gefässes, Zerfallshöhle durch Eiterung oder Verfettung; es können Hohlräume durch umwachsene hyaline Bindegewebsstränge und auf manche sonstige Weise vorgetäuscht werden.

Corpuskrebs: Hesse, Fall v. prim. Carc. cerv. ut. mit nachfolgenden Carcinomen des Scheideneinganges. Diss. Jena, 1886; Krysinski, Ztsch. f. Geb. u. Gyn. XII, 1, 1886; Schwerin, Z. Diagn. d. beg. Carc. d. Uteruskörp. Diss. Berlin, 1889; Skutsch, Corr. Bl. f. Thür. Aerzte, 1889; Veit, Deutsche med. Woch. 1883, No. 4 u. Gyn. Ctbl. 1888, No. 11; Vulliet, Arch. de tocol. 1887, I; Hofmeier, Verhdlg. d. Ges. f. Gyn. 1891; Gebhard, Ztsch. f. Geb. u. Gyn. 24, S. 1, 1892: Ueber die vom Oberflächenepithel ausgehenden Carcinomformen des Uteruskörpers, sowie über d. Hornkrebs d. Cav. uter.

Besondere Krebsformen: Primär. melanot. Carc.: Eiselt, siehe Haeckel, Arch. f. Gyn. 32, S. 400, 1888; Myxo- und Sarcocarcinome: Waldeyer, Virch. Ach. 41, S. 497, 1867; Gallertkrebs: Derselbe, ebenda 55, S. 110, 1872; Amann l. c.; Hegar, Virch. Arch. 55, S. 245, 1872 (grosser geschlossener Krebs, bei dem die Cervicalportion 3 cm aus der Vulva hervorragte). Grosser, scharf umschriebener Krebsknoten des Corpus: Förster, Scanzoni's Beitr. IV, 31, 1860; Landerer, Ztsch. f. Geb. u. Gyn. 25, S. 45, 1892: Adenocarc. d. Corpus mit Cysten; Kürsteiner, Virch. Arch. 130, 1892 (papilläres Adenocarc. d. Corpus). Plattenepithelkrebs des Corpus: Piering, Ztsch. f. Hlk. VIII, 335, 1887, Gebhard l. s. c.; v. Limbeck, Prag. med. Woch. 1886, No. 25 lässt es in seinem merkwürdigen Falle von Cervixkrebs unentschieden, ob dabei eine Umwandlung von

Cylinderzellen in Plattenepithel innerhalb des Krebses stattgefunden oder ob von vornherein zweierlei Krebsformen (Cylinder- u. Plattenepithelkrebs) sich entwickelten. Seltene Art der secund. Carc. d. Corpus bei Cervixcarc.: Benckiser, Ztsch. f. Geb. u. Gyn. XXII, 344, 1891.

In dem Fig. 112 abgebildeten Plattenepithelkrebs fanden sich in den Krebskörpern vielfach sehr grosse und zahlreiche Riesenzellen, welche aber nichts mit den von Klebs in seiner allgem. Pathol. II, 760, 1889 erwähnten gemein hatten.

Von den der Bindesubstanzgruppe angehörigen Geschwülsten (den Desmomen) finden sich Myxome in Form von Mischgeschwülsten (Myxosarcome, -adenome, -myome); selten tritt Fettgewebe in Fibromyomen auf, eine grosse Seltenheit dürfte das von mir beobachtete etwa mandelgrosse polypöse Lipom des Cervicalkanals sein. Einigemal sind enchondromatöse Einsprengungen in anderen, meist polypösen und papillären, mehrfach rhabdomyomatösen und sarcomatösen Neubildungen gesehen worden; ich besitze einen aus reinem Knorpel bestehenden Schnitt von einem polypösen Uterustumor. Fibrome treten am häufigsten als Mischgeschwülste auf, inbesondere in Verbindung mit Muskelgewebe als Fibromyome, über die nachher Genaueres mitgetheilt werden soll. Ein besonderes Interesse beanspruchen die papillären Fibrome des Muttermundes, welche mehr oder weniger grosse blumenkohlähnlich aussehende Tumoren bilden und daher von Clarke als Blumenkohlgewächse bezeichnet worden sind. Ich habe sie schon bei den Krebsen erwähnt, denn ein gut Theil derselben gehört sicher den Krebsen an, während bei anderen ein krebsiger Bau noch nicht nachgewiesen werden kann, weshalb man sie unter die Fibrome stellen muss, da der bindegewebige Grundstock das Maassgebende ist, wenn auch selbstverständlich das die Papillen überziehende Epithel ebenfalls neu gebildet sein muss. Will man diesen Umstand berücksichtigen, so mag man die Bezeichnung Fibroepithelioma papillare gebrauchen, dagegen sollte man nicht von Papillom reden, da es ja noch andere papilläre Geschwülste (Krebse, Sarcome) gibt.

Sarcome können sowohl von der Schleimhaut wie von dem Myometrium ausgehen, doch besteht zwischen beiden insofern eine wesentliche Verschiedenheit als jene von vornherein als Sarcome sich zu entwickeln pflegen, höchstens an eine interstitielle productive Endometritis sich anschliessen, diese häufig aus Fibromyomen hervorgehen und oft noch Mischgeschwülste (Myosarcome) bilden. Bei beiden Formen findet man häufig Rundzellen, doch kommen besonders unter den Wandsarcomen nicht selten auch spindelzellige vor. Von verschiedenen Untersuchern wird der Befund von Riesenzellen erwähnt.

Die Schleimhautsarcome treten im allgemeinen schon in früherer Lebenszeit auf als die Carcinome, auch schon vor der Pubertät und häufig bei Nulliparen; ihr Sitz ist der Regel nach im Corpus, nur sehr selten in der Cervix. Sie bilden bald mehr oder weniger ausgedehnte lappige oder zottige oder polypöse Geschwülste, bald tritt sehr früh ein geschwüriger Zerfall an der Oberfläche ein. Bei beiden Formen pflegt eine starke Hypertrophie der Muskelwand vorhanden zu sein, in welche die Neubildung secundär eindringen kann. Nach Durch-

wachsung der Wand ist ein Uebergreifen auf das Peritoneum sowie, nach vorgängiger Verwachsung, auf den Darm, die Bauchdecken, möglich. Der nach der Scheide zu wuchernde Theil geräth leicht in jauchigen Zerfall.

An der Cervix, sowohl im Kanal wie an den Muttermundslippen, kommen sehr selten polypöse, papilläre, blumenkohlartige, sarcomatöse Neubildungen vor, welche infolge von hydropischer Anschwellung der Papillen durch Blutstauung ein den Hydatidenmolen ähnliches Ansehen gewinnen können. Grade bei diesen polypösen Cervixsarcomen sind auch einigemal Combinationen mit Myom, sowohl Leio- wie Rhabdomyom beobachtet worden. Ich selbst habe einen solchen Fall untersucht, wo beide Muskelarten vorhanden waren und nach der Exstirpa-

Fig. 116.

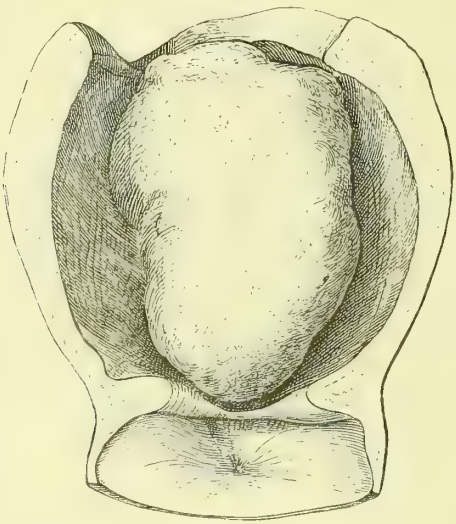

Polypöses Spindelzellensarcom, verjaucht, tödtliche Peritonitis, allgemeine Hypertrophie des Uterus; $^1/_2$ nat. Gr.
In der Scheide ein kleines vernarbendes Geschwür, Orificium internum verschwunden.

tion der Tod durch ein rasch zu enormer Grösse herangewachsenes Sarcomrecidiv herbeigeführt wurde. Einen gleich bösartigen Verlauf haben die meisten der bisher beobachteten ähnlichen Fälle genommen.

Schon diese Neubildungen sind nicht reine Schleimhautwucherungen, sondern auch Producte der Wand, sie unterscheiden sich aber immerhin in ihrem äusseren Verhalten sehr wesentlich von den reinen Wandsarcomen, welche sich meistens im Aeusseren wie die Fibromyome verhalten, insbesondere auch sowohl subserös, wie intramural wie als submucöse Polypen (Fig. 116) vorkommen können. Wenn auch gelegentlich die Cervicalwand betheiligt ist, so sitzen sie doch vornehmlich im Corpus, dessen Wand im Ganzen vergrössert zu sein pflegt. Reine Sarcome haben eine mehr homogene, blasse Schnittfläche und eine weiche Consistenz, die meisten sind aber nicht rein, sondern enthalten

noch mehr oder weniger reichliche Beimischungen von glatter Muskulatur, manchmal in der Weise, dass eine muskulöse Hülle einen sarcomatösen Kern umschliesst. Es hat hier demnach die sarcomatöse Umwandlung im Centrum von Myomen begonnen. Bei den gestielten Sarcomen kann der Stiel durchaus muskulös sein, was man besonders bei dünnen Stielen beobachtet. Selten tritt das Wandsarcom nicht in Knotenform, sondern in diffuser Verbreitung unter mächtiger Vergrösserung des Uterus auf. Die Uterussarcome wachsen continuirlich in die Nachbarschaft hinein, machen aber meist wenig Metastasen, bei denen besonders auch die retroperitonealen Lymphknoten nicht selten betheiligt sind. Sowohl unter den Schleimhautsarcomen wie unter den übrigen finden sich so gefässreiche, dass man von teleangiectatischen oder Angiosarcomen sprechen kann, auch solche mit hyaliner Degeneration der Gefässwände (sog. Cylindrome) fehlen nicht. Von der Combination mit Adenomen und Carcinomen ist bei diesen schon die Rede gewesen, dagegen ist hier noch zu erwähnen, dass es auch sarcomatöse Tumoren gibt, welche die grösste Aehnlichkeit mit Carcinomen, besonders gewissen adenomatösen Formen haben, aber doch den Sarcomen zugerechnet werden müssen, weil sie genetisch zu ihnen gehören, indem es sich um Neubildungen handelt, die aus einer Wucherung von Gefässendothelien hervorgegangen sind und danach als Endotheliome bezeichnet werden. Auffällig grosse Endothelzellen sowie Wucherungen derselben kommen auch in Fibromyomen vor.

Den Sarcomen stehen endlich Tumoren nahe, welche zuerst von Maier unter dem Namen der Deciduome aufgeführt worden sind, weil sie nicht nur aus Deciduaresten sich entwickeln, sondern auch aus den gleichen grossen Zellen bestehen, wie solche in der Decidua vorkommen. Ein grosser Theil dieser Bildungen gehört zu den Hypertrophien, da es sich um Wucherungen sowohl der drüsigen wie der interstitiellen Bestandtheile der Decidua handelt (deciduale Polypen), aber es gibt auch Geschwülste, welche nur aus sarcomatösem Gewebe mit grossen decidualen Zellen bestehen und welche sich durch örtliche Destructivität und Metastasenbildung als bösartige erweisen. Man hat sie maligne Deciduome oder Sarcoma deciduocellulare, Deciduosarcoma genannt. Da nach neuesten Mittheilungen von Gottschalk und Waldeyer auch an den Placentarzotten eine sarcomatöse Umwandlung mit Bildung grosser Zellen vorkommt, so wird in Zukunft bei den von Eiresten ausgehenden Sarcomen genau darauf zu achten sein, ob es sich um eine primär deciduale oder choriale Neubildung handelt.

Enchondromatöse Geschwülste: Thiede, Fibr. papill. cartilag. Ztsch. f. Geb. u. Gyn. I, 460, 1877; Rein, Myx. enchondromat. arbor. colli ut. Arch. f. Gyn. XV, 187, 1880 (auch im Recidiv und in den Metastasen myxom. und enchondromat. Stellen); Pernice, Virch. Arch. 113, S. 46, 1888 (im Recidiv eines Rhabdomyosarcoms); Kleinschmidt, Arch. f. Gyn. 39, S. 1, 1890 (nicht sicher); Pfannenstiel, Virch. Arch. 127, S. 305, 1892 (in einem Recidiv eines traubigen Sarcoms der Cervix). — In einem aus dem Uterus ausgekratzten Gewebsstückchen, bei dem der Verdacht auf Rest eines Fötus bestand, sah ich unregelmässige knorpelige Massen neben quergestreiften Muskelfasern, aber der Knorpel zeigte keinerlei typische Gestalt, trotzdem stellte sich später heraus, dass es sich um den Rest eines abgestorbenen und im Uterus retinirten Fötus gehandelt hatte.

Blumenkohlgewächs: Clarke, On the cawliflower excrescence from the os uteri, Transact. of society for the improvement of med. and surg. knowledge, III, 321, 1809; Virchow, Ges. Abhandl. S. 1017, 1856, u. Cellularpathol. S. 551, 1871; Beigel, Virch. Arch. 66, S. 472, 1876.

Sarcom: Vergl. die bei Enchondromen angegebene Literatur. Ferner Virchow, Onkol. II, 350, 1865; Gusserow, l. c. mit Lit.; Jacubasch, Ztsch. f. Geb. u. Gyn. VII, 53, 1882 (Lit.); Rothweiler, Ueb. d. Uterussarcom, Diss. Berlin 1886 (Lit.); Péan, Multiple Sarcomcysten des ganzen Genitalapparates und des Beckens, Gaz. d. hôp. 1887, No. 33, p. 257; Ruge, Ztsch. f. Geb. u. Gyn. V, 320, 1880; Terrillon, Bull. et mém. de la soc. de chir. 1890, p. 746 (beschreibt u. a. 3 Cystosarcome, 4 Riesenzellensarc. d. Fundus); Keller, Ztsch. f. Geb. u. Gyn. 20, S. 116, 1890; Kaltenbach, Verhdl. d. Intern. Congr. in Berlin, 1890, III, 8, S. 71, 1891 (erwähnt einen interessanten Fall, bei dem, wie schon in einem früher von Leopold beobachteten, das Sarcom nach Entfernung einer grossen Blasenmole entstand. K. meint, dass dasselbe aus zurückgebliebenen Partikeln des Myxoma chorii sich entwickelt habe); Geisler, Sarc. uteri, Diss. Breslau 1891.

Cervixsarcome: Spiegelberg, Arch. f. Gyn. 14, S. 178, 1879; 15, S. 437, 1880; Hunter (u. Garrigues), Amer. Journ. of obst. 1884, p. 522; Winkler, Arch. f. Gyn. 21, S. 309, 1883; Pernice, Virch. Arch. 113, S. 46, 1888; Kleinschmidt, Arch. f. Gyn. 39, 1, 1890 (Lit.); Pfannenstiel, Traub. Sarcom d. Cerv. ut. Virch. Arch. 127, S. 305, 1892 (mit ausführl. Literaturzusammenstellung). Vergl. auch Lit. bei Rhabdomyom.

Teleangiectat. Sarc. d. Schleimhaut: Kezmarsky, Klin. Mitth. Stuttgart 1884.

Centrale sarcomat. Umwandlung von Myomen: Orthmann, Gyn. Ctbl. 1886, No. 50.

Endotheliom der Port. vag. ut. mit carcinomähnlicher Infiltration der Portio, ausgegangen von den tiefen Lymphbahnen der Schleimhaut: Amann jr., Ueb. Neubild. d. Cerv. port. 1892, S. 31. Vergl. den bei Myommetastasen citirten Fall von Klebs.

Deciduome: Maier, Virch. Arch. 67, S. 55, 1876; Klotz, Arch. f. Gyn. 28, S. 39 u. 29, S. 78 u. 448, 1886; Küstner, ebenda XVIII, 252, 1881; Pfeifer, Prag. med. Woch. 1890, No. 26; Sänger, Gyn. Ctbl. 1889, No. 8 u 1891, No. 21, S. 481, Arch. f. Gyn. 40, 348, 1891. Die beiden letzteren haben Fälle von malignen Deciduomen beschrieben und Pfeifer wahrscheinlich gemacht, dass die von Chiari, Wien. med. Jahrb. III, 1877 beschriebenen 3 Fälle von primärem Carcinom des Uterus auch Fälle von Deciduom gewesen sind, und so mag es sich noch mit manchen anderen als Carcinom nach dem Puerperium beschriebenen Fällen verhalten. Vielleicht gehört auch hierher, was Klebs (Lehrb. II, 870, 1876) als Abart des tiefliegenden diffusen Carcinoms mit Carcino-Sarcom bezeichnet hat. Er versteht darunter Neubildungen, bei welchen das reichlich entwickelte Stroma aus spindelzelligem Sarcomgewebe besteht, in welches mehr indifferente, mit grossen runden, hellen Kernen versehene, jungen Epithelien gleichende Zellen eingelagert sind. Auch der von Zahn (Virch. Arch. 96, S. 15, 1884) als perforirender Placentarpolyp bezeichnete, nur 2,5 cm lange Tumor gehört hierher, derselbe war aber dadurch ausgezeichnet, dass ausser der gewucherten Decidua auch noch Chorionzotten in der Geschwulst vorhanden waren, die anscheinend durch Osmose weiter ernährt worden waren. Unter der Bezeichnung Riesenzellensarcom des Endometrium hat Rheinstein (Virch. Arch. 124, S. 507, 1891) eine Neubildung beschrieben, welche zwar riesengrosse Zellen, aber keine Riesenzellen in dem gebräuchlichen Sinne des Wortes (vielkernige Zellen) enthielt. Die Zellen, welche zerstreut vorkamen, glichen viel eher Deciduazellen, wenn auch bei dem Alter der Frau (52 J.) eine Beziehung zu Decidua zurückgewiesen wird.

Sarcom der Chorionzotten: Gottschalk, Berl. klin. Woch. 1893, No. 4, S. 87 u. Waldeyer, ebenda S. 99 (s. auch bei Eihäuten u. Placenta).

Der Uterus ist die Hauptfundstelle für Geschwülste mit glatten Muskelzellen (Leiomyome). Die meisten derselben enthalten neben den Muskeln, die wie im Myometrium zu Bündeln angeordnet in verschiedenen Richtungen sich durchflechten (Fig. 117) und auch in Bezug

auf die Grösse ihrer Zellen nicht von der Norm abweichen, auch noch mehr oder weniger grosse Mengen von faserigem Bindegewebe, welches, wiederum wie in der normalen Uteruswand, hauptsächlich um die grösseren Gefässe herumsitzt, aber auch zwischen die Muskelbündel einstrahlen kann. Es handelt sich also um eine durchaus homologe Neubildung, eine Art von umschriebener Hypertrophie der Wand. Die Geschwülste wurden früher meist als Fibroide bezeichnet, in der gynäcologischen Sprache ist jetzt der Ausdruck Myom (Myomotomie etc.) üblich, von onkologischem Standpunkte aus müssen die meisten als Fibromyome bezeichnet werden. Ein Theil freilich besteht wesentlich aus Muskelbündeln und verdient die Bezeichnung Myome, sie sind aber seltener, sitzen gern submucös und am Fundus, haben eine mehr röthliche Schnittfläche, weichere Consistenz und sind gefässreicher und oft weniger scharf abgegrenzt als die übrigen. Diese sind allerdings auch nicht alle gleich

Fig. 117.

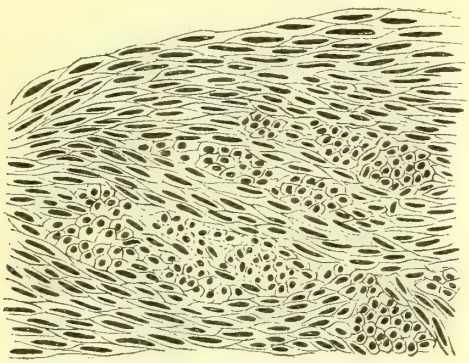

Myom des Uterus; Längs-, Schräg- und Querschnitte von Muskelbündeln. Die Zellengrenzen hat der Zeichner etwas zu schematisch gehalten.

zusammengesetzt, sondern es gibt allerhand Uebergänge von muskelreichen und bindegewebsarmen zu bindegewebsreichen und muskelarmen. Je mehr der fibromatöse Character vorherrscht, um so mehr sind die Tumoren hellgrau, sehr derb, unter dem Messer förmlich knirschend und von ausgesprochen streifiger Beschaffenheit. Die Streifung ist unregelmässig, aber meist doch so, dass die Streifen gebogen verlaufen und zum Theil wenigstens etwas concentrisch angeordnet sind, so dass rundliche Knoten entstehen. Kleinere Geschwülste können nur aus 1 solchen Knoten bestehen, grössere zeigen in der Regel mehrere, kleinere und grössere, nicht selten kann man primäre Knoten unterscheiden, welche wieder aus einer Anzahl kleinerer secundärer zusammengesetzt sind. Zwischen den mehr concentrisch angeordneten Streifen, insbesondere zwischen den kleineren Knoten, gibt es auch unregelmässig verlaufende Streifen, so dass also schliesslich ein sehr complicirtes Bild entsteht. (Man vergleiche die Figg. 103, 104, 118, 119.) An der äusseren Oberfläche vieler Fibromyome ist die knotige Zusammensetzung

bereits deutlich an den vorhandenen buckelförmigen Vorsprüngen zu sehen. In der Mitte der kleinsten Knötchen gelingt es öfter ein Gefäss zu sehen, was darauf hinweist, dass die Neubildung in der Umgebung von Gefässen oder wohl gar aus der Gefässwand selbst entsteht, wie es von mehreren Seiten angegeben wird. Die in den Myomen enthaltenen Gefässe sind nicht selten gross und reichlich, die kleinen sind sehr dünnwandig, vielfach nur von Endothel begrenzt, welches sich durch die Grösse und Dicke seiner Zellen auszeichnet. Die Zahl der Gefässe kann so gross werden, dass man von teleangiectatischen und cavernösen Fibromyomen reden muss. Von Bidder ist das Vorkommen von doppeltconturirten Nervenfasern in einem Falle sichergestellt worden.

Fig. 118.

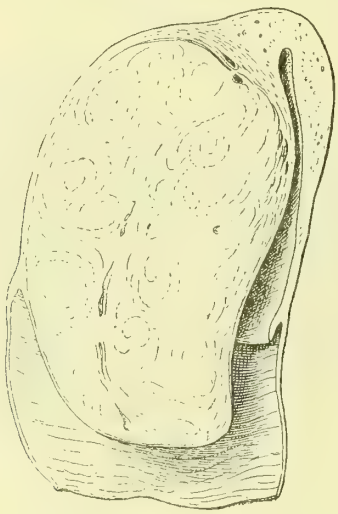

Interstitielles Fibromyom der hinteren Uteruswand, in die hintere Muttermundslippe hineingewachsen; Elongatio uteri. $^1/_3$ nat. Gr. Samml.-Präp.

Die Zahl wie die Grösse der Fibromyome ist dem grössten Wechsel unterworfen; man hat bis 40, ja 50 Stück gefunden, es sind ganz kleine und solche bis zu 30—40, ja bis 78 Kilo Gewicht beobachtet worden. Neben recht grossen können auch noch ganz kleine vorhanden sein. Ueber das Heranwachsen der kleinen zu grossen kann nur die klinische Beobachtung entscheiden, welche bisher noch nicht völlig genügendes Material geliefert hat. Das kann aber schon gesagt werden, dass das Wachsthum bei verschiedenen Tumoren sehr ungleichmässig vor sich geht, ja dass bei demselben Tumor Zeiten schnelleren mit solchen geringeren Wachsthums abwechseln können. Im allgemeinen muss man das Wachsthum ein rasches nennen, der Sitz, die Gefässverhältnisse, Schwangerschaft und Wochenbett und andere Zustände der Beckenorgane wie des ganzen Körpers sind für das Wachsthum von Be-

deutung; durch das Climacterium wird dasselbe keineswegs nothwendig unterbrochen oder gehemmt.

Die meisten Fibromyome entspringen von der hinteren Wand, dann kommt die vordere und der Fundus, während cervicale, insbesondere solche, welche nicht in den Hals hineingewachsen (Fig. 118), sondern in ihm entstanden und auf ihn beschränkt sind, bei weitem seltener angetroffen werden. Nach Schröder kommen auf 91,9 pCt. Corpusfibromyome nur 8,1 pCt. cervicale. Diese entwickeln sich gern als polypöse Geschwülste und können dann durch Spaltung ihres Stieles in der Zugrichtung doppelt gestielt werden. Die nicht polypösen Cervixfibromyome wachsen in das umgebende Bindegewebe, selten nach der Bauchhöhle zu und können eine beträchtliche Grösse erreichen.

Bei den Corpusmyomen (Fig. 119) unterscheidet man je nach ihrem Verhältniss zu der Uteruswand drei verschiedene Arten, submu-

Fig. 119.

Uterus einer Frau mit verschiedenen Fibromyomen des Corpus. Nat. Gr.

cöse, subseröse und interstitielle (intraparietale, intramurale oder intramuskuläre), welche aber gleichzeitig an demselben Uterus vorhanden sein können. Die submucösen und subserösen sind erst durch ihr Wachsthum unter die Schleimhaut bezw. die Serosa gelangt und haben diese Häute verschieden stark vor sich her gestülpt, indem sie immer mehr sich aus der Uteruswand heraushoben. Nach Winkel kommen auf 65 pCt. intraparietale 25 pCt. subseröse und nur 10 pCt. submucöse.

Die submucösen Fibromyome sitzen am häufigsten am Fundus, selten gegen das Orificium internum hin oder im Cervicalkanal und den Schamlippen und ragen mehr oder weniger weit in die Höhle hinein, je nachdem sie breit mit der Muskulatur in Verbindung stehen oder nur durch einen schmäleren Stiel mit ihr zusammenhängen (polypöse Fibromyome, myomatöse Polypen). In dem Stiel kann der Zusammenhang mit dem Myometrium ganz verloren gehen, so dass er nur durch Schleimhaut gebildet wird. Die gestielten Tumoren können neben

anderen Myomen vorkommen, dagegen finden sie sich als Polypen nur einzeln. Sie erreichen im allgemeinen eine geringere Grösse als die übrigen, können aber doch auch bis zu Kindskopfgrösse heranwachsen. Durch Zerreissung des Stieles können sie spontan ausgestossen werden mitsammt der sie überziehenden Schleimhaut, aber es kommt auch eine Enucleation mit Zurückbleiben der Schleimhaut vor, wenn die Ausstossung erfolgt, nachdem die Schleimhaut auf der Höhe des Tumors eingerissen ist. Die submucösen Myome sind nicht lappig, sondern bilden einen einfachen Knoten, dessen rundliche Gestalt in eine birnförmige oder sanduhrförmige umgewandelt zu werden pflegt, wenn sie in den Cervicalkanal hinein oder durch denselben hindurchgewachsen sind. In anderen Fällen freilich wird die Cervicalhöhle durch den wachsenden Polypen so vollständig in die Körperhöhle einbezogen, dass beide nur eine einzige Höhle bilden, die durch den, manchmal sogar noch geschlossenen Muttermund gegen die Scheide abgegrenzt wird. (Vergl. die ähnlichen Verhältnisse bei dem S. 486 Fig. 116 abgebildeten polypösen Sarcom.)

Die subserösen Fibromyome können gleichfalls einen mehr oder weniger umfangreichen Stiel haben, der in ganz seltenen Fällen völlig durchtrennt wird, so dass jeder Zusammenhang mit dem Uterus aufhört. Für die den subserösen gleichstehenden statt unter die Serosa in das Bindegewebe der Lig. lata hineingerathenen intraligamentären Fibromyome kann die Geringfügigkeit des Stieles die Erkennung ihres Ursprungs schwierig machen. Da die subserösen nur durch den Stiel ernährt werden können, so würden sie noch häufiger, als es so schon geschieht, rückgängigen Ernährungsstörungen anheimfallen, wenn nicht durch Verwachsungen mit der Nachbarschaft in der Regel neue Ernährungsquellen eröffnet würden. Auch für die Schnelligkeit des Wachsthums ist die Zahl und der Gefässreichthum der Adhäsionen von grösster Bedeutung. Es wird durch diese aber auch die Beweglichkeit der Geschwülste verringert und dadurch die Gefahr einer Stieldrehung mit ihren Folgen (hämorrhagische Infarcirung, Necrose, vielleicht sogar Gangrän), welche in seltenen Fällen beobachtet worden sind, beseitigt. Andererseits kann dadurch, besonders wenn die Geschwülste in der Excavatio recto-uterina befestigt sind, leichter eine Elevation und Elongation des Uterus, eine Compression der Cervicalhöhle mit consecutiver Hämato- oder Hydrometra herbeigeführt werden. Nur ausnahmsweise fehlen Adhäsionen gänzlich, so dass das Fibromyom durch Trennung des Stiels zu einem freien Körper wird.

Die interstitiellen Fibromyome sind in ihrer Ernährung am günstigsten gestellt, da ihnen von allen Seiten Gefässe zukommen, und zeigen auch dementsprechend ein relativ schnelles Wachsthum und erreichen beträchtliche Grösse. Sie sind oft von weiten, venösen Gefässen wie von einer Kapsel umhüllt, ausnahmsweise auch von weiten Lymphgefässen (Birch-Hirschfeld). Auch ohne solche poröse Umgebung liegen sie, insbesondere die bindegewebsreichen, so locker in dem Uterusgewebe drin, dass sie nicht nur an der Schnittfläche stark hervorspringen, sondern auch leicht aus der Umgebung ausgeschält (enukleirt) werden können. Sie bilden einfache Knoten oder sind zusammengesetzt, an der

Oberfläche glatt oder gelappt. Wenn ihrer mehrere oder gar viele sind, so können sie sich gegenseitig abplatten; die in der Nähe der Schleimhaut liegenden zeigen nicht selten auch an der nach der Oberfläche zu gerichteten Seite eine Abflachung, welche so stark werden kann, dass die Knoten die Gestalt einer Halbkugel besitzen.

Nicht selten finden sich in den Fibromyomen allerhand secundäre Veränderungen verschiedener Art. Dahin gehört die fettige Degeneration, welche meist fleckweise in mehr oder weniger grosser Ausdehnung auftritt und zu völliger Auflösung des Gewebes zu einem gelben Brei, der mit Eiter Aehnlichkeit hat, führen kann. Solcher Erweichungshöhlen können mehrere von verschiedener Gestalt und Grösse in demselben Tumor vorhanden sein Nur sehr selten wird die ganze Geschwulst zu einem fettigen Brei umgewandelt oder tritt durch Resorption des Erweichungsbreies eine Verkleinerung oder gar völliger Schwund derselben ein. Begünstigend scheint für diese Vorgänge Schwangerschaft und Wochenbett zu wirken; an der puerperalen Rückbildung des Uterusparenchyms können auch die Myome theilnehmen. Grade dabei trifft man auch neben der Verfettung eine hyaline (wachsige) Degeneration sowie Necröse vieler Muskelzellen; je mehr diese durch solche degenerativen Vorgänge zerstört werden, um so mehr kann aus dem myomatösen ein fibromatöser Tumor werden. Es wird diese Umbildung um so schneller vor sich gehen, je mehr gleichzeitig das Bindegewebe eine indurative Verdickung erleidet, welche man der chronisch entzündlichen Induration des Uterus selbst an die Seite stellen kann (sog. Verhärtung der Fibromyome). Das Bindegewebe kann seinerseits ebenfalls eine hyaline Verquellung oder schleimige Erweichung erfahren; einmal ist in einem fibromyomatösen Polyp eine locale Amyloidentartung beobachtet worden.

Relativ häufig trifft man eine Verkalkung der Geschwülste an. Dieselbe betrifft am häufigsten subseröse Myome und solche von geringerer Grösse, doch fehlt sie auch nicht bei faust- und kopfgrossen. Seltener ist die ganze Geschwulst gleichmässig versteinert, meist bildet der Kalk nur ein poröses, schwammiges oder korallenartiges Gerüst, zuweilen sind nur die peripherischen Partien verkalkt, so dass eine Art von Kalkkapsel vorhanden ist. Ganz verkalkte interstitielle Myome können allmählich in die Uterushöhle gelangen und sogar ausgestossen werden; sie sind schon in der ältesten medicinischen Literatur als Uterussteine erwähnt. Auch bei völlig versteinerten Myomen gelingt es noch durch Lösung der Kalksalze in Salzsäure die einzelnen Muskelzellen in mikroskopischen Präparaten erkennbar zu machen.

Dass Fibromyome vereitern und durch Eiterung ausgelöst werden können, ist schon bei Besprechung der Entzündungen des Uterus erwähnt worden; Eiterung mit Verjauchung kann bei den myomatösen Polypen um so leichter eintreten, je weiter sie in die Geschlechtswege hineinragen und je grösser die dadurch bewirkten Circulationsstörungen sind. Hierbei wird im Gegensatze zu den vorher aufgeführten Veränderungen zunächst das Bindegewebe der Geschwülste in Mitleidenschaft gezogen, welches ausserdem wie die Muskeln eine hyaline Verquellung

sowie eine schleimige Erweichung erfahren kann, welche man sowohl zwischen den grösseren Knoten wie zwischen den Muskelbündeln vorfindet. Im letzteren Falle gelingt es besonders leicht, die einzelnen Muskelzellen durch Zerzupfen zu isoliren.

Die schleimige Erweichung ist nicht scharf zu trennen von der ödematösen Veränderung, welche gar nicht selten, besonders bei den grossen Fibromyomen gefunden wird. Es ist wiederum das Bindegewebe, welches sich dabei in eine sulzige, gallertig durchscheinende, weiche Masse verwandelt, die, wenn sie in reichlicher Menge vorhanden ist, dem ganzen Tumor eine schwappende Consistenz und ein schleimiges Aussehen verleihen kann. Häufig finden sich cystenartige, mit klarer Flüssigkeit gefüllte rundliche, kanalartige, unregelmässige Räume, welche nur durch den Mangel einer auskleidenden Endothelschicht und durch die feineren oder dickeren Fäden und Blätter von Gewebe, welche sie durchsetzen, von wirklichen Cystenbildungen sich unterscheiden. Es mag ein Zufall sein, aber thatsächlich habe ich bisher hauptsächlich in ödematösen Fibromyomen sehr grosse Mengen von Mastzellen in dem Bindegewebe gefunden, welche freilich in anderen auch nicht zu fehlen pflegen.

Es ist oft nicht leicht, die cystisch-ödematösen Geschwülste von solchen zu unterscheiden, bei welchen echte Cysten vorhanden sind, denn die vorkommenden lymphangiectatischen Cysten (Fibromyoma lymphangiectaticum) enthalten eine ganz ähnliche wässerige Flüssigkeit. Die schärfere Umgrenzung, die Anwesenheit eines auskleidenden Endothelhäutchens ist für diese charakteristisch. Es ist sehr wahrscheinlich, dass auch bei diesen Geschwülsten, wie bei den ödematösen, Circulationsstörungen eine Rolle spielen. Bei den cavernösen Fibromyomen kann das Aussehen im ganzen ein ähnliches sein, nur dass statt der Lymphe Blut in den unregelmässigen Hohlräumen sich befindet, welche ebenso wie bei den vorigen von voluminösen Endothelien ausgekleidet werden, an welche sich unmittelbar die oft nur dünnen Muskelbündel anschliessen. Es können erweiterte Lymphgefässe und erweiterte (venöse) Blutgefässe in derselben Geschwulst vorhanden sein. Je reichlicher und je weiter die Gefässe, um so leichter und häufiger kann es zu Blutungen in das Geschwulstgewebe kommen; in den weiten Gefässen kann eine Thrombose entstehen.

Als äusserste Raritäten gibt es Fibromyome mit Cysten, welche eine Auskleidung von Cylinderepithel besitzen, also von drüsigen Bildungen ausgegangen sein müssen. Man nimmt an, dass meistens in die Muskulatur hineinragende und später abgeschnürte Fundi von Uterindrüsen die Grundlage dieser Cysten abgegeben haben, aber für einzelne Fälle (kleine subseröse Tumoren) müssen angeborene epitheliale Dystopien zur Erklärung herangezogen werden.

Von sonstigen Geschwulstcombinationen ist schon derjenigen mit Sarcom sowie der Adenomyosarcome, ferner der Myxomyome früher gedacht worden, selten sind Fibromyome mit lipomatösen Einsprengungen, von denen die hiesige Sammlung einen Fall besitzt, etwas häufiger Combinationen mit Carcinom. Die in der Literatur erwähnten

direkten Umwandlungen in Carcinom gibt es nicht, höchstens wäre die Möglichkeit zuzulassen, dass aus den eben erwähnten Drüsenfundi bezw. Cysten eine krebsige Neubildung hervorginge; desgleichen sind metastatische Krebse im Innern von Fibromyomen grösste Seltenheiten; in der Regel handelt es sich um secundäres Eindringen eines Krebses aus der Nachbarschaft, am häufigsten von der den Fibromyomen benachbarten Uterusschleimhaut aus oder von Cervicalkrebsen, die man nicht so selten mit Corpusmyomen combinirt gefunden hat.

Damit ist die Frage berührt, wie sich die Bestandtheile des Uterus neben den Fibromyomen verhalten. Selbstverständlich ist dies Verhalten verschieden, je nach der Grösse, der Zahl, dem Sitz der Geschwülste. Die eigenthümlichen hypertrophischen bezw. produktiv entzündlichen Veränderungen, welche die Schleimhaut des Corpus uteri bei der Anwesenheit grösserer Fibromyome zeigt, sind schon in dem Capitel (S. 444) von den Entzündungen beschrieben worden, es erübrigt deshalb hier nur noch des Verhaltens des Myometriums zu gedenken. Dasselbe kann sehr verschieden sein. Bei alten Frauen findet man nicht selten trotz Anwesenheit mehrerer Fibromyome den Uterus im übrigen kaum vergrössert oder sogar verkleinert, wobei allerdings die Frage offen bleiben muss, inwieweit es sich dabei um eine senile Involution handelt, bei subserösen kann eine Atrophie, besonders in der Gegend des inneren Muttermundes eintreten, desgleichen kann bei der Anwesenheit mehrerer grosser interstitieller Geschwulstknoten das zwischenliegende Muskelgewebe einer Druckatrophie anheimfallen, aber als Regel gilt doch, dass das Myometrium eine allgemeine, wenn auch nicht immer gleichmässige Hypertrophie darbietet. Dieselbe pflegt bei den submucösen Tumoren am klarsten und gleichmässigsten aufzutreten, ist aber auch bei interstitiellen oft sehr beträchtlich, auch bei mehrfachen, wo die hypertrophische Wand ein dickes Gitterwerk auf Durchschnitten zeigen kann, in dessen Maschen die Geschwulstknoten eingelagert sind. Kürzlich sah ich einen mächtig vergrösserten Uterus, von dessen Wandmuskulatur nur noch einige subseröse Reste zu erkennen waren, während im übrigen das Gewebe aus dichtgedrängten kleinen Myomknoten zusammengesetzt war: eine gleichmässige myomatöse Hypertrophie des Uterus.

Dass durch Myome allerhand Lageveränderungen (Knickungen, Inversion, Elevation, Torsion) herbeigeführt werden können, wird später noch ausführlicher zu erörtern sein, dass mit diesen Lageveränderungen, aber auch ohne sie die Gestalt des Uterus im ganzen wie die seiner Höhle die verschiedensten Aenderungen erfahren muss, bedarf keiner weiteren Auseinandersetzung. Wenn durch ein Fibromyom (am häufigsten geschieht dies durch subseröse) der untere Theil der Uterushöhle verschlossen wird, kann durch Retention von Flüssigkeiten in dem Fundustheil eine Hämatometra bezw. Hydrometra entstehen. Submucöse Myome können die sie bedeckende Schleimhaut durch den äusseren Muttermund hindurch vorstülpen, so dass eine Art Eversion derselben entsteht.

Auch an den Tuben und Ovarien treten bei Fibromyomen des Uterus hyperplastische und chronisch entzündliche Veränderungen auf, sonst ist die Einwirkung der Fibromyome auf die Nachbarschaft eine wesentlich mit ihrer Grösse übereinstimmende einfach mechanische (Verschiebung, Compression); an der Bauchwand vermögen sie eine Diastase der Recti, eine Hernia lineae albae oder des Nabels zu bewirken. Hier kann dann eine oberflächliche Druckgangrän der mächtig gedehnten Haut und endlich Perforation eintreten, wie denn überhaupt, wenn auch nur sehr selten, Perforationen von Fibromyomen (in die Bauchhöhle, in die Harnblase) beobachtet worden sind. Davon abgesehen erweisen sich die Fibromyome im allgemeinen als durchaus gutartige Geschwülste, die nach der Exstirpation nicht wiederkehren und keine Metastasen machen, doch bildet sich nach Angaben gynäkologischer Beobachter nach Exstirpation oder spontaner Ausstossung eines submucösen polypösen Myoms verhältnissmässig oft ein neues und sind ausserdem 2 Fälle in den letzten Jahren bekannt geworden, bei welchen Metastasen (in dem von mir beobachteten Falle höchst ausgedehnte) entstanden waren. Ein Grund für diese Ausnahmen ist nicht anzugeben, eine Verwechslung mit metastasirenden sarcomatös degenerirten Fibromyomen ist ausgeschlossen.

In ätiologischer Beziehung ist die Thatsache wichtig, dass die Fibromyome vor der Pubertät gar nicht vorkommen und überhaupt vorzugsweise bei älteren Frauen gefunden werden. Nach den Erfahrungen der Gynäcologen sind die meisten Trägerinnen verheirathete Frauen, die pathologischen Anatomen, welche auch solche Fälle zur Beobachtung bekommen, bei welchen keine erheblichen Störungen während des Lebens vorhanden waren, haben festgestellt, dass unverheirathet gebliebene Frauen (alte Jungfern) einen auffällig hohen Procentsatz liefern. Cohnheim wies zur Erklärung dieser Thatsache darauf hin, dass der Uterus Wachsthumskeime enthalte, welche nur der physiologischen Erregung harrten, um auch nach der eigentlichen Wachsthumsperiode zu wachsen; durch nicht physiologische Erregung könnten diese Keime eine atypische Produktion leisten und vielleicht grade dann, wenn, wie bei alten Jungfern, die physiologische ausbleibt.

Dass im übrigen die Geschlechtsfunctionen einen Einfluss auf die Fibromyome haben, geht unverkennbar daraus hervor, dass das Wachsthum derselben vorzugsweise in die Zeit der höchsten Geschlechtsthätigkeit fällt, wenn auch die einzelnen Geschlechtsvorgänge nicht gleichmässig Einwirkungen auf vorhandene Fibromyome erkennen lassen. Die Anschwellung, welche dieselben bei der Menstruation zeigen, dürfte wohl wesentlich durch Hyperämie und Oedem bedingt sein, desgleichen die geringen Vergrösserungen, welche manche während der Gravidität zeigen; in anderen Fällen trat mit dem Wachsthum des Uterus auch zweifellos ein beschleunigtes Wachsthum der Tumoren ein, wogegen in wieder anderen Fällen ausgedehnte regressive Veränderungen (Verfettung, Necrose, colloide und schleimige Degeneration mit Erweichung) entstanden und einigemal sogar eine Verkleinerung bis zum Verschwinden beobachtet wurde. Es ist schon vorher erwähnt worden, dass diese degenera-

tiven Vorgänge auch im Wochenbett häufig sich einstellen. Virchow hat im allgemeinen den Fibromyomen einen irritativen Ursprung zugesprochen, doch ist von vielen Gynäcologen diese Reiztheorie nicht anerkannt.

Auffälliger Weise besteht in Bezug auf das Auftreten von Fibromyomen eine bedeutende Rassenverschiedenheit, indem dieselben bei Negerinnen und Mulattinnen nicht nur, entgegen dem Verhalten der Uteruskrebse, an und für sich häufiger als bei der weissen Rasse vorkommen, sondern auch schon in frühen Lebensjahren (20) nicht selten gefunden werden.

Bei der Besprechung der chronischen Endometritis habe ich schon auf die neuerdings geäusserte Anschauung hingewiesen, dass die Schleimhautveränderung nicht Folge der Fibromyombildung, sondern ihre Ursache sei; der Curiosität wegen will ich noch bemerken, dass es auch nicht an solchen gefehlt hat, welche Mikroorganismen von charakteristischer Gestalt in den Fibromyomen gefunden haben wollen. —

Nur in wenigen Fällen sind Geschwülste mit quergestreiften Muskelfasern (Rhabdomyome) am Uterus beobachtet worden. Es waren bemerkenswerther Weise stets polypöse Neubildungen des Cervicalkanals von zusammengesetztem Bau (Myosarcome, Leio- und Rhabdomyosarcome), welche sich durch sarcomatöse Recidive als sehr bösartig erwiesen. In einem Tumor wurde Glycogen und Amyloid gefunden.

Die Fibromyome wurden früher allgemein als Fibroide bezeichnet, Vogel war der erste (1843), welcher die Uebereinstimmung ihres Baues mit dem der Uteruswand erkannte. Klob, l. c. S. 149; Virchow, Onkol. III, 147; Kidd, Dublin J. of med. Sc. 54, p. 132, 1872.

Nerven in Myomen: Bidder, Gyn. Mitth. 1884.

Entstehung: Cordes, Ueber d. Bau d. Uterusmyoms etc. Diss. Berlin 1880 (aus kleinen Anschwellungen der Muskelzüge); Roesger, Ztsch. f. Geb. u. Gyn. XVIII, 131, 1890 (aus der Wand capill. Arterien); Gottschalk, Arch. f. Gyn. 43, S. 534, 1893.

Wachsthum der Fibromyome: Kleinwächter, Ztsch. f. Geb. u. Gyn. 25, S. 164, 1893.

Collummyome: Tillaux, Ann. de gyn. XXVI, 241, 1886 (19jähr. Mädchen); Köberle, Nouv. Arch. d'obst. III, 160, 1888 (750 g schwer).

Bedeutung der Adhaesionen für das Wachsthum: Hofmeier, Ztsch. f. Geb. u. Gyn. V, 96, 1880.

Ganz losgelöstes verkalktes Myom: Turner, Edinb. med. Journ. 1861, I, p. 698.

Degenerationen: A. Martin, Verhdl. d. 2. Gyn.-Congr. Halle 1888, S. 125; — während der Schwangerschaft: Lit. bei Müller, Hdb. d. Gebh. II, 962, 1889; Krukenberg, Arch. f. Gyn. 21, S. 166, 1883; C. Meyer, Die Uterusfibroide in d. Schwangerschaft etc. Diss. Zürich 1887; Doléris, Arch. de tocol. 1883 (in der Schwangerschaft soll Wucherung des Bindegewebes der Fibromyome mit colloiden oder myxomatösen Degenerationen stattfinden können); Lange, Med. News, 1886, June 12, ref. Med. Ctbl. 1887, S. 87; Stahl, in Festschrift für Hegar, 1889.

Verkalkte Myome: Hénoque, Arch. de phys. 1873, p. 425 (Nachweis der Muskeln).

Locale Amyloidentartung in einem fibromyomatösen Polypen: Stratz, Ztsch. f. Geb. u. Gyn. XVII, 80, 1889.

Axendrehung subseröser Myome: Küster, Berl. Beitr. z. Geb. I, 7, 1872; Cuppie, Obst. Journ. of Gr. Brit. II, 303 (Gangrän und Tod in der Schwangerschaft).

Inversion des Uterus bezw. Eversion der Schleimhaut: Kötschau, Gyn. Ctbl. 1887, No. 47, S. 757.

Veränderung der Schleimhaut bei Fibrom. s. bei Endometritis S. 444.

Der erwähnte myomatös-hypertrophische Uterus war 21 cm lang, 13—14 cm dick, 16—17 cm breit; die äussere Form war im wesentlichen erhalten, die äussere Oberfläche glatt, während in die verlängerte Höhle mehrere Myomknoten vorsprangen.

Oedem: Johnstone, Ann. of gyn. 1888.

Cysten: Heer, Ueber Fibrocysten des Uterus, Diss. Zürich 1874 (mit Lit.); Lebec, Etudes sur les tumeurs fibro-kystiques et les kystes de l'utérus, Thèse de Paris 1880; Grosskopf, Z. Kenntn. d. Cystomyome d. Uter. Diss. München 1884 (mit Lit.); Fehling u. Leopold, Arch. f. Gyn. VII, 531, 1875; Müller, ebenda, XXX, 249, 1887; — mit Cylinderepithel: Babes, Chir. Ctbl. IX, 212, 1882; Diesterweg, Ztsch. f. Geb. u. Gyn. IX, 191, 1883; Hauser, Münch. med. Woch. 1893, No. 10 (Drüsenschläuche inmitten eines kleinen subserösen Fibromyoms; Keimverirrung).

Teleangiectat. und cavernöse Fibromyome: Leopold, Arch. f. phys. Hlk. 1873, S. 414; Fränkel u. Schuchardt, Arch. f. Gyn. XIX, 277, 1882; Rosemann, Myoma uter. cavern. Diss. Würzburg 1890.

Krebsmetastase: Schaper, Virch. Arch. 129, S. 61, 1892 (mit Lit. über krebsige Degen. überhaupt); Ehrendorfer, Arch. f. Gyn. 42, S. 255, 1892 (Ueber das gleichzeit. Vorkommen von Myofibrom u. Carc. d. Gebärm.).

Perforationen von Myomen: Literatur zusammengestellt bei Schröder-Hofmeier, Lehrb. S. 296.

Metastasen von Myomen: Klebs, Allg. Path. II, 704, 1889; Krische, Fall v. Fibromyom d. Uterus mit multiplen Metastasen bei einer Geisteskranken, Diss. Göttingen 1889.

Veränderungen der Tuben u. Ovarien bei Myomen d. Uterus: Bulius, Ztsch. f. Geb. u. Gyn. 23, S. 258, 1892.

Aetiologie der Fibromyome: Virchow, l. c.; Cohnheim, Allg. Pathol. I, 744, 1882; Winkel, Lehrb.; Schumacher, Ein Beitr. z. Aetiol. d. Uterusfibromyome, Diss. Basel 1889; Fehling, Gyn. Ctbl. 1890, No. 29 (bei Ledigen häufiger); Leopold, Arch. f. Gyn. 38, S. 1, 1890; Engeström, X. Intern. med. Congr. III, 8, S. 258, 1891 (betont die Möglichkeit erblicher Anlage); Uter, Gyn. Ctbl. 1891, S. 689 (Fibromyombildung als Folge chronischer Endometritis).

Rhabdomyome: O. Weber, Virch. Arch. 39, S. 222, 1867; Anderson u. Edmansson, Nord. med. Ark. I, No. 4, Ref. J.-Ber. v. Virch. u. Hirsch, 1869, I, 187 (Rhabdomyoma myelogenes [riesenzellig] cysticum polyposum); Bystrumoff u. Eckert, Studnew's Journ. 1874, p. 442 (russisch); Pernice, Virch. Arch. 113, S. 46, 1888 (derselbe fand Glycogen u. Amyloid in den Primär-Tumoren). In allen Fällen trat der Tod durch Recidive ein, welche nach der Exstirpation bald erschienen. So war es auch in einem von mir beobachteten Falle, der eine 23jähr. Jungfrau betraf. Im Juni 1878 wurde ein von der Portio vagin. ausgehender lymphangiectatischer, fibromyomatöser Doppelpolyp, zusammen kinderfaustgross, exstirpirt, im Juli 1879 starb die Patientin mit einem mannskopfgrossen Recidiv am Uterus und Lig. latum von sarcomatöser Natur. Doppelseitige Hydronephrose, eiterige Endometritis und Peritonitis, Thrombose der Femoralis sin. mit Embolien in Lungenarterien. Vergl. auch die bei polypösen Sarcomen angegebene Literatur.

Von cystischen Geschwülsten des Uterus sind schon früher die cystischen Polypen, die Cystadenome, die cystischen Fibromyome (fibrocystischen Geschwülste) und Sarcome erwähnt worden und damit ist die Liste der einfachen Cysten wohl erschöpft, da sich alle beschriebenen in eine dieser Gruppen unterbringen lassen, es bleiben deshalb nur noch die Dermoidcysten zu erwähnen, deren Vorkommen in Gestalt von Polypen mehrfach in der Literatur angegeben worden ist.

Dermoidcysten: Wagner, Arch. f. phys. Hlk. 1857, S. 247 (mit Lit.).

Regressive Ernährungsstörungen.

Unter zweierlei physiologischen Verhältnissen treten regressive Vorgänge am Uterus auf, nach dem Climacterium und im Puerperium, welche aber beide auch für die Pathologie von Bedeutung sind.

Der senile Uterus hat nur ein Gewicht von etwa 20—30 g, seine Gestalt ist besonders durch Schwund der Portio verändert, die Höhle ist verkleinert, wenn nicht durch eine starke Verengerung des Orificium internum eine Retentionserweiterung der Corpushöhle bedingt ist, durch welche die Trennung in zwei Höhlen (Ut. bicameratus vetularum) besonders augenfällig gemacht wird. Die Wand ist verdünnt, derb aber schlaff, trocken, sie besteht fast ganz aus Bindegewebe mit dickwandigen, engen, atheromatösen und verkalkten Arterien, die Schleimhaut ist ebenfalls dünn, abgeglättet, indurirt, ihre Epithelzellen haben die Flimmern mehr oder weniger vollständig verloren. In ausgesprochener Weise pflegt diese Atrophie erst nach dem 60. Jahre hervorzutreten, aber dies spricht doch nicht gegen die Annahme, dass das Aufhören der Ovulation ihre Hauptursache ist, da diese auch nach dem Aufhören der Menstruation noch bestehen kann, wie die nach der Menopause noch beobachteten Schwangerschaften beweisen. Bei nicht wenigen Frauen bleibt die gewöhnliche Involution ganz aus, da chronische Entzündungen, Lageveränderungen, Geschwulstbildungen etc. ihren Eintritt hindern können und thatsächlich auch oft hindern.

Ganz ähnliche Atrophien kommen auch in jüngeren Jahren vor, wobei dann ebenfalls eine Unterbrechung der Ovulation eine Hauptrolle zu spielen pflegt, so dass man mit Recht von einer vorzeitigen Senescenz reden kann. Am klarsten tritt der Zusammenhang bei derjenigen Atrophie des Uterus und schliesslich der gesammten Genitalien hervor, welche sich an die doppelseitige Entfernung der Eierstöcke (Castration) anschliesst. Es könnte auffällig erscheinen, dass bei doppelseitiger Tumorbildung in den Ovarien nicht auch Uterusatrophie auftritt, aber die bekannten Fälle von Schwangerschaft trotz doppelseitiger Tumoren beweisen, dass dabei doch noch Reste functionstüchtigen Gewebes vorhanden sein können. Auch die nach Infectionskrankheiten auftretenden Atrophien werden mit Ovarialstörungen in Zusammenhang gebracht, desgleichen kann bei den durch Diabetes bedingten auf die dabei ebenfalls vorkommende Ovarialatrophie hingewiesen werden. Die bei Morb. Addisonii und Morb. Basedowii gefundenen Atrophien können auf nervöse Einwirkungen zurückgeführt werden, ebenso wie die bei Paralyse der unteren Extremitäten beobachteten. Eine mechanische Atrophie kann durch Druck von Geschwülsten (wobei aber in anderen Fällen auch Hypertrophie), durch Retention von Secret bei alten Frauen (Verdünnung der Wand bis zum Platzen), durch Elongation und durch Flexion (in der Nähe des Orificium internum) u. s. w. bedingt sein, bei manchen Frauen ist überhaupt kein Grund ersichtlich. Ein Theil dieser Atrophien kann mit dem Aufhören der Ursache auch wieder sich ausgleichen.

Bei vielen sonst nicht erklärlichen Atrophien müssen sicherlich vorausgegangene Puerperien angeschuldigt werden.

Die puerperale Involution (s. S. 410) ist nach neueren Untersuchungen nicht durch gänzlichen Schwund von Mukelfasern, sondern nur durch Grössenabnahme der vorhandenen bedingt. Während dieser Rückbildung erscheint der Uterus stets schlaff, weich und diese physiologische Marcidität schwindet frühestens gegen Ende des 2. Monats. Es kann aber die Weichheit auch weit über diese Zeit hinaus sich erhalten und die Masse des Uterus über die normale Grenze hinaus abnehmen. Dann handelt es sich um eine verzögerte bezw. um eine Hyper-Involution. Eine solche kommt unter sonst ganz normalen Verhältnissen vor bei zu lange fortgesetzter Lactation, bei zu schnell

Fig. 120.

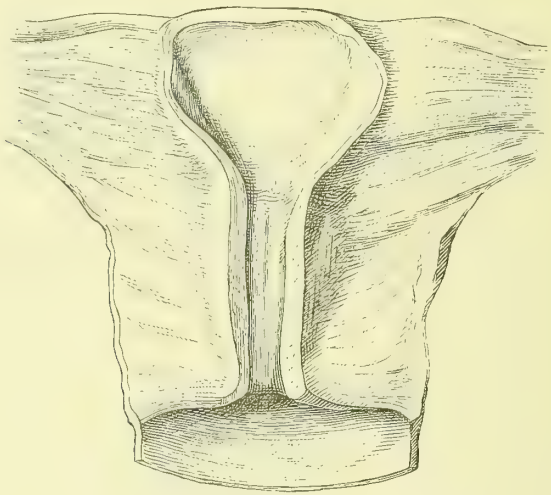

Atrophischer Uterus einer 48jähr. Frau, welche 1mal geboren hat. Nat. Gr. Die Atrophie betrifft besonders das Corpus.

wiederholten Geburten, schlechtem Ernährungszustande überhaupt, sie macht der Norm Platz, sobald die Lactation aufhört, der Ernährungszustand verbessert wird. Der Uterus ist dabei schlaff, dünnwandig, seine Höhle von normaler Weite (excentrische Atrophie) oder auch verengt (concentrische A.). Am häufigsten aber tritt eine abnorme Involution, eine puerperale Atrophie (Fig. 120) ein, wenn Erkrankungen, besonders puerperale im engeren Sinne aufgetreten waren. Auch hierbei mag zuweilen eine Ovarialatrophie das Primäre sein, aber von grösserer Bedeutung sind direkte Schädigungen der Schleimhaut und der Muskulatur des Uterus. Bei der puerperalen Atrophie gehen Muskelzellen gänzlich zu Grunde und zwar sowohl durch direkte Necrose wie durch hyaline und fettige Degeneration. Letztere wurde früher für die ausschliessliche Degenerationsform gehalten, aber mit Unrecht. Wie die Muskeln des Uterus so gehen auch diejenigen der Media der Arterien, wenn auch weniger häufig, die gleichen Umwandlungen (bes.

Necrose und hyaline Degeneration) ein und durch all dies entsteht die eigentliche pathologische Marcidität, welche übrigens auch bei alten Frauen, aber wie es scheint nur bei Multiparen mit ganz den gleichen Veränderungen und als Grundlage der Apoplexia uteri (s. S. 427) vorkommt.

Da handelt es sich also schon nicht mehr um einfache Atrophie, sondern um complicirte Vorgänge, bei denen auch partielle Necrose betheiligt ist. Eine solche kann auch noch in anderen Formen und aus anderen Ursachen sowohl an der Schleimhaut wie an dem Myometrium zustande kommen. Die Necrosen mit folgender gangränöser Zersetzung, wie sie ausser bei Geschwülsten besonders auch als Drucknecrose und -gangrän nach schweren Geburten in grösserer oder geringerer Ausdehnung vorkommen können, sind früher schon an geeigneten Orten erwähnt, ferner werden später bei den Lageveränderungen noch Geschwüre an vorgefallenen Theilen beschrieben werden, welche durch Abstossung oberflächlicher necrotisch gewordener Gewebstheile entstanden sind. Hier bleiben daher nur noch einige Besonderheiten zu erwähnen.

Dahin gehören Verschorfungen aliquoter Theile der Schleimhaut oder selbst der ganzen Schleimhaut mitsammt einem Theil der Muskelhaut durch ätzende Substanzen. Es ist besonders der neuerdings vielfach in Anwendung gebrachte Chlorzinkstift, der solche schwere Verätzungen machen kann. Das Chlorzink wirkt direkt mortificirend, aber bei den tiefgreifenden Zerstörungen hat man auch eine schnell eintretende Gerinnung des Blutes in den Gefässen als Erklärung für den Gewebstod herangezogen. Die necrotischen verätzten Partien können durch eine demarkirende Entzündung losgelöst und während des Lebens ausgestossen werden, worauf dann eine Vernarbung eintritt, durch die aber wieder Stenose mit ihren Folgen bewirkt werden kann.

Es gehört ferner hierher eine allerdings nur sehr selten beobachtete aus Necrose hervorgegangene Geschwürsform, das phagedänische Geschwür Clarke's, welches hauptsächlich an der Portio, einseitig oder an beiden Lippen vorkommt, aber von Förster auch am Orificium internum gesehen worden ist. Die Beschreibungen, welche bisher von diesem Geschwür geliefert wurden, stimmen nicht mit einander überein. In älteren Beschreibungen wird von einem zottigen, missfarbenen Grund des Geschwüres, von gangränösem Zerfall der Gewebe, von Zerstörung der Portio, der Cervix, von Uebergreifen auf Blase und Mastdarm gesprochen, aber sicher liegen den Beschreibungen Fälle zu Grunde, welche zum Theil wenigstens zu den Carcinomen gehören. Klebs hat ein Geschwür beschrieben mit verdickter und verhärteter Umgebung, an dessen Grenze das normale Epithel mit scharfem Rand aufhörte, in dessen Grund weder zellige Infiltration, noch epitheliale Neubildung, sondern nur mässige fettige Degeneration glatter Muskelzellen zu finden waren und das er mit dem Ulcus corrosivum des Magens vergleicht. Auch ätiologisch meinte er an eine Aetzwirkung des Secretes denken zu müssen. Browicz hat dagegen in einem Falle, wo nur eine einfache oberflächliche Necrose, noch kein eigentliches Geschwür vorhanden

war, durch Endarteriitis verschlossene Gefässe gefunden und sieht darin, nicht in einer Aetz- oder Verdauungswirkung der Secrete, die Ursache der Veränderung. Von sonstigen Geschwüren sind die erosiven, die puerperalen, die diphtherischen, krebsigen, tuberculösen, syphilitischen schon an anderen Orten erwähnt worden. Zu letzteren sei nur noch hinzugefügt, dass der Schanker (weiche Schanker) viel häufiger als die Initialsklerose an der Portio vorkommt und dort wie auch im Cervicalkanal und selbst, wenn auch selten, im Corpus zu Narbenbildung führen kann.

Von den am Uterus vorkommenden degenerativen Veränderungen sind gleichfalls die wichtigsten schon früher oder kurz vorher genannt. So die schleimigen, colloiden, hyalinen Degenerationen der Oberflächen- und Drüsenepithelzellen besonders bei entzündlichen Veränderungen, die schleimigen und hyalinen Degenerationen des Bindegewebes, die hyalinen und fettigen Degenerationen der Muskeln. Die letzten kommen auf die subserösen Schichten beschränkt bei eitriger Perimetritis vor, mit Necrose vereint bewirken sie die Marcidität nach dem Puerperium wie unter sonstigen Verhältnissen, die graugelbliche, gelbröthliche Färbung der mürben, wie Butter schneidbaren, mit der Sonde leicht zu durchstossenden Uterussubstanz. Betreffs der Verfettung ist noch zu bemerken, dass man nicht nur in den Muskeln, sondern auch im Zwischengewebe, ja hier oft noch mehr Fetttröpfchen findet, sowohl bei der Involutionsverfettung wie bei Infectionskrankheiten und bei der Phosphorvergiftung, bei der aber Verfettung kein durchaus nothwendiger Befund ist. Das interstitielle Fett darf wohl als auf dem Wege der Resorption begriffen angesehen werden. Ob und in welcher Weise ein Wiederersatz degenerirter Muskeln bei der nicht unmöglichen Heilung vieler dieser Affectionen stattfindet, ist noch zu untersuchen, Neubildung von Muskelzellen ist noch nicht sicher nachgewiesen. Es bleibt von Degenerationen am Uterus noch die amyloide zu erwähnen, welche meist nur in geringer Ausdehnung und nur an den Gefässen vorkommt, aber von Virchow auch an den Muskeln beobachtet worden ist, welche sich makroskopisch durch ihre derbe glänzende Beschaffenheit auszeichneten. Ihr Vorkommen in myomatösen Geschwülsten ist früher erwähnt worden.

Klob, l. c. S. 205; Fritsch, in Hdb. d. Frauenkrkh. I, 1886.

Atrophie nach Castration: Glaevecke, Arch. f. Gyn. 35, S. 1, 1889; Krukenberg, Ctbl. f. Gyn. 1890, S. 456 (experimentell, Verlust der Flimmern des Epithels); — nach Infectionskrankheiten: Gottschalk, Volkm. Slg. klin. Vortr. 1892; — bei Diabetes: Hofmeier, Berl. klin. Woch. 1883, No. 42; Cohn, Ztsch. f. Geb. u. Gyn. XIV, 194, 1888; Nebel, Gyn. Ctbl. 1888, No. 31; Lecorché, Du diabète, 1886; — durch Morphium: Levinstein, Gyn. Ctbl. 1887, No. 40 u. 52; — bei Paralyse: Scanzoni, Lehrb. d. Krkhtn. d. w. G. 4. Aufl. I, S. 82, 1867; — nach dem Puerperium: Frommel, Ztsch. f. Geb. u. Gyn. VII, 305, 1882; Simpson, Edinb. med. Journ. 1883, I, 961; Nielsen, Gyn. og Obst. Midd. V, u. Ctbl. f. Gyn. 1884, S. 700; Thorn, Ztsch. f. Geb. u. Gyn. XVI, 57, 1889; Kleinwächter, ebenda, XVI, 144, 1889 (bei Morb. Basedowii), u. XVII, 43, 1889 (Lit.); Dittrich, Ztsch. f. Hlk. X, 1889.

Necrose (u. Degenerationen): Dittrich, l. c., u. Prag. med. Woch. 1890, No. 20 (schliesst daraus, dass er in einem hochgradig marciden virginalen Uterus keine Ne-

crose fand, dass der Befund von Necrose das untrügliche Zeichen stattgehabter Geburt sei, — Fehlen derselben allerdings kein Zeichen der Jungfrauschaft, da die Necrose nur bei nicht normalem Verlauf der Geburt und des Wochenbetts eintritt).

Verätzung: Dumontpallier (u. Cornil), Gaz. d. hôp. 1890, p. 521 (Gerinnung in den Gefässen); Schäffer, Gyn. Ctbl. 1891, S. 383.

Geschwüre: Terrillon, Rev. obst. et gyn. VI, 5, 1890.

Phagedänisches Geschwür: Clarke, Observ. on the diseases of femal. II, 185, 1821; Förster, Lehrb. II, 447, 1863; Klebs, Hdb. I, 2, S. 874, 1876; Browicz, Przeglad lek. 1887 (mit Abb.), ref. Virch.-Hirsch's J.-B. 1887, II, 701, u. Ctbl. f. Gyn. 1888.

Schanker: Mougenc de St. Avid, Etude sur le chancre non infect. de l'ut. Thèse de Paris 1885/86, No. 167 (47 Fälle); Rasumow, Viertelj. f. Derm. u. Syph. VII, 1880, u. Virch.-Hirsch's J.-B. 1890, II, 620.

Hyaline und fettige Degeneration: Dittrich l. c.; Beneke, Virch. Arch. 99, S. 90, 1885.

Amyloide Degen.: Virchow, sein Arch. XI, 188, 1857, und die S. 497 und 498 angegebene Literatur.

Veränderungen der Lage und Gestalt.

Der normale Uterus besitzt im normalen Körper weder stets die gleiche Lage im Ganzen, noch das gleiche gegenseitige Lageverhältniss seiner beiden Abschnitte; beide ändern sich nicht nur mit der Aenderung der physiologischen Zustände des Uterus selbst, sondern besonders auch unter Einwirkung der Umgebung, sowohl der muskulösen Apparate des Beckenbodens wie des Mastdarms und der Blase mit ihren wechselnden Füllungszuständen. Als mittlere normale Lage betrachtet man jetzt einen gewissen Grad von Anteflexion d. h. eine Neigung der Corpusachse nach vorn (ventralwärts), so dass sie mit der Cervixachse einen nach vorn offenen Winkel bildet. Diese Lage ist schon in der Krümmung des embryonalen Genitalstranges vorgebildet; sie schwindet mit der Füllung der Blase, durch welche der Uterus so aufgerichtet werden kann, dass er mit der Beckeneingangsebene einen rechten Winkel bildet. Eine pathologische, absolut abnorme Lagerung ist vorhanden, wenn dieselbe ohne jedes physiologische Vorbild ist, eine relativ abnorme, wenn die vorhandene den bestehenden physiologischen Zuständen nicht entspricht, wenn der Uterus durch Veränderungen seiner Wand oder seiner Umgebung die Fähigkeit, den jeweiligen physiologischen Verhältnissen sich anzupassen, verloren hat. Es ist dabei wichtig, ob der Uterus in seiner Stellung fixirt ist oder nicht. Im ersteren Falle ist die Abnormität auch nach dem Tode noch nachzuweisen, im anderen oft nicht, da nach dem Tode die Lage sich ändern kann (es tritt häufig Rückwärtslagerung ein), so dass hier die klinische Untersuchung den Ausschlag geben muss. So ist denn auch ein grosser Theil der jetzigen Kenntnisse von den Lageveränderungen des Uterus weniger den Anatomen als den Klinikern zu danken, wie denn überhaupt diese Störungen ein so vorwiegend klinisches Interesse haben, dass eine ausführliche Darlegung den Lehrbüchern der Gynäkologie überlassen bleiben muss. Man kann folgende Veränderungen der Lage, welche grösstentheils auch mit einer solchen der Gestalt verbunden sind, unterscheiden: 1. Verlagerung des ganzen Uterus parallel zu

seiner normalen Axenlage nach vorn, hinten, seitlich (Ante-Retro-Lateroposition); 2. Neigung der Uterusachse nach vorn, nach hinten oder nach der Seite (Ante-Retro-Lateroversion); 3. Neigung der Corpusachse gegenüber derjenigen der Cervix nach einer der drei genannten Richtungen, so dass beide ungewöhnliche, nach vorn, hinten oder seitlich offene Winkel bilden (Ante-Retro-Lateroflexion); 4. Senkung, bezw. Tiefertreten des Uterus im ganzen oder einzelner Theile (Descensus resp. Prolaps); 5. Höhertreten des Uterus (Elevation) meist mit Verlängerung desselben (Elongation) verbunden; 6. Drehung des Uterus um seine Längsachse (Torsion); 7. Einstülpung des Fundus bezw. gänzliche Umstülpung des Uterus (Inversion); 8. Lagerung des Uterus in einem Bruchsack (Hysterocele). Sehr häufig sind gleichzeitig mehrfache Lageabweichungen vorhanden; viele derselben kommen sowohl am graviden und puerperalen wie am ruhenden Uterus vor.

1. Die Hauptursachen für die Positionsänderungen des Uterus sind einerseits Druck (von Geschwülsten, Exsudatmassen, Blutergüssen etc.), andererseits Zug (von schrumpfenden Pseudoligamenten, indurirendem Bindegewebe). Für die häufigeren Antepositionen kommen ausser allerhand Geschwülsten in der hinteren Wand des Uterus selbst und in den Nachbarorganen Anhäufungen von Flüssigkeiten, insbesondere auch Blut (Haemotocele retrouterina), wohl auch von Darmschlingen bei der Enterocele vaginalis (wenn auch nicht nothwendig), in der Excavatio recto-vesicalis in Betracht. Seltener wirkt hier Zug von vorn, von schrumpfendem Bindegewebe ausgeübt, während bei den Retropositionen grade der Zug peri- und parametritischer Bindegewebsmassen häufiger wirksam ist, als der Druck von Uterusgeschwülsten der vorderen Wand oder der Blase oder von der ausgehnten Blase selbst. Bei der seitlichen Verschiebung treten alle primär oder secundär im Ligamentum latum liegenden Geschwülste und ebenso einseitige parametritische Veränderungen in Wirksamkeit. Bei letzteren kann durch das Exsudat zunächst eine Verschiebung nach der gesunden Seite, dann mit der Ausbildung des schrumpfenden Bindegewebes eine solche nach der kranken Seite eintreten; ist von vornherein ein indurativer Prozess vorhanden, so tritt auch die Verschiebung sofort nach der kranken Seite ein. Eine Lateroposition — und zwar eine häufige, wenn auch oft nur geringfügige — kann durch angeborene Störungen bewirkt werden: Kürze eines Ligamentum rotundum bei gleichzeitiger Kürze der entsprechenden Tuba und des Lig. ovarii, auch abnorme Faltenbildungen am Peritoneum. Es scheint, dass eine Bevorzugung einer Seite (nach einigen Autoren der rechten) bei diesen extramedianen Verschiebungen nicht zu erweisen ist. Viele Positionsänderungen sind mit Flexionen verbunden.

2. Unter den Versionen sind die Ante- und Retroversionen die wichtigsten, wenn auch die Lateroversionen keineswegs selten sind. Die häufigsten sind die Retroversionen, bei denen noch eine Anteflexion erhalten sein kann, häufig aber eine Retroflexion vorhanden ist. Das hintere Scheidengewölbe ist dabei vertieft, das vordere abgeflacht, mehr oder weniger verstrichen, die vordere Uteruswand ausgezogen,

länger und dünner (bis um die Hälfte) wie die hintere. Das Peritoneum kann an der vorderen Wand ungewöhnlich weit, selbst bis in die Nähe des äusseren Muttermundes herunterneigen. Nach längerem Bestand findet man die Cervicalschleimhaut regelmässig verändert, verdickt, aufgelockert, mit Cysten besetzt. Man kann 3 Grade von Retroversion unterscheiden, je nachdem der Fundus gegenüber vom äusseren Muttermunde höher, gleich oder tiefer steht. Die Version kann auch den schwangeren Uterus betreffen, sie ist auch beim nicht schwangeren oft eine vorübergehende Lageveränderung, kann aber auch durch perimetritische Verwachsungen fixirt werden.

Eine wichtige Rolle spielen bei ihrer Entstehung Geburt und Wochenbett, unter den begünstigenden Umständen sind Harn- und Kothverhaltungen sowie Rückenlage zu nennen. Lockerheit der Verbindungen, Starrheit und Schwere des Uterus sind die nächsten Ursachen. Durch Fall auf das Gesäss kann eine Retroversion auch plötzlich entstehen.

Bei den Anteversionen, bei welchen der Uterus starrer, weniger beweglich ist und grade gestreckt der Ebene des Beckeneingangs mehr oder weniger parallel liegt, spielt Schwangerschaft eine weit geringere Rolle, wie bei der vorigen, wenngleich auch hier mangelhafte Rückbildung besonders nach Aborten ätiologisch nicht unwichtig ist. Demgemäss ist der Prozentsatz der Nulliparen bei den Anteversionen ein grösserer als bei den Retroversionen. Dagegen sind entzündliche Prozesse in der Uteruswand, Verdickung des Corpus von grösserer Bedeutung, neben parametritischen Schrumpfungen an der hinteren Seite. Auch bei den Anteversionen kommt Fixation durch perimetritische Verwachsungen am Fundus vor. Die Anteversion kann mit Anteflexion combinirt sein.

Am schwangeren Uterus kommt eine Anteversion (und -flexion) infolge von Schlaffheit der Bauchdecken vor.

Eine Lateroversion, meist mit Torsion verbunden, so dass das eine Ovarium nebst Tube im Douglas'schen Raum liegt, das andere über den Beckeneingang hervortritt, kann durch para- und perimetritische Veränderungen sowie durch Eierstocksgeschwülste erzeugt werden, aber auch angeboren vorkommen, besonders links.

3. Auch unter den Flexionen sind wieder die nach hinten (Retroflexionen) nicht nur die häufigsten, sondern auch wirklich sehr häufig. Der Körper des Uterus kann dabei tief, häufig etwas nach links abweichend, in die Excavatio recto-uterina hineintreten, welche ihn schliesslich umfassen kann wie eine Gelenkpfanne den Gelenkkopf. Die Stellung des Fundus kann tiefer sein als bei Anteflexionen, doch ist darum der in der Regel in der Gegend des inneren Muttermundes liegende Winkel nicht nothwendig kleiner als bei jenen, da meist der Cervicaltheil und besonders der äussere Muttermund höher tritt, so dass dieser hinter der Symphyse steht. Das vordere Gewölbe der in den schwersten Fällen senkrecht verlaufenden Scheide kann dabei so vollständig verschwinden, dass die Scheidenoberfläche direkt in diejenige der Cervix übergeht, während das hintere Gewölbe nur noch

mehr vertieft ist. Auch die bei der Version schon erwähnte Verdünnung der vorderen (convexen) Wand (Fig. 121) ist noch stärker, die concave meist deutlich verdickt (nach Angabe einzelner Autoren verdünnt, selbst noch mehr als die vordere). Es kann die Retroflexion bei Nulliparen und selbst schon bei Neugeborenen vorkommen und grade da hat man gleichfalls Verdünnung der vorderen Wand, vermuthlich also eine angeborene, durch Entwickelungsfehler bedingte gefunden. Im übrigen spielt Schwangerschaft und Wochenbett unter den prädisponirenden Ursachen eine sehr grosse Rolle, sowohl als Ursache für Erschlaffung der Stützapparate, wie für entzündliche Vorgänge verschiedener Art. Die durch Onanie bewirkten Erschlaffungen der Gewebe, Geschwülste, vordere Fixationen des Cervicaltheils und manche andere Dinge sind von ätiologischer Bedeutung. Mit totalem Prolaps des Uterus ist häufig Retroflexion verbunden (s. Fig. 121).

Fig. 121.

Retroflexion des Uterus. Sagittalschnitt. $\frac{1}{2}$ nat. Gr.
Starke Vergrösserung; Verdünnung der convexen Wandseite.

Nicht selten ist Retroflexion in den ersten Monaten der Schwangerschaft vorhanden, wobei es sich wohl meist um Schwangerschaft in einem schon vorher nach hinten verlagerten Uterus handelt. In der Regel richtet sich der Uterus mit fortschreitender Vergrösserung von selbst auf, geschieht dies nicht, so wird er in der Excavatio rectouterina eingeklemmt (Incarceratio uteri gravidi retoflexi).

Von einer Anteflexion spricht man, wenn der Uterus durch die Füllung der Blase nicht mehr die physiologische Aufrichtung erfährt oder wenn der Knickungswinkel kleiner als ein rechter ist. Die Portio vaginalis kann regelmässig stehen, aber auch gegen die hintere Scheidenwand angepresst sein. Auch hier ist die Wanddicke an der Knickungsstelle oft grösser als an der hinteren (convexen) Seite. Bei der Entstehung spielen abnorme hintere Fixationen des Cervicaltheils eine hervorragende Rolle, mag es sich um para- und perimetritische Schrumpfungen und Verwachsungen oder um angeborene Kürze der Douglasschen Falten oder abnorme Faltenbildung handeln, aber auch durch vordere Verwachsungen des Corpus mit der Blase kann eine Anteflexion

zustande kommen. Bei der puerilen Form spielt Kürze der vorderen Scheidenwand eine prädisponirende Rolle. Daneben sind abnorme Zustände im Uterus selbst, vermehrte Biegsamkeit, Geschwulstbildung von Bedeutung. Die Bauchpresse wirkt bei den Anteflexionen wie bei den Retroflexionen bei der Entstehung der Beugungen erheblich mit. Beim schwangeren Uterus kommen starke Anteflexionen mit Abknickung am unteren Uterinsegment oberhalb der Symphyse vor (Hängebauch), besonders wenn eine starke Diastase der graden Bauchmuskel (Dehnung der Linea alba) vorhanden ist. Es kann dabei das Corpus direkt unter der in der Regel stark verdünnten Haut fühlbar sein. Betreffs der Lateroflexionen gilt im wesentlichen das bei den Versionen Gesagte.

Ueber die Frage, welche Beschaffenheit die Uteruswand an der Knickungsstelle darbietet, gehen die Angaben der Untersucher in auffälliger Weise auseinander. Die einen wollen Atrophie der Muskulatur oder gar der elastischen Elemente, Verschluss der Blutgefässe gefunden haben, während andere Virchow zustimmen, welcher die Muskeln und Gefässe intact, nur das Gewebe anämisch fand. Letztere Befunde, welche die Regel darstellen, beweisen, dass jedenfalls nicht primäre Wandveränderungen die wesentlichen Ursachen der Flexionen sind, obgleich die Möglichkeit einer solchen Entstehung aus jenen Fällen erschlossen werden kann, wo ausnahmsweise nicht in der Gegend des inneren Muttermundes, sondern mehr im Cervicaltheil oder (selten) im Corpus an einer schwieligen Partie der Knickungswinkel sich befindet. Von der Schleimhaut gab Virchow an, dass sie sich an der Knickungsstelle sehr früh verdicke, weiss und sehnig werde und dass das ganze Orificium internum sich mit Retentionscystchen umlagere zu einer Zeit, wo die übrige Schleimhaut des Körpers und Halses noch frei sei. Klebs sieht in dem Druck, welchen diese Cystchen auf die Muskulatur ausüben, die Ursache der von ihm angenommenen Atrophie der Muskelfasern, während Rokitansky mehr auf die Lockerung und den Schwund einer submucösen Bindegewebsschicht Nachdruck legt. Winkel dagegen behauptet, dass er die Schleimhaut am Knickungswinkel weder verdickt noch sonst wesentlich verändert gefunden habe, dass aber allerdings im anstossenden Cervicaltheil Nabothseier vorhanden gewesen seien. In dem abgebildeten Präparat (Fig. 121) ist die Muskulatur sehr wohl erhalten, während dieselbe in einem anderen Präparat der hiesigen Sammlung stark atrophisch und durch Bindegewebe ersetzt ist. Die Schleimhaut zeigt an beiden keine Cysten in der Gegend des Knickungswinkels.

Bei allen Flexionen, insbesondere aber bei Retroflexionen treten secundäre Veränderungen am Körper des Uterus auf, welche ihre Grundlage in der durch die Knickung bewirkten Stauungshyperämie haben. Im muskulösen Theil der Wand stellt sich eine Verdickung durch Bindegewebsneubildung ein, welche neben der Vergrösserung auch eine mehr rundliche Gestaltung des Uteruskörpers bewirkt, an der Schleimhaut sind häufig entzündliche Veränderungen vorhanden. Waren schon vorher Erkrankungen der Schleimhaut oder der Muskelwand da, so

werden dieselben durch die Circulationsstörung unterhalten. Der normale Ablauf der menstruellen Vorgänge sowie bei dem retoflectirten schwangeren Uterus des Schwangerschaftsprozesses wird begreiflicherweise gleichfalls in hohem Maasse beeinträchtigt.

Aber auch Nachbarorgane können geschädigt werden: Druck auf die Blase, auf die Ureteren, auf den Mastdarm. Letzteres ist deshalb besonders wichtig, weil dadurch der Koth oberhalb der Druckstelle sich staut, der nun seinerseits wieder in einem Circulus vitiosus den Körper nur noch tiefer in die Excavation hineintreibt. Der Druck des

Fig. 122.

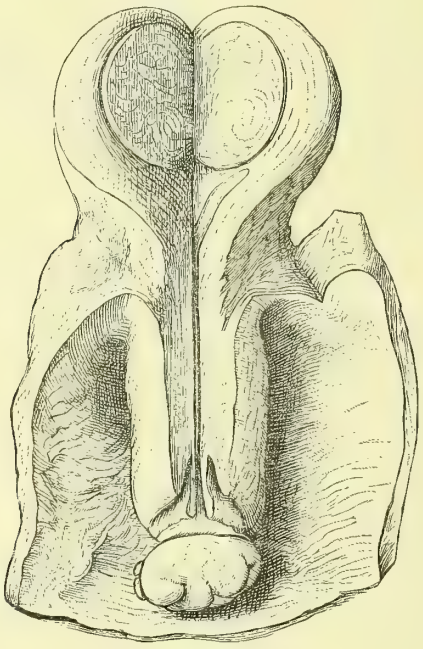

Hypertrophie der Portio vaginalis mit folliculärer Hypertrophie der hinteren Lippe, Fibromyom im Corpus am Fundus. Nat. Gr.

retroflectirten Uterus auf den Mastdarm und in zweiter Linie auf die Hinterwand der Scheide kann so gross werden, dass schliesslich eine Perforation mit Prolaps eintritt. Solche Fälle sind auch vom schwangeren Uterus bekannt geworden.

4. Unter der Bezeichnung Uterusprolaps pflegt man abnorme Tieflagerungen des ruhenden (Prolapsus uteri), des schwangeren (Pr. ut. gravidi) oder des puerperalen (Pr. ut. puerperalis) zusammenzufassen, welche nicht nur den Uterus im Ganzen, sondern theilweise auch nur sein Orificium externum betreffen, dessen Tieferlagerung bei normaler oder nahezu normaler Stellung des Fundus natürlich nur möglich ist durch eine entsprechende Verlängerung des ganzen Uterus, welche im wesentlichen den Cervicaltheil betrifft. Somit lassen sich

zunächst zwei Gruppen von Prolapsen trennen, der Prolaps ohne (einfacher Prolaps) und der Prolaps mit Cervixhypertrophie (complicirter Prolaps). Eine durchgehende Scheidung ist dadurch freilich nicht gegeben, da klinische Beobachtungen gezeigt haben, dass eine Hypertrophie wieder rückgängig werden und dadurch aus einem complicirten ein einfacher Uterusprolaps entstehen kann. Das ist sowohl dann möglich, wenn bei der Cervixhypertrophie auch der Fundus tiefer steht (complicirter Corpusprolaps), als auch dann, wenn nur das Orificium externum eine Verschiebung nach unten erfahren hat (Cervixprolaps). Bei allen Formen kann die Grösse der Verlagerung des Orificiums wie des Fundus verschieden sein, so dass sich danach wieder Unterarten trennen lassen, die, wenn sie auch nur graduell von einander verschieden sind und in bestimmter Reihenfolge in einander übergehen können, doch zweckmässig zur leichteren Verständigung mit besonderen Bezeichnungen versehen werden. Man spricht sonach von Descensus, wenn das Orificium externum nahe dem Beckenausgang

Fig. 123.

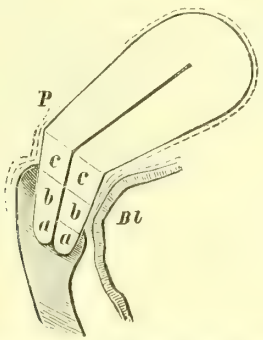

Dreitheilung des Cervix uteri nach Schröder.

steht, von Prolapsus incompletus, wenn ein Theil des Uterus aus den äusseren Genitalien (dem Beckenausgang) herausgetreten ist, und von Prol. completus, wenn auch der Fundus ausserhalb des Beckenausganges liegt.

Weitere Verschiedenheiten werden durch das Verhalten der Scheidenwand bedingt und dieses ist, wie das verschiedene Verhalten der Uterusabschnitte zum guten Theil von der verschiedenen Aetiologie abhängig.

Es gibt eine Form von Cervixprolaps, bei der die Scheidenwand keinerlei Verlagerung erfahren hat, vielmehr die ganze Veränderung in einer Verlängerung desjenigen Theils der Cervix beruht, welcher frei in das Scheidenlumen hineinragt und welchen man als Scheidentheil im engeren Sinne bezeichnen kann (Hypertrophie der Portio vaginalis, Fig. 122). Schröder hat, nachdem früher schon Huguier eine Trennung der Cervix in 2 Abschnitte vorgenommen hat, eine Dreitheilung vorgeschlagen, welche er durch obenstehende Figur (123) erläutert hat. Ein Blick auf dieselbe ergibt, dass eine rein auf die

mit aa bezeichnete, frei in die Vagina hineinragende Partie beschränkte Hypertrophie keinerlei Einwirkung auf die Scheidenwandungen ausüben kann.

Anders, wenn der mit bb bezeichnete Theil, die Portio media, sich vergrössert (mediane Cervixhypertrophie). Dann wird zwar die hintere Scheidenwand wie vorher ausserhalb des Bereiches der wachsenden Partie liegen, nicht aber die vordere, deren oberes und unteres Ende, da das Wachsthum nach der Seite des geringsten Widerstandes, d. h. nach der Scheidenhöhle zu vor sich gehen wird, genähert werden, so dass die Wand, welche nicht nach der Blase zu sich vorwölben kann, vielmehr von der sich füllenden Blase ausgebuchtet wird, sich in die Scheidenhöhle vorwölben und schliesslich nach aussen vorfallen muss.

Fig. 124.

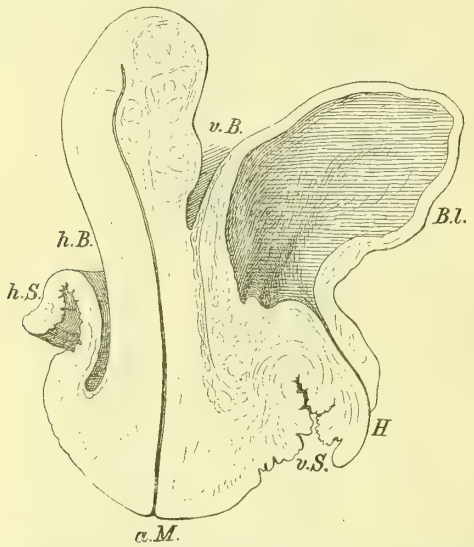

Supravaginale Cervixhypertrophie mit Scheidenprolaps, mehrere interstitielle Fibromyome in der vorderen Wand des Corpus. $^2/_3$ nat. Gr.
a. M. äusserer Muttermund, v. S. vordere, h. S. hintere Scheidenwand, v. B. vordere, h. B. hintere Bauchfelltasche, Bl. Harnblase, H Harnröhrenmündung.

Endlich bei einer Hypertrophie, welche wesentlich den obersten, ganz oberhalb der Scheidengewölbe liegenden (supravaginalen) Theil (cc) betrifft (supravaginale Cervixhypertrophie), muss der gleiche Vorgang auch für die hintere Wand zutreffen, so dass dann mit der zunehmenden cervicalen Vergrösserung, welche auch in diesem Falle nach der Scheide hin, als der Seite des geringeren Widerstandes erfolgt, ein Vorfall beider Scheidenwände zustande kommen muss. Dasselbe wird der Fall sein, wenn der Uterus, ohne dass eine besondere Cervixhypertrophie vorhanden wäre — er ist meist im Ganzen vergrössert — sei es durch Druck von oben, sei es durch Zug von unten (Tumoren der Vaginalportion) sich senkt und so eine gleichmässige Annäherung des uterinen Scheidenansatzes an den Introitus bewirkt.

Es gibt nun Fälle von Prolaps, welche, rein morphologisch betrachtet, einer oder der anderen der theoretisch abgeleiteten Formen entsprechen und es befinden sich darunter auch solche, bei welchen die Dislocation des Uterus im ganzen bezw. die durch eine Cervixhypertrophie bedingte Verlagerung des Cervicaltheils das Primäre ist und die Scheideneinstülpung das Secundäre, allein für die Mehr-

Fig. 125.

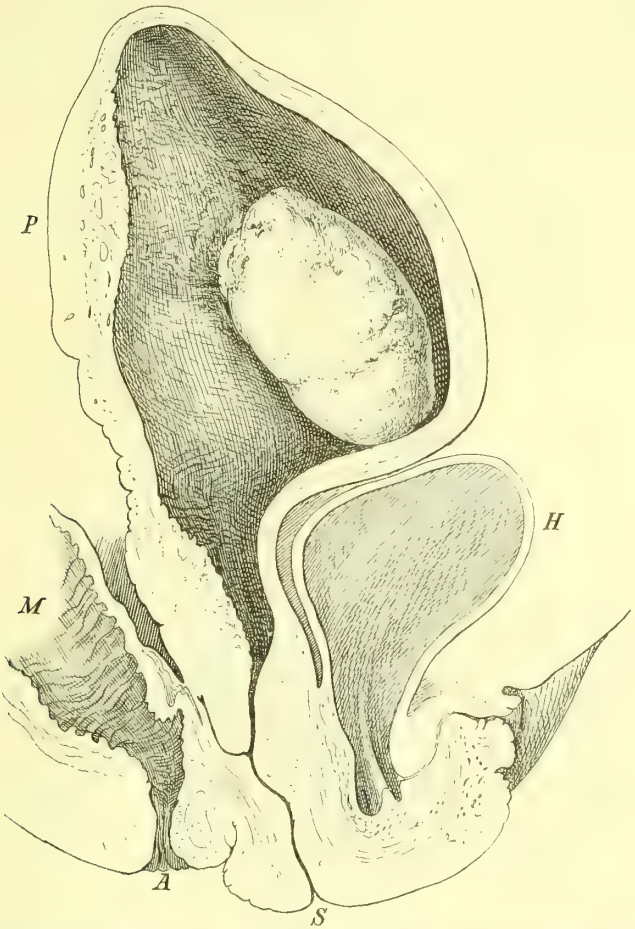

Prolapsus uteri puerperalis, Placentarpolyp. 5 Tage post partum. Sagittalschnitt. Sammlungspraparat. $^1/_2$ nat. Gr.
H Harnblase, M Mastdarm, A After, bei P Durchschnitt der Placentarstelle, S Scheide, vorn stärker, hinten weniger prolabirt.

zahl der Beobachtungen trifft das nicht zu, sondern hier sind zweifellos von vornherein Veränderungen an der Scheide, am Beckenboden, an den Uterusligamenten, kurzum an allen denjenigen Theilen vorhanden, welche dem Uterus seine normale Lage gewährleisten. Nichts aber ist mehr geeignet, eine Erschlaffung und mechanische Funktions-

untüchtigkeit dieser Theile zustande zu bringen, als Schwangerschaft und Geburt mit ihren Hyperämieen und Gewebslockerungen, ihren Dehnungen, ihrem Schwund des paravaginalen und des Becken-Fettgewebes überhaupt, ihren traumatischen Gewebstrennungen und so fort, und so sehen wir denn, dass, obgleich Prolapse angeboren, bei Kindern, bei Nulliparen vorkommen, doch das grösste Contingent von solchen Frauen geliefert wird, welche geboren haben. Es ist klar, dass, wenn bei solchen Zuständen auch noch andere günstige Verhältnisse vorliegen, als da sind Retroversion und -flexion des Uterus, Schwere desselben, Druck der Bauchpresse (bei zu frühem Aufstehen und Arbeiten, wie es bei den ärmeren Volksklassen so vielfach vorkommt) u. s. f., eine Senkung ganz besonders leicht eintreten kann, sowohl eine acute, wie

Fig. 126.

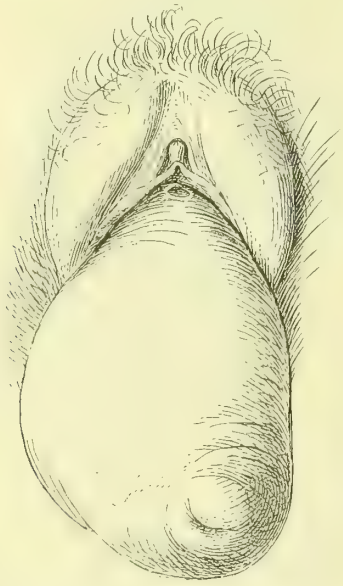

Completer Prolaps des Uterus. Sammlungspräp. vor der Durchschneidung gezeichnet.

bei dem Prolaps des Uterus bald nach der Geburt (Prol. uteri puerperalis, Fig. 125), als auch eine chronische, d. h. allmählich sich ausbildende und sich verstärkende, welche nicht im unmittelbaren Anschluss an ein Puerperium zu entstehen braucht. Bei diesen scheint nun der Regel nach die Sache so vor sich zu gehen, dass zunächst die erschlaffte Scheide und zwar ihre vordere Wand vorfällt (vergl. S. 466) und damit einen Zug auf die mit ihr allein in Verbindung stehende Pars media des Cervicaltheils ausübt, wodurch dieser zur Hypertrophie gelangt. So entwickelt sich der vorher geschilderte Zustand des Prolaps mit medianer Cervixhypertrophie (bei tiefen Cervixrissen kann die vordere Muttermundslippe allein sich vergrössern), aber in umgekehrter Reihenfolge, da die Scheidendislocation das Primäre, die Uterusverände-

rung das Secundäre ist. Es braucht nicht besonders bemerkt zu werden, dass auch hierbei das Tieferrücken des Uteruskörpers durch Retroversion, Schwere desselben, Druck etc. begünstigt werden kann. Im weiteren Fortgang des Prozesses kann eine Umstülpung der hinteren Wand, die isolirt nur ganz ausnahmsweise vorkommt, sich hinzugesellen, es kann auch die supravaginale Portion hypertrophiren, es kann eine völlige Inversion der gesammten Scheide sich ausbilden. Diese Form erhält man am häufigsten zu Gesicht, sie bildet die bekannten grossen zwischen den Schamlippen herausragenden kugeligen oder länglichrunden Tumoren (Fig. 126), an deren äusserstem Ende in der Regel der äussere Muttermund sichtbar ist, an deren oberem Winkel die verzerrte Harnröhrenmündung erscheint. Ueber die Veränderungen, welche die prolabirte Scheide erfährt (epidermoidale Umwandlung etc.) ist bei der Scheide Mittheilung gemacht, es sei deshalb hier nur erwähnt, dass an dem Muttermund häufig Erosionen, Geschwüre, Ectropium sich finden, ja dass auch eine völlige Umstülpung des Scheidentheils mit epidermoidaler Umwandlung der Oberfläche eintreten kann, so dass nicht der äussere, sondern der innere Muttermund die tiefste Stelle des Prolaps einnimmt. Am puerperalen, selten am nicht puerperalen Uterus kommt eine Inversion des Körpers mit Prolaps vor (s. No. 7 und Fig. 129). Bei dem completen Prolaps (Fig. 127) liegt der Uteruskörper meist in Retroflexion, selten in Anteflexion, er kann beweglich, aber auch fixirt, vergrössert, aber auch senil involvirt sein; besonders merkwürdig ist das Vorkommen einer secundären Atrophie des Uterus derart, dass derselbe zwar an Länge nichts verloren hat, aber im Cervicaltheil bis auf wenige Millimeter Wandstärke reducirt ist. Allerdings kann in diesen Fällen auch ein in Atrophie befindlicher Uterus mechanisch auseinander gezogen worden sein. Die Uterushöhle ist häufig sehr eng, zuweilen, wie oft bei alten Frauen, stellenweise verschlossen.

In sehr charakteristischer Weise wird die Harnblase bei den Prolapsen in Mitleidenschaft gezogen, indem dieselbe eine divertikelartige Ausbuchtung, Cystocele, welche eine sehr erhebliche Länge erhalten kann (Fig. 127), in den Scheidenvorfall hineinsendet. Im Beginn der Ausbuchtung kann man 2 kleine Buchten, eine oberhalb, eine unterhalb des Querwulstes am Trigonum sehen. In die Cystocele können Harnsteine hineingelangen, sie können sich aber auch darin bilden (Fig. 127, Fig. 51, 6, S. 227). Seltene Veränderungen sind Inversion der Blase oder völlige Abtrennung derselben von den Geschlechtswegen, so dass sie durch den Prolaps nicht mitafficirt wird, regelmässig ist eine Abknickung der Urethra vorhanden, öfter auch eine Beeinträchtigung der Ureteren mit Hydronephrose.

Der Mastdarm nimmt seltener an den Veränderungen theil, doch kommen auch an ihm Ausbuchtungen in den Vorfall der hinteren Scheidenwand hinein vor (Rectocele, Fig. 127), welche sogar eine recht erhebliche Grösse erreichen und den Hauptbestandtheil der vor den Schamlippen liegenden Geschwulst bilden können. Ein sehr charakteristisches Verhalten zeigen die beiden Peritonealtaschen vor bezw. hinter dem Uterus. Die vordere Tasche ist der Einwirkung der Scheide

und des Cervicaltheils entzogen, sie tritt daher erst tiefer, wenn der Uteruskörper sich senkt, die hintere Tasche aber, die Douglas'sche Tasche, wird mit der hinteren Scheidenwand herabgezogen und bildet eine meist tiefe, weit herunter, bei completem Prolaps bis vor den Beckenausgang reichende Bucht, welche durch abnormen Inhalt (Ex-

Fig. 127.

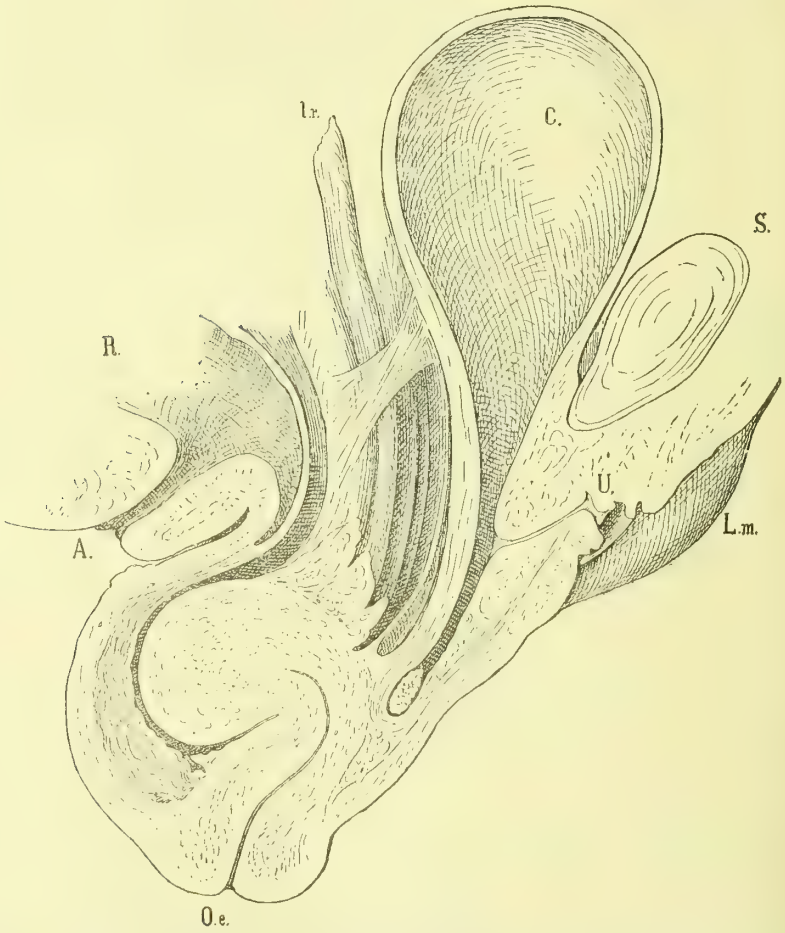

Completer Prolaps des retroflectirten Uterus mit Cystocele und Rectocele. Sagittaler Durchschnitt des in Fig. 126 von vorn dargestellten Sammlungspräparats. $^2/_3$ nat. Gr.
L. m. Labium majus, S. Symphyse, C. Harnblase mit Cystocele, in welcher ein Stein liegt, U. Urethra, O. e. Orificium extern. uteri, A. Anus, R. Rectum mit Rectocele, l. r. Ligam. rotund. Zwischen Lig. lat. und hinterer Wand der Harnblase eine Adhäsion.

sudat) erweitert werden kann. Nur bei der medianen Cervixhypertrophie Schröder's bleibt auch die Excavatio recto-uterina an normaler Stelle liegen.

Bei der Senkung des Uteruskörpers werden natürlich auch die Anhänge nachgezerrt; bei dem reinen, besonders bei dem completen

Prolaps zeigt sich von der Beckenhöhle aus ein Trichter, in dem der Uterus verschwunden ist und in welchen Tuben, Ligam. rotunda, Ligam. lata in entsprechender Ausdehnung hineingezerrt sind. Die Douglasschen Falten lassen sich oft weit in den Trichter verfolgen, die Ovarien liegen in der Regel an der Mündung desselben.

5. Wenn der Uterus sich vergrössert ohne eine entsprechende Senkung zu erfahren, so muss der Fundus in die Höhe steigen, wie bei der Schwangerschaft: so bei Haemato- und Hydrometra, bei Geschwulstbildung der Schleimhaut und besonders der Muskelhaut u. s. f. Es kann aber eine Erhöhung (Elevation) stattfinden, bei der der Uterus sich durchaus passiv verhält, indem er durch Geschwülste der Scheide, durch Blutanhäufung in der hinteren Excavation, durch Extra-

Fig. 128.

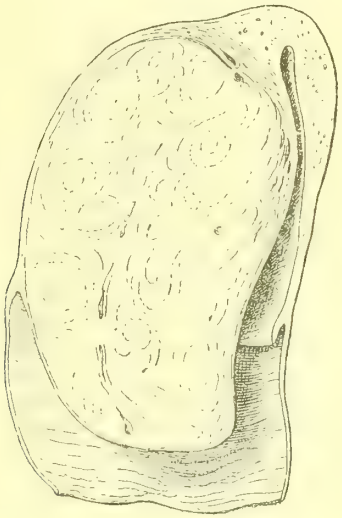

Elongatio uteri durch interstitielles Fibromyom der hinteren Wand und Lippe. $^1/_3$ nat. Gr. Samml.-Präp.

uterinschwangerschaft, durch Geschwülste der Ovarien, der Ligamente, durch subseröse und interstitielle Myome (Fig. 128) u. s. w. in die Höhe und meistens zugleich auch aus seiner Richtung gedrängt wird. Ein Hochstand durch Ausbleiben physiologischer Senkung tritt ein, wenn ein puerperaler Uterus mit der Bauchwand verwächst, so dass eine normale Involution nicht statthaben kann, oder wenn Tuben oder Ovarien an hoher Stelle angewachsen sind. Der elevirte Uterus ist zugleich in die Länge gezogen (Elongatio), die Portio vaginalis schwindet schliesslich gänzlich, die Scheide wird gleichfalls ausgezogen. Der Elongation kann eine starke Atrophie folgen, welche besonders am Cervicaltheil einen so hohen Grad zu erreichen vermag, dass nur noch Peritoneum übrig bleibt, ja es kann völlige Trennung zustande kommen. Die Höhle ist in der Regel verengert, selbst verschlossen, besonders in der Gegend des inneren Muttermundes, oft von gebogenem Verlauf.

6. Es ist schon im Vorstehenden gelegentlich erwähnt worden, dass der Uterus bei Lageveränderungen auch eine Drehung um seine Axe (Torsion) erfahren kann. Es wird das dann ganz besonders leicht möglich sein, wenn eine Verlängerung desselben vorhanden ist. Geringere Grade der Torsion kommen besonders bei parametritischen Schrumpfungen einer Douglas'schen Falte (Parametritis posterior chronica, Schultze) vor, höhere Grade (es ist eine 4malige Drehung um 180° beobachtet worden) zuweilen bei Fibromyombildung im Fundus. Beim Bestehen einer Torsion verläuft der Portiospalt nicht mehr frontal.

7. Eine Ein- und Umstülpung der Gebärmutter kommt selten unabhängig vom Puerperium und auch in ihm nicht häufig vor. Sie kann in beiden Fällen acut und chronisch sich entwickeln. Zu ihrem

Fig. 129.

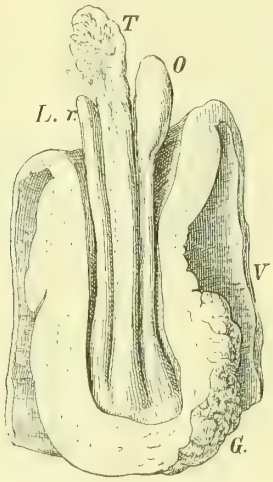

Invertirter Uterus, Sagittalschnitt, Samml.-Präp. $^1/_2$ nat. Gr.
V Vagina, O Ovarium, dessen Ligament ausgezogen ist, T Tube, L. r. Ligam. rotund., G geschwürige Stelle.

Zustandekommen ist nothwendig, dass die Uterushöhle erweitert und die Uteruswand weniger widerstandsfähig ist, sei es dadurch, dass sie erschlafft, atonisch ist (am puerperalen Uterus), oder dass sie verdünnt ist und degenerative Veränderungen (besonders Verfettung) erlitten hat. Zu diesen Prädispositionen muss aber noch eine direkt wirkende Ursache, Druck von oben, Zug nach unten hinzukommen. Letzterer wird bei den acuten puerperalen Inversionen meist von der Nabelschnur aus ausgeübt; er wirkt am energischsten, wenn die Placenta im Fundus sitzt. Ausserhalb des Puerperiums gelangt meist Zug, welcher auf ein am oder doch nahe am Fundus sitzendes Fibromyom ausgeübt wird, zur Wirkung. Chronische Inversionen können solche Tumoren durch ihre eigene Schwere, vielleicht unterstützt durch Contractionen der Muskulatur bewirken. Bei der chronischen puerperalen Inversion entsteht zunächst eine dellenartige Einsenkung (Depression) am Fundus (Atonie der Placentarstelle); an diese schliesst

sich dann als 2. Grad die eigentliche Inversion, welche man eine incomplete nennen kann, wenn der Fundus nicht über den äusseren Muttermund hinausgeht, eine complete, wenn derselbe in der Scheide liegt, wobei dann der Cervicaltheil noch erhalten sein kann. Invertirt sich auch noch die Cervix (Fig. 129) und nimmt gar die Scheide theil, so entsteht die Inversion mit Prolaps.

Der invertirte puerperale Uterus kann in der abnormen Lage die gewöhnliche Involution durchmachen, fest und derb sich anfühlen, so dass er leicht mit einem Fibromyom zu verwechseln ist, oft ist er weich, hyperämisch, die Schleimhaut verdickt, mit Geschwüren aber auch mit polypösen Wucherungen versehen. Es handelt sich an der Schleimhaut wesentlich um eine granulirende Wucherung des interstitiellen Gewebes, die Drüsen können in grosser Ausdehnung schwinden, wenigstens in ihren oberflächlichen Theilen, während sie nach Ruge in der Tiefe wuchern und weit in die Muskulatur eindringen können. Die Oberfläche kann sich mit mehrschichtigem verhornendem Plattenepithel bedecken. In den nach der Bauchhöhle offenen Trichter, welcher durch die Inversion entsteht, treten die Anhänge: Tuben, Lig. rotunda, Plicae etc. hinein, die Ovarien bleiben meist am Trichtereingang liegen, nur bei puerperaler Umstülpung gerathen auch sie vorläufig, bis zur vollendeten Involution, in den Trichter hinein. Die Circulationsstörung in den invertirten Theilen kann so gross werden, dass Necrose, Gangrän und endlich völlige Abstossung folgt.

8. Eine der seltensten Lageveränderungen ist die durch Eintritt des Uterus in einen Bruchsack bedingte (Hysterocele). Es ist dabei in der Regel die Lageveränderung der Tube und des Ovariums das Primäre, und diejenige des Uterus secundär durch Zerrung bedingt. Bei dem normalen Hochstand und der grösseren Beweglichkeit des kindlichen Uterus ist hier ein solcher Eintritt leichter möglich (auch schon bei Neugeborenen), doch hat man Fälle in allen Lebensaltern beobachtet. Bei Uterus bicornis kann nur 1 Horn im Bruchsack liegen. Der dislocirte Uterus kann schwanger werden, es kann aber auch die Hernie erst während der Schwangerschaft sich ausbilden. Sicher festgestellt sind bisher Hysterocele inguinalis und cruralis sowie eine Anzahl Herniae ventrales (H. umbilicalis, H. l. albae, H. abdomin. lateral.). Die Hernia lineae albae darf nicht mit der früher erwähnten Anteflexion des schwangeren Uterus zwischen den diastatischen graden Bauchmuskeln verwechselt werden.

Allgemeine Literatur: Schultze, Sammlg. klin. Vortr. No. 50, 176; Arch. f. Gyn. IV, VIII, IX (norm. u. pathol. Lage); Joseph, Ztsch. f. Geb. u. Gyn. V, 125, 1880 (norm. Lage); Küstner, Norm. u. path. Lagen u. Bewegungen d. Uter. 1885; Ziegenspeck, Ueb. norm. u. path. Anheftungen d. Gebärm. u. ihre Bezieh. zu den wichtigsten Lageveränd. Arch. f. Gyn. 31, S. 1, 1887 (auch Berücksichtigung der Leichenveränderungen in Bezug auf die Lage); Fritsch, Hdb. d. Frauenkr. 2. Aufl. I, 3, 1885; für die Lageveränderungen der schwangeren und puerperalen Gebärmutter: Handbuch der Geburtshülfe, 2. Aufl., Veit, II, S. 130 (Inversio); Müller, II, S. 844 (Lage- u. Formanomalien); Kehrer, III, 440 (Lagefehler nach d. Geburt) u. sonstige Lehrb. d. Gynaekol. u. Geburtsh.

Deviationen: Tiedemann, Von der Duvernay'schen ... Drüse u. der schiefen Gestalt u. Lage d. Gebärmutter, 1840; Lazarewitsch, Arch. f. Gyn. 24, S. 314, 1884 (seitl. Deviat.); einen Fall von seitl. Deviat. und einen von Anteflexio (2jähr. Kind) infolge von abnormem Verhalten der hinteren Peritonealfalten habe ich in der Berl. geburtsh. Ges. (Beitr. z. Geb. u. Gyn. IV, 15, 1875) vorgezeigt; Grenser, Arch. f. Gyn. XI, 145, 1877 (Retrodev. bei Neugeb. u. Nulliparen); Beigel, Krkhtn. d. weibl. Geschl. II, 210 (Schwund d. Musk., fett. Deg. d. elast. Fasern, Obliter. d. Gef. an d. Knickungsstelle); Klob, l. c. 56; Rokitansky, Lehrb. III, 455 (Laterodeviat., Veränder. bei Flexionen etc.), und Wien. allgem. Ztg. 1859, No. 18 (Flexionen); Virchow, Ges. Abhdl. 1862, S. 826 (Befunde an d. Knickungsstelle); Klebs, Lehrb. I, 2, S. 892 (desgl.); Winkel, Lehrb. d. Frauenkrkhtn. S. 396, 1890 (desgl.), u. Patholog. d. weibl. Sexualorgane, 1889 (Abbildungen); Vedeler, Arch. f. Gyn. 28, S. 228, 1886 (Statistisches); Ruge, Ztsch. f. Geb. u. Gyn. II, 24, 1878 (angebor. Retroflexion, Verdünnung d. vord. Wand); Proff, Ueb. d. Rückwärtsbeugung der schwangeren Gebärmutter, Diss. Halle 1883; Veit, Retroflexion in d. späteren Monaten d. Schwangerschaft, Slg. klin. Vortr. No. 170; Prochownik, Diastase d. Bauchmuskel im Wochenbett, Arch. f. Gyn. XXVII, 419, 1885; Remy, Arch. de tocol. 1890 (Anteversio u. Anteflexio des schwangeren Uterus).

Prolaps: Vergl. die bei Scheide (S. 402) angegebene Literatur. Eine ausführliche Darstellung mit zahlreichen Abbildungen gibt Fritsch, l. c.; Virchow, Verh. d. Berl. Ges. f. Geb. II, 205, 1847 (Prol. mit Hypertr.); A. Mayer, Monatsschr. f. Geb. XII, 1, 1858; Hyguier, Mém. de l'acad. de méd. de Paris, 23, p. 279, 1859, u. Sur les allongements hypertroph. etc. Paris 1860; Schröder, D. Krkhtn. d. weibl. Geschlechtsorg. (Dreitheilung der Cervix); Crevet, Berl. Beitr. z. Geb. u. Gyn. IV, 42, 1875 (mediane Hypertrophie); Tauffer, Deutsche med. Woch. 1877, No. 22; Kaltenbach, Ztsch. f. Geb. u. Gyn. I, 452, 1877 (Anat. u. Genese); Braun, Allg. Wien. med. Ztg. 1882, No. 3 (Invers. vag. u. Elong. d. Cerv.); Schütz, Arch. f. Gyn. XIII, 262, 1878, u. Spiegelberg, ebenda, S. 270 (Frontalschnitte durch Prolapse); Webb, Brit. med. Journ. 1882, I, 929 (Prolaps des gravid. Uter. im 5. Mon.); J. Veit, Ztsch. f. Geb. u. Gyn. II, 122, 1878 (Inversion des Cervicaltheils, Vorfall bei noch nicht menstr. Mädchen); Winkel, l. c. S. 334 (angeb. Prol. mit Cervixhypertr.); Chaput, Sem. méd. 1890, p. 12, u. Arch. de tocol. 1890, No. 2, p. 12; Decio, Ann. di ost. e gin. 1890, p. 234; Quisling, Arch. f. Kinderhlk. XII, 81, 1891 (completer Prol. bei neugeb. Kind ohne besond. Befund; Ursache: Bauchpresse bei heftigen Diarrhöen; auch Rectumprolaps); Marschner, Ctbl. f. Gyn. 1885, S. 122 (Prol. uter. gravidi); Lombard, Giorn. internat. d. sc. med. 1888, p. 597 (Prol. uter. gravidi); Misrachi, Arch. de tocol. 1889, No. 2 (Allongement aigue avec prol. du col. utér. pendant la grossesse); Horlacher, Münch. med. Woch. 1889, S. 883 (Vollständ. prim. Prol. bei einem nicht menstruirten Mädchen).

Steinbildung in Cystocele: Varnier, Ann. de gyn. 24, p. 201, 1885.

Elevation: Kiwisch, Klin. Vortr. I, 167, 1847 (Trennung des Corpus vom Vaginaltheil); Rokitansky, Lehrb. III, 454 (desgl.); Iversen, Ctbl. f. Gyn. 1888, S. 539 (bei einem $3^1/_2$jähr. Kinde grosse Dermoidcyste, an welcher der nach unten blind endende infantile Uteruskörper anhaftend gefunden wurde); Pick, Prag. med. Woch. 1891, No. 19 (Atroph. d. Cervix, Literatur).

Torsion: Pick, l. c. (4malige Drehung bei Myom, Literatur); Skutsch, Ctbl. f. Gyn. 1887, S. 652; Siebers, Fall v. supravag. Amput. etc., Torsion d. Uterus, Diss. Jena 1888 (Myom, Liter.). Dextrotorsion des schwang. Uter. durch Adhäsionen: Wensing, Amer. Journ. of obst. 1890, p. 155; Küstner, Ctbl. f. Gyn. 1890, No. 44.

Inversion: Denucé, Traité clinique de l'inversion utérine, Paris 1883 (erschöpfende Darstellung); Dodge, Amer. Journ. of obst. XXIII, 381, 1891 (nicht puerp. Ut.); Veränderungen d. Schleimhaut: Ruge bei Schröder, Krkhtn. d. weibl. Geschl.

Hernien: Fritsch, l. c. 1066 (Entstehung im 4. Monat der Schwangerschaft); Eisenhart, Arch. f. Gyn. XXVI, 439, 1885 (H. ing. cornu dextr. ut. grav. mit Literatur); Winkel, l. c. 429 (im 4. Monat der Schwangerschaft plötzlich entstandene Inguinalhernie); Krug, Amer. Journ. of obst. XXIII, 606, 1890 (cong. ing. hern. of uterus, left tube and ovary, 18jähr. Mädchen); Hagner, Philad. Rep. 20. Apr. 1889 (Hernia of the parturient uterus through the linea alba); Sperling, Hern. uteri gravidi, Arch. f. Gyn. 37, S. 308, 1890 (in einer Kaiserschnittnarbe).

Störungen des Lumens und der Continuität.

Eine Verengerung der Gebärmutterhöhle kommt abgesehen von der concentrischen Hypertrophie und Atrophie vorzugsweise als partielle am Cervicaltheil vor und hier wieder an einem der beiden Orificien, selten an beiden zugleich. Eine Verengerung am Orificium internum ist häufiger bei alten Frauen, von welchen nach Hennig jenseits des 50. Lebensjahres 28 pCt. eine solche besitzen, sonst ist mehr der äussere Muttermund und der untere Abschnitt des Cervicalkanals betroffen. Ihrem Grade nach sind die Verengerungen vollständige (Atresien) oder unvollständige (Stenosen), ihrer Entstehung nach sind sie angeboren oder erworben und die letzten wieder bedingt durch Verstopfung (Schleim, vorragende Geschwülste) oder durch Wandverdickung (entzündliche und ödematöse Schwellung der Schleimhaut, besonders am Orif. externum, sowie der ganzen Muttermundslippe, Geschwulstbildung [Cervicalkrebs, Fibromyome]), durch Lageveränderungen am inneren Muttermund bei Elongation insbesondere aber bei Knickung, oder endlich durch Verwachsung im Anschluss an entzündliche Erosionen, Geschwüre, Verletzungen, Verätzungen. Es gibt nicht nur absolute sondern auch relative Verengerungen; diese bei Gebärenden. Eine ungenügende Erweiterung des Muttermundes kann von einer Unnachgiebigkeit (Rigidität) des Gewebes, wie sie besonders durch chronische Entzündungen mit Hypertrophie hervorgerufen wird, bedingt sein, durch Narben verschiedener Herkunft, oder auch einmal durch Geschwülste. Am kreisenden Uterus gibt es aber auch absolute Verengerungen des Muttermundes, ja Atresien. Sie können durch Narben oder die sog Conglutination des Muttermundes bedingt werden. Nach Schröder ist bei dieser immer noch eine feine Oeffnung, aus welcher ein kleines Schleimpfröpfchen ragt, zu sehen, also jedenfalls keine vollständige Verklebung vorhanden, es muss aber die Unnachgiebigkeit der Ränder dieser Oeffnung auf einer geringfügigen Störung beruhen, da es durch blosse Einführung der Uterussonde leicht gelingt, dieselbe zu beseitigen. Wenn nun eine Stenose vorliegt, so kann dieselbe schon vor der Conception vorhanden gewesen sein, da die Spermatozoen auch durch die kleinste Oeffnung durchzudringen vermögen, eine wirkliche Atresie muss in der Schwangerschaft entstanden sein als eine Folge von Aetzungen, von Geschwürsvernarbung und ähnlichen Vorgängen.

Die Bedeutung der Verengerungen am nicht schwangeren Uterus liegt hauptsächlich darin, dass sie zu secundären Erweiterungen der rückwärts gelegenen Theile des Gebärkanales infolge von Anstauung des Inhaltes Veranlassung geben können, auch wenn es sich nicht um einen völligen Verschluss handelt.

Abnorme Erweiterungen der Uterushöhle werden wesentlich durch abnorm reichlichen Inhalt bedingt. So können allerhand polypöse Geschwülste, wenn sie auch selbst einen Theil der Höhle für sich beanspruchen, doch eine Vergrösserung auch des Restes bedingen, ebenso wie intraperiteale und subseröse Tumoren eine Vergrösserung der Höhle neben Hypertrophie der Wand bewirken können. Die wich-

tigsten Fälle sind aber die, wo Flüssigkeiten sich anhäufen und immer mehr die Wände auseinander drängen. Je nachdem diese dabei hypertrophisch sind oder nicht kann man von einer aktiven oder passiven Dilatation sprechen; welche von beiden auftritt, das hängt einerseits von der Schnelligkeit der Flüssigkeitsansammlung ab, andererseits und hauptsächlich von der Wachsthumsfähigkeit der Uterusmuskulatur: sonach darf man bei jüngeren Individuen mehr aktive Dilatation (Dilatation mit Hypertrophie), bei alten Frauen passive (Dilatation mit Verdünnung) erwarten. Je nach der Verschiedenheit des Inhalts sind verschiedene Namen in Gebrauch: Haematometra, wenn blutiger, Hydrometra, wenn schleimig-seröser, Pyometra, wenn eiteriger, Physometra, wenn gasförmiger Inhalt vorhanden ist und Lochiometra, wenn Wochensecret zurückgehalten worden ist. Die grössten Ausdehnungen erreicht der Uterus bei Haematometra (über Kopfgrösse),

Fig. 130.

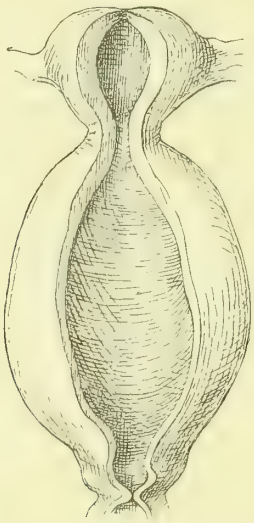

Hämatometra und Hämatokolpos bei congen. Atresia hymenalis. Tod durch Sepsis nach der Operation. $^1/_3$ nat. Gr.
Starke Dilatation und Hypertrophie der Scheide, geringe des Uterus.

doch ist auch schon eine Hydrometra mit 2 Pfund Inhalt beobachtet worden (Kiwisch). Es hängt natürlich ganz von dem Sitz der Verengerung ab, welche Abschnitte erweitert sind: bei Verschluss des Orif. int. ist nur die Körperhöhle, bei solchem des Orif. externum auch die Cervixhöhle erweitert und zwar vereinigen sich dann die beiden Höhlenabschnitte zu einer einzigen, schliesslich vollständig kugelförmigen Höhle. Sitzt die enge Stelle in der Scheide oder am Hymen, so nehmen ebenfalls beide Höhlenabschnitte an der Erweiterung theil, doch ist dann meist nicht nur eine deutliche Trennung von Scheidenhöhle und Uterushöhle, sondern auch noch eine Trennung von Cervix- und Corpushöhle vorhanden (Fig. 130). In dem abgebildeten Fall war

offenbar der Cervicalkanal am wenigsten erweitert, in anderen wurde umgekehrt dieser Theil am meisten ausgedehnt gefunden. Eine selbstständige Erweiterung der Cervixhöhle kommt nur in geringerem Grade vor bei Verengerung, nicht Verschluss des Orif. ext.; sie wird bewirkt durch zähen Schleim, welcher die enge Oeffnung nicht passiren kann und die Höhle spindelförmig ausweitet. Niemals befindet sich in einer so erweiterten Cervixhöhle wässerige Flüssigkeit, wohl aber kann gleichzeitiger Verschluss des Orif. int. und Retentionshydrops im Corpus vorhanden sein. Dass die Corpushöhle bei der alleinigen Verengerung des Orificium ext. nicht immer erweitert gefunden worden ist, kann darin seinen Grund haben, dass eine stärkere Secretion der Körperschleimhaut fehlen, aber auch darin, dass von Zeit zu Zeit eine Entleerung des etwa angesammelten Secretes stattfinden konnte. Eine von Verengerung unabhängige abnorme trichterförmige Gestalt mit nach unten zunehmender Erweiterung zeigt der Cervicalkanal bei chronischer Endometritis und Metritis, besonders häufig bei alten Frauen (s. Fig. 92 S. 435). Es ist dabei ein Wandectropium an den Muttermundslippen vorhanden, das ausnahmsweise auch angeboren vorkommt. Am wichtigsten sind die durch angeborene Stenosen und Atresien bewirkten Erweiterungen, welche die Hauptursache für die Bildung der Haematometra abgeben, welche seltener durch erworbene Atresien bedingt wird. Nur selten geht der angeborenen Haematometra eine Hydrometra nennenswerthen Grades voraus, da die Uterusschleimhaut kleiner Mädchen nur wenig secernirt, die Vergrösserung beginnt erst mit der Retention des Menstrualblutes. Das Blut bei Haematometra ist wesentlich Menstrualblut, sie findet sich dementsprechend hauptsächlich zur Zeit der Geschlechtsfunctionen, doch kann es gelegentlich auch nach der Menopause zur Bildung einer Haemato-Hydrometra kommen, wenn eine pathologische Blutung in das verschlossene und hydropische Cavum uteri erfolgt (z. B. bei gleichzeitig vorhandenem Fibromyom), ebenso wie eine Haematometra, welche erst kurz vor der Menopause entstanden ist, später immer mehr zur Hydrometra werden kann. Da die menstrualen Blutungen schubweise erfolgen und zu einer Zeit, wo der Uterus wachsthumsfähig ist, so ist die durch sie hervorgerufene Erweiterung mit oft sehr starker Hypertrophie verbunden. Auch die Tuben sind dabei in der Regel in Mitleidenschaft gezogen, d. h. ebenfalls durch zurückgehaltenes Blut ausgedehnt, aber ihr Orificium uterinum ist dabei nicht erweitert. Bei einer Verdoppelung des Uterus oder des ganzen Genitalschlauches kann eine doppelseitige oder eine einseitige Haematometra vorkommen, bei unvollständiger (rudimentärer) Ausbildung der Höhle ist aber Haematometrenbildung nicht regelmässig beobachtet, wie überhaupt statt Haematometra eine Hydrometra entstehen kann, wenn die Missbilduug mit Amenorrhö verbunden ist.

Der Inhalt der Haematometrensäcke wird verschiedene Beschaffenheit darbieten müssen, je nachdem kürzlich eine frische Blutung stattgefunden hat oder nicht, sowie je nach der Dauer des Zustandes. In allen Säcken findet sich nicht geronnenes Blut, sondern eine dickliche, chocoladenbraune oder auch theerartige Masse, in welcher das Mikroskop

geschrumpfte rothe Blutkörperchen, Pigment, verfettete Leukocyten, Cholestearin, freie Fett- und sonstige Detrituskörnchen als körperliche Bestandtheile zeigt. Die Innenfläche des Uterus erscheint glatt, in verschiedenem Grade bräunlich oder schwärzlich (schiefrig) pigmentirt. Trotz der meist vorhandenen starken Hypertrophie der Wand können solche Blutsäcke doch perforiren, nicht nur gegen den natürlichen Ausführungsweg hin in die Scheide, sondern auch in die Bauchhöhle, in das Parametrium, von da in die Harnblase oder das Rectum oder gar nach aussen (an der Hinterbacke), selbst Perforationen in angelöthete Organe (Magen) sind als Raritäten zur Beobachtung gelangt. Bei Haematometra in einem Uterushorn bei offenem zweiten Horn kommt eine Perforation gern an der Cervix in den offenen Kanal zustande. Grade

Fig. 131.

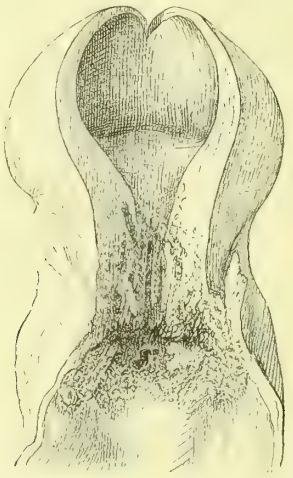

Hydrometra bei Krebs der Portio vaginalis. $^1/_2$ nat. Gr.

dabei gibt es dann oft unvollständige Entleerung, septische Infection, Vereiterung und Verjauchung des Inhalts: aus der Haematometra wird eine Pyometra. Dasselbe ungünstige Ereigniss kann auch bei den Perforationen in andere Organe, sowie in die Scheide eintreten, besonders wenn die Perforation nicht eine rein mechanische war, sondern durch Entzündung und Gangrän eingeleitet wurde. Selbst bei künstlicher Eröffnung hat man Vereiterung und Verjauchung der Säcke zu beklagen gehabt. Ausser dieser secundären gibt es auch eine primäre Pyometra, welche besonders bei Cervixkrebsen zuweilen gefunden wird (Fig. 131); eine Unterart bildet die tuberculöse mit käsigem Eiter.

Die Hydrometra entsteht nach der Menopause, indem sich das Secret der Corpusschleimhaut hinter der verschlossenen Stelle, — es ist meistens das Orificium internum, — anhäuft. Fehlt eine nennenswerthe Secretion, so bleibt auch die Ausweitung der Höhle aus, da dieselbe meist nicht gross ist, so ist auch in der Regel die Anhäufung der Flüssigkeit nicht sehr bedeutend. In ihrer Beschaffenheit ist sie

wechselnd, sie ist bald klar und farblos, bald grau, getrübt, oder bräunlich, zuweilen selbst röthlich; manchmal ist sie schleimig, fadenziehend, selbst honigartig, bei den grossen Hydrometren aber meist ganz wässerig, mehr serös. Nach Klob nimmt ihre alcalische Reaction mit dem Alter zu und wird dadurch das Mucin des Secrets verflüssigt, es ist das jedoch eine an den meisten Schleimhäuten beobachtete Erscheinung, dass mit dem Alter der Retention und mit der Zunahme der Ausdehnung und der dadurch bedingten Veränderung der Schleimhaut das Secret ein immer mehr wässeriges wird. Auch bei der Hydrometra schwinden die Drüsen der Schleimhaut mit der stärkeren Ausdehnung vollkommen, ebenso gehen die Flimmern der sich etwas abplattenden Epithelzellen verloren. Die Uteruswandung ist, wenn auch vielleicht manchmal absolut hypertrophirt, doch stets verdünnt, zuweilen bis fast zu Papierdünne, doch kommen Perforationen hierbei kaum vor. Es kann bei recht schlaffem, senil-atrophischem Uterus zu einer Hydrometra schon kommen, wenn das Orificium nur sehr eng, nicht verschlossen ist; unter besonderen Umständen (Wirkung der Bauchpresse) kann dann von Zeit zu Zeit der Inhalt entleert werden (periodische Hydrorrhö).

Eine Physometra, Tympanites uteri, entsteht, wenn der Inhalt einer Uterushöhle durch Zersetzung Gas entwickelt; am häufigsten kommt dies im puerperalen Uterus vor, wenn Reste von Decidua oder Placenta oder Blutgerinnsel zurückgeblieben sind, doch kann auch aus einer Haemato- und Hydrometra eine Physometra entstehen. Wenn der Uterus nach der Entbindung sich nicht gehörig contrahirt, so kann wohl auch Luft von aussen unter Umständen in ihn eintreten. Entsteht nach einer Entbindung sehr schnell eine narbige Atresie des Muttermundes, so stauen sich die Lochien im Uterus auf und verhindern die Involution (Lochiometra), ein Ereigniss, welches jedoch nur äusserst selten eintritt. Dasselbe Resultat kann aber gelegentlich auch durch eine Anteflexion des puerperalen Uterus sowie durch Anhäufung von Blut- und Deciduaklumpen im Cervicalkanal herbeigeführt werden.

Nach dem Vorgange von Klob will ich hier auch noch eines eigenthümlichen Vorganges im schwangeren Uterus gedenken, der insofern mit den besprochenen Veränderungen Aehnlichkeit hat, als es sich auch bei ihm um eine Ausdehnung des Uterus durch Flüssigkeitsansammlung handelt. Es ist das die Grundlage der sog. Hydrorrhöa uteri gravidi, eine Anhäufung wässerigen (vermuthlich entzündlichen) Secretes der Decidua vera zwischen dieser und der Dec. reflexa, das, wenn es sich in gewisser Menge angehäuft hat, nach aussen entleert wird, ein Vorgang, der sich mehrmals wiederholen kann, meist aber schon bald durch die ihm folgenden Contractionen des Uterus zur Ausstossung des ganzen Eies führt.

Partielle divertikelartige Erweiterungen der Uterushöhle können nach Klebs bei mangelhafter Involution nach dem Puerperium zurückbleiben, an der hinteren Wand oder auch an den Tubenmündungen, welche dann ampullär erweitert sind. Eine andere Art entsteht durch die mit Defect vernarbenden partiellen Durchquetschungen

der Uteruswand, welche bei der Geburt sowohl am Körper wie an der Cervix vorkommen können, oder durch trichterförmige Einsenkung der Schleimhaut in der nach perforirenden Wunden (Kaiserschnitt) entstehenden Narbe.

Klob, l. c. 108; Hennig, Catarrh d. w. G. S. 24; Chvosteck, Wien. med. Pr. 1876 u. 1881, No. 1; Paallen, Amer. Journ. of obst. 1877, p. 364, Brit. med. Journ. 1883, 5. May; Pajot, Ann. de gyn. 1880, p. 401.

Angebor. Wandectropium: Fischel, Arch. f. Gyn. XVI, 201, 1880, u. XVIII, 433, 1881; Amann, Ueb. Neubildungen der Cervicalportion d. Ut. 1892, S. 58.

Erweiterung: Neugebauer, Arch. f. Gyn. II, 246, 1871; Hegar, Berl. Beitr. z. Geb. u. Gyn. III, 141, 1874; Puech, De l'atrésie des voies gén. de la femme, 1864, Ann. de gyn. III, 276, 1875; Frankenhäuser, Corr.-Bl. f. Schweiz. Aerzte, 1882, No. 15; Fuld, Arch. f. Gyn. 34, S. 191, 1889.

Ueber das Verhalten der Schleimhäute in verschlossenen und missbildeten Genitalien: Landau u. Rheinstein, Arch. f. Gyn. 42, S. 273, 1892.

Perforat. einer Haematom. an der link. Hinterbacke: Graf, Virch. Arch. 19, S. 548, 1860; — in den Magen: Puech, l. c. p. 58.

Hydro- und Pyometra bei amenorrhoischen Frauen: Breisky, Arch. f. Gyn. II, 84, 1871 (einseitige Pyometra), u. VI, 89, 1874 (einseitige Hyd. obwohl das andere, offene, Horn geboren hatte); Hausamann, Retentionsgeschwülste schleimigen Inhalts in weibl. Gen. Diss. Zürich 1876.

Lochiometra durch Verwachsung: Puech, Ann. de gyn. 1874, II, 200.

Partielle Erweiterung: Klebs, Hdb. I, 2, S. 900, 1876.

Von Verwundungen, welche dem Uterus nicht in therapeutischer Absicht zugefügt werden, wird hauptsächlich der schwangere bezw. kreissende Uterus betroffen. Besonderes pathologisch-anatomisches Interesse haben die bei der mechanischen Provocation des criminellen Aborts vorkommenden Verletzungen (Zerreissungen, Durchbohrungen), welche nicht nur den Cervicaltheil, sondern auch den Körper, ja den Fundus betreffen können. Am häufigsten sind Zerreissungen (Rupturen) des Uterus, welche wohl schon während der Schwangerschaft eintreten können, hauptsächlich aber bei dem Gebärakt zustande kommen.

Während der ersten Monate der Schwangerschaft kommen Uterusrupturen kaum vor, wohl aber vom 3. Monat ab, besonders bei Schwangerschaft in einem rudimentären Horn, oder bei Einklemmung der schwangeren Gebärmutter. Bei sonst normalen Verhältnissen nimmt die Zahl der Fälle von Ruptur mit der Dauer der Schwangerschaft zu. Hier sind starke Quetschungen die Ursache, nur sehr selten entsteht eine spontane Ruptur bei localer Disposition durch eine schlecht consolidirte Narbe (z. B. nach Kaiserschnitt, wenn nicht ordentlich genäht war), durch entzündliche Erweichung, bei angeborener oder erworbener Dünnwandigkeit, oder auch ohne jeden nachweisbaren Grund. Diese Rupturen sitzen meist am Fundus oder doch in seiner Nähe, gehen durch die ganze Wand, können aber auch den Peritonealüberzug verschonen. Sehr selten sind Querrisse in der Cervix.

Ganz anders verhält sich die Sache bei den während der Geburt entstehenden Einrissen. Dieselben sind als oberflächliche Schleimhautrisse und selbst als tiefergehende Einrisse an der Portio ganz gewöhnliche Erscheinungen; sie sind häufig Längsrisse und treten zwar auch bei spontanen Geburten, hauptsächlich aber dann auf, wenn mit der Hand oder mit Instrumenten eingegangen wird, vor allem, wenn der

Muttermund noch nicht genügend erweitert war. Diese Risse können unvollständige oder vollständige (perforirende) Durchtrennungen der Wand sein. Seltener sind quere Einrisse an den Lippen, wodurch diese theilweise losgelöst oder gar völlig abgetrennt werden (vordere Lippe, ganze Portio). Die theilweise abgetrennten Stücke erleiden bei der Vernarbung der Wunden nicht selten Verlagerungen und abnorme Gestaltung, auch kann durch partielle Verwachsung eine Fistelöffnung (Cervicovaginalfistel) zurückbleiben. Es ist schon bei der Scheide erwähnt worden, dass eine völlige Lostrennung derselben vom Uterus (Kolpaporrhexis) eintreten kann.

Die typischen, vor der Austreibung eintretenden Uterusrupturen sitzen nicht im eigentlichen Hohlmuskel, sondern unterhalb des Contractionsrings in dem sog. unteren Uterinsegment, können aber auch in den Contractionsring sowie bis in die Scheide hineinreichen. Es sind meist schräg von oben nach unten, seltener quer verlaufende, mit fetzigen, dünnen, blutunterlaufenen Rändern versehene Risse, welche meist an dem vorderen oder seitlichen, seltener am hinteren Abschnitt sitzen und entweder die ganze Wand durchdringen (vollkommene, perforirende Rupturen) oder nur bis zum Peritoneum reichen (unvollkommene R.). Das letzte kann durch Blutmassen oder durch das in den Riss eingetretene Kind weit abgehoben werden; bei perforirendem Riss tritt das Kind, sobald auch die Eihäute zerrissen sind, in die Bauchhöhle ein, wodurch eine sog. secundäre Bauchhöhlen-Schwangerschaft entsteht, die nur ganz ausnahmsweise länger bestehen bleibt, da meist der Tod von Mutter und Kind schnell eintritt. Die Ursache der Zerreissung ist eine übermässige Dehnung des unteren Uterinsegmentes infolge einer Erschwerung des Geburtsmechanismus, möge diese durch enge Wege, schlechte Kindslage (Querlage) oder Abnormitäten des Kindes (Hydrocephalus) bedingt sein. Dass auch die Widerstandsfähigkeit des Gewebes in Betracht kommt, geht daraus hervor, dass die Rupturen bei Vielgebärenden am häufigsten sind. Eine drohende Ruptur kann durch Eingehen mit der Hand vollendet werden und sie heisst dann eine violente im Gegensatz zur spontanen.

Alle diese Wunden, selbst schwere Rupturen können zur Heilung gelangen, aber die getrennten Muskeln werden stets nur durch eine Bindegewebsnarbe verbunden, wenn auch, bei Kaninchen wenigstens, Mitosen in den an die Wundflächen anstossenden Muskelzellen auftreten und also eine gewisse regenerative Neubildung vorkommt.

Ausser den bisher besprochenen Perforationen des Uterus durch Verwundung und Zerreissung gibt es auch noch solche durch Geschwüre verschiedener Art, durch Abstossung von Druckbrandschorfen (s. S. 447), durch Geschwülste (Polypen). Die geschwürigen Perforationen kommen der Regel nach von innen nach aussen zustande, können aber auch umgekehrt erfolgen. Viel seltener als bei der Scheide entstehen durch Perforationen Fisteln, d. h. Communicationen zwischen der Uterushöhle und anderen schleimhäutigen Organen; die relativ häufigsten sind noch die Urocervicalfisteln. Bei der Blasenscheiden-Gebärmutterfistel reicht die kleine Oeffnung von der Scheide nur bis in

den Muttermund, es ist also die vordere Lippe zerstört, die Blasengebärmutterfistel liegt etwa 1—2 cm vom äusseren Muttermund entfernt vorn oder seitlich, bei der sehr seltenen Harnleitergebärmutterfistel mündet ein Ureter in den Cervicalkanal mit feiner Oeffnung ein.

Klob, l. c. 223.

Verletzungen durch instrumentelle Provocation des Abortus: Lesser, Viertelj. f. gerichtl. Med. N. F. 44, S. 220, 1886.

Rupturen: Veit in Müller's Hdb. d. Geb. II, 143, 1889.

Ruptur in der Schwangerschaft: Piering, Prag. med. Woch. 1888, No. 24 (Querriss der Cervix); Hildebrandt, Berl. klin. Woch. 1872, No. 36 (unvollständiger R.); Mangold, Monatssch. f. Geb. VIII, 1, 1856.

Rupturen in der Geburt: Cervixrisse: Nieberding, Ectropium u. Risse am Hals d. Gebärm. 1879; Ahlfeld, Arch. f. Gyn. IV, 515, 1872 (Abreissen der vorderen Mmlippe). — Typische Ruptur: Bandl, Ueb. Rupt. d. Geb. Wien 1875; Kallenbach, Arch. f. Gyn. XXII, 123, 1883; Labusquière, Des ruptures utér. dans le travail à terme, Thèse de Paris 1884, No. 330; Fleischmann, Ztsch. f. Hlk. VI, 287, 1885; Leopold, Verhdl. d. D. Ges. f. Gyn. II, 211, 1888. — Geheilte R.: Breus, Wien. med. Bl. 1883, No. 24.

Heilung von Wunden der Muskulatur: Ritschl, Virch. Arch. 109, 1887.

Perforation durch intrauterine nicht ulcerirende Tumoren: Larcher, Arch. gén. de méd. 1867, II, 545; Zahn, Virch. Arch. 96, S. 15, 1884 (Placentarpolyp).

Cervicalfisteln: Neugebauer, Arch. f. Gyn. 33, 34, 35, 39, 1888—91.

Cervicovaginalfistel: Nordmann, ebenda, 39, S. 33, 1890.

Ueber **Fremdkörper** und **Parasiten** des Uterus ist das Wichtigste schon bei anderen Gelegenheiten gesagt. Die vorkommenden Fremdkörper sind entweder von aussen hineingebracht (Pressschwamm, Laminaria, Aetzstifte, Nadeln etc.) oder im Uterus entstanden (Eihaut-, Placentar- und Fötus-Reste, Gerinnsel, abgelöste Tumoren). Die schon im Alterthum bekannt gewesenen sog. Uterussteine sind verkalkte Fibromyome, welche durch Zerreissung ihres Stieles frei in die Höhle zu liegen kommen und dann geboren werden können.

Ueber die in der Uterushöhle unter normalen und pathologischen Verhältnissen vorkommenden Parasiten aus der Gruppe der Bakteriaceen ist schon bei Besprechung der Puerperalinfection (S. 455) ausführlich gehandelt worden. Dünne und kurze Hefepilze mit rundlichen Gliedern sind von Scanzoni und Kölliker im Cervicalsecret bei starker Hypersekretion gefunden worden. Von grösseren Parasiten ist der Echinococcus wiederholt beobachtet worden; die Blasen können sowohl subserös, wie intramural, wie submucös sitzen, doch scheint das letzte das häufigere zu sein. Ausserdem kann aber auch ein secundäres Eindringen von Blasen aus der Nachbarschaft insofern stattfinden, als diese die Uteruswand durch Druck von aussen her zum Schwund bringen können. Als Curiosum ist der Befund eines verkalkten Spulwurms an der hinteren Wand des Uterus zu erwähnen.

Die Literatur über das Vorkommen von Bakterien ist S. 445 u. 456 angeführt.

Echinococcus: Schatz in Beiträge mecklenb. Aerzte zur Lehre von d. Echinococcen-Krankheit, 1885, S. 161, mit sorgfältiger Zusammenstellung der Literatur. Freund, Gyn. Klin. Strassb. 1885, S. 299; Birch-Hirschfeld, Lehrb. S. 789, 1887, secirte eine Frau, bei welcher ein von aussen gegen das Orif. int. hin vorgedrungener Echinococcus ein Geburtshinderniss abgab.

4. Tuben.

Die Tuben entstehen aus den nicht verwachsenden oberen Abschnitten der Müller'schen Gänge (s. S. 407), deren Ende nach Waldeyer der abdominalen Oeffnung der Tube entspricht, während die häufig vorkommende sog. Morgagni'sche Hydatide, ein kleines Bläschen, nicht, wie man früher annahm und wie es auch heute noch von manchen Embryologen angenommen wird, dieses Ende darstellt, sondern eine secundäre Bildung ist, welche dadurch entsteht, dass ein Theil der M. G. am Zwerchfellband der Urnieren festgehalten und dadurch beim Descensus ausgezogen wird. Eine andere Folge des Descensus ist die spiralige Drehung, welche die Tube beim Fötus zeigt. Von der 32. Woche an vermindert sich dieselbe, macht aber erst nach der Geburt bis gegen die Pubertät hin einem mehr gestreckten Verlaufe Platz. Die fertige Tube hat eine mittlere Länge von 10—16 cm mit starken individuellen Abweichungen nach beiden Seiten hin; oft sind beide Tuben ungleich lang, wobei bald die rechte bald die linke überwiegt. Der uterine Theil (Isthmus) hat nur einen Durchmesser von 2—3 mm und ein ganz enges Lumen, in welches jedoch von der Uterushöhle aus Flüssigkeiten (bei Einspritzungen) eindringen können; nach dem abdominalen Ende erweitert sich die Höhle, so dass dieser Theil (Ampulle) 6—8 und mehr Centimeter Durchmesser besitzt. Die trichterförmige abdominale Oeffnung selbst (Infundibulum), wird von fransigen Anhängen (Fimbrien) umgeben, deren eine gegen das Ovarium hinzieht (Fimbria ovarica), während an einer anderen in vielen Fällen die Morgagni'sche Hydatide sitzt. Die Länge der Fimbrien beträgt 10—15 mm.

Die Wand besteht von aussen nach innen aus Serosa, Subserosa, Längs- dann Ringmuskelschicht, lockerer und faltenreicher Mucosa und hat eine durchschnittliche Dicke von 0,3—0,4 cm am uterinen, von 0,9—1,2 cm am abdominalen Ende. In der Entwicklung zeigen sich schon frühe vier längsgerichtete Hauptfalten, in welche auch Muskelbündel sich erstrecken, während die später sich zahlreich bildenden dendritisch verzweigten Secundärfalten muskelfrei bleiben. An mikroskopischen Schnitten können durch die Buchten zwischen den Falten Drüsen vorgetäuscht werden, welche der Schleimhaut fehlen; andererseits können Durchschnitte der Falten wie Zotten aussehen, welche ebenfalls nicht vorhanden sind. Das Epithel ist ein nach dem Uterus zu flimmerndes Cylinderepithel, welches nur geringe Mengen von Secret liefert. In der Schleimhaut findet sich stellenweise reticuläres lymphoides Gewebe, sie ist, vor allem gegen das abdominale Ende hin, ungemein reich an Gefässen.

Veränderungen an den Tuben finden sich bei Sectionen sehr häufig (in $^1/_3$—$^1/_4$ aller Fälle) und es herrschen dabei Verlagerungen, Verwachsungen und Hydrops vor. Ein grosser Theil der Erkrankungen

ist Folge von Uterusaffectionen, andere schliessen sich an Peritoneal- und Ovarialaffectionen an, wieder andere sind selbständige. Geschwulstbildungen sind im Gegensatz zum Uterus und den Ovarien selten, entzündliche Veränderungen (bes. Eiterungen) dagegen relativ häufig.

Allgemeine Literatur: Klob, l. c. 275; Winkel, Path. d. weibl. Sexualorg. 1881; Bandl, in Billroth u. Lücke, Hdb. d. Frauenkrankhtn. II, 759, 1886; Hennig, D. Krkhtn. d. Eileiter u. d. Tubenschwang. 1876; Frommel, 1. D. Gyn.-Congr. 1886, S. 95 (Norm. Hist.); Sänger, Amer. Journ. of obst. 1887, I, 317; W. A. Freund, Sig. klin. Vortr. No. 313; Martin, Eulenburg's Realencyclop. Art. Tuben; Orthmann, Virch. Arch. 108, S. 165, 1887; Dönhoff, Beitr. z. Stat. u. path. Histol. d. Tubenerkrankungen, Diss. Kiel 1888; Whitridge Williams, Amer. Journ. of med. sc. 102, p. 377, 1891; Madden, Dublin Journ. 93, p. 18, 1892.

Missbildungen.

Bei dem innigen entwicklungsgeschichtlichen Zusammenhang, welcher zwischen Tuben und Uterus besteht, kann es gar nicht anders sein, als dass Defectbildungen die beiden Organe in der Regel gemeinsam treffen. Abweichungen von dieser Regel in der einen oder anderen Weise sind äusserst selten. Die Defectbildung äussert sich darin, dass überhaupt nur Spuren von der Tube vorhanden sind, oder dass sie einen soliden Strang darstellt, oder dass sie theilweise solid, theilweise offen ist, wobei der offene Theil an dem abdominalen oder uterinen Ende oder in der Mitte gelegen sein, oder auch mehrfach mit soliden Stellen abwechseln kann. Die verschlossene Partie kann ganz kurz sein. Der Zusammenhang mit dem Uterus ist bei der rudimentären Tube nicht immer mehr gewahrt.

Geringere Störungen der Entwicklung sind nicht selten, besonders an dem Infundibulum, wo eine unvollständige Ausbildung der Fimbrien als fötaler bezw. infantiler Zustand aufgefasst werden kann. Ein solcher findet sich öfter auch an der ganzen Tube in Gestalt von zahlreichen Windungen, mit welchen manchmal fast divertikelartige Ausbuchtungen mit Verdünnung der Wand verbunden sind (Freund).

Wirkliche divertikelartige Aussackungen in Gestalt von herniösen Ausstülpungen der Schleimhaut zwischen den auseinandergewichenen Muskelbündeln kommen zuweilen in der Ampullengegend vor, aber sie tragen auf der Spitze eine Oeffnung, welche sogar mit Fimbrien umgeben sein kann. Es ist das eine Form der accessorischen Tubenostien, welche einseitig oder doppelseitig symmetrisch und bis zu dreien an einer Tube gefunden worden sind. Sie bestehen entweder aus einer kleinen schlitzförmigen oder aus einer grösseren Oeffnung, welche direkt in der Tube oder auf einer mehr oder weniger grossen Ausstülpung gelegen und meistens von deutlichen Fimbrien umgeben ist. Häufig macht die Tube an der Stelle der Nebenöffnung eine scharfe winkelige Biegung. Der Sitz dieser Oeffnungen ist an der oberen Wand in dem äusseren Drittel der Tube, meist ganz nahe an den Fimbrien; Durchlöcherungen dieser (Oesenbildungen) können als die geringsten Grade dieser Abnormität angesehen werden. Sie hat

nichts zu thun mit den wirklichen Mehrfachbildungen der Tuben, von denen einige wenige Beispiele bekannt gemacht sind.

Sehr häufig sind Abweichungen in der Länge der Tuben, auch kommen abnorme Lagerungen derselben (mehr senkrechte Stellung, Anlagerung an der Beckenseite in kurzen Peritonealfalten; Lagerung in Leistenhernien) vor. Beim mangelhaften Descensus des Ovariums bleibt auch das obere Ende der Tube in der Nierengegend haften, wodurch die Tube in die Länge gezogen, ja ganz vom Uterus abgetrennt werden kann. Wenn die Fimbrien das Ovarium so umgreifen, dass dieses in das Infundibulum zu liegen kommt, wodurch allerhand weitere Störungen, die später besprochen werden sollen, bedingt werden können, so kann man von Ovarialtube sprechen.

Ein sehr häufiger Befund (bei 20 pCt. der secirten Frauen) ist die sog. Morgagni'sche Hydatide (s. Einleitung), ein kleineres oder grösseres (bis kirschgrosses, ausnahmsweise wallnussgrosses), mit hellem Inhalt gefülltes Bläschen, welches direkt auf dem Ende einer Fimbrie aufsitzt oder mit einem soliden dünnen, bis zu 5 cm langen Stiel versehen ist (vgl. die Fig. 155 bei Tuboabdom.-Schwangerschaft). Dieselbe kann am Peritoneum der Excav. recto-uterina festwachsen und so nicht nur die Beweglichkeit der Tube beeinträchtigen, sondern sogar einmal zu Darmeinklemmung Veranlassung geben. Sonst ist sie bedeutungslos, kann aber gelegentlich bei Sectionen für die Auffindung des abdominalen Tubenendes von Nutzen sein.

W. Meckel, Beitr. z. path. Entw. d. weibl. Gen. Diss. Erlangen 1856; Rokitansky, Wien. med. Ztg. 1859, No. 32, u. Wien. med. Woch. 1860, No. 2; Klob, l. c. S. 276; Doran, Obst. Trans. 1886, p. 171; Blot, Gaz. méd. de Paris, 1856, p. 808 (Defect der l. Tube, rudim. l. Ovarium, Uterus normal); Falk, Berl. klin. Woch. 1891, No. 44, S. 1069 (Ueberzählige Eileiter, Lit.).

Accessor. Tubenostien: Amann, Arch. f. Gyn. 42, S. 133, 1892; vergl. auch die bei Mutterbändern angegebene Literatur S. 546.

Circulationsstörungen.

Entsprechend dem grossen Gefässreichthum und der faltigen Beschaffenheit der Schleimhaut kann an derselben eine starke hyperämische Röthung und Schwellung entstehen, besonders am Infundibulum und den Fimbrien, welche sich dabei förmlich erigiren können. Im allgemeinen entsprechen auch die pathologischen Circulationsverhältnisse der Tuben denjenigen des Uterus. Eine hauptsächlich an den Fimbrien localisirte congestive Hyperämie findet man bei Peritonitis, Stauungshyperämie bei allen Stauungen in der Vena cava Wie beim Uterus entstehen gern bei allerhand Hyperämien (Stauung, Congestion bes. bei Infectionskrankheiten) aber auch bei sonstigen Erkrankungen (Verbrennungen, Phosphorvergiftungen) kleine Blutungen in die Schleimhaut, aus denen später Pigmentirungen hervorgehen können. Aber es gibt auch freie Blutungen auf die Fläche. Sie sind im allgemeinen gering, nur bei Retention des Menstrualblutes (s. Haematokolpos u. -metra) kann es zu massigeren Ansammlungen (Blutsäcken) kommen. Bei normaler Menstruation findet anscheinend nicht regel-

mässig und nur in geringem Grade ein Blutaustritt in die Tubenhöhle statt, aber wenn eine Atresie in den Genitalwegen vorhanden ist, dann scheint eine grössere Blutung zustande zu kommen, denn dann entwickelt sich eine Hämatosalpinx, welche in Bezug auf Beschaffenheit des Inhalts (eingedickte chocoladenbraune oder theerartige Masse) sowie auf Beschaffenheit der Wand (Hypertrophie, chronisch entzündliche Veränderungen, Schwund der Wimpern an den erniedrigten Zellen) mit den gleichen Verhältnissen am Uterus die grösste Uebereinstimmung zeigt. Das angehäufte Blut kann nur zum geringsten Theil aus dem Uterus eingelaufen sein, da das Ostium uterinum ganz eng und selbst verschlossen und sogar der Uterus durchaus rudimentär sein kann, zuweilen mag es zum Theil dem Ovarium entstammen, wenn das Infundibulum diesem anliegt. Da das aber nicht immer der Fall ist, so muss das Blut im wesentlichen aus der Tubenschleimhaut selbst stammen, in welcher denn auch mikroskopisch Blutungen nachgewiesen worden sind. Also nicht weil Blut aus dem Uterus zurückgelaufen wäre, sondern weil das ergossene Blut sich nicht aus der Tube entleeren konnte, wie es wohl bei der normalen Menstruation und auch bei sonstigen Blutungen der Fall ist, häuft sich das Blut in der Tubenhöhle immer mehr an. Dass dies hauptsächlich in der Ampulle geschieht, ist erklärlich, weil diese am gefäss- und faltenreichsten und am ausdehnungsfähigsten ist. Ein Theil des Blutes kann wohl durch das Ostium abdominale ablaufen und eine Haematocele retrouterina bewirken, aber bald pflegt das Ostium verschlossen zu werden. Dann häuft sich immer mehr Inhalt an und es findet nicht selten ein Platzen des Tubensackes statt, was besonders häufig nach Entleerung einer Hämatometra beobachtet worden ist. Es dürfte dabei einmal die mit dem Collaps der Uterushöhle verbundene Zerrung, dann aber auch die der Entleerung folgende Congestion, welche wohl in der Tube zu neuen Blutungen führt, von Bedeutung sein. Die Hämatosalpinx ist zwar auch bei Atresia hymenalis, aber doch im allgemeinen um so häufiger beobachtet worden, je höher der Verschluss lag, in sehr vielen Fällen handelt es sich um Doppelbildungen mit einseitigem Verschluss.

Ausser durch Platzen eines Blutsackes kann von der Tube eine grössere Blutung ausgehen durch Platzen eines tubaren Eisackes, dabei entleert sich ebenfalls das Blut hauptsächlich in die Bauchhöhle. Man vergleiche darüber das Kapitel Extrauterinschwangerschaft.

Klob, l. c. 291; Alberts, Arch. f. Gyn. 23, S. 398, 1884; Fuld, ebenda, 34, S. 191, 1889; Walther, Zur Casuistik der Haematosalpinx, Diss. Giessen 1890; Keller, Ueb. einen Fall von Atres. vag. congenit. (Lit.), Diss. Kiel 1874; Veit, Verhdl. d. 4. Gyn.-Congr. 1891, S. 215; Stratz, Gyn. Anat. S. 34, 1892 (mit makroskopischen u. mikroskopischen Abbild.).

Entzündungen.

Erst seitdem die operative Behandlung der Krankheiten der weiblichen Geschlechtsorgane einen Aufschwung erfahren hat, hat sich auch die Kenntniss der entzündlichen Veränderungen der Tuben ge-

hoben. Sowohl die Veränderungen bei Entzündung der Schleimhaut (Endosalpingitis) wie diejenigen bei Entzündung der übrigen Wand (Myosalpingitis) haben die grösste Aehnlichkeit mit jenen des Uterus, insbesondere tritt auch die Betheiligung des Schleimhautgewebes in ähnlicher Weise wie dort in den Vordergrund, aber es spielen oberflächliche Eiterungsprozesse hier eine viel grössere Rolle als dort.

Man unterscheidet einen einfachen Catarrh, bei dem, besonders wenn er frisch ist (acuter Cat.), oft nur sehr wenig Secret gefunden wird, welches in der Regel eine nicht ganz dünnflüssige weissliche, weisslich graue, trübe Masse bildet, in welcher man viele abgestossene, theilweise schleimig oder hyalin umgewandelte Epithelien sowie Leukocyten findet. Die Schleimhaut ist stark geröthet und geschwollen, zellig infiltrirt.

Häufiger trifft man den chronischen Catarrh, bei welchem auch hier produktive Veränderungen der Schleimhaut eine Hauptrolle spielen. Die verdickten Falten können sich dicht aneinanderlegen und, indem sie nach Schwund des Epithels mit ihren Spitzen verwachsen, buckelige Massen bilden oder auch, wenn gegenüberstehende Falten sich verbanden, Stränge, welche das Lumen der Tube quer durchziehen. Die zwischen den Falten vorhandenen, mit Cylinderepithel ausgekleideten Buchten machen durchaus den Eindruck von Drüsen und das ganze Bild hat grosse Aehnlichkeit mit dem der glandulären Endometritis. Durch ausgiebige seitliche Verwachsungen der Falten können Theile dieser Buchten gänzlich abgeschlossen werden, worauf sie sich dann durch Secretretention in cystische Bildungen umwandeln, die oft weit in die Muskularis hineinreichen. Martin hat dies als Endosalpingitis follicularis bezeichnet. Es bleibt noch genauer festzustellen, inwieweit hierbei vielleicht eine wirkliche atypische Drüsenwucherung seitens des Epithels vorkommt, etwa ähnlich der Bildung der Erosionsdrüsen an der Portio vaginalis, wodurch das Eindringen in die Tiefe am besten sich erklärte. Dass eine solche drüsige Wucherung vorkommt, hat Chiari für eine besondere Form des chronischen Catarrhs festgestellt, die man als Salpingitis productiva glandularis nodosa bezeichnen kann, da bei ihr erbsen- bis bohnengrosse Verdickungen am uterinen Ende der Tuben auftreten, welche früher als kleine Fibroide angesehen wurden, welche sich aber als umschriebene Muskelhyperplasien erwiesen, in denen sich drüsenähnliche Auswüchse des Schleimhautepithels bezw. aus Abschnürung solcher entstandene Cystchen oft in grosser Zahl fanden, welche einen hellen serösen Inhalt besassen und mit flimmerlosem Cylinderepithel ausgekleidet waren. Neben denselben liessen sich in dem abdominalwärts liegenden Theile des Isthmus auch noch frische Ausstülpungen mit geringerer, mehr diffuser Muskelhypertrophie in der Umgebung finden, wie solche überhaupt auch ohne die Knoten vorkommt. Chiari sieht in der atypischen Epithelwucherung die Ursache für die Muskelhypertrophie und betont, dass er diese Veränderungen nie bei alten Frauen gefunden habe, was vielleicht darauf hindeute, dass mit der senilen Involution auch vorhandene Muskelhypertrophien wieder rückgängig werden könnten. Es

geht übrigens auch aus den Untersuchungen von Martin und Orthmann hervor, dass bei den chronischen Catarrhen überhaupt die Muskulatur sich sehr ungleich verhält, bald hypertrophisch, bald sogar atrophisch gefunden wird. Letzteres schliesst allerdings nicht aus, dass die Wand verdickt ist, da eine Bindegewebswucherung vorhanden sein kann. Die Betheiligung des Wandbindegewebes an den Veränderungen kann gering sein, aber in anderen Fällen zeigt auch es eine zellige Infiltration, welche meist fleckweise auftritt, zuweilen deutlich dem Verlaufe der Gefässe folgt, ganz wie es auch bei der productiven Myometritis der Fall ist. Man könnte demnach diese von Martin interstitielle Salpingitis benannte Affection wohl als Myosalpingitis productiva bezeichnen.

Sowohl an der Schleimhaut wie an der Muskelhaut kann aus der zelligen Infiltration eine fibröse Induration werden; in beiden Häuten kann das narbige Gewebe aus früher bestandenen Blutungen herrührendes Pigment enthalten. Nur selten kommt es bei chronischer Salpingitis zur Bildung polypöser oder papillärer Wucherungen der Schleimhaut.

Ein häufiger Begleiter der chronischen Salpingitis ist die Perisalpingitis und Peritonitis pelvica überhaupt, welche zu allerhand Verwachsungen und Verlagerungen der Organe führt, hauptsächlich aber zu Verschluss des Ostium abdominale und Anhäufung des Secretes in dem Lumen, da durch Schwellung der Schleimhaut, Knickung der Tuben u. s. w. auch der Abfluss nach dem Uterus unmöglich ist. Ueber die so entstehende Hydrosalpinx siehe das Nähere bei Lumenstörungen.

Es ist keine scharfe Grenze — auch nicht ätiologisch — zwischen der einfachen und der eiterigen Salpingitis zu ziehen. Auch bei dieser ist eine starke Schwellung der Falten besonders in der Ampulle vorhanden, in welcher man auch die Hauptmasse des rahmigen Eiters findet. Es fehlt ferner auch nicht die Verwachsung der Falten zu mehr oder weniger dicken Wülsten, aber bald zeigen sich degenerative Veränderungen, indem das Epithel verloren geht und weiterhin eine eiterige Einschmelzung des Schleimhautgewebes sich anschliesst. Der Zerfall kann so weit gehen, dass nur noch Spuren von Schleimhautgewebe die Muskulatur überdecken, in welchen man dann aber doch meist noch kleine mit Cylinderepithel ausgekleidete Ausbuchtungen findet, die täuschend Drüsenfundi ähnlich sehen. Die Beschaffenheit des Schleimhautgewebes kann verschieden sein, mehr zellig oder — bei den recht chronischen Formen — mehr fibrös, indurirt. Auch das übrige Gewebe zeigt nicht gleichmässiges Verhalten. Manchmal sind nur produktive Veränderungen vorhanden, zellige Infiltration und faserige Induration, bald hyaline Umwandlung, bald auch kleinste Eiteranhäufungen (Zweifel, Salpingitis interstitialis disseminata). Wirkliche Abscessbildungen in der Wand sind sehr selten, aber häufig das, was wohl früher auch gelegentlich Tubenabscess genannt worden ist, was aber jetzt Pyosalpinx heisst, nämlich die Anhäufung von Eiter in der verschlossenen Tube. Die eiterige Salpingitis gibt selbst zu dem Verschluss des Ostium abdominale Anlass, indem sie bald adhäsive Perisalpingitis mit

Verschluss der abdominalen Tubenöffnung erzeugt. Es können aber auch schon verschlossene und durch Blut oder hydropische Flüssigkeit ausgedehnte Tuben eiterig werden. So oder so bilden sich faustgrosse und grössere Säcke, einseitig und doppelseitig, deren Wand stets im Ganzen erheblich verdickt ist, wenn auch nicht immer durch Hypertrophie der Muskulatur. Das Organ ist nicht immer ganz in den Sack aufgegangen, sondern oft sind noch Theile des Isthmus wenig verändert und selbst die Fimbrien können noch zuweilen an der äusseren Seite des Sackes hervortreten. Die Tube ist meist stark geschlängelt, die vorspringenden Falten durchsetzen manchmal das ganze Lumen, verwachsen mit der gegenüberliegenden Wand, so dass einzelne getrennte Eiterhöhlen entstehen (Pyosalpinx saccata); die Scheidewände können secundär wieder durchbrochen werden, Adhäsionen hüllen die Tuben von allen Seiten ein, auch zwischen sie können Durchbrüche erfolgen und neue Eiterhöhlen sich bilden, das Ovarium ist gleichfalls verwachsen, zuweilen selbst mit Abscessen versehen, das Rectum kann direkt (von der angelötheten Tube) oder indirekt (von einem abgesackten Abscess des Beckens) perforirt werden, kurzum es entstehen manchmal die complicirtesten Veränderungen, welche bei der Section, geschweige denn bei einer etwaigen Operation die Orientirung auf's äusserste erschweren.

Wenn die Eiterbildung zum Stillstand gekommen ist, treten regressive Metamorphosen an dem vorhandenen Exsudate auf, die Eiterkörperchen zerfallen, die ganze Masse dickt sich ein und kann sogar verkalken oder aber es tritt nach der Behauptung einiger Untersucher an Stelle des Eiters allmählich eine seröse Flüssigkeit, in welcher nur noch einige krümelige Massen schwimmen, wie solche auch die Oberfläche des Sackes noch bedecken. Verwechselungen von eingedicktem Eiter und weichem tuberculösem Käse sind möglich, doch ist es leicht durch die mikroskopische Untersuchung der Wand sich vor Irrthum zu schützen.

Was die Aetiologie dieser Eiterungen betrifft, so lässt die bakteriologische Untersuchung häufig im Stich. In den alten Eitersäcken sind offenbar die Organismen meistens zu Grunde gegangen, wodurch es sich auch erklärt, dass ein Einfliessen des Eiters in die Bauchhöhle keineswegs immer eine allgemeine Peritonitis erzeugen muss. In jüngeren Fällen sind verschiedenartige Organismen gefunden worden. Abgesehen von den seltenen Befunden von Pneumokokken und Aktinomyces, sowie von den später zu besprechenden Tuberkelbacillen hat die jüngste Zeit die ungeahnte Häufigkeit gonorrhoischer Eiterungen auch durch den Befund von Gonokokken erwiesen.

Die zuerst von Noeggerath aufgestellte Behauptung, dass ein grosser Theil der chronischen Entzündungen am weiblichen Geschlechtsapparat gonorrhoischer Natur sei, hat sich auch für die Tuben bewahrheitet, bei denen sowohl einfache chronische Entzündungen wie acute und chronische Eiterungen zweifellos durch Gonokokken bedingt werden. Es ist anatomisch ein durchgreifender Unterschied zwischen diesen und den am längsten bekannten septischen puerperalen,

durch Strepto- oder Staphylokokken erzeugten Eiterungen noch nicht festgestellt, wenn auch vielleicht im allgemeinen gesagt werden kann, dass bei den septischen Eiterungen die Betheiligung der Muskelhaut eine grössere ist und leichter geschwürige Prozesse zustande kommen. Der Tubenentzündung haben Manche für die Fortleitung der septischen Prozesse vom Uterus nach dem Peritoneum eine grosse Bedeutung zuschreiben wollen und es muss auch die Möglichkeit anerkannt werden, dass aus der Tube die Streptokokken, welche auch hier vorzugsweise gefunden wurden, in die Bauchhöhle gelangen können, aber andererseits muss betont werden, dass das keineswegs die Regel ist, wie sich schon daraus ergibt, dass trotz vorhandener Peritonitis in den Tuben doch oft nur an dem Infundibulum entzündliche Veränderungen vorhanden sind, welche offenbar erst von der Peritonitis erzeugt wurden.

Wie am Uterus so können übrigens auch an der Tube die septischen Streptokokken ausser der Eiterung auch noch diphtherische Veränderungen (mit gerinnendem Exsudat und Gewebsnecrose) erzeugen, die aber neben den gleichzeitig vorhandenen übrigen Veränderungen von untergeordneter Bedeutung sind, während die Eitersäcke als oft einzige Ueberreste der Infection ebenso wie die gonorrhoischen eine mehr selbständige Stellung und Bedeutung haben. Von sonstigen für die Entstehung von Tubenentzündungen wichtigen Umständen ist noch die Einwirkung äusserer Schädlichkeiten (Abkühlung, vielleicht auch Traumen) auf die im Zustande menstrueller Hyperämie befindliche Tube zu erwähnen, ferner spielen nicht nur Entzündungen der Ovarien und des Uterus, sondern auch Geschwulstbildungen an diesem (Myome, Krebse), Lageveränderungen, ferner eine Anzahl allgemeiner Infectionskrankheiten ähnlich wie beim Uterus eine Rolle.

Klob l. c. 302 (erwähnt bei chron. Catarrh herniöse Ausstülpungen der Schleimhaut, welche spindelförmige Verdickungen machen und an ihrer Spitze durchbrechen können, so ein erworbenes zweites Ostium erzeugend, das nicht mit dem angeborenen verwechselt werden darf); Cornil, Leçons p. 103, 1889; Cornil et Terrillon, Arch. de phys. 1887, X, 529; Feldmann, Ueb. d. operative Entfernung einer doppels. Pyosalpinx, Diss. Göttingen 1879; Sänger, Arch. f. Gyn. 25, S. 126, 1884; Martin, Ztsch. f. Geb. u. Gyn. XIII, 298, 1886; Orthmann, ebenda, XIV, 264, 1887; Chiari, Ztsch. f. Hlk. VIII, 457, 1887; Lavie, Des salpingites, Thèse de Paris 1887/88, No. 73; Gusserow, Arch. f. Gyn. 32, S. 165, 1888; Schauta, ebenda, 33, S. 26, 1888 (betr. die Chiari'schen Knötchen); Boldt, Am. Journ. of Obst. XXI, 1888, u. Med. Record 17, 1890; Blanche Edwards, La salpingite interstitielle, Progr. med. 1889, No. 7, p. 119; Sawinoff, Salpingit. chron. product. vegetans, Arch. f. Gyn. 34, S. 239, 1889; Landau, Ueb. Tubensäcke, Arch. f. Gyn. 40, S. 1, 1891; Stratz, Gyn. Anat. 1892, S. 37; Zweifel, Verhdl. d. Ges. D. Naturf. u. Aerzte, Bremen, S. 263, 1890 (Pneumococcen, Gonococcen, Streptococcen), u. Klin. Gyn. S. 151, 1892; With, D. med. Woch. 1892, No. 20 (Pneumococcen); Frommel, Gyn. Ctbl. 1892, S. 205 (Pneumococcen); Eberth u. Kaltenbach, Ztsch. f. Geb. u. Gyn. 16, S. 188, 1889 (Streptococcen bei Virgo intacta, anscheinend an Menstruation anschliessend).

Gonorrhö: Noeggerath, Amer. Journ. Obst. 1885, Oktob.; Westermark, Gyn. Ctbl. 1886, No. 10; Orthmann, Berl. klin. Woch. 1887, No. 14, S. 236; Stemann, Beitr. z. Kenntn. d. Salpingit. tub. u. gonorrh. Diss. Kiel 1888; Schmidt, Arch. f. Gyn. 35, S. 162, 1889; Boisleux, Ztsch. f. Geb. u. Gyn. XIX, 306, 1890; Wertheim, Wien. klin. Woch. 1890, No. 25, S. 476, u. Arch. f. Gyn. 42, S. 1, 1892; Zweifel, l. c.; Menge, Ztsch. f. Geb. u. Gyn. XXI, 119, 1891; Terrillon, Bull. méd. 1890, ref. Wien. med. Woch. 1892, No. 2, S. 73.

Aktinomyces: Zemann, Wien. med. Jahrb. 1883, S. 477 (die Wandungen waren verdickt, mit Granulationen bedeckt, die Tube erweitert, im Eiter Aktinomyceskörner).

Infectiöse Granulome.

Wenn man von der schon vorher erwähnten, vielleicht besser hierher zu rechnenden Aktinomykose sowie dem einen bis jetzt bekannten Fall von Syphilis mit Gummibildung an beiden Tuben absieht, so bleibt nur die Tuberculose zu besprechen. Eine Tuberculose kann secundär bei Tuberculose anderer Organe entstehen, aber auch primär; sie kann in beiden Fällen mit Tuberculose sonstiger Generationsorgane und des Peritoneums verbunden sein oder nicht. Meistens betrifft die Erkrankung beide Tuben, wenn auch oft die Entwicklung der Veränderungen nicht auf beiden Seiten gleich ist. Für die Genitaltuberculose gilt als Regel, dass die Tuben am stärksten verändert sind. Wenn daraus auch nicht unbedingt der Schluss gestattet ist, dass sie auch am frühesten erkrankt gewesen sein müssten, da vielleicht besonders günstige Verhältnisse ein schnelleres Fortschreiten der tuberculösen Veränderungen ermöglichten, so ist doch dies angesichts der Thatsache, dass der Uterus oft nur ganz geringfügige oder auch noch gar keine Veränderungen zeigt, dass es also zweifellos primäre Tubentuberculose gibt, in hohem Grade wahrscheinlich. Die Combination von Tubentuberculose mit Peritonealtuberculose ist nicht nothwendig dahin zu deuten, dass die Peritonealinfection die erste gewesen sei, denn sie ist oft nur ganz gering und fehlt zudem so häufig, dass ein Transport der Tuberkelbacillen aus der Bauchhöhle in die Tuben, wenn er auch vorkommen mag, doch sicherlich nicht der gewöhnliche Vorgang ist. Die häufige Localisation der Tuberculose in der Ampulle kann auch nicht zur Begründung dieser Ansicht herangezogen werden, da ja bei der gonorrhoischen Infection etwas Aehnliches stattfindet. Stammen die Tuberkelbacillen wie die Gonokokken aus den unteren Genitalwegen? Wenn im Uterus tuberculöse Veränderungen vorhanden sind oder etwa Grund zu der Annahme ist, dass solche vorhanden waren, so kann es ja möglich sein, dass eine allmähliche continuirliche Weiterverbreitung wie bei den Gonokokken stattfindet, aber es sind eben nicht immer diese Voraussetzungen erfüllt und da auch ein direktes Vordringen von Bacillen gegen die nach dem Uterus zu gerichtete Wimperbewegung oder eine Verschleppung auf Lympbahnen keinerlei Wahrscheinlichkeit für sich hat, so muss m. E. in vielen Fällen ebenso wohl wie z. B. bei den Knochentuberculosen an eine hämatogene Entstehung gedacht werden. Worin dann die locale Disposition beruht, vermag ich nicht zu sagen, aber es mögen dabei besondere Zustände eine Rolle spielen, rein pathologische, menstruelle und puerperale, auf welche letzten schon Rokitansky hingewiesen mit der Bemerkung, dass die Tubentuberculose öfters im Gefolge des Puerperiums zur Entwicklung komme. Im allgemeinen trifft man sie vorzugsweise in der Zeit der Geschlechtsreife, doch ist sie auch nicht nur bei alten

Frauen, sondern auch wiederholt schon vor der Pubertät, ja bei ganz kleinen Kindern beobachtet worden.

Es beginnt die Tubentuberculose in der Schleimhaut, meist in der Ampulle, wenn auch keineswegs immer im abdominalen Abschnitt derselben. Zunächst zeigen sich Veränderungen wie bei der chronischen productiven Endosalpingitis: wenig graues oder gelbes Secret, Röthung, Schwellung, Verwachsung der Falten, drüsenartige Gestaltung der Einbuchtungen, zwischen denselben Abschnürung einzelner Theile und cystische Eweiterung, Eindringen dieser drüsenähnlichen Bildungen in die Muskularis, kurzum ganz das früher geschilderte Bild — nur Tuberkeln mit Epithelioid- und oft auch Riesenzellen bald mehr in

Fig. 132.

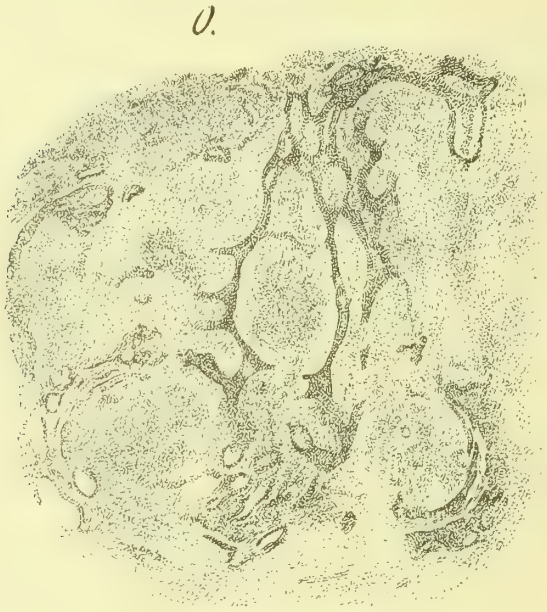

Tuberculose der Tubenschleimhaut, schw. Vergr.
Drüsenartige verzweigte epitheliale, hie und da cystisch erweiterte Kanäle, dazwischen zellenreiches Gewebe mit Tuberkeln, von denen einer, rechts unten, eine Riesenzelle enthält. O Oberfläche der Schleimhaut.

den obersten, bald in den tieferen Schichten der Falten (Fig. 132). Die Tuberkel können auf eine kleine Stelle beschränkt oder mehr gleichmässig über grössere Abschnitte zerstreut sein, wobei zwar die Ampulle, wie schon gesagt, bevorzugt erscheint, aber der Isthmus doch auch nicht immer leer ausgeht.

Schon an der Fläche nach der Eröffnung der Tube, aber besonders auf Durchschnitten, kann man jetzt wohl schon die grauen Knötchen erkennen, wenngleich es Fälle gibt, wo sie selbst einem geübten Auge noch entgehen können. Wenn sie grösser und käsig werden, treten sie deutlicher hervor, später erscheinen schon grössere gelbe

käsige Flecken und endlich ist die ganze oberste (innere) Schicht der Schleimhaut in eine gelbe, zunächst noch derbe, käsige Masse verwandelt. Das Lumen kann jetzt fast ganz verschwunden sein, später erscheint es wieder, indem die käsigen Massen zu einem gelben bröckeligen Brei zerfallen, während immer wieder neuer Käse in der Wand entsteht und die Tuberkelbildung immer weiter nach aussen zu fortschreitet.

Die schon vorher verdickte Tube erscheint in diesem Stadium (Fig. 133) bis kleinfingerdick, ganz hart, stark gewunden, fast varicös, ihre Fimbrien sind zu kurzen, dicken, derben Zotten umgewandelt, die Muskularis nicht selten hypertrophisch. Adhäsionen können, wie die Abbildung zeigt, noch ganz fehlen, oft aber sind sie auch vorhanden und dadurch die Tuben noch weiter verlagert, an die hintere Wand des Uterus angelöthet oder zusammengekrümmt und mit den übrigen Organen zu einem unentwirrbaren Klumpen verbunden.

Fig. 133.

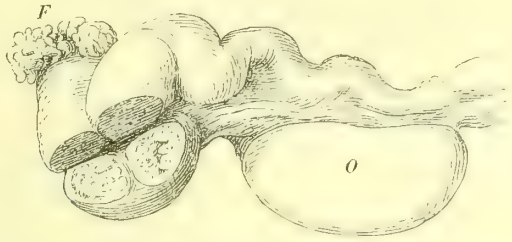

Tuberculose der Tube, nat. Gr.
O Ovarium, F Fimbrien am abdominalen Tubenende, stark verdickt; am Durchschnitt durch die stark gewundene Tube sieht man die käsigen Massen, welche das Lumen ganz erfüllen und an Stelle der Wand getreten sind.

Dies ist das Bild der reinen Tuberculose, wie es in ganz ähnlicher Weise auch bei den Ureteren und dem Vas deferens vorkommt. Es kann dasselbe eine Aenderung erfahren, wenn eine mehr eiterige Schmelzung der tuberculösen Massen eintritt und nach Verschluss des Ostium abdominale oder auch beider Ostien oder nur eines Theiles des Kanales eine puriforme Masse sich in immer grösserer Menge anhäuft, die Tubenwände, welche dabei stark hypertrophiren, zu immer mächtigeren Säcken ausdehnend. Das ist dann die tuberculöse Pyosalpinx, welche sich von der rein eiterigen nur dadurch unterscheidet, dass in der Wand Tuberkel, wenn auch nicht immer käsige Massen vorhanden sind. Es muss übrigens noch dahingestellt bleiben, in welcher Weise die tuberculöse Pyosalpinx entsteht, ob es sich dabei immer oder nur in einer Anzahl von Fällen um Mischinfectionen handelt, ob dieselben gleichzeitig oder nur nacheinander und in welcher Reihenfolge dann entstanden sind. Dass es Mischinfectionen hier gibt, ist bereits sicher nachgewiesen.

Geschwürige Perforationen treten bei der Tuberculose überhaupt und bei der tuberculösen Pyosalpinx insbesondere nicht häufig ein, aber doch kommen sie vor, besonders in Adhäsionen hinein, wodurch

sich abgesackte käsig-eiterige Herde bilden, zwischen denen manchmal nur schwer noch die Reste der Tuben aufzufinden sind, also ebenfalls Veränderungen, wie sie in ganz gleicher Weise auch bei der nicht tuberculösen Pyosalpinx vorkommen. Verwachsungen tuberculöser Darmtheile, des Processus vermiformis sind grade dabei zur Beobachtung gelangt.

Syphilis: Bouchard et Lépine, Gaz. méd. de Paris, 1866, p. 726 (je 3 Gummata von Haselnussgrösse in den zu fingerdicken Strängen umgewandelten Tuben neben gummöser Hepatitis und Encephalitis).

Tuberkulose: Vergl. die bei Uterus citirte Literatur S. 460.

Schramm, Arch. f. Gyn. XIX, 416, 1882 (Literat.); Wiedow, Gyn. Ctbl. 1885, No. 36; Späth, Tub. d. weibl. Genitalien, Diss. Strassburg 1885; L. Tait, Gyn. Ctbl. 1886, No. 43; Stemann, Beitr. z. Kenntniss d. Salping. tub. etc. Diss. Kiel 1888; Werth, Verhdl. d. III. gyn. Congr. Freiburg 1890, S. 111; Cornil et Terillon, Arch. de phys. 1887, X, p. 550; Cornil, Leçons p. 121; Kötschau, Arch. f. Gyn. 31, S. 265, 1887; Münster und Ortmann, ebenda, 29, S. 97, 1886 (Pyosalpinx, mit Lit.); Cheatle, Lancet 1891, II, 1098 (doppels. tub. Pyosalpinx bei einem Kind von 1 J. 9 Mon.); Kretz, Wien. med. Pr. 1891, No. 22; Hünermann, Arch. f. Gyn. 43, S. 40, 1892 (Prim. Genitaltub. in d. Schwangerschaft, Fehlgeb. im 5. Mon., Tod an Sepsis u. acuter Miliartuberculose im Wochenbett).

Drüsenbildung bei Tuberculose der Tuben haben v. Krzywicki und Orthmann beschrieben.

Progressive Ernährungsstörungen.

Bei Erörterung der entzündlichen Vorgänge ist wiederholt der hypertrophischen Wucherungen sowohl der Schleimhaut wie der Muskulatur und des Bindegewebes gedacht worden. Wucherungen der Schleimhaut von ganz ähnlichem Charakter wie die chronisch entzündlichen kommen unter Verhältnissen vor, z. B. bei der Anwesenheit von Fibromyomen des Uterus, wo es sehr fraglich erscheint, ob man auch dabei von Entzündung und nicht vielmehr von einfacher Schleimhauthypertrophie reden soll. Polypen der Schleimhaut sind äusserst seltene Befunde. Muskelhypertrophie ist nicht gleichbedeutend mit Verdickung der Tubenwand, da diese sehr häufig aus einer Bindegewebshyperplasie hervorgegangen ist, doch kommt sie vor, sowohl infolge von entzündlicher Reizung (Chiari's Salpingitis nodosa) wie als Arbeitshypertrophie bei Verschluss der Tubarostien. Es ist auch hier hauptsächlich die Pyo- und Haematosalpinx, nicht die Hydrosalpinx, bei welcher die Hypertrophie gefunden wird.

Eine Vergrösserung der gesammten Tube, welche auf einer Hyperplasie aller Bestandtheile beruht, tritt infolge von Dehnung, welche die Tube besonders durch Cysten des Ovariums und Parovariums erfahren kann, ein. Ueberdehnung mit starkem Druck kann allerdings das Gegentheil, Atrophie, bewirken.

An Geschwulstbildungen ist die Tube arm, erst recht an primären. Fibrome und Fibromyome kommen als kleine erbs- bis kirschgrosse, ausnahmsweise bis kindskopfgrosse, manchmal multiple Geschwülstchen besonders unter der Serosa vor, wo sie auch gestielt und verkalkt sein können. An den Fransen bilden sich zuweilen kolbige fibröse Verdickungen der Enden, welche sogar an einem faden-

förmigen Stiel aufsitzen können. Gestielte, warzige, papilläre Bindegewebswucherungen finden sich auch, oft in mehrfacher Anzahl, auf der Serosa, nach Klob sind die grösseren hohl und enthalten eine seröse Flüssigkeit, können sich auch zu wirklichen Cystchen umbilden. Lipome kommen gelegentlich subserös, besonders am Ansatz des Ligam. lat. vor, erreichen aber selten eine beträchtlichere Grösse. Sarcome sind sehr grosse Seltenheiten, häufiger sind Krebse. Die Mehrzahl derselben ist secundär, vom Uterus oder (seltener) Ovarium aus entstanden und zwar nicht bloss durch direktes Fortschreiten, was bei Corpuskrebs z. B. doppelseitig vor sich gehen kann, sondern auch discontinuirlich. Der secundäre Krebs, meist der weichen, in einzelnen Fällen auch der mehr scirrhösen Form angehörig, sitzt entweder in der Schleimhaut, wo er gern als diffuser auftritt, oder seltener in Form von Knoten in der Muskelhaut oder an der Serosa. Gelegentlich kann der Krebs die ganze Wand, welche in der Regel bald hypertrophisch wird, so dass die Tube in einen dicken, festen Strang sich umwandelt, durchwuchern und in die Bauchhöhle durchbrechen. Bei primärem Krebs des Ovariums besteht die Möglichkeit, dass ein secundärer Tumor entsteht, wie solches in neuerer Zeit bei einem papillären Krebs angenommen wurde, doch ist auch in ähnlichen Fällen die Annahme coordinirter primärer Geschwülste gemacht worden. Die primären krebsigen Neubildungen, welche in den letzten Jahren mehrfach beobachtet worden sind, hatten alle das Gemeinsame, dass sie einen papillären Bau zeigten. Papilläre Neubildungen der Tubenschleimhaut, sog. Papillome sind schon lange bekannt, u. a. führt Klob solche an, welche als Bindegewebswucherungen bei Hydrosalpinx sich entwickeln sowie krebsige Papillome bei Cystencarcinom der Ovarien, es ist aber nicht immer sicher zu entscheiden, in wie weit es sich dabei um die zottenähnlichen entzündlichen Wucherungen der Schleimhautfalten handelte. Unter den neuerdings genauer untersuchten Fällen befinden sich nun solche, welche als gutartige, andere, welche als krebsige Tumoren aufgefasst wurden; aus der grossen Aehnlichkeit aller untereinander darf man wohl schliessen, dass wenigstens die Gefahr einer krebsigen Degeneration sehr gross ist. In vielen der Fälle war die Affection gleichmässig auf beiden Seiten vorhanden; die Tuben theilweise beträchtlich erweitert und hypertrophisch verdickt, das Lumen zuweilen ganz mit den papillären Massen ausgefüllt, auch die Wand manchmal von Geschwulstmassen durchsetzt, die sogar bis unter die Serosa vordringen können. Auch bei noch nicht direkt krebsigen Tumoren war doch eine zweifellos massgebende Wucherung der Epithelien vorhanden, die in der Wand Cysten bildeten, in welche Papillen hineinwuchsen, also ein echtes Kystoma papilliferum (Eberth).

Was sonst von Cysten an den Tuben noch vorkommt ist grösstentheils schon früher erwähnt worden: die bei chronischer Endosalpingitis entstehenden, welche nicht nur in der Schleimhaut, sondern auch tiefer in der Muskelhaut liegen können, die Morgagni'sche Hydatide. An den Tubenfransen gibt es ebenso wie am Peritoneum oft zahlreiche kleine Cystchen, welche bei den Erkrankungen der Liga-

mente besprochen werden sollen; Klob erwähnt auch cystoide Bildungen der Fransen, welche durch hydropische Schwellung bedingt seien. Alle diese Bilduugen sind wesentlich verschieden von cystischen Umbildungen der Tuben selbst (Hydrosalpinx, Tuboovarialcysten), welche bei den Störungen des Lumens zu erörtern sind.

Hypertrophie der Tubenschleimhaut bei Uterusmyomen: Bulius, Verhdl. d. Gynaecol. Congr. Bonn 1891.

Hypertr. d. Muskulatur: Kaltenbach, Gyn. Ctbl. 1885, No. 43, S. 677, und 1889, S. 74.

Fibrome u. Fibromyome: Klob, l. c. 292; Späth, Ztsch. f. Geb. u. Gyn. XXI, 363, 1891; Thomas, Fibrocyst., New York med. Journ. 34, p. 67, 1887.

Lipome: Rokitansky, Lehrb. III, 442.

Sarcome: Sänger, Gyn. Ctbl. 1886, No. 37, S. 601 (Rundzellensarcom, nicht ganz zweifelsfrei, krebsverdächtig); Sutton, Obst. Trans. 1888; Gottschalk, Gyn. Ctbl. 1886, No. 14, S. 727 (Spindelzellensarcom).

Papillome u. Krebse: Klob, l. c.; Orthmann, Ueb. Carc. tub. Ztsch. f. Geb. u. Gyn. XV, 212, 1888 (mit Lit.); Winter, Gyn. Ctb. 1887, S. 497 (Ovarialkrebs, papillär in Tube gewachsen); Doran, Path. Trans. 39, p. 200, 1888 (Papill. beider Tuben u. Ovarien, coordinirt, Folge von Gonorrhö? u. 40, p. 221, 1889; Brit. med. Journ. 1888, I, 958; Zweifel, Klin. Gyn. 1892, S. 139; Eberth u. Kaltenbach, Ztsch. f. Geb. u. Gyn. XVI, 357, 1889 (E. schliesst aus den mikroskopischen Befunden, dass Epithelwucherungen in Gestalt papillärer Verdickungen durch flächenhaftes Wachsthum das Primäre und die Erhebung des bindegewebigen Bodens zu Papillen das Secundäre ist. So erklärt es sich, dass auch an den in die Tiefe gewucherten Geschwulsttheilen immer wieder Papillenbildung sich einstellte. Das Gleiche gilt für andere Papillome, deren papilläre Metastasen nur aus Verschleppung von Epithelzellen, welche die Fähigkeit haben, Papillen zu erzeugen, erklärt werden können); Landau und Rheinstein, Arch. f. Gyn. 39, S. 273, 1891. — Papill. in Tube und Cervix uteri durch Implantation von einem papillären Kystom des Ovariums aus: Gebhardt, Ztsch. f. Geb. u. Gyn. 22, S. 426, 1891.

Von **regressiven Ernährungsstörungen** ist wenig Besonderes zu berichten, es dürfte im wesentlichen mutatis mutandis das beim Uterus Gesagte auch hier gelten. Es sind besonders die Wandungen der Haemato-, Pyo- und Hydrosalpinx, in welchen allerhand degenerative Veränderungen als Verfettung, hyaline Degeneration, Verkalkung sich finden. Rundliche geschichtete Kalkkörperchen bis zu Hirsekorngrösse kommen, manchmal in grosser Anzahl, in den Tubenfransen vor. Selten sind freie Concremente in den Tuben; die Göttinger Sammlung besitzt einen kirschkerngrossen weissen Stein aus der Tube einer alten Frau. Eine Atrophie sowohl der Mukelschicht wie der Schleimhaut kommt als senile vor mit Verengerung des Lumens, sie entsteht nach der Menopause durch den Druck retinirten Secretes, bei übermässiger Zerrung durch Tumören, durch hohe Verwachsung bis zum theilweise völligen Schwund an dem Isthmus, wodurch Lostrennung vom Uterus eintreten kann.

Kalkkörperchen: Rokitansky, Lehrb. III, 442, 1861.

Veränderungen der Lage des Lumens und der Continuität.

Die angeborenen Veränderungen der Lage sind schon S. 529 angegeben worden; die erworbenen sind in hohem Grade abhängig von Veränderungen der Nachbarorgane: alle grösseren Lageveränderungen

des Uterus bedingen auch solche der Tuben, welche sich im allgemeinen aus jenen von selbst ergeben (s. Figg. 127 und 129), desgleichen die Tumoren des Ovariums und mehr noch diejenigen der Ligamente, durch welche die Tuben, welche der Oberfläche der Tumoren mehr oder weniger fest anliegen, gelegentlich bis zu 30 und mehr Centimeter in die Länge gezogen, abgeplattet und schliesslich bis zur völligen Lostrennung vom Uterus durch Zerrung der Abgangsstelle zur Atrophie gebracht werden können. Bei Axendrehung eines Ovariums ist die Tube spiralig um das Lig. ovarii gewunden. Zu dem Eintritt einer Tube in einen Bruchsack gehört eine starke Nachgiebigkeit und Beweglichkeit des Peritoneums, darum kommt die Salpingocele nur sehr selten bei alten Frauen, häufiger bei jungen Mädchen vor. Es handelt sich meistens um Inguinalhernien, von Cruralbruch ist 1 Fall bekannt, bei dem nur die Tube, nicht das Ovarium, welches sonst stets mit der Tube zusammen ist, Bruchinhalt war. Eine wichtige Ursache für zahlreiche Verlagerungen, Knickungen, Zerrungen bilden die so häufigen Adhäsionen, welche als Resultat einer productiven Pelveoperitonitis angesehen werden. Es können durch solche die Tuben, besonders in der Mitte, nach vorn gezerrt sein, meistens sind sie mit dem abdominalen Ende nach hinten unten verlagert oder auch ganz um das Ovarium herumgeschlagen und mit den Fimbrien an der hinteren Fläche des Mutterbandes angewachsen. Besonders schlimm ist es, wenn die Verwachsung mit einem beweglichen Darmabschnitt oder bei vorübergehendem Hochstand des Uterusfundus, z. B. in der Schwangerschaft, eingetreten ist, weil die Tube dadurch starker Zerrung bis zu völliger Abtrennung vom Uterus ausgesetzt werden kann.

Eine geringfügigere Lage- und Gestaltveränderung in Form von mehr oder weniger starker Schlängelung (Folge geringer Nachgiebigkeit des serösen Ueberzugs) zeigt sich bei allerhand Schwellungszuständen, besonders wenn eine Erweiterung des Lumens damit verbunden ist, man muss aber bei den leichteren Formen berücksichtigen, dass es Schlängelungen infolge unvollständiger Entwickelung gibt.

Mit den Lageveränderungen sind fast stets auch Aenderungen in der Weite der Höhle, seien es Verengerungen oder Erweiterungen, verbunden.

Dass es angeborene allgemeine und umschriebene Verengerungen (Stenosen) und Verschliessungen (Atresien) gibt, ist schon früher (S. 528) mitgetheilt worden. Die erworbenen sind meistens auf kleinere Abschnitte beschränkt. Es kann dabei eine Stenose auch im Verlaufe der Tube auftreten, hauptsächlich handelt es sich aber um Verengerungen in der Gegend der beiden Ostien, von welchen wiederum das abdominale am häufigsten betroffen ist. Die Ursachen seiner Verengerung, die hier sehr oft eine Atresie ist, sind hauptsächlich die zwei: chronische Salpingitis und adhäsive Pelveoperitonitis in der Umgebung des Infundibulum. Nur selten sieht man an dem Ende der verschlossenen Tube die Fimbrien noch hervorragen, die typische Form des Verschlusses wird dadurch bewirkt, dass die nach einwärts geschlagenen Fimbrien mit ihrer Peritonealseite verwachsen. Die Ver-

wachsung kann sich auf die Basis beschränken, so dass die Fimbrienenden nach der Eröffnung der Tube noch in die Höhle derselben vorragend gefunden werden. Wird die Verwachsungsstelle durch Flüssigkeitsansammlung in der Tube ausgedehnt, so kann durch das Hervortreten der einzelnen Fimbrien an der Aussenseite eine rosettenförmige Bildung entstehen.

Die Gegend des Ostium uterinum kann durch Schwellung der Uterusschleimhaut oder der Tubenschleimhaut, durch Tumoren oder auch durch geschlängelten Verlauf des interstitiellen Abschnittes des Tubenkanales an Wegsamkeit verloren haben, sonst spielen Schleimhautschwellung, Verwachsung von Falten, Knickungen und Umschnürungen eine Rolle, während Narbenverengerungen an den Tuben kaum vorkommen. Verschluss der Tuben ist zunächst für die Geschlechtsthätigkeit von grösster Bedeutung, denn wenn er doppelseitig vorhanden ist, bedingt er Sterilität, wenn einseitig, besonders im Verlauf

Fig. 134.

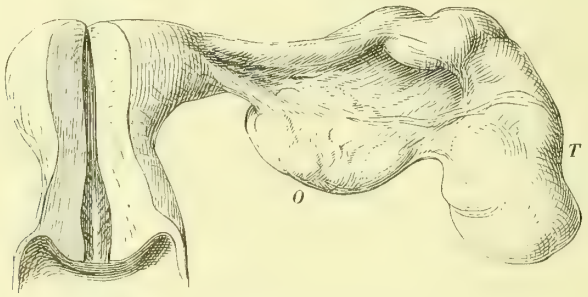

Hydrosalpinx. $^1/_2$ nat. Gr.
Die Tube T am abdominalen Ende verschlossen und besonders hier stark ausgedehnt, in der Mitte geschlängelt; vielfach peritonitische Pseudomembranen, O Ovarium.

oder am Ostium uterinum, kann er zu Extrauteringravidität Veranlassung geben. Ausserdem aber kann Tubenverschluss durch Retention von Inhalt weitere anatomische Veränderungen im Gefolge haben. In dieser Beziehung ist der abdominale Abschnitt am wichtigsten: so lange er offen ist, kommt es niemals zu einer nennenswerthen Retention, dagegen kann eine solche bei Verschluss im abdominalen Theil eintreten, mag das Ostium uterinum offen sein oder nicht.

Die durch Retention von Menstrualblut entstehende Haematosalpinx ist früher (S. 530) schon beschrieben worden, desgleichen die durch Eiteransammlung entstehende Pyosalpinx (S. 532), ebenso ist der Hydrosalpinx (S. 532) bei der chronischen Entzündung schon Erwähnung gethan. Da diese aber nicht nur durch entzündliche Hypersecretion entsteht, sondern auch, wenn auch langsamer, durch das gewöhnliche Secret der Tubenschleimhaut, und da sie ausserdem auch die häufigste dieser Veränderungen ist, so soll sie hier noch etwas eingehender behandelt werden.

Die Erkrankung betrifft in der Regel vorzugsweise die Ampulle und zwar so, dass sie nach dem abdominalen Ende hin zunimmt

(Fig. 134); der Isthmus kann gewöhnliche Weite besitzen oder auch etwas erweitert sein, sehr selten ist er der allein erweiterte Theil. Die Tube verläuft besonders in den weniger erweiterten Partien stark geschlängelt, der abdominale Theil ist meist scharf nach hinten gerichtet, so dass ein sehr gewundener Verlauf entsteht. Die Windungen haben oft ein durchaus varicöses Aussehen, die einzelnen Ausbuchtungen können durch weit vorspringende Wandduplicaturen von einander getrennt, nach einzelnen Angaben durch Verwachsung dieser Vorsprünge mit der gegenüberliegenden Wand sogar vollständig von einander abgeschlossen werden. Die Grösse der cystischen Tuben ist sehr verschieden, die grössten, welche wohl immer entzündlichen Ursprunges sind, erreichen Faust- ja Kopfgrösse und beherbergen bis zu 9 Kilo, vielleicht noch mehr, Inhalt. Für einen Theil der älteren Angaben von riesengrossen Tubensäcken besteht der Verdacht, dass eine Verwechselung mit Ovarial- oder Parovarialcysten vorliegt. Die grösseren Säcke haben natürlich nicht mehr hinter dem Uterus Platz, sondern müssen sich über ihn lagern.

Den Inhalt bildet eine in der Regel ganz dünnflüssige, wenig fadenziehende, klare Flüssigkeit, die häufig reichlich glitzernde Cholestearintafeln enthält, gelegentlich auch durch abgestossene Epithelzellen und durch Leukocyten ein trübes weissliches oder grützbreiähnliches Aussehen erhält. Epithelien und Leukocyten können fettige und hyaline Degeneration zeigen. Nicht selten ist die Flüssigkeit durch Blutfarbstoff röthlich oder bräunlich gefärbt. Dieser Hydrops tubae sanguinolentus kann sowohl durch menstruelle wie durch entzündliche Blutung bedingt werden; meist stammt aber das Blut in dem Stadium, in welchem man die Tube zu Gesicht bekommt, nicht von frischen, sondern von älteren Blutungen her.

Die Wandung ist bei den meisten hydropischen Tubencysten verdünnt, so dass der flüssige Inhalt deutlich hindurchschimmert; die Muskelbündel werden schon frühzeitig auseinandergedrängt und sind bei den grösseren Säcken oft gänzlich verschwunden; die Schleimhaut ist abgeglättet, das Epithel hat seine Wimpern verloren und kann vollständig abgeplattet sein, doch sind diese Befunde nicht constant, denn ich habe erst kürzlich in einer gänseeigrossen hydropischen Tube noch lebhaft flimmernde cylindrische Zellen gefunden und es sind einige Fälle bekannt, wo papilläre Wucherungen an der Schleimhautoberfläche sassen.

Gewöhnlich handelt es sich um Verschluss beider Ostien, es ist aber nicht zu bezweifeln, dass das Ostium uterinum auch offen sein kann. Ist das aber der Fall, so kann durch Zunahme des Druckes (Bauchpresse) die Flüssigkeit in den Uterus und nach aussen getrieben werden (Hydrops tubae profluens), so kann auch ein solches Abfliessen periodisch sich wiederholen. Wahrscheinlich sind die Erzählungen vom Wiederauftreten regelmässiger Menstruation bei Greisinnen auf solchen periodischen Abfluss sanguinolenter hydropischer Flüssigkeit zu beziehen. Dass grade dabei leicht Blutungen eintreten, begreift sich, wenn man bedenkt, dass mit der Entleerung der Druck, welcher auf den Tubenwandungen lastete, schnell abnimmt und dass dadurch

eine Hyperämie in den Wandungen hervorgerufen werden muss. Der Befund von schlaffen Tubensäcken welche mit dem Cavum uteri in Verbindung standen, gibt den anatomischen Beweis für die Existenz des offenen Hydrops (Hydrops tubae apertus) und der Befund frischer Blutmassen in einem entleerten Sack den Beweis für das Auftreten von Blutungen nach der Entleerung.

Eine besondere Form hydropischer Tubensäcke bilden die sogen. Tuboovarialcysten, bei welchen der cystische Hohlraum nur zum Theil von der Tube, zum anderen von dem Ovarium begrenzt wird. Es müssen diese Cysten dadurch entstehen, dass in eine Tube eine Ovarialcyste durchbricht. Das könnte ein Kystom sein oder ein hydropischer Graaf'scher Follikel oder auch ein cystisch gewordenes Corpus luteum, und es lassen sich für diese Möglichkeiten auch Beispiele anführen. Ueber das Verhalten der Tube vor dem Einbruch wird noch gestritten. Es ist nicht undenkbar, dass beim Bestehen einer sogen. Ovarialtube, wobei das Ovarium in mehr oder weniger grosser Ausdehnung von dem Tubentrichter umgriffen wird, durch Entleerung einer Cyste in das Infundibulum dieses secundär ausgedehnt werde, doch scheint für die Mehrzahl der Fälle die Annahme richtig, dass der Einbruch in eine hydropische Tube erfolgt. Jedenfalls ist von Thoma in einem Falle der Beweis geliefert, dass der Einbruch in eine hydropische Tube erfolgt sein musste, da die Stelle des verwachsenen Ostium abdominale sich noch sicher in der Cystenwand nachweisen liess.

Ausser den totalen Erweiterungen gibt es auch partielle seitliche, divertikelartige, welche für die Retention eines Eies und die Entstehung einer Tubenschwangerschaft geeignet sind.

Da Geschwüre in der Tube sehr selten sind, auch Geburtstraumen für gewöhnlich keine Rolle spielen, so sind Perforationen und Rupturen an den Tuben selten. Ihr Vorkommen bei Haemato- und Pyosalpinx (einfacher und tuberculöser), bei Krebs ist schon geeigneten Ortes erwähnt worden. Eine Hydrosalpinx platzt trotz der Dünne der Wand selten, dagegen ist Ruptur mit schwerer Blutung der fast regelmässige Ausgang jeder Tubenschwangerschaft, worüber später mehr mitgetheilt werden soll.

Hernien: Bérard, L'expérience 1839.

Angebor. u. erworbene Schlängelung: Haultain, Path. Ctbl. I, 740, 1890.

Atresie u. Erweiterung: Klob, l. c. 285; Hennig, Catarrh d. w. Gen. S. 29; Hausamann, Ueb. Retentionscysten d. weibl. Gen. Diss. Zürich 1876; grosse Hydrosalpinx: Peaslee, New York med. Journ. 1870.

Hydrops tubae profluens: Terillon, Progr. méd. 1888, No. 49.

Tuboovarialcysten: Burnier, Ztsch. f. Geb. u. Gyn. V, 357, 1880; Runge u. Thoma, Arch. f. Gyn. 26, S. 72, 1885; Kötschau, Verhdl. d. III. Gyn.-Congr. 1890, S. 344; Schramm u. Neelsen, Arch. f. Gyn. 39, S. 16, 1891; Gottschalk, Ztsch. f. Geb. u. Gyn. 21, S. 475, 1891 (gegen die Behauptung von Schramm u. Neelsen, dass jede Tuboovarialcyste aus einem Tubenhydrops hervorgehe); Rosthorn, Verhdl. d. 4. Gyn.-Congr. 1891, S. 327.

Divertikelbildung: Landau u. Rheinstein, Arch. f. Gyn. 39, S. 282, 1891.

Ueber **Fremdkörper** und **Parasiten** ist noch weniger wie beim Uterus zu sagen. Der wichtigste vorkommende Fremdkörper ist ein sich ent-

wickelndes Ei, die Mikroparasiten sind bei den Entzündungen und infectiösen Granulomen schon berücksichtigt worden. Als Curiosum erwähne ich, dass ein aus einem perforirten Darm in die Bauchhöhle gelangter Spulwurm sich in eine Tube verirren kann.

5. Uterusbänder und Beckenbauchfell.

Es sollen in diesem Kapitel die Veränderungen der Ligg. rotunda und lata sowie des Beckenbindegewebes überhaupt abgehandelt und diejenigen des Beckenperitoneums insoweit berücksichtigt werden, als sie besondere Beziehungen zu Geschlechtsorganen haben.

Die runden Mutterbänder bestehen aus glatten Muskeln und sind eigentlich nur Fortsetzungen der Uteruswand, welche von der oberen Ecke des Uterus zum Leistenring hinziehen. Die breiten Mutterbänder bestehen aus einer Bauchfellduplicatur, welche in lockeres Bindegewebe eingeschlossen die zu- und abführenden Gefässe für die inneren Geschlechtstheile, ausserdem zerstreute Bündelchen glatter Muskeln, Lymphdrüsen sowie die Reste des Wolff'schen Körpers enthält. Diese bestehen aus dem Epoophoron oder Parovarium (dem Rest des Sexualtheils des Wolff'schen Körpers), welches aus mehreren mit Flimmerepithel ausgekleideten, zu einem platten Körper vereinigten Kanälchen besteht, die zwischen der Ampulle der Tube und dem Ovarium gelegen gegen den oberen Rand des Eierstocks convergiren und zuweilen sogar in die Marksubstanz desselben eindringen, und dem Paroophoron (dem Rest des Urnierentheils), welches aus mehreren schmalen mit Epithelzellen und körnigem Detritus gefüllten Kanälchen besteht, die medianwärts vom Epoophoron, manchmal dicht am Uterus gelegen sind.

Allgemeine Literatur: Klob, Pathol. Anat. der weibl. Sexualorg. S. 386; Bandl, in Hdb. d. Frauenkrankhtn. II, 855, 1886.

Wegen der Bauchfellerkrankungen im Allgemeinen verweise ich auf Bd. I, S. 998.

Missbildungen.

Die anatomischen Verhältnisse bedingen es, dass eine gewisse gegenseitige Abhängigkeit zwischen den Ligamenten und den Geschlechtsorganen, besonders dem Uterus und den Tuben besteht. Wenn Uterus und Tuben fehlen, so fehlen auch die Bänder, nur bei einseitiger Aplasie des Müller'schen Ganges kann eine Andeutung des Lig. latum da sein und ausnahmsweise auch ein Lig. rot. (s. Fig. 85 S. 414). Fehlt nur der Uterus, nicht Tuben und Ovarien, so fehlen auch die Lig. rotunda nicht, ebenso sind beide Bänder auch bei rudimentärem Uterus oft gut entwickelt. Eine ungleiche Länge der Mutterbänder ist nicht selten, der Uterus ist dann nach der Seite des kürzeren Bandes vertirt oder flectirt (s. S. 504).

Als Mehrfachbildung ist nur die von Ruysch beobachtete Verdoppelung des Lig. rotundum zu erwähnen. Die Bedeutung ab-

normer Bauchfellfalten für Doppelbildungen des Uterus ist schon S. 415 hervorgehoben worden.

Theils von pathologischer Bedeutung, theils nur von entwicklungsgeschichtlichem Interesse sind einige Hemmungsbildungen, welche einerseits den Processus peritonei, andrerseits den Wolff'schen Körper betreffen.

Der Processus peritonei (Canalis Nuckii) kann wie beim männlichen Geschlecht ganz offen bleiben oder nur am Leistenring oder auch an mehreren Stellen verschlossen sein. Hernien, Hydrocelen können auf Grund dieser Missbildungen entstehen. Als Residuen sog. segmentaler Verbindungen zwischen Urniere und Leibeshöhle (Segmentalgänge, Nierentrichter, Nephrostome) sieht Roth sowohl den Tubopa'rovarialcanal wie die schon von Rokitansky beschriebenen und auf das Parovarium bezogenen Tubaranhänge an, welche man mit Roth besser Parovarialanhänge nennt.

Der seltene Tuboparovarialkanal stellt sich als ein unter ungefähr rechtem Winkel vom Parovarium abgehendes Vas aberrans dar, welches in den Endtheil der Tube oder (häufiger) auf der Fimbria ovarica ausmündet. Oefter ist er nur rudimentär entwickelt, indem er entweder im lateralen oder im medialen Abschnitt blind endet.

Die Parovarialanhänge finden sich in Ein- oder Mehrzahl an der hinteren oder (häufiger) vorderen Seite des breiten Mutterbandes in der Gegend des Parovariums. Sie sind bald klein, unmittelbar dem Band ansitzend, bald gestielt und bis 5—7 und noch mehr Centimeter lang. Es sind entweder fransenartige Anhänge, oder trichter- und ampullenförmige Gebilde, welche meist gestielt sind und im Stiel kleine Cystchen oder Blindschläuche enthalten, oder endlich gestielte oder nicht gestielte Cysten von Hanfkorn-, selten Bohnengrösse. Sie können nicht, wie Klob meinte, mit den bei der Tube schon erwähnten papillären Bindegewebswucherungen des Peritoneums, die allerdings schon in sehr früher Zeit vorkommen, zusammenhängen, da diese von dem gewöhnlichen Bauchhöhlenepithel überzogen sind, während jene Fransen, Trichter und Ampullen ebenso wie die Cysten, Cystchen und Drüsenschläuche flimmerndes Cylinderepithel tragen.

Ueber das Vorkommen abgesprengter Nebennierenkeime in der Nähe der Geschlechtsdrüsen ist schon auf S. 4 Mittheilung gemacht worden.

Rokitansky, Ueb. access. Tubarostien und Tubaranhänge, Allg. Wien. med. Ztg. 1859, No. 32; Roth, Baseler Festschrift zum Würzburger Jubiläum 1881, S. 63. Die den Proc. periton. betreffende Literatur s. S. 554.

Circulationsstörungen.

Die Mutterbänder nehmen theil wie an der Hyperämie und Auflockerung der Geschlechtstheile bei der Menstruation und der Gravidität, so an dem grössten Theil der pathologischen Hyperämien des Uterus. In den Venen des Parametriums wie in der Umgebung des Ovariums gibt es varicöse Erweiterungen (Varicocele, V. parovarialis superior und V. p. inferior), Thrombose und Venensteine ganz ähnlich wie bei den paraprostatischen des Mannes. In einigen Fällen hat Klob Klappen an den Venen des breiten Mutterbandes gefunden, welche für die Entstehung von Thromben und Steinen nicht ohne Bedeutung sein dürften. Entstehen Varicen in den Ligam. rotunda, so können sie doppelseitige Inguinalhernien vortäuschen. Die Arterien pflegen bei alten Frauen geschlängelt zu verlaufen und in grosser Ausdehnung verkalkt zu sein.

Neuerdings ist bei Osteomalacie öfter eine auffällige Schlängelung und Erweiterung der venösen Gefässe in der Gegend der Ovarien gesehen worden. In einem

von mir vor einiger Zeit beobachteten Falle waren auf der einen Seite diese Gefässe reichlich, weit, geschlängelt, auf der anderen spärlich, anämisch, das Gewebe des Mutterbandes dünn, wie atrophisch.

Die wichtigsten Störungen der Circulation sind die Blutungen, welche sowohl extra- wie intraperitoneal erfolgen können. Selten ist eine Blutgeschwulst (Haematoma) der Lig. rotunda; häufiger eine Blutung in das Gewebe der breiten Bänder. Eine solche kann durch Bersten von Phlebectasien zustande kommen, oder durch stärkere Anstrengungen und Aufregungen zur Zeit der Menstruation, doch sind dies alles seltene Ereignisse gegenüber der Blutung während der Geburt. Es entsteht eine knotige Verdickung (Haematoma subperitoneale pelvicum), welche selten über Faustgrösse erreicht, eine teigige Consistenz besitzt und durch eine blutige Infiltration des Gewebes bedingt wird. Das Hämatom kann einseitig oder doppelseitig auftreten, im letzten Falle stehen die beiden Blutherde hinter, selten vor dem Uterus mit einander in Verbindung; ganz ungewöhnlich ist eine Ablösung des Peritoneums hinter dem Uterus durch die Blutung. Auch ein Uebergreifen auf das seitliche und das periproctale Bindegewebe mit Verengerung des Mastdarms kommt vor (Tait). Die Blutung kann, wie klinisch zu verfolgen ist, Nachschübe erfahren, das Blut wird aber meistens resorbirt, selten tritt eine Perforation in Scheide oder Rectum ein. Die Abkapselung eines Blutergusses gegen die Bauchhöhle durch eine Bindegewebsmembran genügt an sich nicht, um ihre extraperitoneale Entstehung zu beweisen, da ein ähnliches Verhältniss auch bei manchen intraperitonealen Blutungen vorkommt.

Zu diesen intraperitonealen Blutungen gehört schon die beobachtete traumatische Haematocele des Processus vaginalis peritonei, hauptsächlich aber werden sie repräsentirt durch Blutungen in die Peritonealexcavationen vor und hinter dem Uterus. Man findet hier das Blut sowohl frei wie abgekapselt d. h. durch Bindegewebsmembranen von der übrigen Bauchhöhle abgeschlossen. Diese Abkapselung kann eine primäre oder secundäre sein, denn in einer Reihe von Fällen — und ihre Zahl ist gross — sind bereits vor der Blutung direkte oder indirekte Verwachsungen der Beckenorgane vorhanden, so dass das Blut in die abgeschlossenen Bauchfellausbuchtungen hineingelangt oder in Hohlräume, welche erst durch die Verwachsungen entstanden sind bezw. durch die Blutung selbst erst gebildet werden, während in anderen das frei ergossene Blut erst später durch neugebildetes Bindegewebe abgekapselt wird. Damit dies geschehen könne, sind zunächst zwei Dinge nothwendig: es darf nicht der Verblutungstod eintreten, und es muss das Blut gerinnen, ehe es vollständig resorbirt wird. Ein Blutgerinnsel kann erst resorbirt werden, nachdem das Fibrin wieder zerfallen ist, ehe dies aber geschieht, bildet sich zunächst eine neue Epithelhaut auf dem Gerinnsel, wodurch dieses gewissermassen schon halb zu einem extraperitonealen gemacht wird, dann aber folgt dem Epithel auch Bindegewebe nach und ausserdem beginnt eine allgemeine Organisation des Gerinnsels, indem von dem anstossenden Bindegewebe aus Fibroblasten und junge Capillaren in die

Blutmasse hineinwachsen (Fig. 135). Es geschieht also etwas ähnliches wie bei einem gutartigen Venenthrombus und auch die sonstigen Befunde, Entfärbung der rothen Blutkörperchen, Pigmentbildung, Auftreten pigmenthaltiger Zellen am Organisationsrande wie in dem jungen Bindegewebe, Erweichung der centralen Partien bei grösseren Gerinnseln, stimmen ganz mit jenen überein. Das Schlussresultat ist also, dass ein von allen Seiten abgeschlossener Knoten entsteht, der im Innern aus Blut besteht, eine Blutgeschwulst, ein Haematom oder, wie es auch hier grade genannt wird, eine Haematocele. Uebrigens kann auch bei primär abgesackten Blutergüssen eine Resorption er-

Fig. 135.

Organisation eines retrouterinen Blutergusses. Schw. Vergr.
Unten Granulationsgewebe mit vielen Pigmentkörnchenzellen, oben rothe Blutkörperchen, in welche Fibroblasten und Capillaren (rechts) eindringen.

folgen, wenngleich sie hier langsamer als bei freien Blutungen vor sich geht. Die Umwandlungen, welche das Blut mit der Zeit erleidet, sind ebenfalls dieselben, so dass man, wenn die Untersuchung einige Zeit nach der Blutung stattfindet, eingedickte, braunrothe bis braunschwarze Massen in die Bindegewebskapseln eingeschlossen findet. Es können in beiden Fällen die Blutmassen vollständig verschwinden, so dass nur ein an Volumen sehr erheblich reducirtes pigmentirtes Bindegewebe den einzigen Rest der früheren Blutgeschwulst darstellt.

Die Bezeichnung Haematoma oder Haematocele kann selbstverständlich nicht auf freies flüssiges oder geronnenes Blut angewendet werden, aber sie kann für alle diejenigen Fälle gebraucht werden, wo Blut abgekapselt ist und so einen umschrie-

benen geschwulstartigen Knoten bildet, ganz gleichgültig, ob die Blutung von vornherein abgekapselt war oder nicht. Ein primär abgekapselter Bluterguss wird sicherlich stärkere Spannung besitzen, also stärker auf die Nachbarschaft drücken und verschiebliche Organe verschieben als ein zunächst freier, aber immerhin wird die von Schröder für den Begriff Haematocele so sehr betonte Verschiebung des Uterus durch Druck auch bei einer secundären Abkapselung nicht fehlen, da auch in diesem Falle das Blut Raum beansprucht, den es durch Verschiebung der Organe gewinnen muss. Kein Zweifel kann bestehen, wenn in einen bereits in Abkapselung begriffenen Blutklumpen von neuem ein Erguss erfolgt.

Nicht immer verläuft die Sache so einfach, sondern es kann auch eine Vereiterung und dann ein Durchbruch nach verschiedenen Seiten erfolgen. Am seltensten, aber auch bedenklichsten ist der Durchbruch in die freie Bauchhöhle, dem schnell tödtliche Peritonitis folgt, sehr selten ist auch die Perforation in die Blase, auch noch selten die in die Scheide oder gleichzeitig in Scheide und Rectum, relativ am häufigsten geschieht der Durchbruch in den Mastdarm. Auch dadurch kann die Heilung eingeleitet werden, indem nun nach der Entleerung eine Schrumpfung und Vernarbung des Sackes sich einstellt, aber durch Eintritt fäculenter Stoffe bildet sich häufiger Vereiterung und Verjauchung, die entweder schnell zum Tode führt oder doch zu chronischer Beckeneiterung Veranlassung gibt.

Der Sitz der Blutungen und Blutgeschwülste ist in der Regel in der Excavatio recto-uterina, so dass die Bezeichnung Haematoma retro-uterinum oder Haematocele retro-uterina gerechtfertigt ist. Der Uterus wird durch dieselbe nach der Symphyse zu verschoben. Wenn ein freier Erguss so gross ist, dass er in der hinteren Excavation nicht Platz hat, so tritt Blut auch in die Excavatio vesico-uterina hinein und wenn nun diese ganze Blutmasse nach der Bauchhöhle zu durch Bindegewebe, welches von der hinteren Beckenwand über den Fundus uteri zur vorderen oder zur Blasenwand geht, abgeschlossen wird, so entsteht mit der H. retro-uterina auch eine Haematocele ante-uterina. Die Combination beider kann aber auch zweizeitig geschehen, indem erst eine H. retro-uterina sich bildet und dann bei einer Wiederholung der Blutung die H. ante-uterina entsteht. Etwas häufiger als diese sehr seltene Form tritt eine H. ante-uterina auf, wenn die hintere Ausbuchtung durch früher entstandene Verwachsungen verschlossen ist. Es pflegt dann die vordere Excavation auch tiefer und somit geeigneter zur Ansammlung von Blut zu sein. Eine primär abgekapselte H. ante-uterina ist sehr selten.

Als Quellen der Blutungen kommen in Betracht: seltener varicöse Venen der Ligg. lata, geplatzte Graaf'sche Follikel, varicöse Venen oder Blutcysten der Ovarien, Stümpfe nach Ovariotomien, geplatzte Hämatosalpinx, Austritt von Blut aus dem abdominalen Tubenostium, häufiger neugebildete Gefässe in entzündlichen Pseudomembranen (bei Peritonitis haemorrhagica, s. Bd. I. S. 1005), sowie eine schwangere Tube. Bei der Ruptur der Tube kann das Blut frei ergossen werden, aber es sind auch nicht selten Verwachsungen vorhanden, welche es sofort abkapseln. Es ist sicher, dass die Tubenschwangerschaft bei dem Haematoma retro-peritoneale eine wichtige Rolle spielt, es ist

aber die Grösse dieser Rolle noch nicht sicher festgestellt, da die älteren Literaturangaben vielfach nicht genau genug sind, um auf sie eine Statistik zu bauen. J. Veit berechnet die Häufigkeit auf 28 pCt., doch wird von anderen Gynäkologen dieser Procentsatz für zu hoch gehalten. Als zunächst die Blutung veranlassende Ursachen werden Anstrengungen und plötzliche Erschütterungen, Erkältungscongestionen, sexuelle Aufregung, ferner von Allgemeinkrankheiten Phosphorvergiftung, Purpura haemorrhagica, Scorbut genannt. Bandl fasst die ätiologischen Momente kurz dahin zusammen: entferntere Ursachen sind krankhafte Veränderungen der Ovarien, Tuben, Ligg. lata oder des Beckenperitoneums, die nähere Ursache ist die menstruelle Congestion, und Gelegenheitsursachen bilden alle Schädlichkeiten, welche die menstruelle Congestion zu steigern imstande sind.

Man findet die Haematocele am häufigsten zwischen dem 25. und 35. Lebensjahre, fast nur bei Frauen, welche geboren haben, und zwar solchen, welche eine Perimetritis durchgemacht haben. Ihre absolute Häufigkeit bei Sectionen ist nicht gross, nach Untersuchungen an der Lebenden sind 4—5 pCt. angegeben, von anderen aber wird diese Zahl für zu hoch gehalten.

Nélaton (Gaz. d. hôp. 1851—53) hat zuerst eingehender das Bild der Haematocele geschildert und den Begriff festgestellt als pralle Blutgeschwulst in der hinteren Excavation, die den Uterus gegen die Symphyse drängt.

Varicen der Ligg. rot.: Boivin et Dugès, Atlas, Pl. 32, Fig. 3; — des Lig. lat.: Baumgärtner, D. med. Woch. 1882, No. 36; Grynfeld, Gaz. hebd. d. sc. méd. de Montpellier, V, 421, 1883.

Haematoma extraperitoneale: Kuhn, Ueb. Blutergüsse in d. breiten Mutterb. Zürich 1874; Martin, Ztsch. f. Geb. u. Gyn. VIII, 476, 1882; Smith, Med. News, 42, p. 358, 1883; Schlesinger, Wien. med. Blätt. 1884, No. 27, S. 831; Zweifel, Arch. f. Gyn. 22, S. 185, 1883, u. 23, S. 414, 1884; Freund, Gyn. Klin. 1885, S. 218; Gusserow, Arch. f. Gyn. 29, S. 389, 1887; Tait, Verhdl. d. X. intern. med. Congr. III, 8, S. 165, 1891. Ablösung des Peritoneum: Baumgärtner, D. med. Woch. 1882, No. 36; — d. Lig. rot.: Gottschalk, Gyn. Ctbl. 1887, No. 21, S. 329.

Traumat. Haematocele d. Proc. periton.: Koppe, Gyn. Ctbl. 1886, No. 12.

Haematocele retro- und anteuterina: Schröder, Krit. Unters. über d. H. r. Bonn 1866, u. Berl. klin. Woch. 1868; Virchow, Onkol. I, 150, 1863; Ferber, Arch. f. phys. Hlk. III, 431, 1863; Klob, l. c. 403; Olshausen, Arch. f. Gyn. I, 24, 1870; G. Mayer, Char.-Ann. VIII, 327, 1883; Bernutz, Arch. de tocol. 1880, II—VII; Zweifel, Schlesinger, l.l. c.c.; Gusserow, Arch. f. Gyn. 29, S. 389, 1887; Jousset, Essai sur les hématocèles, Thèse de Paris 1883; Alberts, Arch. f. Gyn. 23, S. 399, 1884; J. Veit, Volkm. Slg. klin. Vortr. 1891.

H. anteuterina: Braun, Wien. med. Woch. 1872, S. 81; Trechsel, Corr.-Bl. f. Schw. Aerzte 1875, No. 9.

Fritsch war es nicht gelungen experimentell bei Kaninchen durch Einbringen von Blut in die Bauchhöhle adhäsive Veränderungen zu erzeugen (Volkm. Slg. klin. Vortr. No. 56, 1873), aber Cordua hat bei Hunden die Ueberhäutung durch Peritonealepithel beobachtet (Ueb. d. Resorptionsmechanismus von Blutergüssen, Rostocker Preisschrift 1877).

Entzündungen.

Für die in dem Bindegewebe zu den Seiten des Uterus sitzenden Entzündungen ist allgemein die von Virchow eingeführte Bezeichnung

Parametritis im Gebrauch und wenn auch zugegeben werden muss, dass die Bezeichnung für viele Fälle nicht ganz zutreffend ist, so hat sich doch die vorgeschlagene allgemeinere Bezeichnung Pelveocellulitis nicht einbürgern können. Auch für die Entzündungen des Bauchfells wird vielfach die Bezeichnung Perimetritis in etwas weiterer Bedeutung genommen, correcter ist es zweifellos bei verbreiteter Erkrankung der Serosa von Pelveoperitonitis zu sprechen und für localisirte Veränderungen die Ausdrücke Perimetritis, Perisalpingitis, Perioophoritis zu benutzen. Für Eiteransammlung hinter dem Uterus in abgekapseltem Raum ist auch die Bezeichnung Pyocele retro-uterina gebraucht worden (Klob).

Bei der einfachen exsudativen Parametritis, welche sich bei stärkeren Entzündungen der Nachbarschaft, besonders des Uterus findet, stellt sich eine seröse Durchtränkung und sulzige Infiltration ein, welche so stark werden kann, dass das Gewebe eine sehr derbe Consistenz erhält. Ohne scharfe Grenze geht die einfache über in die eiterige Parametritis, bei welcher auch zunächst nur eine eiterige Infiltration vorhanden ist, die aber auch in Abscessbildung übergehen kann. Bei sehr schweren Entzündungen kann das eiterig infiltrirte Gewebe zu einer weichen necrotischen Masse sich umwandeln oder es kann überhaupt der ganze Prozess einen jauchigen Charakter annehmen. Neben der phlegmonösen Parametritis kommt auch eine thrombophlebitische und lymphangitische Form vor, wie das schon früher bei der Besprechung der puerperalen Erkrankungen geschildert worden ist (s. S. 451 und Figg. 99 u. 100). Die parametritischen Infiltrate können einseitig und doppelseitig auftreten, sie können partiell und besonders auf die Uteruskante beschränkt sein, sie schreiten aber auch oft weiter nicht nur über die gesammten Mutterbänder, sondern auch nach der Seitenwand, nach den Bauchdecken, dem Oberschenkel, nach hinten um den Mastdarm, seltener an der Seite der Geschlechtswege hinab. Die Infiltrate können zur Resorption gelangen und gänzlich verschwinden, aber auch zu Abscessen sich umwandeln, welche gleiche Ausdehnung wie sie selbst gewinnen, also wirkliche Beckenabscesse werden können. Durch Vordringen gegen das knöcherne Becken kann Caries der Knochen sowie eine Verjauchung der Symphyse oder der Kreuz-Darmbeingelenke entstehen. Endlich gibt es Perforationen in der Inguinalgegend und über dem Poupart'schen Band, dann in abnehmender Häufigkeit durch die Fossa ischiadica unter die Glutaeen, in die Scheide, den Mastdarm, die Blase oder, sehr selten, neben dem After nach aussen. Auch die Abscesse können heilen, es entsteht dann aber eine chronische Induration des Gewebes und man findet ein derb schwartiges Bindegewebe in grösserer oder geringerer Ausdehnung, in dem oft noch lange nach dem acuten Stadium einzelne kleinere oder grössere Eiterherde mit eingedicktem, verfettetem Eiter eingesprengt gefunden werden. Die Abscesshöhlen sind dann in der Regel von einem weissgelben Gewebssaum umgeben, in welchem auch die Bindegewebszellen verfettet erscheinen.

Unter den Ursachen für die exsudative Parametritis stehen die Geburtszerreissungen und Wochenbettinfectionen oben an (s. S. 455), dann folgen erst in weitem Abstand Infectionen von Operationswunden, fortgeleitete Entzündungen von den übrigen Beckenorganen, besonders auch vom Mastdarm (s. Mastdarmsyphilis I., S. 844). Auch eine actinomykotische Parametritis ist schon zur Beobachtung gelangt.

Eine auf die Beckenhöhle, insbesondere die Excavatio recto-uterina beschränkte fibrinös eiterige Entzündung (Pelveoperitonitis) wird nicht selten bei allerhand Erkrankungen von Bauchhöhlenorganen, Krebs, Tuberculose, insbesondere aber neben Ovarialkystomen gefunden; eine eiterige Pelveoperitonitis bezw. Perimetritis setzt einen adhäsiven Abschluss der Bauchhöhle gegen die Beckenhöhle voraus, denn ohne solchen würde sie bald allgemein sein. Dabei ist die Tiefe der hinteren Excavation oft frei, so dass Eiter sich in ihr ansammeln und sie immer weiter nach der Tiefe zu ausbuchten kann. Oft sind zahlreiche Verwachsungen vorhanden, die bald hier bald da einen kleinen oder grösseren Eiterherd umschliessen. Auch diese retro-uterinen Pyocelen können wie die intraligamentären Abscesse perforiren, in das Rectum, die Scheide, die Blase, die offene Bauchhöhle, nach aussen, oder sowohl in das Rectum wie in die Blase. Die Aetiologie ist im wesentlichen dieselbe wie bei der Parametritis nur kommt noch als besonders wichtige Ursache vor allem für chronische eiterig-indurative Veränderungen die Gonorrhö hinzu.

Zu den exsudativen Entzündungen gehören auch die umschriebenen Anhäufungen seröser Flüssigkeiten im Verlauf der Ligg. rotunda, die Hydrocelenbildungen. Der Peritonitis ist anzuschliessen die Hydrocele tun. vag. peritonei cystica, welche entstehen kann, wenn der Kanal nur am Leistenring verschlossen oder doch erheblich verengt, sonst aber offen ist. Es entsteht dabei durch Flüssigkeitsansammlung in dem Rest des Fortsatzes eine bis eigrosse, weiche, durchscheinende Geschwulst, welche sowohl einseitig wie doppelseitig und schon in sehr frühem Lebensalter (bei $4^1/_2$jährigem Kind) beobachtet worden ist. Wenn der Fortsatz abwechselnd offen und geschlossen ist, können eine Reihe von hintereinanderliegenden Cysten entstehen.

Ausser der schon erwähnten produktiv-hämorrhagischen Peritonitis und der bei den chronischen Eiterungen sich entwickelnden produktiv-fibrösen findet sich ungemein häufig eine reine productive Peritonitis, welche entweder nur zu flachen oder knötchenförmigen oder auch zottigen Verdickungen und Auswüchsen des Bauchfelles besonders in der hinteren Excavation und an der Rückwand des Uterus führt, oder häufiger Verwachsungen der Organe bewirkt, welche entweder direkte sind, so dass Serosa mit Serosa verbunden ist, oder indirekte, indem mehr oder weniger lange und dicke, meist sehr zarte, manchmal geradezu schleierartige Blätter, Fäden und Stränge von Bindegewebe von dem einen zum anderen Organ sich hinüberspannen. Diese Adhäsionen finden sich einseitig oder doppelseitig in grösserer oder geringerer Ausdehnung und man kann je nach ihrem Sitz und ihrer Ausdehnung von adhäsiver Pelveoperitonitis oder Perimetritis, Peri-

salpingitis, Perioophoritis reden. Am häufigsten finden sich die Adhäsionen retrouterin und es kann hier die Bauchfelltasche nur von den Adhäsionen überspannt oder selbst durch dieselben vollständig obliterirt sein. Die Bindegewebsverdickungen und -Membranen sind bald reich bald arm an Gefässen, sie können ganz frei von Blutungen oder Pigment sein, aber nicht selten trifft man beide in ihnen an. Das Pigment sieht bei der Section in der Regel schwarz (schiefrig) aus, an der Lebenden aber meist braun. Nicht selten finden sich aus der Verkalkung des neugebildeten Bindegewebes hervorgegangene compakte grössere knochenharte Massen zwischen den pseudomembranösen Platten, welche nach Klob auch osteoide Beschaffenheit haben können. In den Zwischenräumen zwischen den einzelnen Adhaesionen ist zuweilen klare Flüssigkeit zu finden, abgesackter Ascites, eine Art von Pseudocysten bildend. Eine besondere Form produktiver Peritonitis ist die nach dem Platzen einer, schleimig-colloiden Inhalt beherbergenden Ovarialcyste entstehende: es können dabei Hohlräume mit gallertigem Inhalt sich bilden, welche dadurch erst recht Cysten ähnlich sehen.

Die sonstigen Ursachen der produktiven Pelveoperitonitis sind: puerperale Störungen, Salpingitis, Verlagerungen und Tumoren des Uterus, Tumoren der Eierstöcke, geschlechtliche Reizungen (Colica scortorum), chronische Gonorrhö etc.

Eine fibröse Induration und schwartig-schwielige Umwandlung ist, wie schon vorher bemerkt, ein nicht seltener Ausgang exsudativer Parametritis. Als fibröse Parametritis kann man auch die Narbenbildung bezeichnen, durch welche nicht inficirte Geburtsverletzungen zur Heilung gelangen. Als Parametritis chronica atrophicans bezeichnet Freund (Gyn. Klin. Strassburg 1885) diffuse chronische, mit Schrumpfung verbundene Indurationen, welche von der Basis der Ligamenta lata ausgehend besonders nach den Ligg. recto-uterina sich verbreiten, aber auch seitlich nach der Blase hin sich erstrecken und schliesslich über das ganze Beckenbindegewebe sich ausdehnen. Die Ligg. lata erscheinen durch die narbenartige Schrumpfung kurz und derb, die Ligg. rotunda sind dünn und schliesslich erleiden auch Uterus und Ovarien, ja selbst die Scheide und die Vulva eine Art von vorzeitiger seniler Atrophie. In einer mit Verkürzung der Douglas'schen Falten verbundenen Parametritis posterior sieht Schultze die häufigste Ursache pathologischer Anteflexionen. Als Ursache dieser Affection werden allerhand abnorme geschlechtliche Reizungen (Onanie, Coitus reservatus, geschlechtliche Ausschweifungen überhaupt), ferner schnelle Wiederholung von Wochenbetten mit Lactation angegeben. Zweifel (Klin. Gynaekol. S. 235, 1892) meint, dass es bei der grossen Häufigkeit der gonorrhoischen Perimetritis kaum fraglich sei, dass die Parametritis posterior vieler Autoren in der Mehrzahl der Fälle nichts anderes sei als Perimetritis gonorrhoica.

Die häufig beobachtete Para- bezw. Perimetritis posterior post amputat. portionis kommt nach Dührssen (Arch. f. Gyn. 39, S. 144, 1890) dadurch zu stande, dass die äussere sehr elastische Schicht der Wand nach dem Scheidengewölbe zu sich verschiebt, wodurch Nähte in's retrocervicale Bindegewebe gelangen, ja sogar das Peritoneum mitfassen können.

Klob u. Bandl, l.l. c.c.; Noeggerath, Die latente Gonorrhö im weibl. Geschl. 1872, u. Amer. Gyn. Trans. I, 268; Heitzmann, Entzdg. d. Beckenbauchfells beim Weibe, 1883; Mundé, Ann. of Obst. 1885; Schröder, Ztsch. f. Geb. u. Gyn. XII, 492, 1886 (gutartige Peritonitis bei Ovarialtumoren); J. Veit, Perimetritis, Volkm. Slg. klin. Vortr. No. 274, 1886; Cushing, Pelvic cellulitis, Ann. of Gyn. 1889, No. 6; Ceppi, Gonococcen, Rev. méd. de la Suisse rom. VII, 291; Bumm, Aetiol. d. Parametr. Verhdlg. d. 3. Congr. f. Gyn. S. 63, 1890; Giglio, Ann. d. ost. e gin. 1891, No. 3, fand im Eiter eines parauterinen Abscesses ausser Staphylokokkus pyog. aur. den Bacillus des malignen Oedems. Da der Abscess ziemlich nahe am Rectum

lag, so nimmt G. an, dass die Bacillen von hier aus eingedrungen seien und führt die Schwere der klinischen Erscheinungen auf diese Mischinfection zurück. Parametritis durch Aktinomykose: Zemann, Wien. med. Jahrb. 1883.

Einen im Lig. rot. gelegenen Abscess hält Martin (Ztsch. f. Geb. u. Gyn. 22, S. 444, 1891) für ein vereitertes Haematom.

Ueber die Perforationswege bei Parametritis: König, Arch. d. Hlk. 1862, S. 481, 1870, u. Volkm. Slg. klin. Vortr. No. 57; Schlesinger, Wien. med. Jahrb. 1878.

Hydrocele: Vergl. S. 373. Nicolaysen, Gyn. Ctbl. 1883, S. 215 (4½jähr. Kind); Raschdorff, Ueb. cyst. Tumoren im weibl. Leistenkanal und im Lab. maj. Diss. Greifswald 1884 (Reihe übereinander gelagerter Cysten); Hennig, Ztsch. f. Med. Chir. u. Geb. 1868, No. 6 (Cyste im Lig. rot.); Zuckerkandl, Arch. f. klin. Chir. 20, S. 215, 1876; Chiari, Wien. med. Blätt. 1879, No. 21; Will, Amer. Journ. of obst. XIV, 584, 1881; Hinterstoisser, Wien. klin. Woch. 1888, No. 12; Wechselmann, Arch. f. klin. Chir. 40, S. 578, 1890; Lammert, Münch. med. Woch. 1891, No. 29, S. 507.

In einem von Litten und Virchow mitgetheilten Fall von Androgynie hatten eine linksseitige praeinguinale cystische Hydro- und eine rechtsseitige Haematocele proc. vagin. Hoden vorgetäuscht: Virch. Arch. 75, S. 333, 1879.

Von **infectiösen Granulomen** ist die Tuberculose zu nennen, welche nicht selten in den Excavationen, besonders der hinteren als secundäre Implantationstuberculose mit Bindegewebsbildung oder auch fibrinöser Exsudation zusammen vorkommt. Ihre Beziehungen zu der Tubentuberculose sind S. 535 erörtert worden. In den Parametrien können die Lymphdrüsen bei Genitaltuberculose tuberculös werden.

Borschke, Virch. Arch. 127, S. 161, 1892.

Progressive Ernährungsstörungen.

Hypertrophische Veränderungen zeigen die Ligamenta rotunda bei Hypertrophie des Uterus, während die intraligamentäre Muskulatur der breiten Mutterbänder bei Ovarial- wie bei Parovarialcysten mehr oder weniger hypertrophisch befunden werden kann.

Was von Geschwülsten in den Ligamenten vorkommt, ist nicht nothwendig dort entstanden, da sowohl vom Uterus wie von den Ovarien her unter Auseinanderdrängung der beiden Peritonealblätter ein Einwachsen von Geschwülsten in die breiten Mutterbänder zustande kommen kann. Von Seiten des Uterus handelt es sich dabei um Fibromyome, welche den subserösen entsprechen und welche wie diese sich bis auf einen ganz dünnen Stiel oder selbst vollständig vom Uterus abtrennen können. Ausser diesen gibt es aber auch primäre Fibromyome der Ligamente, sicher solche der runden, vielleicht aber auch solche der breiten Bänder. Sie können sowohl nach der Bauchhöhle zu sich entwickeln wie in dem Inguinalkanal gegen die Vulva und den Damm vorwachsen. Sehr weiche Tumoren der letzten Art vermögen Hernien vorzutäuschen. Wie die Uterusmyome kommt auch an den intraligamentären Erweichung und Verkalkung sowie myxomatöse und sarcomatöse Umwandlung vor.

Primäre Sarcome sind neuerdings mehrfach beschrieben und auch Lipome sowohl im Ligam. latum wie am Lig. rotundum beobachtet worden. Krebse entstehen secundär durch Uebergreifen hauptsächlich

vom Uterus (Cervixkrebs) oder den Ovarien aus; sie sind continuirlich durch direktes Fortwachsen oder discontinuirlich als Lymphdrüsenmetastasen entstanden.

Von allen Neubildungen sind Cysten, die hier vielfach den Namen Kystome verdienen, bei weitem am häufigsten, und zwar kommen ausser den in die breiten Mutterbänder eingewachsenen Ovarialkystomen auch häufig genug in und an den Ligamenten entstandene vor. Sehr selten sind Dermoidcysten im Beckenbindegewebe, welche aus einer embryonalen Keimverschleppung erklärt werden müssen, aber nicht selten sind Cysten, welche aus den regelmässigen embryonalen Einschlüssen der Mutterbänder ihren Ursprung genommen haben. Nur sehr selten mögen Cysten aus dem Paroophoron (zwischen Epoophoron und Uterus) hervorgehen, doch darf man wohl an diese Entstehung bei jenen Cysten denken, in deren Wand, wie in einem von Klob erwähnten Falle, das Parovarium noch nachweisbar ist. Weit häufiger gehen intraligamentäre Cysten aus dem Parovarium (Epoophoron) her-

Fig. 136.

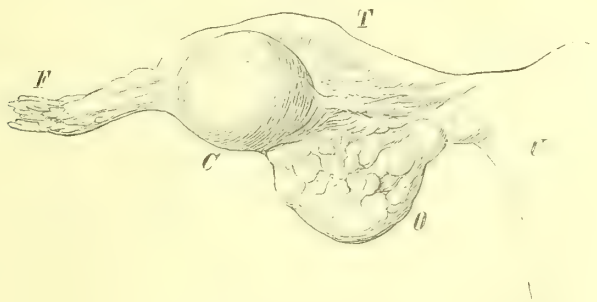

Kleine Parovarialcyste. Nat. Gr.
U Uterus, T Tube, F Fimbrien, O Ovarium, C Cyste.

vor (Fig. 136). Diese der Regel nach einfachen Parovarialcysten haben eine verschiedene Grösse, und wenn auch viele keine erhebliche Ausdehnung erreichen, so sind doch auch die kindskopf- bis mannskopfgrossen recht häufige Vorkommnisse. Ihrem Entstehungsort entsprechend sitzen diese Cysten zwischen abdominalem Ende der Tube und Ovarium, scharf von dem letzten abgegrenzt. Schon bei kleinen Cysten stösst die Tube unmittelbar an die Cyste an und umgreift dieselbe nicht selten mit ihrem lateralen Theile in einem Bogen; je grösser die Cyste ist, um so fester liegt die Tube ihr an, um so mehr ist sie in die Länge gezogen und oft auch durch den Druck abgeplattet. Das gilt auch für die Fimbrien, welche als ganz abgeplattete lange dünne Bänder der Cystenwand angeschmiegt sein können. Das Ovarium wird natürlich bei dem Wachsthum auch allmählich an die Cyste herangezogen und kann gleichfalls abgeplattet und auseinandergezerrt werden. Solche Fälle machen dann leicht Schwierigkeiten für die Diagnose. Da die Parovarialcysten ganz unabhängig von den beiden Bauchfellblättern in dem zwischen diesen liegenden Bindegewebe sich

entwickeln, so müssen sie ausser ihrer eigenen Wand auch noch einen von dieser durch lockeres Gewebe getrennten Ueberzug von Peritoneum haben, das sich leicht von der eigentlichen Cystenwand abheben lässt. Kleine Cysten können demzufolge noch zwischen den Bauchfellblättern verschieblich sein. Die Ausbuchtung und Entfaltung des Bauchfells durch die Cyste geschieht nicht gleichmässig, sondern diese wölbt sich nach der einen oder andern Seite, meist nach hinten zu stärker hervor, kann sogar gestielt werden. Die grösseren haben allerdings meist keinen Stiel, sondern gehen breitbasig in das Ligament über. Die eigene, meist, besonders gegenüber von Ovarialkystomen, dünne Cystenwand, welche verkalken kann, besteht aus Bindegewebe, an das sich aber hypertrophische, dem Ligament angehörige Muskulatur anschliessen kann. Der in einem Falle von Fischel erhobene Befund von drüsigen Bildungen in den äusseren Wandschichten dürfte auf Reste des Parovariums zu beziehen sein, jedenfalls ist in der Regel ein glandulärer Bau der inneren Oberfläche nicht vorhanden, wohl aber gar nicht selten eine Reihe von papillären Auswüchsen, welche kleine flache Tumoren bilden können, aber meistens nur auf kleinere Abschnitte der Cysteninnenfläche beschränkt sind und selten beträchtlichere Grösse erreichen. Das Epithel der Parovarialcysten besteht von vornherein aus flimmernden Cylinderzellen, aber in den grösseren Cysten ist auch einfaches Cylinder- oder gar plattes (abgeplattetes) Epithel zu finden. Ich muss jedoch bemerken, dass es mir bei sorgfältigem Nachsuchen fast stets gelungen ist, wenigstens stellenweise Flimmerzellen nachzuweisen. Der Inhalt der Cysten ist in der Regel eine wässerige, klare, eiweissarme Flüssigkeit mit wenig körperlichen Bestandtheilen und einem mittleren spezifischen Gewicht von 1004—1005, es gibt aber Ausnahmen und es scheint, dass grade die mit papillären Wucherungen versehenen auch durch eiweissreicheren, zähflüssigeren, nicht selten röthlichen oder direkt blutigen Inhalt ausgezeichnet sind.

Es gibt noch eine zweite Art von Cysten, welche mit dem Parovarium in Zusammenhang stehen, das sind die bei den Missbildungen erwähnten (S. 546) kleinen Cysten in Parovarialanhängen. Sie dürfen nicht verwechselt werden mit jenen bis stecknadelkopf-, hirsekorn- oder hanfkorngrossen Cystchen, welche an der Peritonealoberfläche der Tuben, der Ligamente, des Uterus, der Ovarien oft in grosser Zahl vorkommen, nicht selten in Verbindung mit Ovarialkystomen. Die grösseren Cystchen sind oft etwas der Tubenaxe entsprechend länglich gestaltet, sie liegen gern zu zweien oder mehreren zusammen, haben meist einen ganz klaren, dünnen oder gallertigzähen Inhalt, der ihnen eine sehr derbe Consistenz verleiht. Die Cystchen, welche man kurz als Peritonealcystchen oder mit Klebs als superficielle Cysten der Lig. lata bezeichnen kann, tragen immer eine epitheliale Auskleidung von bald einfachen bald flimmernden Cylinderepithelien. Ihre Entstehung ist noch nicht ganz klar, doch ist wiederholt an eine metastatische Entstehung von den Follikelepithelien bezw. dem Keimepithel des Ovariums aus gedacht worden.

Waldeyer, Eierstock und Ei, 1870, S. 128, leitet die kleinen oberflächlichen Cystchen von Resten des Keimepithels, welche von Bindegewebe überwuchert und abgekapselt wurden, her.

Klebs (Hdb. I, 836) denkt an eine Ableitung der Cystchen von Follikelepithelien, welche bei Ruptur der Graaf'schen Follikel austreten, während Pfannenstiel (Verhdl. d. D. Ges. f. Gyn. 1891, S. 318) für seinen Fall mit Flimmerepithelcysten annimmt, dass die vorhandenen Ovarialcysten, welche er vom Keimepithel ableitet, dessen Cylinderzellen flimmernd wurden, die primären, die übrigen davon ausgegangene metastatische Cysten seien. Die Annahme von Klob (l. c. S. 294), dass die Cystchen aus den bei den Tubenerkrankungen erwähnten (S. 539) papillären Peritonealwucherungen hervorgingen, ist für die grösste Mehrzahl jedenfalls nicht richtig.

Paroophoroncysten: Klob (l. c. 390) beschreibt eine Cyste des Mutterbandes, auf deren vorderer Wand, zwischen dieser und dem Peritoneum das Parovarium vorhanden war, dessen Schläuche gezerrt und etwas auseinandergedrängt erschienen. Waldeyer, Eierstock und Ei, S. 142.

Parovarialcysten: Spiegelberg, Arch. f. Gyn. I, 482, 1870 (glatte Muskeln um die Cyste); Schatz, ebenda, IX, 120, 1876; Gusserow, ebenda, S. 478, X, 184, 1876, u. Hdb. d. Frauenkr. II, 406, 1886; Fischel, Arch. f. Gyn. XV, 198, 1879 (glatte Muskeln u. Drüsen in äusseren Wandschichten); Duplay, Arch. gén. 1882, II, 385; Doran, Path. Trans. 34, p. 169, 1883; Killian, Arch. f. Gyn. 26, S. 460, 1885. — Tubo-Parovarialcyste: v. Ott, Gyn. Ctbl. 1892, S. 721.

Dermoidcysten des Beckenbindegewebes: Sänger, Arch. f. Gyn. 37, S. 100, 1890 (mit Lit.); Marchand, Oberhess. Ges. f. Nat. u. Hlk. XXII, 333 (neugebor. Kind, sehr kleine Cystchen); Madden, Parovarian Dermoidcyst, Dublin Journ. 91, p. 345, 1891.

Fibromyome der Ligamente: Virchow, Onkologie, III, 221; Sänger, Arch. f. Gyn. XVI, 258, 1880, u. XXI, 279, 1883; Stern, Beitr. z. Kenntn. d. extraperiton. Beckentumoren, Diss. Berlin 1876; Schröder-Hofmeier, Lehrb. S. 574; Holmes, Journ. of obst. XXI, 1, p. 211, 1888; Duplay, Arch. gén. 1882, I, 257; Polaillon, Bull. et mém. de la soc. chir. 1891, p. 551 (am Ende des Lig. rot. in der grossen Lippe); Hasenbalg, Ztsch. f. Geb. u. Gyn. 23, S. 54, 1892 (Lig. rot.); Gross, Gestieltes Myom: Pathol. Ctbl. 1892, S. 887.

Sarcome: Sänger, l. c. Sarcomatöse Cysten d. Lig. lat. und der Oberfläche des Uterus: Cornil, Compt. rend. 109, No. 29, 1887.

Tumoren d. Lig. uter. rot.: Dorst, Diss. Leiden 1891 (14 Fälle aus Lit.).

Regressive Ernährungsstörungen.

Wie an der Hypertrophie des Uterus, so nehmen die Ligg. rotunda auch Theil an der Atrophie desselben. Eine einfache Atrophie der Ligg. lata kann im Gefolge schwerer auszehrender Krankheiten, grosser Blutverluste, nach schnell wiederholten Wochenbetten mit Lactation, bei puerperaler Uterusatrophie sich entwickeln. Die Parametritis atrophicans, die im Gefolge von Sepsis auftretende Necrose sind bei den Entzündungen schon erwähnt worden.

Von **Parasiten** ist noch der Echinococcus zu nennen. Derselbe ist als extraperitonealer am häufigsten unter dem Peritoneum der hinteren Bauchfelltasche beobachtet worden, kommt aber auch im Lig. latum bis dicht an die Tube heran vor. Da auch eine intraperitoneale mit adhaesiver Peritonitis verbundene Entwickelungsgrade in der Beckenhöhle relativ häufig ist, so macht besonders bei multipler Echinokokkenbildung die Feststellung des Entwicklungsortes manchmal Schwierigkeiten. Der Beckenechinokokkus kann nach dem Mastdarm,

nach der Blase, dem Uterus und der Vagina vordringen und schliesslich durchbrechen.

Bröse, Z. Lehre von den Echinoc. d. weibl. Beckens, Diss. Göttingen 1882; Schatz in Beitr. Mecklenburg. Aerzte z. Echinococcenkrankht. 1885; Freund, Gyn. Klin. 1885, S. 299.

6. Eierstock.

Die weibliche Geschlechtsdrüse entwickelt sich neben der Wirbelsäule medianwärts von dem Wolff'schen Körper, indem in den Keimepithelwulst das Bindegewebe des W. K. hineinwächst. Wahrscheinlich durch Ungleichmässigkeit im Wachsthum der Nachbartheile ändert das Ovarium seinen Platz (Descensus ovarii) und gelangt endlich an den Beckeneingang, wo es bei der Geburt neben der Linea innominata an der Seitenwand gefunden wird. Die Gestalt des Ovariums ist individuellen Schwankungen unterworfen, im allgemeinen stellt es einen abgeplatteten oblongen Körper dar, mit einem vorderen oder tubaren graden, einem hinteren oder ventralen convexen Rand, einem abgerundeten äusseren, einem mehr zugespitzten inneren Pol. Seine Länge beträgt bei Erwachsenen 2,5—5 cm, die Breite 2—3 cm, die Dicke 1—2 cm; sein Gewicht 5—7 g. Es ist an der hinteren Fläche des Ligamentum latum durch eine kleine Bauchfellduplicatur, das Mesovarium, mit seinem graden Rande befestigt und hängt an seinem medianen Ende mit einem glatte Muskeln enthaltenden, zwischen den Peritonealblättern des Lig. lat. liegenden Bande, dem Lig. ovarii zusammen, durch welches es an den Uterus dicht hinter und unter der Tube befestigt ist. Gewöhnlich liegt der Eierstock an der Lebenden so, dass das mediane Ende nach vorn, das laterale nach hinten gerichtet ist und die vordere, tubare Fläche lateralwärts und etwas nach vorn, die hintere, ventrale medianwärts und nach hinten sieht, an der Leiche aber ist infolge der so häufig eintretenden Retroversio uteri das mediane Ende öfter nach hinten, das laterale nach vorn gerichtet; auch kann die Lage der Flächen grade umgekehrt sein.

Abweichend von den übrigen Bauchhöhlenorganen besitzt das Ovarium keinen trennbaren Bauchfellüberzug, sondern ragt nur ein wenig mit seinem graden Rand zwischen das Mesovarium hinein. Dieser Theil wird der Hilus genannt, weil hier die stark geschlängelten Arterien und die ebenfalls gewundenen Venen sowie die Lymphgefässe und Nerven ein- bezw. austreten. Auf einem Längsschnitt zeigt das Ovarium eine innere Markschicht, welche zahlreiche Gefässe, streifiges Bindegewebe und glatte Muskelfasern enthält, ausserdem bei manchen Individuen Zellenschläuche (Markstränge, Kölliker), welche von der Urniere stammen und mit dem Epoophoron in Zusammenhang stehen

(S. 545), und eine äussere Rindenschicht (Parenchymschicht), welche aus zellreichem Bindegewebe besteht und deren wichtigste Bestandtheile die Eibläschen oder Graaf'schen Follikel sind. Diese haben eine sehr verschiedene Grösse, die kleinsten, von 0,04—0,15 mm Durchmesser, liegen in den oberen Schichten unter der Albuginea, die grösseren mehr in der Tiefe, die grössten, welche einen Durchmesser von 1—1,5 cm erreichen, rücken mit ihrer zunehmenden Ausdehnung gegen die Oberfläche vor, die sie endlich etwas überragen. Sie bestehen aus einer bindegewebigen Wand, der Theca folliculi, welche selbst wieder einen äusseren derberen, fibrösen (Tunica fibrosa) und einen weicheren zellen- und gefässreicheren inneren Abschnitt (Tunica propria) besitzt, und aus einer mehrfachen Schicht epithelialer Zellen, den Follikelepithelien (Membrana granulosa), welche eine mit klarer Flüssigkeit, dem Liquor folliculi, erfüllte Höhle umschliessen. An einer Stelle, meist der Oberfläche gegenüber, bilden die Follikelepithelien eine hügelförmige Anhäufung (Cumulus oder Discus proligerus, oophorus), welche das Ei umschliesst, das strahlenförmig von einer Schicht Epithelzellen, welche Eiepithelien heissen, umgeben ist. Am Ei selbst unterscheidet man eine hyaline, radiärstreifige Membran, die Zona pellucida, welche den Dotter, den Zellleib umschliesst, in welchem sich ein Kern (Keimbläschen) mit Kernkörperchen (Keimfleck) befindet.

Die oberste Schicht der Rinde enthält nur wenige Follikel, unterscheidet sich durch ihr mehr homogenes Aussehen und derbere Beschaffenheit von den übrigen Theilen und wird deshalb als Tunica albuginea bezeichnet, obwohl sie keineswegs eine trennbare besondere Haut darstellt. Sie ist überzogen von einem cubischen oder cylinderförmigen Epithel, welches am Rande des Organes unmittelbar in das glatte Peritonealepithel übergeht, aber einen besonderen Namen trägt: Keimepithel. Aus ihm entstehen im Fötus die Follikel, indem Epithelzapfen in die Tiefe dringen, aus welchen durch Wucherung des Bindegewebes Gruppen abgetrennt werden, in welchen einzelne Zellen sich in Eizellen umwandeln. Durch weitere Septenbildung werden die Eier mit je einem Theil der übrigen Zellen abgetrennt, welche zu Follikelepithelien werden und mit dem Ei den Primordialfollikel bilden. Solche können reihenweis (Eiketten) oder haufenweis (Eiballen) zusammenliegen. Die weitere Entwickelung geht hauptsächlich von den Follikelepithelien aus, die wuchern und zwischen denen ein Spalt auftritt, die Follikelhöhle, welche mit der aus Zellen entstehenden Follikelflüssigkeit gefüllt ist (Graaf'scher Follikel). Die Angaben, dass die Follikelepithelien nicht vom Keimepithel, sondern von den Marksträngen oder vom interstitiellen Gewebe abstammten, haben durch die neueren Untersuchungen keine Bestätigung erhalten.

Für die pathologische Anatomie ist die Frage sehr wichtig, wie lange diese Neubildung von Follikeln andauert. Leider widersprechen sich die Angaben sehr, indem bald behauptet wird, dass nach der Geburt gar keine Neubildung mehr statthabe (Nagel), bald, dass gerade beim Neugeborenen lebhafte Wachsthumsvorgänge vorhanden seien (de

Sinéty), bald, dass ununterbrochen eine Neubildung vor sich gehe (Paladino).

Wenn der Follikel seine Reife erlangt hat, so platzt er infolge einer schnellen Zunahme seines Inhaltes an der der Bauchhöhle zugekehrten Seite, wo die Wand gefässlos und sehr dünn geworden ist (Stigma, Macula pellucida), und es entleert sich mit der Follikelflüssigkeit das Ei und der Cumulus proligerus. In die Höhle ergiesst sich in der Regel zunächst etwas Blut, welches gerinnt und seine zuerst schwarzrothe Farbe allmählich in eine braunrothe verwandelt (Corpus rubrum), dann tritt eine Organisation ein, indem Gefässe und Granulationszellen von der Theka aus eindringen, wobei die zunächst ebenfalls wuchernden, dann in Verfettung übergehenden und eine gelbe Farbe annehmenden Follikelepithelien abgehoben und in krausenartigen Windungen gefaltet werden (Corpus luteum). Später verschwinden die Epithelien ganz und es bleibt nur eine kleine Narbenmasse zurück, der entsprechend an der Oberfläche eine kleine Einziehung bestehen kann. Wird das Ei befruchtet, so erreicht die Wucherung einen höheren Grad, es bildet sich ein Corp. luteum verum, welches je nach der Stärke des Blutergusses einen Durchmesser von 10—15 mm erreicht, erst gegen die Mitte der Schwangerschaft in Rückbildung tritt und noch am Ende derselben eine beträchtliche Grösse besitzt, im andern Fall bildet sich nur ein kleinerer gelber Körper (Corpus luteum spurium), der aber auch einige Monate bestehen bleiben kann. Die alten gelben Körper zeigen oft eine schiefrige Färbung.

Die Reifung der Follikel erfolgt hauptsächlich von der Pubertät bis zum Climacterium, aber sie kann sowohl schon vor der ersten Menstruation wie noch nach der Menopause eintreten. Ueberhaupt ist das Heranreifen der Follikel zu sichtbaren Blasen zeitlich individuellen Schwankungen unterworfen und schon bei neugeborenen Kindern zu beobachten. Auch bei geschlechtsreifen Frauen ist die Zahl der grösseren Follikel nicht erheblich, der Reife nahe finden sich in der Regel nur vereinzelt. Es erreichen aber keineswegs alle Follikel diese Höhe der Entwicklung, vielmehr geht die Mehrzahl der mindestens zu mehreren Zehntausenden in jedem Ovarium angelegten Bläschen zu Grunde. Auch diese physiologische Atrophie (Atresie) zeigt sich bereits bei Neugeborenen; es können ihr mit Ausnahme der Primordialfollikel die jüngsten wie die ältesten Follikel erliegen. Es findet dabei ein Eindringen von Granulosazellen in's Ei statt, schliesslich gehen aber auch sie fettig zu Grunde und es bleibt nur ein kleines, aus Wucherung der Theka hervorgegangenes Bindegewebshäufchen zurück, welches sich bald von dem übrigen Stroma nicht mehr unterscheidet. Besonders lebhaft tritt diese Umbildung im Climacterium ein, in dem eine starke Grössen- und Gewichtsabnahme (bis auf ein Drittel) mit Zunahme der Consistenz erfolgt. Das senile Ovarium stellt ein höckeriges, weissgraues derbes Gebilde von der Grösse einer grossen Bohne bis einer Haselnuss dar; seine Albuginea ist mehrere Millimeter dick und äusserst derb; Follikel sind höchstens ausnahmsweise vorhanden, dagegen häufig kleine weissgraue, derbe, fibromatöse

Körper (Corpora fibrosa), welche aus Follikeln oder gelben Körpern hervorgegangen sind, bei denen eine stärkere Wucherung der Theca folliculi eingetreten und die Rückbildung unvollständig ist. An der Oberfläche ist das Keimepithel noch vorhanden, gewisse mattglänzende Zellen im Stroma möchte Waldeyer als Reste des Follikelepithels ansehen. Die Arterien des senilen Eierstocks zeigen sowohl Verdickung der Intima wie oft hyaline Degeneration der ganzen Wand, auch wohl Verkalkung.

Unter den Erkrankungen der Eierstöcke haben seit lange die Geschwulstbildungen das Interesse der Kliniker wie der pathologischen Anatomen erregt, während die übrigen Veränderungen nur geringere Beachtung gefunden haben. Durch das Zusammenwirken von operativer Gynäkologie und pathologischer Anatomie sind auch hier in jüngster Zeit manche Fortschritte erzielt worden.

Waldeyer, Eierstock u. Ei, 1870; Kölliker, Entwicklungsgesch. 1879; Nagel, Arch. f. mikr. Anat. 31, S. 346, 1888; Arch. f. Gyn. 31, S. 327, 1887, u. 37, S. 491, 1890; de Sinéty, Arch. de phys. 1875, No. 5; Paladino, Ref. Gyn. Ctbl. 1889, No. 17; Schottländer (Atresie), Arch. f. mikr. Anat. 37, S. 192, 1891.

Eine eingehende Bearbeitung haben die Eierstockskrankheiten von Olshausen in Billroth u. Lücke, Hdb. d. Frauenkrkhtn. II, 263, 1886, erfahren, woselbst auch die Literatur zusammengestellt ist. Puech, Des ovaires, de leurs anomal. 1873; Lawson Tait, The pathol. and treatment of diseases of the ovaries, 1883; Klob, Path. Anat. d. weibl. Sex. 1864, S. 309.

Missbildungen.

Es kommt ein völliger Defect von Eierstöcken vor, sehr selten ein doppelseitiger bei rudimentärem oder fehlendem Uterus, öfter ein einseitiger bei Uterus unicornis, manchmal mit Defect oder Dislocation der gleichseitigen Niere. Uebrigens kann trotz Defect eines Uterushornes das entsprechende Ovarium vorhanden sein, wie auch umgekehrt bei fehlendem Ovarium der Uterus ganz normal sein kann. Hier mag es sich nicht um eine Aplasie, sondern um einen secundären Schwund und Atrophie handeln, bewirkt durch Druck von entzündlichen Pseudoligamenten oder durch Axendrehung. Wird dadurch in sehr früher Zeit ein Eierstock abgeschnürt, so kann er durch Resorption ganz verschwinden, geschieht das nicht, so wird er an einer anderen Stelle angelöthet oder bleibt als freier Körper in der Bauchhöhle. Eine solche Abtrennung kann natürlich auch im extrauterinen Leben zustande kommen; die Anwesenheit eines Stückes Tube am Uterus spricht stets für secundäre Ablösung.

Unvollständige Entwickelung ist in verschiedenem Grade beobachtet worden: Kleinheit des Ovariums bei guter Ausbildung von Follikeln, mehr oder weniger starke Verkleinerung mit rudimentärer Ausbildung der Follikel, mangelnde Reife derselben, völliges Fehlen von Follikeln. Diese Hypoplasien kommen doppelseitig vor und haben dann auch Abweichungen im ganzen Habitus zur Folge (Viragines, Mannweiber), oder einseitig bei einseitiger Hypoplasie des Müllerschen Ganges. Nach Klebs kann trotz mangelnder Bildung von Eiern

und Graaf'schen Follikeln doch ein Einwachsen von Keimepithel in das Stroma erfolgt sein, so dass das mikroskopische Bild gewisse Aehnlichkeit mit dem des Hodens darbietet, was besonders bei der Beurtheilung von Hermaphroditen zu berücksichtigen ist.

Beigel hat darauf aufmerksam gemacht, dass an den Ovarien selbst mehrfache gestielte Anhänge mit Follikeln vorkommen, welche an der Stelle sitzen, wo das Peritoneum am Ovarium als besondere Haut endet. Es kommen diese Ovaria succenturiata oder accessoria in verschiedenen Grössen (bis zu 8 mm Durchmesser) vor und vielleicht entstehen aus ihnen die überzähligen Eierstöcke, welche man einseitig und meist medianwärts von dem an normaler Stelle liegenden gefunden hat, wenigstens zum Theil, während ein anderer aus durch peritonitische Verwachsungen abgesprengten Stücken hervorgegangen sein mag. Eine gewisse Disposition zu einer Trennung in 2 Theile ist in der mehrfachen Einkerbung, welche der freie Rand des fötalen Eierstocks zeigt, gegeben. Ein die beiden Theile verbindendes Band mit den Eigenschaften des Lig. ovarii hat Klebs als Lig. interovaricum bezeichnet. Die Grösse der beiden Eierstöcke zusammen pflegt die eines einfachen nicht zu überschreiten. Auf von vornherein mehrfacher Anlage müssen Fälle, wie der von Winkel beobachtete, zurückgeführt werden, bei dem ein 3. Ovarium vor dem Uterus lag, durch ein eigenes Ligamentum ovarii mit demselben verbunden.

Als Hyperplasie auf congenitaler Anlage kann die Frühreife mit vorzeitiger Ovulation betrachtet werden, ebenso die ungewöhnliche Grösse mancher Eierstöcke (7—8 cm Länge) mit reicher Follikelbildung. Ich komme auf diese Veränderungen bei den progressiven Ernährungsstörungen zurück.

Die angeborenen Lageveränderungen (in Inguinalhernien) sollen mit den erworbenen zusammen erörtert werden.

Kussmaul, Von dem Mangel etc. der Gebärmutter, 1859, S. 43; Klob, l. c. S. 238; Rokitansky, Wien. med. Ztg. 1860, No. 2; Heschl, Oesterr. Ztsch. f. prakt. Hlk. 1862, No. 20; Hegar, Volkm. Slg. klin. Vortr. No. 136—138, 1878.

Abschnürung: Rokitansky, l. c.; Heschl, l. c.; Baumgarten, Virch. Arch. 97, S. 18, 1884.

Rudimentäre Bildung: W. Meckel, Beitr. z. path. Entwickl. Diss. Erlangen 1856, S. 17; Eppinger, Prag. Viertelj. IV, 2, 1873; de Sinéty et Siredey, Ann. de Gyn. 1876, V, 130; Klebs, Hdb. II, 752, 1876.

Accessorische und überzählige Ovarien: Beigel, Wien. med. Woch. 1877, No. 12, S. 265; Winkel, Pathol. d. weibl. S. Taf. 34; Klebs, Monatsschr. f. Geb. 23, S. 405, 1864; Ahlfeld, Missbild. S. 127, 1882; Homans, Bost. med. Journ. 1887, July 21; Schantz, 4 Fälle von access. Ovar. Diss. Kiel 1890 (Lit.); Falk, Berl. klin. Woch. 1891, No. 44, S. 1069 (mit Lit.).

Circulationsstörungen.

Mit der Schleimhaut des Uterus und der Tuben nimmt auch das Ovarium theil an den Blutschwankungen, welche mit den Geschlechtsvorgängen (Coitus und Masturbation, Menstruation, Schwangerschaft) verbunden sind. Dabei kommt es, wenigstens bei den beiden letztgenannten Zuständen auch zur Durchfeuchtung und selbst zu allerlei

Blutungen. Ueber selbständige Hyperämien sonstiger Art ist wenig bekannt, aber man muss sie annehmen bei zahlreichen Krankheiten, welche zu Blutungen führen. Eine starke venöse Hyperämie muss in den selten, aber doch schon bei Neugeborenen vorkommenden Fällen von Abschnürung eines Ovariums durch Pseudoligamente, in den Fällen von Axendrehung sowie bei Verschluss der abführenden Venen vorhanden sein, wo zu der Hyperämie sich Hämorrhagie hinzugesellt. Häufiger als am unveränderten Ovarium ist dies beim cystisch degenerirten der Fall, wo die Stieldrehung sowohl Blutergüsse in die Cystenhöhlen wie hämorrhagische Infiltration des Gewebes bewirken. Auch aus anderer Ursache kommen beide Formen von Blutung in den cystischen Ovarien nicht selten vor, worüber bei der Besprechung der Cysten weiteres mitgetheilt werden soll. Auch in nicht cystischen sind sie nicht selten und zwar in der doppelten Form der Blutungen in die Follikel (folliculäre Haemorrhagien) und derjenigen in das Stroma (interstitielle H.). Durch erstere werden jene in entsprechend grosse Bluthöhlen umgewandelt, die bald nur eine blutig gefärbte Flüssigkeit, bald ein mehr oder weniger derbes Blutgerinnsel enthalten, das dieselben Metamorphosen durchmacht, wie das im geplatzten Follikel entstandene. Die Aehnlichkeit mit einem Corpus haemorrhagicum wird noch erhöht, wenn durch Degeneration des Follikelepithels ein gelber Saum in der Peripherie des Blutes hervortritt. Doppelseitige Blutungen dieser Art oder mehrere in demselben Ovarium sprechen im allgemeinen für die pathologische Natur derselben. Die Blutungen können die verschiedensten Ursachen haben, acute Infectionszustände mannigfacher Art (Typhus, Cholera, Diphtherie u. a.), Intoxicationen (Phosphorvergiftung, Verbrennung), Stauungen, und kommen in allen Lebenszeiten, wo Follikel existiren, vor, auch schon bei Neugeborenen, aber doch spielt auch bei ihnen die menstruelle Congestion eine grosse Rolle. Wenn in einen reifen Follikel, ohne dass er platzt, eine Blutung erfolgt, so geht das Ei zu Grunde, die Theka verdickt sich und eine pigmentirte Narbe ist gewöhnlich das Ende. Die Blutung kann gleichzeitig oder nach einander mehrere Follikel betreffen, sie kann ungewöhnlich gross werden, wie es ja auch bei geplatztem Follikel gelegentlich einmal vorkommt, dass nicht nur seine Höhle durch ein Coagulum erfüllt wird, sondern dass es weiter blutet in die Bauchhöhle hinein, sogar bis zum Verblutungstode. Ein geschlossener Follikel kann sicherlich durch einen Bluterguss ausgedehnt werden, doch kann ich unmöglich annehmen, dass er zu einer wallnuss- oder sogar faustgrossen Höhle durch die Blutung ausgeweitet werden könnte, sondern ich meine, dass es sich in diesen Fällen um Cystenblutungen gehandelt haben muss. Auch diese grösseren Blutsäcke vermögen durch Platzen eine tödtliche Bauchhöhlenblutung zu erzeugen, aber auch zur Entwicklung einer Haematocele retro-uterina Veranlassung zu geben. Bei ihrer Anwesenheit wird man gegebenen Falles an eine Ovarialgravidität denken müssen. Eigenthümliche Veränderungen kommen an den Corpora lutea dadurch zustande, dass entweder nur ein Theil der gelben Schicht oder die ganze durch eine neue Blutung abgehoben wird. Wenn

im letzten Fall dann eine neue gelbe Schicht um das Blut sich bildet, so entsteht das, was Rokitansky eine Verdoppelung des gelben Körpers genannt hat: 2 gelbe concentrische Schichten durch ein Blutcoagulum getrennt. Neben den Follikelblutungen gibt es oft auch interstitielle, die bald klein, punktförmig sind, bald eine ausgedehnte Infiltration darstellen, sodass das Ovarium einem blutgetränkten Schwamm gleicht, bald mit einer Zertrümmerung von Gewebe verbunden sind. Es sind besonders bei Kindern solche Zertrümmerungen beobachtet worden, dass das Ovarium einen einzigen Blutsack darstellte. Diese totalen Infiltrationen und Apoplexien sind von einigen Schriftstellern den Blutgeschwülsten zugerechnet worden (Haematoma ovarii).

Nach Stratz ist der Ausgangspunkt aller Blutungen an der Grenze von Stroma und Parenchym; bei der interstitiellen sitzt das Blut in unmittelbarer Umgebung der Primärfollikel, von wo aus es sich zwischen den Fasern des Stromas, dieselben theilweise zerstörend, ausbreiten kann, bei der als folliculäre bezeichneten sitzt es an grösseren Follikeln in der Theca interna und zwar meistens in den äusseren Schichten derselben und an der Grenze zwischen ihr und dem zur Theca externa umgebildeten Stroma. Die Hämorrhagie drängt allmählich das Epithel des Follikels vor sich her, während zugleich dessen flüssiger Inhalt resorbirt wird und allmählich auch die Membrana granulosa nebst dem Ei degenerativen Prozessen anheimfällt.

Klob, l. c. 374; Olshausen, l. c. 289; Winkel, Path. d. w. S. S. 112, 1881; Stratz, Gynaec. Anatomie, 1892, S. 3 u. 6.

Rokitansky, Hdb. III, 415, 1861 (Blutsack durch Abschnürung bei einem Kind); Virchow, Onkol. I, 145, 1863 (Haematom des Ovarium, das wie ein blutgetränkter Schwamm sich verhielt, durch Verschliessung der abführenden Venen); Olshausen, l. c. 292, Fig. 6 (interstitielle Blutung bei Scorbut); Schultze, Mon. f. Gebk. XI, 170 1858 (intrauterin entstandene haemorrhag. Infiltration).

Plötzl. Tod durch menstruelle Blutung aus dem geplatzten Graaf'schen Follikel: Penny, Brit. med. Journ. 1886, I, p. 539.

Verdoppelung des gelben Körpers: Rokitansky, l. c. S. 418.

Entzündungen.

Die anatomischen Verhältnisse der Eierstocksentzündung (Oophoritis) sind im ganzen noch ungenügend untersucht, trotz der Mühe, welche sich neuerdings besonders die Gynäkologen gegeben haben, welche bei ihren Laparotomien am besten Gelegenheit haben, die anatomischen Objekte recht frisch für die Untersuchung zu gewinnen. Wenn es mir auch nicht zweifelhaft erscheint, dass stets Veränderungen in dem Stroma wie an den Follikeln bezw. den epithelialen Bestandtheilen des Eierstocks mit Einschluss des Eies vorhanden sind, so ist doch auch hier wie z. B. bei der Niere die Betheiligung eine ungleichmässige, so dass man sehr wohl eine folliculäre (jetzt auch parenchymatöse genannt) von einer interstitiellen Oophoritis (der parenchymatösen Oophoritis Klob's u. a.) unterscheiden kann. Klinisch pflegt man eine Trennung in acute und chronische Oophoritis vorzunehmen und es lässt sich auch anatomisch eine solche durchführen unter Berücksichtigung des Umstandes, dass die letzte aus der ersten hervorgehen kann. Vom rein morphologischen Standpunkte kann man vorzugsweise degenerative, exsudative und produktive Formen trennen.

Nach Slavjansky findet man eine degenerative folliculäre (parenchymatöse) Oophoritis bei zahlreichen acuten Infectionskrankheiten. Die Zellen der Membrana granulosa erscheinen vergrössert, körnig (trübe Schwellung), später fettig degenerirt und können endlich zerfallen, wodurch bei grösseren Follikeln der Inhalt eine weissliche Färbung und trübe Beschaffenheit erhält. Die Oberflächenepithelien erleiden ähnliche Veränderungen, besonders wenn die Erkrankung sich zu einer infectiösen Peritonitis hinzugesellt, wobei dann auch wesentlich die obersten Follikel ergriffen werden. Selbstverständlich geht auch das Ei in ähnlicher Weise wie die Follikelepithelien degenerativ zu Grunde; am längsten erhält sich die Zona pellucida. Schliesslich kann der ganze Follikel verschwinden, wenn nicht, was noch als möglich hingestellt wird, eine cystische Umwandlung platzgreift.

Eine exsudative Oophoritis entsteht zwar auch ausserhalb des Puerperiums durch Tripper, seltener durch septische Kokken, ausnahmsweise durch Aktinomyces, sie tritt aber hauptsächlich im Puerperium auf, wobei die Entzündungserreger meistens durch die Parametrien nach dem Hilus der Eierstöcke gelangen, einseitig oder doppelseitig. Seltener greift eine Salpingitis auf das Ovarium über, öfter geht eine Peritonitis voraus, zuweilen sind die Verbindungswege nicht sicher festzustellen. Den leichtesten Grad kann man als Oophoritis serosa bezeichnen, weil dabei das Organ nur von einer serösen Flüssigkeit durchtränkt ist. Es erscheint mässig vergrössert, weicher, röthlich. Unter Zunahme der Exsudatzellen und dadurch bewirkter Trübung des Exsudates entwickelt sich aus der serösen die eiterige Entzündung. Es kann eine Vereiterung vorzugsweise einen oder mehrere Follikel betreffen, wodurch dann sofort scharf umgrenzte Eiterblasen sich bilden, die wie demarkirte Abscesse aussehen (Oophor. apostematosa follicularis), oder auch ein Corpus luteum, aus dem secundär ein Abscess hervorgeht, am häufigsten ist daneben oder ausschliesslich eine interstitielle Eiterung vorhanden, welche zunächst als Infiltration auftritt (phlegmonöse Oophoritis). Dabei ist der Eierstock erheblicher, bis Tauben- und Hühnereigrösse geschwollen, gelblich-sulzig infiltrirt, im höchsten Grade schlaff und weich. Die Eiterinfiltration ist oft keine gleichmässige, sondern eine in Streifen auftretende, welche vom Hilus gegen die Oberfläche ziehen und manchmal deutlich an Lymphgefässe sich anschliessen (Oophor. lymphangitica), besonders wenn auch im Ligamentum latum eine Lymphgefässveränderung vorhanden ist. Auch die dritte der beim Uterus beschriebenen Entzündungsformen, die thrombophlebitische (Oophor. thrombophlebitica) kommt im Anschluss an Thrombophlebitis der Ligamente vor. Unter Umständen tritt eine enorme mit Necrose und oft auch Hämorrhagien verbundene Schwellung und Erweichung (Oophor. necrotica) auf, welche schliesslich zum Zerfall und gewissermassen zur Perforation mit Peritonitis, wenn diese nicht schon da war, führt (Fig. 137). Ausserdem kann es aber auch zur Abscessbildung im Inneren des Ovariums kommen, welche ebenfalls die Ge-

fahr eines späteren Durchbruchs nahe legt. Bei chronischem Verlauf kann eine Abkapselung des Eiters eintreten, während meist gleichzeitig eine adhäsive Perioophoritis das Ovarium mit Nachbartheilen verlöthet und unter den Pseudomembranen mehr oder weniger verschwinden lässt. Die Abscesse sollen eine sehr beträchtliche Grösse erreichen können; es sind Perforationen derselben ausser in die Bauchhöhle (mit folgender Peritonitis) auch in den Darm (besonders das S. romanum), in die Harnblase, selten in die Vagina oder durch die Bauchwand nach aussen beobachtet worden. Da auch Cysten vereitern können, so muss man besonders bei den grossen Eiterhöhlen immer an diese Möglichkeit denken.

Fig. 137.

Oophoritis puerperalis septica necrotica. Durchschnitt. Spir.-Präp. Nat. Gr. Bei E erweichte Partie, Perforation der Albuginea.

Häufiger als in Abscessbildung geht die exsudative Entzündung, besonders auch solche, welche nach Angaben der Gynäkologen an Uebermaass oder unvollständige Ausübung der Cohabitation, an intrauterine therapeutische Eingriffe, an Druck verschiedener Art besonders auf verlagerte Ovarien sich anschliesst, in Resolution aus, aber da die Follikel wohl niemals ungestört bleiben, bei schwereren Entzündungen sicherlich erhebliche Ernährungsstörungen bis zum völligen Untergang erleiden, so können doch auch dann dauernde Schädigungen zurückbleiben. Noch mehr ist das der Fall, wenn aus der acuten exsudativen Oophoritis eine fibröse Induration, eine chronische Oophoritis sich herausbildet.

Das was man gewöhnlich als chronische Oophoritis bezeichnet, ist wesentlich ein produktiver Prozess im interstitiellen Gewebe, wobei aber weder hier noch an den Follikeln degenerative Veränderungen fehlen. Eine zellige Infiltration, fleckweise, besonders in der Umge-

bung der Gefässe auftretend, stellt den Anfang dar, wobei eine Vergrösserung, die sich aber in mässigen Grenzen zu halten pflegt, vorhanden sein kann. In der Regel trifft man, wenigstens bei der Section, die Organe mehr oder weniger verkleinert, geschrumpft, indurirt, cirrhotisch. Wenn, wie das oft vorzukommen scheint, die Oophoritis an eine Perioophoritis bezw. Pelveoperitonitis sich anschliesst, wenn also der Prozess von der Oberfläche nach der Tiefe zu fortschreitet, dann tritt ganz besonders eine Verdickung, weissliche Färbung, homogenes Aussehen und sehr derbe Consistenz der Albuginea hervor. Die Oberfläche kann uneben, höckerig, aber auch mehr abgeglättet sein, die Grösse geht bis zu Bohnengrösse herunter. Die Gefässe zeigen nicht selten Wandverdickung, besonders der Intima sowie hyaline Aufquellung, besonders der äusseren Schichten.

In hohem Maasse leiden die Follikel sämmtlicher Entwicklungsstadien, denn sie können spurlos verschwinden, so dass man nicht einmal mehr die Stelle erkennt, wo sie gewesen.

Auch für die chronische Entzündung wird angegeben, wie für die acute, dass aus den Follikeln Cysten hervorgehen könnten. Wenn man die Umwandlung eines Follikels in eine Blase mit trübem körnigem Inhalt und einer besonders in den inneren Abschnitten hyalin degenerirten Wand, welche des Epithelbelags entbehrt oder mit zerfallendem Epithel bedeckt ist, als cystische Degeneration bezeichnen will, so kann man in diesem Befund eine Bestätigung jener Annahme sehen, auch halte ich es wohl für denkbar, dass infolge einer entzündlichen Hyperämie in der Theca interna eine abnorme Zunahme der Flüssigkeit in dem Follikel eintritt, aber ich bin doch auch der Meinung, dass die sog. kleincystische Degeneration des Ovariums, bei welcher man mehr oder weniger zahlreiche Bläschen findet, welche reifen oder der Reife entgegengehenden Follikeln an Grösse entsprechen, nicht nothwendig eine Folge von Entzündung zu sein braucht, sondern, dass eine solche Veränderung, welche schon bei Neugeborenen vorkommt, durch eine vorzeitige Reifung von Follikeln entstehen kann, welche mehr eine individuelle Eigenthümlichkeit, eine Art von Hypertrophie darstellt, aber nicht ohne weiteres als Beweis für Entzündung angesehen werden darf.

Nicht jede chronische produktive Oophoritis muss mit einer Perioophoritis adhaesiva verbunden sein, aber thatsächlich ist dies doch in der Mehrzahl der Beobachtungen der Fall und grade die chronisch entzündeten Ovarien findet man meist von Adhäsionen eingepackt, an die hintere Wand des Uterus oder an sonstiger abnormer Stelle angelöthet, mit dem abdominalen Tubenende verbunden u. s. w., wie es schon auf S. 552 geschildert worden ist.

Die Aetiologie der chronischen Oophoritis ist nicht wesentlich von der der acuten verschieden: chronische bezw. wiederholte Reizungen aller Art, unter denen die durch Gonokokken bewirkten eine hervorragende Stellung einnehmen dürften, können zur chronischen Oophoritis führen.

Slavjanski, Arch. f. Gyn. III, 183, 1872, u. Arch. de gyn. XXIII, 1890; Lawson Tait, Amer. Journ. of Obst. XV, 546, 1882; Dalché, Ann. de gyn. 23,

p. 355, 1885 (primitive Eiterung); Olshausen, l. c. S. 293; Schäffer, Ztsch. f. Geb. u. Gyn. 21, S. 220, 1891 (Staph. pyog. in Ovarialabscess); Stratz, Gyn. Anat. 1892, S. 14; Bell, Edinb. med. Journ. 1892, I, 715 (Pathogenese); Mackenrodt, Verhdlg. d. X. intern. Congr. III, 8, S. 70, 1891; Zweifel, Klin. Gyn. 1892, S. 170 (Gonokokken); Zemann, Wien. med. Jahrb. 1883, S. 486 (Aktinomykose).

Chron. Oophoritis: Olshausen, l. c.; Stratz, l. c.; Fontana, Beitr. z. Lehre d. Oophor. chron. Diss. Zürich 1882; P. Müller, D. Ztsch. f. Chir. XX, 22, 1884; Prochownik, Arch. f. Gyn. 29, S. 217, 1886; Nagel, ebenda, 31, S. 327, 1887; Bulius, Festschr. f. Hegar, 1889; de Sinéty et Malassez, Arch. de phys. 1878, p. 43; Sparkuhl, Ziegl. Beitr. VI, 101, 1889; Pilliet, Gaz. hebd. 1890, No. 48, p. 564 (Kleincystische Degen. ist Folge der Sclerose); Madden, Dublin. Journ. 93, p. 186, 1892; Popoff, Arch. f. Gyn. 42, S. 293, 1893 (Salpingo-Oophoritis, mit Lit.); Winternitz, D. chron. Oophoritis, 1893 (hat nur ausnahmsweise Andeutung zelliger Infiltration, aber fibröse Hyperplasie gefunden und leugnet daher die Berechtigung von Oophoritis zu sprechen).

Infectiöse Granulome spielen in den Eierstöcken nur eine sehr untergeordnete Rolle. Bei Leukaemie kommt eine in Streifen oder rundlichen Herden auftretende meist nur geringe Zellenanhäufung vor. Ueber syphilitische Gummibildung existirt anscheinend nur eine ältere Beobachtung, nach der die gummöse Oophoritis sich ähnlich wie die Orchitis verhalten soll, die Tuberculose betreffend haben die neueren Untersuchungen wie bei so manchem anderen Organ ergeben, dass man früher ihre Häufigkeit vielfach unterschätzt hat, dass sie aber auch jetzt noch zu den seltenen Affektionen gerechnet werden muss. Sie kann in Form miliarer vom Centrum aus verkäsender Knötchen vorkommen, meistens habe ich wenigstens grössere käsige Infiltrationen gefunden, welche selbst das ganze Ovarium einnehmen können, welches dabei eine Vergrösserung bis zu Tauben- oder Hühnereigrösse erfahren mag. Heiberg betont das Vorkommen eines kleineren oder grösseren käsigen Klümpchens, das aus einer kleinen Höhle herausgenommen werden kann, die sich wie ein erweiterter Follikel oder ein käsig entartetes Corpus menstruale darstellt. Auch Cysten verschiedener Grösse mit miliaren Tuberkeln, bezw. käsiger Infiltration in der Wand, z. Th. auch käsig eitrigem Inhalt sind mehrfach beobachtet worden. Die Tuberkulose kommt einseitig wie doppelseitig vor, sie kann sich an den Genitalorganen allein auf die Ovarien beschränken, doch kommt sie meistens neben Tuben- bezw. Tuben- und Uterus-Tuberkulose vor. Sowohl in meinen Fällen wie in denen Heiberg's und anderer Beobachter war stets eine Peritonealtuberculose gleichzeitig vorhanden, oft eine adhäsive tuberculöse Pelveoperitonitis, deren Pseudomembranen wiederholt Käschöhlen umschlossen, in denen die Ovarien und ein Theil der Tuben vollständig oder unvollständig aufgegangen waren.

Syphilis: Lancereaux, Traité hist. et prat. de la syph. 1874, p. 228, wo citirt ist: Richet, Traité d'anat. chir. Paris, 1857, p. 513; Lecorché, Gaz. med. de Paris, 1856, p. 743.

Tuberculose: Die Angaben in der Literatur gehen sehr weit auseinander; Rokitansky, Klob kannten nur vereinzelte Fälle, Virchow hält auch diese nicht einmal alle für zuverlässig, während Spencer Wells umgekehrt die Ovarialtuberculose für häufig erklärte. Am hiesigen Institut sind unter 23 Fällen von Genitaltub. bei Weibern 7 Eierstockstuberculosen gefunden worden, das macht über 30 pCt.,

was mit den Beobachtungen Heiberg's bei primärer Genitaltuberculose (31 pCt.) gut übereinstimmt. Jedenfalls liegen jetzt so viele Beobachtungen vor, dass die Eierstockstuberculose nicht mehr als etwas ganz seltenes gelten kann.

Oppenheim, Z. Kenntn. d. Urogenitaltub. Diss. Göttingen 1889, S. 25; Griffith, Path. Trans. 40, p. 220, 1889, Boston med. Journ. 1890; Heiberg, Prim. Urogenitaltub. Virchow-Festschrift, II, 1891 (mit Lit., hat auch Cyste mit Tub. beschrieben); Spencer Wells, D. Krkhtn. d. Eierst., deutsch v. Grenser, 1874, S. 48; Virchow, Onkol. II, 679, 1865; Baumgarten, Virch. Arch. 97, S. 11, 1884 (Cyste mit Tub.); Olshausen, l. c. S. 701; Dalché, Ann. de gyn. XXIII, 244, 1885 (Oophorit. u. Tuberc.); Sänger, Gyn. Ctbl. 1890, S. 522 (Tub. d. Tuben, d. Bauchfells und infolge von Punction eines Kystoma ovarii).

Progressive Ernährungsstörungen.

Zu den progressiven Ernährungsstörungen von dem Charakter der hypertrophischen muss man nicht nur rechnen die Zunahme des interstitiellen Gewebes und der Zahl der Follikel, sondern auch die schnellere Reifung dieser bezw. die schnellere Umbildung zu corpora fibrosa. Es liegen grade aus neuerer Zeit eine Reihe von Mittheilungen vor, welche sich auf solche Vorgänge beziehen, allerdings aber befinden sich die Untersuchungen darüber erst im Beginn.

Hierher gehören die, freilich nur auf den nicht gleichmässigen Resultaten von Thierexperimenten beruhenden Angaben Ribbert's, dass nach Exstirpation eines Eierstocks bei jungen Individuen eine vermehrte Bildung von Primordialfollikeln in dem zurückgebliebenen vorkommen, es gehören ferner in gewissem Sinne die Fälle von vorzeitiger Eireifung mit Menstruation und Schwangerschaft hierher, insbesondere diejenigen, bei welchen klimatische Einwirkungen zu Grunde liegen (s. S. 419) und man kann weiter, wie schon erwähnt wurde, die sog. kleincystische Degeneration der Eierstöcke jedenfalls zum Theil gleichfalls hierher rechnen. Nicht minder die Veränderungen, welche bei Fibromyomen des Uterus wie an den Tuben so auch an Ovarien vorkommen und nach Bulius in einer Vergrösserung, besonders im Dickendurchmesser beruhen. Diese ist bedingt einerseits durch eine Wucherung (oft kleinzellige Infiltration) des interstitiellen Gewebes mit Vermehrung der Gefässe, deren Wand verdickt und hyalin ist, andererseits durch eine Vermehrung der erbsen- bis bohnengrossen Follikel, sowie das Auftreten einiger kirsch- bis taubeneigrosser Cystchen. Wenn dabei auch die Primordialfollikel an Zahl abnehmen und schliesslich ganz schwinden, so weist doch der übrige Befund auf eine Art von Hypertrophie auch der Follikel hin.

Ob für die Theorie Fehling's, dass das Wesen des Osteomalacie in einer erhöhten Thätigkeit der Ovarien, die doch auch nur eine Follikularhypertrophie im Sinne der schnelleren Reifung sein könnte, beruhe, eine anatomische Grundlage vorhanden ist, steht noch dahin; der von ihm gefundene ausserordentliche Gefässreichthum, der ja wohl die Grundlage für eine solche follikuläre Hypertrophie abgeben könnte, ist von anderen Untersuchern vermisst worden (s. S. 546).

Ribbert (Virch. Arch. 120, S. 258, 1890) fand zum Theil die zurückgebliebenen Ovarien leichter wie bei den Controllthieren, aber reicher an Primordialfol-

likeln, zum Theil schwerer und dann reicher an ausgebildeten Follikeln und Corpora lutea.

Vorzeitige Reifung s. S. 420.

Kleincystische Degeneration: s. S. 568; Petitpierre, Ueb. d. Eindringen v. Granulosazellen durch d. Zona pell. menschl. Eier, Diss. Bern 1889.

Hypertrophie bei Fibromyom d. Uter.: Bulius, Ztsch. f. Geb. u. Gyn. 23, S. 258, 1892 (die Gefässe zeigten vielfach ein durch die Wandverdickung verengtes und selbst verschlossenes Lumen; die Follikelstörung nennt B. eine vorzeitige Altersveränderung, wie Ribbert bei seinen Experimenten von einem vorzeitigen Erwachsensein der Ovarien gesprochen hat).

Osteomalacie: Fehling, Arch. f. Gyn. 39, S. 2, 1890 (die krankhaft erhöhte Thätigkeit der Eierstöcke soll durch reflectorische Erregung der Vasodilatatoren der Knochengefässe Stauungshyperämie[?] machen, die ihrerseits die Ursache der Knochenerweichung sei); Eisenhart, D. Arch. f. klin. Med. 49, S. 156, 1892.

Die von Doran, Path. Trans. XXXX, 200, 1889, bei einem 7monatlichen Fötus gefundenen, auf einer Hyperplasie des Stromas beruhenden starken Vergrösserungen scheinen mir auch mehr zu den Hypertrophien als zu den Geschwülsten zu gehören.

Unter den Geschwülsten der Ovarien ist seit lange eine Abtrennung der cystischen von den soliden üblich gewesen, was seine guten praktischen Gründe hatte, da man die Cysten punktirte. Jetzt wo man beide Sorten exstirpirt, ist auch für den Praktiker die Zusammensetzung und Genese der Geschwülste wichtiger als das Cystisch- oder Nichtcystischsein und so wird man um so eher eine histologisch-histogenetische Eintheilung befolgen können. Die Eierstocksgeschwülste sämmtlicher Sorten haben die Eigenthümlichkeit, dass sie gern doppelseitig vorkommen, sowie dass die nichtcystischen oft eine mehr oder weniger gleichmässige Vergrösserung des gesammten Eierstocks bewirken. Da der Eierstock schon normal cystische Bläschen enthält, deren Zahl sich bei allerhand pathologischen Vorgängen durch beschleunigtes Wachsthum der Follikel noch vermehrt, so muss man bei der Diagnose cystischer Tumoren vorsichtig sein, so lange die Grösse der Blasen nicht jede Verwechselung mit Graaf'schen Follikeln ausschliesst. Gegebenen Falles muss die mikroskopische Untersuchung zu Hülfe genommen werden, bei der die Auffindung eines Eies die sicherste Entscheidung liefert, trotzdem neuerdings sowohl bei cystadenomatösen wie bei carcinomatösen Neubildungen auf das Vorkommen eiähnlicher Geschwulstzellen aufmerksam gemacht worden ist. Die besonderen Beziehungen des Eierstocks zum Peritoneum machen es verständlich, dass die Metastasen von Eierstocksgeschwülsten in erster Linie am Peritoneum aufzutreten pflegen.

Geschwülste aus der Bindesubstanzgruppe sind nicht häufig. Wenn man von den knorpeligen Neubildungen, deren Vorkommen als reine Enchondrome noch nicht sicher ist, und von den myxomatösen Mischgeschwülsten absieht, so bleiben nur das Fibrom und Sarcom zu nennen.

Die Fibrome machen meistens eine gleichmässige Vergrösserung des Eierstockes, treten also dann nicht als abgegrenzte Geschwulst auf; sie können doppelseitig sich entwickeln. Ausnahmsweise erreichen sie erhebliche Grösse und Schwere (bis 30 Kilo). Sie entwickeln sich der Regel nach gegen die Bauchhöhle hin, so dass die Tube nicht über

sie ausgespannt wird und sie mit einem Stiel, dem Mesovarium, an dem Lig. lat. sitzen, der sogar mehrfache Drehungen erfahren kann, ohne dass die Tube und das Ligament mitgedreht werden.

Ausser den gewöhnlichen Corpora fibrosa, welche aus Follikeln hervorgehen, können aus den Corpora lutea durch Wucherung der Theca bis wallnussgrosse Fibrome sich bilden, welche aus einer mehrere Millimeter breiten halskrausenartig gefalteten fibrösen Rinde und einem auf den Schnittflächen etwas eingesunkenen weicheren, grauen oder graubraunen Centrum bestehen, das von lockerem Bindegewebe gebildet wird und seltener eine Höhle mit seröser Flüssigkeit umschliesst, häufiger Pigment von umgewandeltem Blutfarbstoff enthält.

Nach Rokitansky sollen auch dendritische fibröse Wucherungen aus der Wand des Corpus luteum entstehen, welche durch den Riss des Follikels hindurchwachsen und so an der Oberfläche des Eierstocks erscheinen können. Ohne das Vorkommen solcher Wucherungen läugnen zu wollen, muss ich doch hervorheben, dass auch unabhängig von

Fig. 138.

Oberflächliches polypöses Fibrom des Ovarium.
Links äussere Ansicht, rechts Durchschnitt. Spir.-Präp. Nat. Gr.

einem Corpus luteum kleinere und grössere, auch multiple knotige, warzige, papilläre Neubildungen an der Oberfläche vorkommen können, welche entweder wie die abgebildete (Fig. 138) sich als gestieltes Fibrom erweisen oder den sogenannten Papillomen zugehören, welche zu den Adenomen (und Krebsen) in nächster Beziehung stehen, bei denen sie auch noch eingehender berücksichtigt werden sollen.

Auch bei den gewöhnlichen Fibromen können Beziehungen zu adenomatösen Neubildungen vorhanden sein, indem Drüsenschlauchbildung in ihnen vorkommt, die berechtigt von Adenofibrom zu sprechen oder, wenn die Drüsen cystisch erweitert sind, von Cystadenofibrom. Nicht jedes Cystofibrom muss ein adenomatöses sein, vielmehr scheinen auch Lymphcysten, ähnlich wie in den Fibromyomen des Uterus vorzukommen.

Von secundären Veränderungen sind Vereiterung, Verjauchung, Verkalkung sowie Bildung von osteoidem (Fibroma osteoides) oder knöchernem Gewebe (Fibr. osseum) beobachtet worden. Die Gefässe können zahlreich vorhanden sein und eine cavernöse Anordnung haben.

Wenngleich gegenüber dem Uterus Mischgeschwülste mit Leiomyom (Fibromyom) selten sind, so kommen solche doch zweifellos einseitig wie doppelseitig vor; ihr Bindegewebsgehalt ist meist grösser wie der an Muskelgewebe.

Sarcome gehören auch zu den seltenen Geschwülsten, denn sie machen nach Schröder wenig mehr als 1,5 pCt. aller Ovarialgeschwülste aus. Sie verhalten sich ähnlich wie die Fibrome in Bezug auf ihr Auftreten, ihre Gefässe, ihre Verbindung mit anderen Geweben zu Mischgeschwülsten (Adenosarcom, Adenocystosarcom, Myosarcom, aber auch Myxosarcom und Carcinosarcom). Adenosarcome sind schon von Rokitansky unter der Bezeichnung uterindrüsenartige Bildungen in Sarcomen erwähnt worden. Bei den cystischen Sarcomen muss man unterscheiden solche, welche nur hie und da einzelne Cysten enthalten und solche, bei welchen nur eine sarcomatöse Complication eines Adenokystoms vorliegt. Die meisten Ovarialsarcome sind spindelzellig, aber es kommen auch rundzellige vor; sie treten schon in frühen Jahren auf. Metastatisch sind sowohl einfache wie melanotische Sarcome im Eierstock gefunden worden.

Nachdem zuerst Marchand das Vorkommen krebsähnlicher, theilweise ausgesprochen tubulöser, aus Endothelwucherung hervorgegangener Neubildungen der Ovarien, die durch secundäre Metamorphose auch cystisch werden können, nachgewiesen hat, sind seitdem noch eine Anzahl ähnlicher Geschwülste bekannt geworden, welche theils von den Blutgefässendothelien, theils von solchen der Lymphgefässe, auch der perivasculären, abgeleitet worden sind. Die Geschwülste können eine beträchtliche Grösse erreichen, ihr Gewebe ist meist weich, schwammig, brüchig, an den jüngsten Stellen ist das Hervorgehen der Zellstränge, in welchen auch Riesenzellen entstehen können, aus den Endothelien durch Vergrösserung und Wucherung derselben zu verfolgen. Nicht selten sind hyaline Degenerationen in grosser Ausdehnung an den Geschwulstzellen vorhanden. Das Zwischengewebe kann einfaches Bindegewebe sein, aber auch myxomatöse Umwandlung zeigen. Mehrmals ist eine papilläre Wucherung des Zwischengewebes in die Zellenkanäle hinein (intracanaliculäre Papillenbildung) beobachtet worden. Neuerdings werden die Geschwülste meist als Endotheliome bezeichnet, früher ist auch die Bezeichnung Angiosarcome gebräuchlich gewesen. Ein Zusammenhang mit Angiombildung ist insofern von manchen Schriftstellern für möglich gehalten worden, als sie an eine cavernöse Metamorphose des Eierstocksgewebes als Anfang der Veränderungen denken. Eine solche ist als Seltenheit bekannt, ich habe vor einigen Jahren auch einfache Angiombildung bei einem Kind in beiden Ovarien neben anderen Angiomen der Haut und der inneren Organe beobachtet.

Bei weitem die häufigsten und wichtigsten Geschwülste der Eierstöcke sind die epithelialen, und unter ihnen wieder die adenomatösen, welche selten als einfache, um so häufiger als cystische (Kystadenome, Adenokystome) auftreten, bei welchen aber gar nicht selten kleinere oder grössere Abschnitte einen einfach adenomatösen Bau zeigen. Wegen der Bedeutung gerade der cystischen Geschwülste des Eierstocks für die Praxis sollen dieselben alsbald in einem besonderen Abschnitt behandelt werden, ich bemerke deshalb nur noch, dass man gewöhnlich einfache oder glanduläre Kystadenome und papilläre zu unterscheiden pflegt.

Die Ovarialkrebse treten häufig als secundäre Umwandlung bei nicht krebsigen Neubildungen, besonders solchen cystischer Natur auf. Selten ist die Hornkrebsbildung in einem Dermoid, häufiger bilden sich die Kystadenome, in Sonderheit die papillären, zu Krebsen weiter, es gibt aber auch nichtcystische Adenocarcinome oder doch solche, bei welchen die Cysten nur ein nebensächliches Vorkommniss darstellen. Auch für die Krebse gilt das Eingangs über das Bestehenbleiben von Graaf'schen Follikeln Gesagte auch dann, wenn dieselben, wie es die Regel ist, als krebsige Infiltration mit gleichmässiger Vergrösserung des Eierstocks auftreten. In einem jüngst von mir untersuchten derartigen Fall, bei dem das Ovarium die Grösse eines Enteneies hatte, gelang es mir in mehreren der an der Oberfläche zerstreut sitzenden Cystchen die Eier aufzufinden.

Ihrem Baue nach sind die reinen Ovarialkrebse häufig hart, scirrhös, aber auch weich, medullär, ihre Zellen theils noch von cylindrischem Charakter, theils unregelmässig gestaltet. Schon ihre Beziehungen zu den Adenomen beweisen, dass der Ausgangspunkt in dem Keimepithel der Oberfläche wie in dem Follikelepithel von Graaf'schen Follikeln liegen kann; nach Rokitansky könnte auch aus einem Corpus luteum — auch dabei müsste es sich um eine Wucherung der Zona granulosa handeln — ein Krebs hervorgehen. Das Stroma kann eine myxomatöse, selten sarcomatöse Beschaffenheit annehmen, Hirnsand ähnliche Kalkconcremente kommen bei den aus papillären Kystomen hervorgegangenen Krebsen vor. Die Ovarialkrebse verbreiten sich nach dem Peritoneum, besonders auch durch Implantationsknoten im Douglas'schen Raum, sie wachsen aber auch gegen das Ligamentum latum vor und können nicht nur auf dem Lymphwege entferntere Metastasen machen, sondern auch auf dem Blutwege, besonders nachdem sie in die Vena spermatica hineingewachsen sind. Ein Eindringen und Weiterwachsen in Lymph- und Blutgefässe des Ovariums selbst ist nicht selten. Metastasen in den Tuben und selbst vielleicht im Uterus sind nicht nur auf dem Lymphwege, sondern auch durch Implantation von Krebszellen, welche ähnlich wie das Ei in die Tuben oder durch dieselben nach dem Uterus geschafft wurden, denkbar.

Die primären Ovarialcarcinome gehören zu jenen Krebsen, welche bereits in frühem Lebensalter, selbst schon vor der Pubertätszeit gefunden werden.

Secundäre Krebse, ebenfalls gern doppelseitig, treten nicht nur bei primären Carcinomen der Nachbarschaft, des Uterus (nicht häufig), des Rectum, sondern auch bei solchen entfernter Regionen auf und zeigen die Charaktere der Primärgeschwülste, insbesondere kommen auch gallertige und melanotische Krebse metastatisch vor. Diese sitzen im Innern des Gewebes, manchmal multipel, ausserdem gibt es aber auch als Theilerscheinung einer Bauchfellcarcinose oberflächlich sitzende Knoten. Auch die ersten können an der Oberfläche durchwachsen und kugelig oder auch pilzartig in die Bauchhöhle vorspringen. Ueber die Beziehungen der papillären Wucherungen an der Oberfläche (der sog.

Oberflächenpapillome) zu Krebsen ist an anderer Stelle (bei den papillären Kystomen) die Rede.

Fibrom und Myofibrom: Klob, l. c. S. 339; Rokitansky, Lehrb. III, 423; Virchow, Onkol. III, 222; Leopold, Arch. f. Gyn. VI, 189, 1874 (Literaturzusammenstellung), u. XIII, 155, 1878; Patenko, Gyn. Ctbl. 1880, No. 19; Coe, Amer. Journ. of Obst. XV, 561, 1882; Seeger, Ueb. solide Tumoren d. Ovariums. Diss. München 1888; Jacoby, Ueber doppels. Myome d. Eierstocks. Diss. Greifswald 1890. Fibrom von 30 Kilo: Spiegelberg, Mon. f. Geb. 28, S. 415, 1866. F., osteoidem Gewebe ähnlich: Waldeyer, Arch. f. Gyn. II, 440, 1872. F. osseum: Kleinwächter, ebenda, IV, 171, 1872. F. aus Corp. lut.: Rokitansky, l. c. S. 419; Jenks, Amer. Journ. of Obst. VI, 107, 1873.

Sarcom: Virchow, Onkol. II, 369; Hertz, Virch. Arch. 36, S. 97, 1866; Leopold, Seeger, ll. cc.; Rossbach, Drei exstirp. maligne Ovarialtum. Diss. Jena 1888; Philipps, Trans. obst. Soc. XXX, 334, 1889.

Adeno-Sarcom: Rokitansky, Ueber Uterindrüsen-Neubildung in Ovar. Sarc. Ztsch. d. Ges. d. Ae. Wien, 1860, No. 37.

Myxosarcoma carcin.: Spiegelberg, Mon. f. Geb. 30, S. 380, 1867.

Endotheliome: Marchand, Beitr. z. Kenntn. d. Ovarialtum. S. 47, 1879; Ackermann bei Olshausen, l. c. Der von Leopold, Arch. f. Gyn. VI, 249, 1874, unter dem Namen Lymphangioma cystomatosum beschriebene Tumor gehört wohl auch hierher. Eckardt, Ztsch. f. Geb. u. Gyn. XVI, 344, 1889 (unterscheidet je nach dem Ursprung ein E. intravasculare und E. lymphaticum; Liter.); Pomorski, ebenda, 18, S. 92, 1890 (E. lymph. mit Riesenzellenbildung aus den Endothelien sowie Schichtungskugeln); v. Velits, ebenda, S. 106; Jones, New York med. Journ. 1889; Rosthorn, Arch. f. Gyn. 41, S. 328, 1891; Müller (Carc. u. Endoth.), ebenda, 42, S. 408, 1892; Winkel, Lehrb. 1892.

Cavernöse Metamorphose: Gottschalk, Arch. f. Gyn. 32, S. 234, 1888.

Angiom, congenital.: Stamm, Beitr. z. Lehre von den Gefässgeschwülsten, Diss. Göttingen 1891.

Carcinom: Vergl. auch die bei den Kystomen citirte Literatur; Ueber die Häufigkeit d. malignen Ovarialtumoren: Leopold, D. med. Woch. 1887, No. 4, S. 61; Klob, l. c. S. 369; Waldeyer, Arch. f. Gyn. I, 307, 1870; Wittstock, Ueb. Ovarialcarcinom, Diss. Erlangen 1879; Wischhusen, Prim. Gallertkrebs d. Ovar. Diss. Greifswald 1881; Cohn, Ztsch. f. Geb. u. Gyn. XII, 19, 1886; Seeger, l. c.; Müller, Arch. f. Gyn. 42, S. 387, 1892 (Krebszellen können in Blut- oder Lymphbahnen wachsen und ein Bild wie die Endotheliome erzeugen; intracanaliculäre Papillenbildung ist bis jetzt in solchen Krebsen nicht beobachtet, wohl aber in Endotheliomen); — aus Corp. lut.: Rokitansky, Lehrb. III, 419.

Metastat. Krebs: Zahn, Virch. Arch. 117, S. 33, 1889 (mit Lit.).

Die Metastasen der Ovarialkrebse: Reichel, Ztsch. f. Geb. u. Gyn. XV, 354, 1888 (Lit.); Freund, ebenda, XVII, 145, 1889; s. auch Metastasen der Kystome.

Cystische Geschwülste.

Nicht jede Cystenbildung an den Ovarien gehört zu den eigentlichen Neubildungen, sondern man muss die Vergrösserungen Graafscher Follikel und die cystischen Umwandlungen von Corpora lutea wohl von den Kystomen oder besser Adenokystomen trennen. Es ist schon früher die Streitfrage berührt worden, inwieweit die sog. kleincystische Degeneration der Eierstöcke als ein rein pathologischer oder ein auf individuellen Eigenthümlichkeiten beruhender physiologischer Vorgang anzusehen sei. Es mag ja bei einem Theil der Fälle ein gleichzeitiges Reifen einer grösseren Anzahl von Follikeln oder ein vorzeitiges Reifen vorkommen, so dass man dann nicht von Cystenbildung, sondern höchstens von einer Art von Hypertrophie der Graaf-

schen Follikel reden darf, aber in anderen Fällen liegt doch die Beziehung der Cystenbildung zu pathologischen Vorgängen des Eierstocks (chron. Oophoritis), des Peritoneum (adhäsive Perioophoritis), der Tuben (Tripper) etc. so sehr auf der Hand, dass man die Cysten nicht mehr als physiologische sondern nur als pathologische Graaf'sche Follikel ansehen kann. Dies muss geschehen, wenn die Grösse der Cysten über das Maass der Follikel hinausgeht, wenn sie nicht nur kirschen- und wallnussgross werden, sondern einer Faust, einem Kinds- oder Mannskopf oder gar einem schwangeren Uterus an Grösse gleichkommen. So wenig selten es ist, dass kleinere Cysten vorkommen, so selten trifft man die ganz grossen, noch seltener mehrere grosse. Die Cysten haben meistens eine dicke Wand, an welcher man manchmal 2 Schichten, den beiden Abschnitten der Theca folliculi entsprechend unterscheiden bezw. trennen kann. Seltener wird die Wand bei kleineren Cysten da, wo sie am weitesten über die Oberfläche hervorragen, durchscheinend, dünn, bis zum Platzen. Vorspringende Leisten und Septa, papilläre Wucherungen fehlen ebensowohl wie drüsige Epithelausstülpungen. Das Epithel ist bei den kleineren unverkennbar das cylindrische Follikelepithel, bei den grösseren kann es durch Druck Gestaltsveränderungen erleiden. Der Inhalt der Cysten ist eine dünne, seröse, nicht fadenziehende, an körperlichen Bestandtheilen arme Flüssigkeit, welche nur durch Beimischung von Blut oder von zerfallenden Epithelzellen eine Veränderung erfährt. Von Eiern ist in den grösseren Cysten nichts mehr zu finden, dagegen sind sie in den kleinen (zuerst von Rokitansky) mit Sicherheit aufgefunden worden und das Nebeneinandervorkommen wie die Uebergänge zwischen beiden gestatten die Annahme, dass auch die grösseren von Graaf'schen Follikeln ausgegangen sind. Eine Ausnahme von dieser Regel bildet der Fall Neumann's, welcher in einer kopfgrossen Cyste Tausende von Eiern vorfand. Wenn auch dieser Fall bisher ein Unicum darstellt, so beweist er doch besonders klar, dass es sich bei dieser Veränderung nicht bloss um einen Hydrops folliculi Graafiani, wie dieselbe gewöhnlich genannt wird, handeln kann, sondern dass auch Neubildungsvorgänge dabei eine Rolle spielen müssen. Genaueres ist bis jetzt freilich nicht darüber zu sagen und eine befriedigende Erklärung für das Zustandekommen der Cysten noch nicht gegeben. Verhinderung des Platzens eines reifen Follikels durch Widerstand der Theca, der Albuginea, der Umgebung überhaupt, Blutung in den Follikel ohne Platzen kann m. E. wohl die Entstehung kleiner aber nicht die der grossen Cysten genügend erklären. Das häufige doppelseitige Vorkommen weist vielleicht auf entwicklungsgeschichtliche Abnormitäten als Quelle der abnormen Vorgänge hin.

Der übrige Eierstock ist meist ganz unverändert bei den kleineren Cysten, bei den grossen zwar auseinandergezerrt, gedrückt, also mechanisch beeinträchtigt, aber sonst nicht wesentlich verändert. Die cystischen Ovarien können ganz frei von Verwachsungen bleiben, aber an den grossen Cysten fehlen auch diese nicht immer. Verfettungen des Epithels, Verkalkungen der Wand kommen zuweilen vor.

Ausser dem Graaf'schen Follikel kann auch das Corpus luteum, wie wiederum zuerst Rokitansky gezeigt hat, zu Cystenbildung Veranlassung geben. Die Cysten, welche Wallnussgrösse und etwas darüber erreichen können, sind durch eine dicke weissgraue Schicht ausgezeichnet, welche der Innenseite der Wand aufliegt und der durch den Druck verdünnten und entfalteten gelben Schicht des Corpus entspricht. Nagel hat neuerdings, entgegen der seitherigen Annahme, auch die grossen einkämmerigen Cysten des Eierstocks von den Corpora lutea ableiten wollen, doch hat er Widerspruch gefunden. An und für sich wäre diese Entstehung ebensogut möglich wie die aus ungeplatzten Follikeln. Die Corpus-luteum-Cysten besitzen keinen Epithelbelag.

Fig. 139.

Multiloculäres Adenokystoma ovarii, Theil des Durchschnitts eines gehärteten Tumors, nat. Gr. Die Cysten waren mit einer grauen, sehr zähen Gallerte gefüllt, welche in Müller'scher Flüssigkeit fest wurde.

Die eigentlichen Kystome sind epitheliale Neubildungen, drüsige Bildungen mit cystischer Ausdehnung, also Kystome oder Adenokystome; der oft gebrauchte Zusatz „proliferirende" ist bei dieser Bezeichnung unnöthig. Dieselben kommen einseitig, mit ziemlich gleichmässiger Vertheilung auf beide Seiten, oder doppelseitig vor, wobei dann meistens eine ungleiche Grösse der Geschwülste vorhanden ist. Diese aber schwankt überhaupt ungemein von den allerkleinsten bis zu solchen, welche 40, 50, ja 70 Kilo und mehr Gewicht besitzen. Die ganz grossen werden jetzt seltener, da immer häufiger und früher dem Wachsthum durch Operation ein Ziel gesetzt wird. Abgesehen von der Grösse im Ganzen zeigen die Adenokystome auch in Bezug auf die Grösse, die Zahl und die gegenseitigen Beziehungen der Cysten, welche sie bilden, in Bezug auf Dicke, Auskleidung und sonstige Be-

schaffenheit der Wand, sowie in Bezug auf die Beschaffenheit des Inhaltes die allergrössten Verschiedenheiten.

Fig. 140.

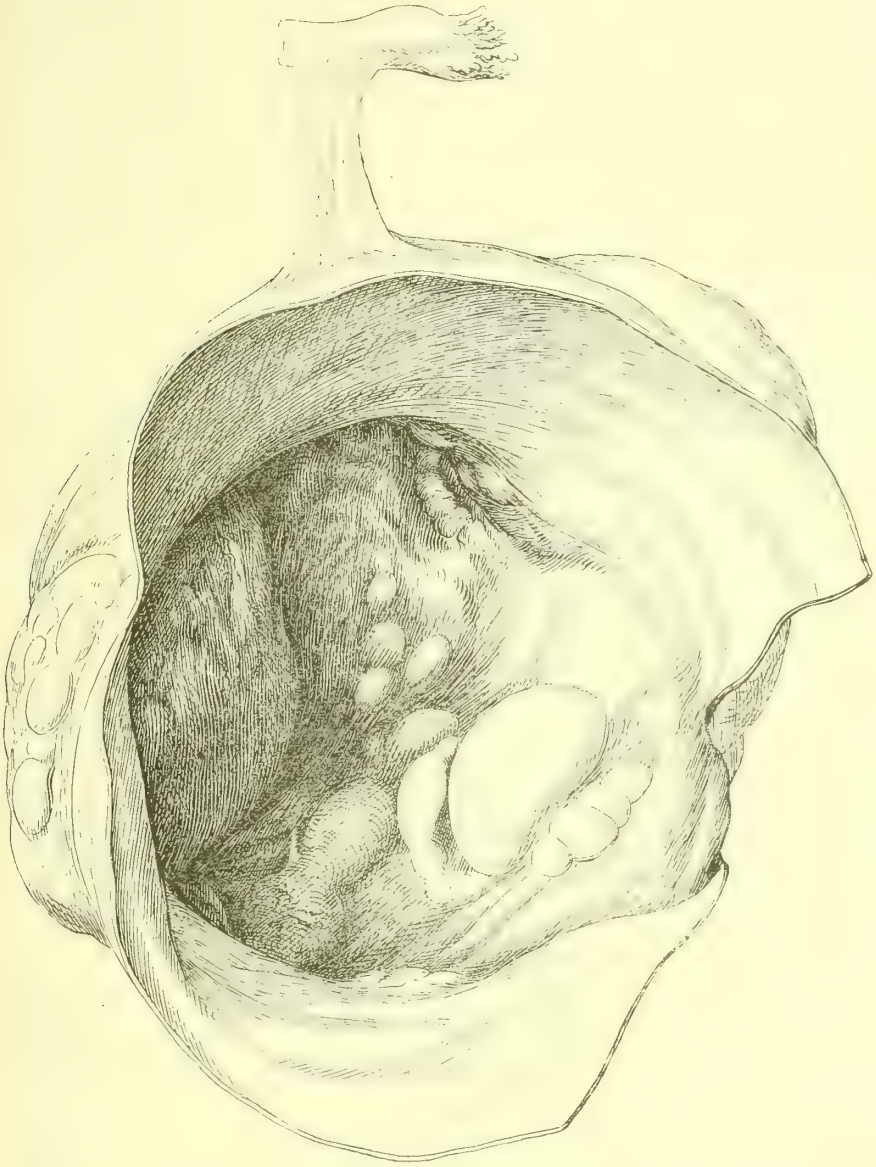

Multiloculäres Kystadenom des Ovarium, operativ entfernt. $^5/_6$ nat. Gr.
Grössere Cyste eröffnet; an ihrer inneren Seite springen grössere und kleinere Tochtercysten vor; links bilden kleine Cysten einen grösseren Knoten, der auch an der äusseren Oberfläche vorspringt. Das abdominale Ende der Tube ist durch ein Stück Mutterband mit dem Kystom verbunden.

Seltener findet man mehr oder weniger zahlreiche kleinere, d. h. nicht über wallnussgrosse Cysten neben einander (Fig. 139), in der Regel sind einzelne oder auch nur eine viel grössere und eine verschiedene Anzahl kleinerer und ganz kleiner vorhanden, welche nicht nur neben jenen, sondern auch in der Wand derselben als secundäre oder Tochtercysten gefunden werden (Fig. 140). Die Tochtercysten können selbst wieder eine beträchtliche Grösse erreichen und isolirt oder zu mehreren oder vielen vereinigt in die Höhle der Hauptcyste hineinragen. Grosse Cysten zeigen ausserdem nicht selten vorspringende Leisten oder durchbrochene Scheidewände oder auch nur noch einzelne durch die Höhle hindurchziehende Gefässe oder gar nur gelbliche feine Streifen als Reste früherer Scheidewände benachbarter Cysten, aus deren Zusammenfluss grössere Cysten entstanden sind. Die Verminderung der Zahl der Cysten durch Confluenz kann schliesslich so weit gehen, dass nur noch eine einzige, ganz grosse übrig ist, dass aus dem multiloculären Kystom ein uniloculäres geworden ist, doch sind die trotz der Confluenz noch multiloculären bei weitem in der Ueberzahl.

Die Wand ist bald ganz dünn, zart und durchsichtig, bald mehrere Millimeter dick und fester. Sehr häufig ist die Oberfläche mit der Nachbarschaft, insbesondere mit Netz und Därmen verwachsen, breit oder mit feineren Fäden, und dann ist in der Regel die Vascularisation der Wand eine bedeutende. Die verschiedenen Schichten der Wand können verschiedene Beschaffenheit besitzen, öfter ist eine äussere Schicht derber, zellenärmer, eine innere gefäss- und zellenreicher, zartfaseriger.

Das Epithel ist der Regel nach ein einschichtiges cylinderförmiges, und zwar meist ein hohes, nur in den grossen Cysten trifft man auch niedrigere, cubische und selbst platte Zellen; nur in Ausnahmefällen ist es geschichtet. Oefter aber findet sich flimmerndes Epithel, nur fleckweise oder ausschliesslich, so dass man Flimmerepithelkystome von den einfachen Cylinderepithelkystomen unterscheiden kann. Es kommt vor, dass einfache glattwandige Cysten Flimmerepithel tragen, aber in der Regel ist dessen Vorkommen noch mit einer anderen Eigenthümlichkeit verbunden, die zu der wichtigsten Eintheilung der Adenokystome Veranlassung gegeben hat, mit der Bildung von papillären, warzigen, blumenkohlartigen Wucherungen an der inneren Oberfläche der Cysten. Man nennt diese die papillären Kystome, jene, denen solche Wucherungen fehlen, die einfachen Kystome. Die Epithelzellen zeigen in vielen Cysten eine colloide Umwandlung ihrer inneren Abschnitte und secerniren zweifellos die colloiden Massen in die Cystenhöhle hinein, gehen aber in anderen, zum Theil wenigstens, durch colloide Degeneration zu Grunde. Fettige Degeneration, Erweichung und Zerfall, Necrose sind andere regressive Veränderungen, welche an ihnen gefunden werden.

Der Inhalt der Cysten, dessen spezifisches Gewicht 1010—1030 beträgt, ist sehr wechselnd an Farbe und Consistenz, nicht nur bei verschiedenen Tumoren, sondern sogar in verschiedenen Cysten derselben Geschwulst. Die Consistenz ist fadenziehend, in den grösseren Hohlräumen im allgemeinen dünnflüssiger, aber doch nie serös, sondern im-

mer mehr schleimig, in den kleineren oft honigartig, zähe, selbst steif wie erstarrende Gallerte. Die Verschiedenheit hängt zum guten Theil ab von dem Gehalte an gewissen chemischen Körpern, welche man nach Scherer und Eichwald als Paralbumin und Metalbumin bezeichnete, welche aber nach Hammarsten u. a. gar nicht zu den Eiweisskörpern gehören, sondern dem Mucin nahestehen und vorläufig als Pseudomucin, das in verschiedenen Modificationen vorkommt, angeführt werden. Die Farbe ist ebenso wechselnd wie die Consistenz; bald ist der Inhalt klar, glasig durchscheinend, bald ganz oder in Streifen trüb grau oder graugelb, oft röthlich, bräunlich, selten rein blutig oder eiterig. Von morphologischen Bestandtheilen finden sich besonders in den grauen oder gelben Abschnitten sowohl abgestossene, colloid oder auch fettig degenerirte Epithelzellen oder deren Trümmer als auch eingewanderte Leukocyten, welche ebenfalls in der Regel der Verfettung anheimfallen. Die rothen oder braunen Farbentöne rühren von frischem oder umgewandeltem Blute bezw. Blutfarbstoff her. Nur ausnahmsweise kommen Gerinnsel in dem Cysteninhalt vor.

Aus allem kann man schliessen, dass der Inhalt z. Th. Zellenproduct ist, das durch Secretion oder durch Degeneration geliefert wird, z. Th. aber als Transsudat aus den Gefässen der Wand stammt.

Von normalem Eierstocksgewebe ist bei grösseren cystischen Tumoren in der Regel nichts mehr zu finden, aber zuweilen ist doch nicht nur ein Rest des Organes vorhanden, sondern man kann sogar frische Corpora lutea finden als Beweis, dass auch noch normale Function vorhanden ist. Dieser Gewebsrest sitzt oft an der Seite gegen das Lig. latum zu, an welcher sich auch der Stiel des Kystoms zu befinden pflegt.

Da die Geschwülste sich der Regel nach gegen die Bauchhöhle zu entwickeln, so bleiben sie durch einen Stiel, welcher aus dem Lig. ovarii, dem Lig. latum und oft auch der Tube sich zusammensetzt, mit dem Uterus verbunden. Der Stiel kann lang und schmal oder kürzer und dicker sein, so dass das Kystom bald bis an den Uterus heranreicht, bald noch weit davon entfernt sitzt. Sehr wichtig ist das Verhalten der Tube. Selbst bei sehr grossen Kystomen ist sie oft nur lose mit dem Tumor verbunden und lässt sich unter Anspannung der Ala vespertilionis abheben, in der dann das Parovarium zum Vorschein kommt, das gelegentlich auch noch eine cystische Umwandlung erfahren hat. In manchen Fällen freilich ist das Mutterband entfaltet, die Tube fest an den Tumor herangezogen, in die Länge gestreckt und abgeplattet, besonders wenn die Wachsthumsrichtung mehr in das Mesovarium und zwischen das breite Mutterband hineinging: intraligamentäre Ovarialkystome. Die Ursachen solcher ungewöhnlicher Wachsthumsrichtung sind nicht näher bekannt, für manche Fälle mag der primäre Sitz näher dem Hilus oder das weitere Uebergreifen des Peritoneums auf den Eierstock die Erklärung abgeben. Im Mutterband wachsen die Tumoren meistens gegen den Uterus hin, der dadurch fest an denselben zu liegen kommt, in die Länge gezogen und in die Höhe gehoben wird. Es gibt aber auch ein mehr laterales Wachsthum, wodurch, da auch in sagittaler Richtung bald nach der

einen bald nach der anderen Seite das Wachsthum ein stärkeres ist, sehr merkwürdige Lagerungen, so zu sagen Wanderungen der Tumoren zustande kommen. So können sie rechts subperitoneal gegen das Coecum und den Processus vermiformis hin, links in das Mesocolon der Flexura iliaca hineinwachsen, so dass schliesslich der Dickdarm ähnlich wie in anderen Fällen die Tube direkt über die Geschwulst hinzieht, so können sie nach vorn das Peritoneum von der Blase und der vorderen Bauchwand abdrängen oder nach hinten unter Abhebung der Serosa der Excavatio rectouterina zum grossen Theil extraperitoneal zwischen Mastdarm und Uterus, bezw. Scheide zu liegen kommen. Es entstehen auf solche Weise oft schwer aufzuklärende Verhältnisse, besonders wenn allerhand Verwachsungen zwischen dem Tumor und Nachbartheilen oder zwischen diesen untereinander die Sache noch mehr compliciren.

Anfänglich haben gestielte Geschwülste ihren Platz in der Beckenhöhle, aber je grösser sie werden, um so mehr müssen sie aus dem kleinen in das grosse Becken in die Höhe steigen, wobei bereits eine leichte Drehung des Stieles eintreten muss. Unter der Einwirkung der Darmbewegungen kann diese aber verstärkt und zu einer spiraligen umgewandelt werden, wobei nach Küstner links immer eine rechtsgedrehte, rechts eine linksgedrehte Spirale entsteht. Durch eine plötzliche stärkere Stieldrehung wird Compression der Venen im Stiel mit folgender Stauungshyperämie, hämorrhagischer Infiltration, Stase und endlich Necrose herbeigeführt; durch Zutritt von Bakterien kann Eiterung und Jauchung bewirkt werden.

Bei langsamer entstehender Torsion ist es möglich, dass eine allmähliche Schrumpfung und unter Verkalkung wenigstens eine relative Heilung entsteht, es kann aber auch der Stiel selbst atrophisch und schliesslich vollkommen abgedreht werden, so dass der Tumor nunmehr als freier Körper in der Beckenhöhle liegt, wenn er nicht, was allerdings die Regel ist, durch vorher entstandene Verwachsungen an andere Organe befestigt ist.

Solche Adhäsionen sind überhaupt von der grössten Bedeutung für die Geschwülste, da sie meistens gefässreich sind und durch eine reichliche Blutzufuhr dem Tumor ein lebhaftes und schnelles Wachsthum ermöglichen. Sie können trotz Stieldrehung die Circulation und Ernährung unterhalten, selbst wenn eine völlige Durchtrennung des Stieles eingetreten ist. Die Verwachsungen können sowohl strangförmig wie flächenhaft, kurz und straff wie lang und lose sein. Sie können nicht nur bei einer operativen Entfernung störend sein, sondern auch schädlich wirken, indem sie z. B, wenn sie zum Darm gehen, bei einer Drehung des Tumors um seinen Stiel auch eine Darmdrehung mit Verschluss des Lumens und dadurch Ileus verursachen können.

Sehr häufig sind secundäre Veränderungen an den Cystadenomen, von denen sowohl der Inhalt wie das Gewebe betroffen werden kann. Eine sehr gewöhnliche Erscheinung ist die fettige Degeneration, welche nicht nur, wie schon erwähnt wurde, an den Epithelzellen und Leukocyten in dem Cysteninhalt, sondern auch an den

Cystenwandungen eintreten kann. Sie ist besonders bei den grossen multiloculären Geschwülsten häufig und nicht selten mit einer mehr oder weniger ausgedehnten Necrose des Gewebes, besonders an Stellen, wo viele kleine Cystchen nebeneinander liegen, verbunden, so dass undurchsichtig gelbe Herde entstehen, an denen Gewebe wie Cysteninhalt ein an Eiter erinnerndes Aussehen besitzen. Wirkliche Eiterungen mit Eiteranhäufung in den Cystenhöhlen kamen früher, wo öfter punktirt wurde, häufiger vor, da sie meistens durch äussere Einwirkungen hervorgerufen werden, doch sind solche nicht nothwendig, sondern es gibt, wenngleich nur selten, auch hämatogene Eiterungen, d. h. solche, bei welchen eine direkte Infection von aussen nicht vorliegt.

Eine häufige Veränderung besonders in papillären Kystomen ist die Verkalkung. Man findet 3 Arten derselben: 1. eine Bildung von krümeligen Kalkmassen, die vielleicht aus einer Verkalkung von Epithelzellen hervorgehen, im Cysteninhalt; sie ist selten; 2. eine diffuse Verkalkung der Wand, wodurch Kalkplatten verschiedener Grösse sich bilden, in denen es nur ausnahmsweise zu wirklicher Knochenbildung kommt; 3. eine Bildung kugeliger, oft concentrisch geschichteter Kalkkörner mit organischem hyalinem Gerüst, ähnlich den Psammomkörnern gewisser Gehirngeschwülste.

Das Auftreten der Blutungen ist mehrfach schon erwähnt worden (blutiger Inhalt, hämorrhagische Infarcirung bei Stieldrehung). Das aus älteren Blutergüssen hervorgehende Pigment findet sich besonders in den inneren Schichten der Wand, welche durch dasselbe eine gelbe oder bräunliche, rothgelbe Färbung erhalten.

Es kommt vor, dass dünnwandige Cysten platzen und ihren Inhalt in die Bauchhöhle entleeren. An die Entleerung können sich acutentzündliche Vorgänge am Bauchfell anschliessen; wenn dies nicht geschieht wird dünnflüssiger Inhalt resorbirt, gallertartige Massen aber leisten der Resorption um so mehr Widerstand, je dickflüssiger sie sind und geben zur Bildung des diffusen Pseudomyxoms oder der pseudomyxomatösen Peritonitis Veranlassung (s. Bd. I., S. 1012). Der Boden der geplatzten Cyste wird durch das weitere Wachsthum der tieferen Theile allmählich nach der Bauchhöhle zu vorgestülpt und schliesslich deuten nur noch straff anliegende Bänder und Narbenstränge die Stelle an, wo die Cyste sass. Nur sehr selten kommt nach vorgängiger Verwachsung und Druckatrophie der Wand ein Durchbruch einer Cyste in die Harnblase oder einen Darmtheil zustande. Sonstige mechanische Schädigungen kann, abgesehen von den schon erwähnten des Uterus und der übrigen Geschlechtstheile, auch noch der Harnapparat erfahren durch Compression des Ureters mit folgender Hydronephrose. Dieselbe tritt in der Regel nur einseitig auf.

Selten wird ein Adenokystom sarcomatös, indem in den Zwischenwänden der Cysten sarcomatöse Neubildung entsteht, häufiger werden sie, insbesondere die papillären, carcinomatös, indem an einer kleinen Stelle oder in grosser Ausdehnung atypische epitheliale Zellennester und -stränge sich bilden. Sehr selten sind Combinationen von sarcomatöser und carcinomatöser Degeneration. In allen diesen Fällen können wie

bei allen ähnlichen malignen Geschwülsten Metastasen besonders am Peritoneum auftreten, doch kommen auch solche von anscheinend nicht carcinomatösen Neubildungen vor, wobei dann die metastatischen Knoten den kystadenomatösen und gegebenen Falles papillären Charakter der Primärgeschwulst ebenfalls besitzen (s. Bd. I., S. 1012).

Ueber Tuberkulose von Ovariencysten ist früher Mittheilung gemacht worden.

An diese allgemeinen Darlegungen des Verhaltens der Kystome schliesse ich nun noch eine Besprechung der Besonderheiten der beiden Hauptformen, der einfachen und der papillären Kystadenome, an.

Die Wand der einfachen Kystome lässt zuweilen schon mit blossem Auge kleinste Grübchen erkennen und sieht nicht glatt aus, sondern ähnlich wie die Magenschleimhaut. Mikroskopisch erkennt man hier (Fig. 141) einfache oder zusammengesetzte drüsenschlauchähnliche Einstülpungen des Epithels, zwischen welchen breitere oder schmalere, papillenähnliche Theile des Grundgewebes vorhanden sind.

Fig. 141.

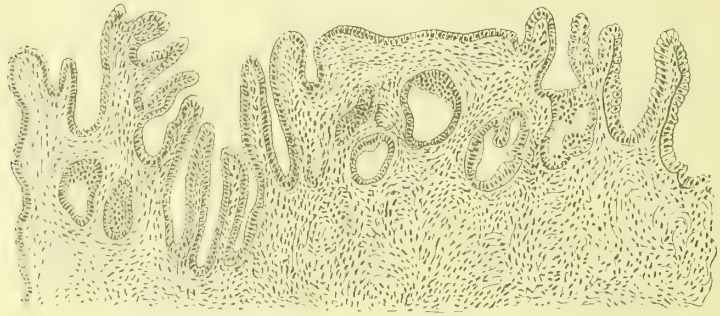

Kystadenoma glandulare ovarii. Mittl. Vergr.
Schnitt aus der Wand einer grossen Cyste.

Man könnte manchmal zweifelhaft sein, ob es sich nicht vielmehr um papillenartiges Auswachsen des Stromas handelte, wenn man nicht sähe, wie an anderen Stellen drüsenähnliche Gebilde tief im Stroma liegen oder wie Cystchen vorhanden sind, welche nicht anders als aus einer Abschnürung solcher drüsigen Epitheleinstülpungen entstanden sein können. Es liegt also hier ein Prozess vor, der die grösste Aehnlichkeit mit der Bildung der Eifollikel hat, die ja auch aus epithelialen, in das Stroma eingedrungenen Schläuchen durch Wucherung des Stromas abgetrennt werden. Besonders schön und reichlich findet man solche adenomatösen Bildungen an solchen Stellen multiloculärer Kystome, welche ein feinporöses Aussehen haben oder gar nur ein markiges Gewebe darstellen, aus dem sich in grosser Menge ein milchiger Saft ausdrücken lässt. Man könnte leicht verführt werden, dabei an eine carcinomatöse Umwandlung zu denken, eine solche kann auch vorhanden sein und tritt grade an solchen ausgesprochen adenomatösen Stellen gern auf (Adenocarcinom), aber es handelt sich sehr häufig nur um eine rein adenomatöse Bildung, mit oft nur geringer cystischer Erwei-

terung der drüsigen Gebilde, welche infolgedessen ihren drüsigen Charakter noch sehr gut erkennen lassen (Fig. 142). Solche mehr adenomatöse als cystische Abschnitte finden sich in verschiedenem Umfang sowohl in der Wand grösserer Cysten wie besonders auch zwischen grösseren oder kleineren Cysten, welche letzteren oft alle möglichen Uebergänge bis zu dem adenomatösen Gewebe erkennen lassen. Schon die drüsigen Bildungen, noch mehr die kleinen aus ihnen hervorgehenden Cysten vereinigen sich unter Schwund der Scheidewände und auch dabei kann dann durch übrig gebliebene Reste der Wände der Anschein papillärer Bildungen entstehen. Der drüsenartigen Bildungen wegen hat Waldeyer dieser Sorte von Kystomen das Beiwort „glandulär“

Fig. 142.

Kystadenoma glandulare. Schw. Vergr.
Aus einem festeren Abschnitt eines multiloculären Tumors.

gegeben (Kystoma proliferum glandulare). Es muss aber solche glanduläre Wucherung keineswegs in jedem Kystom vorhanden sein, sondern oft sucht man an der Wand grosser wie kleiner Cysten vergeblich danach: es ist dann eben, wenigstens an diesen Stellen, der Neubildungsprozess zum Stillstand gekommen oder doch auf eine Vergrösserung der vorhandenen Cysten beschränkt. Das Epithel ist der Regel nach ein einfaches Cylinderepithel, doch sind auch ausnahmsweise geschichtete Epithelien gefunden worden. Die einfachen Cylinderepithelien können ebenso wie die Flimmerepithelien eine colloide Degeneration erfahren, wobei sich eine oder mehrere hellere Kugeln in der sich vergrössernden Zelle bilden. Manchmal ist richtige Becherzellenbildung vorhanden, welche aber nicht gleichmässig überall, sondern nur strecken-

weise hervortritt. Eine sehr seltene Unterform der glandulären Kystome sind traubenartige, vergrösserten Blasenmolen gleichende, bei welchen sich an der Oberfläche zahlreiche, mit dünner, durchscheinender, leicht zerreisslicher Wand versehene Cysten zeigen, die an theilweise nur ganz dünnen Stielen sitzen.

Die papillären Kystome sind durch warzige, zottige, baumförmige, an den Enden manchmal kolbig verdickte Wucherungen des Stromas in die Höhlen der Cysten ausgezeichnet (Fig. 143). Wie die Länge und Dicke der Papillen und Papillenbäumchen sowie die Form der Verästelung (dichotomisch oder warzenförmig etc.) dem grössten Wechsel unterworfen ist, so auch die Grösse der Wucherungen im Verhältniss zu der Cystenhöhle. Es können an sonst glattwandigen Cysten nur vereinzelt kleinere oder grössere Wucherungen sitzen, welche

Fig. 143.

Kystadenoma papillare ovarii. Mittl. Vergr.
Schnitt aus der Wand einer grösseren Cyste. Man sieht die mehrfach verzweigten Zotten mit ihrem Ueberzug von Cylinderzellen. Rechts ist nur die Basis einer langen und auch nach ihrer Spitze hin noch vielfach verzweigt gewesenen Zotte abgebildet.

nur einen untergeordneten Bestandtheil darstellen, es kann die gesammte Oberfläche mit papillären Massen bedeckt sein, es können die Hohlräume zum grossen Theil von diesen erfüllt sein (Fig. 144), ja es kann das Lumen so vollständig geschwunden sein, dass es einer besonderen Aufmerksamkeit bedarf, um den cystischen Charakter der Neubildung überhaupt zu erkennen. In der Regel ist die äussere Fläche dieser Geschwülste frei von papillären Wucherungen, aber zuweilen ist doch auch sie mit solchen bedeckt (Fig. 145). Diese oberflächliche Papillombildung kann in verschiedener Weise entstanden sein. Nur selten mag es vorkommen, dass Papillome von der inneren Oberfläche nach Ausfüllung der Höhle durch die Wand hindurchwachsen, häufiger vielleicht ist die papillentragende Oberfläche ursprünglich

Innenfläche einer Cyste gewesen und erst secundär, nachdem die Cyste geplatzt war, durch Umstülpung zur äusseren Fläche geworden, in der Regel, insbesondere dann, wenn die ganze Oberfläche des Tumors mit papillären Wucherungen bedeckt ist, handelt es sich um selbständige Wucherungen der Oberfläche, die in seltenen Fällen sogar ohne oder in Verbindung mit nur sehr geringfügiger Cystenbildung vorkommen können (sogen. Oberflächenpapillome).

Neben papillären Wucherungen kann man meist auch drüsige Einstülpungen des Epithels sehen, ebenso können die Papillome selbst in ihren Zotten kleine Cystchen enthalten, so dass also eine völlige Trennung der glandulären und papillären Kystome nicht angängig ist. Meistens sind auch die papillären multiloculäre Kystome und die Cysten sind dann wie die ganzen Geschwülste kleiner als bei den einfachen, aber es gibt auch uniloculäre papilläre Kystome, deren Cysten dann auch grösser sein können.

Fig. 144.

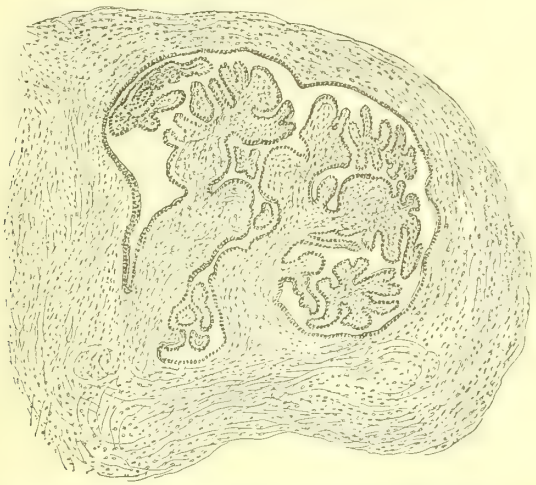

Papilläres Kystadenom, in Photoxylin eingebettet, schw. Vergr.
Kleine Cyste, fast ganz von papillären Wucherungen erfüllt, aus einem festeren Abschnitt eines multiloculären Tumors.

Das Epithel der papillären Kystome ist meistens ein flimmerndes Cylinderepithel, aber doch nicht immer, und auch da, wo an den Papillen Flimmern vorhanden sind, können diese in der Umgebung fehlen.

Sehr häufig treten Kalkkörner (Psammomkörner) sowohl in der Wand wie vor allem in den Papillen auf, gelegentlich so reichlich, dass die ganze Geschwulst sich sandig anfühlt und beim Durchschneiden knirscht.

Der Inhalt der papillären Kystome ist in der Regel dünner, wässeriger, weniger reich an colloider Substanz, als der der einfachen. Das gilt besonders für die Flimmerepithelkystome, weniger für die mit einfachen Cylinderzellen, welche ebenso myxoid sein können, wie die

glandulären. Bei oberflächlicher Papillombildung wird Flüssigkeit in die Bauchhöhle secernirt, wodurch sich ein manchmal beträchtlicher Ascites ausbildet. Derselbe ist am stärksten, wenn auch noch papilläre Metastasen am Bauchfell sitzen, die bei diesen Kystomen relativ häufiger sind, als bei den einfachen, wie denn überhaupt auch in Bezug auf krebsige Degeneration die papillären Kystome zweifellos die bösartigeren sind. Es ist auch ungünstig, dass sie meist doppelseitig auftreten, in der Regel starke Adhäsionen zeigen und nicht selten auch intraligamentär liegen.

Fig. 145.

Papilläres Kystom des Ovariums, nat. Gr.
Theil einer grösseren Cyste (c), mehrere kleinere mit papillären, theilweise kolbigen Excrescenzen sowohl an der inneren wie an der äusseren Oberfläche. Doppelseitig.

Der letzte Umstand erscheint mir nicht unwichtig für die Frage nach der Entstehung der papillären Kystome, wie der Kystome überhaupt. Haben die papillären und die einfachen Kystome den gleichen Ursprung? Ebenso die flimmerlosen und die flimmernden Kystome? Ist es das Keimepithel oder das Follikelepithel, welches den Ausgang bildet? Sind es embryonale Anlagen oder später entstandene Wucherungen? Kommen auch Urnierenreste (Markstränge Kölliker's) in Betracht? Alle diese Fragen sind auch heute noch keineswegs endgiltig erledigt und auch schwer zu entscheiden, da zur Untersuchung in der Regel ältere Bildungen gelangen, deren erste Entstehung nicht mehr festzustellen ist, oder unvollständige Bildungen, denen nicht mit

Sicherheit anzusehen ist, was aus ihnen geworden sein würde. Wenn man neben fertigen Cysten frischere Epithelwucherungen findet, so kann man wohl vermuthen, dass sie den Weg zeigen, wie die reife Cyste entstanden ist, aber eine Gewissheit ist doch ganz und gar nicht gegeben. Für die papillären Kystome, insbesondere die flimmernden, ist an eine Entstehung aus Kölliker'schen Marksträngen gedacht, aber von anderen auch dieser Gedanke wieder zurückgewiesen und denselben gleicher Ursprung wie den einfachen zugeschrieben worden. Ich habe schon hervorgehoben, dass eine scharfe Trennung zwischen beiden Formen keineswegs möglich ist, aber andererseits ist nicht zu verkennen, dass manche papillären Kystome, besonders die einfachen Cysten, mit kleineren papillären Wucherungen und Flimmerepithel so grosse Aehnlichkeit mit Parovarialcysten haben, dass man wohl diese Möglichkeit zulassen muss, besonders wenn auch noch eine intraligamentäre Entwicklung vorliegt, die bei der Entstehung der Neubildung im Mark ganz besonders leicht eintreten kann. Für die Mehrzahl muss aber wohl die gleiche Entstehung wie bei den glandulären Formen angenommen und an das Keimepithel oder seine Derivate als Ausgangspunkt gedacht werden. Das Vorkommen von Flimmerzellen steht dieser Annahme nicht im Wege, da auch aus einfachem Cylinderepithel flimmertragendes werden kann und da auch beim Menschen flimmertragendes Keimepithel gefunden worden ist. Den Befund von Primordialeiern gleichenden Zellen, den kürzlich Acconci von einem papillären Kystom bekannt gemacht hat, kann man als Beweis ansehen, dass eine keimepitheliale Anlage vorhanden war, aber er kann nichts zu der Entscheidung der Frage beitragen, ob vom Oberflächenepithel oder vom Follikelepithel die Wucherung ihren Ausgang genommen hat. Beides ist denkbar, doch ist die Mehrzahl der Untersucher zu dem Schluss gekommen, dass schlauchförmige Wucherungen des Oberflächen-Keimepithels den Ausgangspunkt für alle Ovarialkystome sowie für die oberflächlichen Papillome bilden. Indessen sind auch damit noch nicht alle Streitpunkte erledigt, da es immer noch fraglich bleibt, ob diese Keimepithelschläuche selbst pathologische Wucherungen oder ob sie etwa Ueberbleibsel embryonaler Bildungen sind. Wenn auch die Mehrzahl der Kystome erst in der Zeit der Geschlechtsreife zu merkbarer Grösse heranwächst und es wiederholt nach einseitigen Ovariotomien beobachtet worden ist, dass erst später das zurückgebliebene unverdächtige Ovarium zu einem Kystom heranwuchs, so könnte doch die Anlage bereits bei der Geburt vorhanden gewesen sein. Auf jeden Fall können echte Adenokystome bereits bei Kindern vorkommen, und auch das gelegentlich beobachtete Vorkommen von Ovarialkystomen bei Schwestern oder bei Mutter und Tochter kann für das Vorkommen einer hereditären Anlage angeführt werden. Am meisten aber spricht meines Erachtens für die Möglichkeit einer embryonalen Anlage die gar nicht so ganz seltene Combination von Adenokystom mit Dermoid. Diese wird nicht nur in der Weise beobachtet, dass auf einer Seite ein Dermoid, auf der anderen ein Adenokystom vorhanden ist, sondern auch so, dass in einem multiloculären Adenokystom eine oder einige Cysten

dermoiden Charakter haben, auch wohl mit Knochen und Zähnen versehen sind, oder gar, dass in derselben Cyste ein Theil Cylinderepithel mit glandulären Einstülpungen, ein anderer epidermoidale Bildung besitzt.

In Bezug auf die chemische Beschaffenheit des Cysteninhalts der Ovarialkystome stand bis in die neueste Zeit die Angabe von Eichwald (Würzb. med. Ztsch. V, 270, 1864) in Geltung, dass zwei Reihen von Körpern, Mucine und Albumine vorkämen, von welchen jene in den kleinen, diese in den grossen Cysten das Uebergewicht hätten. Beide Reihen bestehen aus verschiedenen, durch Umwandlung, eine Art von Verdauung, aus einander hervorgehenden Stoffen, deren Endglieder Peptone sind. Zur Mucinreihe gehören 1. der Stoff der Colloidkugeln der Epithelzellen, 2. das Mucin, 3. der Colloidstoff, 4. das Schleimpepton; zu der Albuminreihe 1. das Albumin, 2. das Paralbumin, 3. das Metalbumin, 4. das Albuminpepton. „Stoffe der einen Reihe lassen sich jedesmal von denen der anderen scheiden; dagegen sind die einzelnen Glieder derselben Reihe nur dann von einander zu trennen, wenn ein oder mehrere Zwischenglieder fehlen.“ Bald aber wurde gezeigt, dass das Paralbumin gar kein echter Eiweisskörper ist, sondern zu dem Mucin Beziehungen hat, und Hammarsten (Ztsch. f. phys. Chem. VI, 194, 1882) hat gezeigt, dass das Paralbumin ein Gemisch von Eiweisskörpern, besonders Serumalbumin, und von Metalbumin sei, welches selbst wieder als mucinöser Körper, Pseudomucin, zu betrachten sei. Dies Pseudomucin theilt mit dem Mucin die zähflüssige Consistenz, den niedrigen Stickstoffgehalt und die Eigenschaft, bei dem Kochen mit Säuren eine reducirende Substanz abzuspalten (daher die Bezeichnung Glykoproteide), dagegen unterscheidet es sich von demselben wesentlich durch das Verhalten gegen Essigsäure, durch welche das Mucin, aber nicht das Pseudomucin gefällt wird.

Neuerdings hat Pfannenstiel (Arch. f. Gyn. 38, S. 407, 1890, mit Literaturzusammenstellung) eingehende Untersuchungen über das Pseudomucin veröffentlicht, aus denen hervorgeht, dass dasselbe nicht, wie nach Waldeyer's Angabe über das Paralbumin seither angenommen wurde, physiologisch in den Graaf'schen Follikeln vorkommt, auch nicht in den hydropischen. Dasselbe fehlte auch in einfachen Flimmerepithelkystomen, in einem cystischen Adenocarcinom mit Flimmerzellen, einem cystischen Teratom sowie als Regel in den Parovarialcysten. Dagegen fand es sich in den glandulären Kystomen regelmässig und in grosser Menge, nicht regelmässig und in geringer Menge in den papillären Kystomen. Es lassen sich 3 Modificationen unterscheiden: das gewöhnliche Pseudomucin α, das feste colloide Ps. β und das zu wässeriger Flüssigkeit lösliche Ps. γ. Die beiden ersten sind Produkte einer Zellensecretion, das letzte anscheinend von Zellendegeneration. In einem kürzlich von mir untersuchten multiloculären Kystom, dessen Cylinderzellen vielfach becherzellenartige Beschaffenheit hatten, färbten sich die hellen Inhaltsmassen der Zellen mit Methylenblau intensiv blau wie Schleim.

Ausser in Ovarialkystomen findet sich Pseudomucin zuweilen auch in Ascitesflüssigkeiten, wenn irgend eine pseudomucinhaltige Geschwulst im Bauche vorhanden ist, wozu anscheinend auch zerfallende Krebse im Bereiche des Unterleibes gehören.

Es ist über die Ovarialkystome eine sehr grosse anatomische und klinische Literatur vorhanden, von der hier nur die wichtigsten älteren Arbeiten sowie die neuesten erwähnt werden können. Die von manchen Untersuchern, z. B. Virchow, Förster, Rindfleisch u. A. zugegebene Möglichkeit einer Entstehung der Kystome aus einer primären Degeneration des Eierstocksstromas wird jetzt wohl von Niemand mehr zugelassen. Die neuen Kenntnisse sind wesentlich von Waldeyer (Arch. f. Gyn. I, 253, 1870) und von Klebs (Virch. Arch. 41, 4, 1867) begründet. Wichtige Arbeiten sind auch die von Malassez et de Sinéty, Arch. de phys. 1878 u. 1879; Marchand, Beitr. z. Kenntn. d. Ovarientum. 1879; Coblenz, Virch. Arch. 82, S. 268, 1880, u. 84, S. 26, 1881; Flaischlen, Ztsch. f. Geb. u. Gyn. VI, 231, 1881, u. VII, 434, 1882; Doran, Clin. and pathol. Observ. 1884; Cohn, Ztschr. f. Geb. u. Gyn. XII, 14, 1886. Zusammenstellung der Literatur bei Olshausen, in Billroth u. Lücke, Hdb. d. Frauenkr. II, 740, 1886.

Neueste Arbeiten: Nagel, Arch. f. Gyn. 33, S. 1, 1888 (aus Keimepithelschläuchen, die durch chron. Entzündung entstanden sind, Literaturzusammenstellung); Steffeck, Zur Entstehung der epith. Eierstocksgeschw. Ztsch. f. Geb. u. Gyn. XIX, 236, 1890 (es können Epithelschläuche und daraus Cysten aus dem

Follikelepithel hervorgehen); v. Velits, Beitr. z. Histol. u. Gen. d. Flimmer-Papillärkyst. Ebenda, XVII, 232, 1889 (aus Follikeln); Pfannenstiel, Genese d. Flimmerepithelgeschw. d. Eierst. Arch. f. Gyn. 40, S. 363, 1891 (Ausgang vom Keimepithel sicher, vom Follikelepithel nicht sicher erwiesen); Whitridge Williams, Papill. Kyst. Bull. of the John Hopkin's Hosp. 1891, Dec. p. 149; Frommel, D. Oberflächenpapillom d. Ei., Ztsch. f. Geb. u. Gyn. XIX, 44, 1890 (steht in engster genetischer Beziehung zu den Flimmerepithelkystomen, denn beide gehen wenigstens in zahlreichen Fällen aus Einsenkungen des Keimepithels hervor); Saxer, Ueb. d. papill. Kyst. u. seine Bezieh. zu and. Ovarialgeschw. Diss. Marburg 1891; Zweifel, Ovarialkystome, Klin. Gynaecol. S. 93, 1892.

Hydrops der Follikel: Rokitansky, Wochenbl. d. Ztsch. d. Ges. d. Aerzte in Wien 1855, S. 1 (erster Nachweis eines Eies); Cysten aus Corp. lut.: Rokitansky, Allg. Wien. med. Ztg. 1859, No. 34; Nagel, Arch. f. Gyn. 31, S. 327, 1887; Bulius, Ztsch. f. Geb. u. Gyn. XV, 365, 1888; Kleincystische Degeneration: Nagel, l. c.; Bulius, Verhdl. d. Gyn.-Congr. 1890, S. 337, und Festschrift für Hegar (hält die kleincyst. Degen. für pathologisch, nicht für vorzeitige Reifung von Follikeln, sondern für ein Sterilwerden der Follikel oder eine vorzeitige Rückbildung; s. auch bei chron. Oophoritis); Sänger, Arch. f. Gyn. 25, S. 132, 1884, sieht kleine Ovarialcysten bei gonorrh. Perioophoritis als Folge von Circulationsstörungen an, welche durch die entzündl. Vorgänge innerhalb des Beckens hervorgerufen werden. — Follicularcyste mit Eiern: Neumann, Virch. Arch. 104, S. 489, 1886.

Stielbildung: Werth, Arch. f. Gyn. XV, 412, 1880; Axendrehung: Freund, Wanderungsmechanismus wachsender Eierstocksgeschw. Volkmann's Slg. No. 361/362, 1890; Küstner, Ctbl. f. Gyn. 1891, S. 209 (Windungsrichtung bei Stieldrehung); Abdrehung des Stiels: Veit, Tagebl. d. Casseler Naturf.-Vers. 1878, S. 167; Baumgarten, Virch. Arch. 97, S. 18, 1884; Hofmeier, Ztsch. f. Geb. u. Gyn. V, 96, 1880, wo die Bedeutung der Adhäsionen erörtert ist; Doran, l. c.; Chalot, Ann. de gynéc. 27, p. 161, 1887, beschreibt ein Cystofibrom, dessen erster Stiel abgedreht und dessen neuer Stiel am Netz gedreht war und gibt eine Tabelle über Stielabdrehungen; P. Ruge, Ztsch. f. Geb. u. Gyn. 21, S. 211, 1890 (geschrumpftes Ovarialkyst. als Corpus liberum d. Bauchhöhle).

Intraligament. Wachsthum: Kaltenbach, Ztsch. f. Geb. u. Frauenkr. I, 537, 1876; Freund, Berl. klin. Woch. 1878, No. 28, S. 28, S. 418; Schmidt, Beitr. z. anat. u. klin. Kenntniss d. intraligam. Eierstockstum. Diss. Strassburg 1879.

Pseudomyxoma peritonei: s. Bd. I, 1012; Literaturzusammenstellung bei Strassmann, Ztsch. f. Geb. u. Gyn. 22, S. 308, 1891; Waitz, D. med. Woch. 1891, No. 14.

Metastasen: Baumgarten, Virch. Arch. 97, 1, 1884; Olshausen, Ztsch. f. Geb. u. Gyn. XI, 238, 1885; Andry, Des récidives aberrantes et tardives des kystes de l'ovaire, Ann. de gyn. 34, p. 161, 1890; Gebhardt, Papill. Ovar.-Kyst. mit Metastasen in der Tube u. Cervix, Ztsch. f. Geb. u. Gyn. 22, S. 426, 1891 (nimmt Implantation an).

Primordialeier im Epithelbelag einer papillären Cyste: Acconci, Pathol. Ctbl. 1890, S. 738 (beruft sich auf Nagel, Das Vorkommen von Primordialeiern ausserhalb der Keimdrüsenanlage beim Menschen, Anat. Anz. IV, 496, 1889.

Traubenartige Kystome: Olshausen, l. c. und Gyn. Ctbl. 1884, No. 43; Baumgarten, Virch. Arch. 97, S. 18, 1884; Winkel, Lehrb. S. 634.

Papilläre Adenome der Oberfläche: Gusserow u. Eberth, Virch. Arch. 43, S. 14, 1868; Klebs, Hdb. S. 794; Birch-Hirschfeld, Lehrb. S. 1101; Marchand, Beitr. 1879, S. 39; Coblenz, Ztsch. f. Geb. u. Gyn. VII, 14, 1882; Frommel, Ztsch. f. Geb. u. Gyn. XIX, 44, 1890; Winkel, Lehrb.

Verkalkung von Kystomen: Leopold, Arch. f. Gyn. VIII, 205, 1875 (nach Stieldrehung). — u. Knochenbildung in den Adhäsionen u. den äusseren Abschnitten der Wand: Fürst, Virch. Arch. 97, S. 131, 1884.

Psammocarcinom aus papill. Kystom: Flaischlen, Virch. Arch. 79, S. 19, 1880; Ztsch. f. Geb. u. Gyn. VII, 449, 1882.

Dermoide und Teratome.

Der Eierstock ist Hauptfundort für eine Gruppe von cystischen Tumoren bald einfacherer, bald zusammengesetzterer Natur, welche das

Gemeinsame haben, dass ganze Cysten oder doch Theile von solchen hautartige Beschaffenheit besitzen, weshalb sie den Namen Dermoidcysten tragen. Ist nur hautähnliche Neubildung vorhanden, so spricht man von einfachen Dermoidcysten, sind wie oft noch Knochen, Zähne, ferner Knorpel, Muskeln oder gar Schleimhaut, Drüsen, Nervensubstanz etc. vorhanden, so liegt eine zusammengesetzte Dermoidcyste vor. Tumoren der letzten Art heissen besser Teratome, und man mag je nach der grösseren oder geringeren Zahl vorhandener Gewebe wieder einfache und zusammengesetzte Teratome unterscheiden.

Am häufigsten sind die einfachen Dermoide und die einfachen Teratome, welche aus Haut, Knochen und Zähnen sich aufbauen. Sie kommen meist einseitig, aber doch auch nicht gar zu selten doppelseitig vor, ausserdem aber auch mehrfach in demselben Ovarium und auch dies doppelseitig. Schröder fand einmal in einem Ovarium 4, im anderen 7 getrennte Dermoidcysten. Ursprünglich getrennte Cysten können beim Weiterwachsen zu einem einzigen multiloculären Tumor sich vereinigen, in welchem die Scheidewände zwischen den einzelnen Cysten noch vollständig erhalten oder in mehr oder weniger grosser Ausdehnung durchbrochen sind; äusserlich sieht man die Cysten durch Furchen abgegrenzt.

Der Umfang der Cysten ist sehr verschieden, im allgemeinen gegenüber den Adenokystomen gering, apfel- bis faustgross, aber auch ganz klein und bis mannskopfgross und darüber. Das Wachsthum ist in der Regel ein langsames, so dass der Beginn der Geschwulstbildung weit früher zu legen ist als die Zeit, in welcher der Tumor zur Kenntniss des Arztes zu kommen pflegt. Dies geschieht in der Regel erst in der Zeit der Geschlechtsreife, die Anlage ist aber vielleicht schon in der Jugend vorhanden gewesen. Wie die Adenokystome so sind auch die Dermoidcysten schon bei ganz kleinen Kindern gefunden worden.

Der Stiel ist bald breit und kurz, bald lang und schmal und wenn auch Adhäsionen häufig sind, so wird doch andererseits grade bei Dermoiden relativ häufig Stieldrehung mit hämorrhagischer Infarcirung und Necrose des Tumors gefunden. Die Dicke der Wand ist sehr wechselnd, je einfacher die Bildung, um so dünner pflegt sie zu sein, so dass der Inhalt deutlich durchscheint.

Ausser der schon erwähnten hämorrhagischen Infiltration mit Blutungen in die Höhle sind Vereiterung und Verjauchung beobachtet worden. Selten war sarcomatöse oder krebsige Degeneration (Hornkrebs) vorhanden, noch seltener wurde ein Hauthorn gefunden, einmal kamen gleichzeitig dermoide Knötchen am Bauchfell vor, die nicht als Metastasen, sondern wohl als coordinirte Bildungen zu betrachten sind. Die Dermoidcysten können in Nachbarorgane perforiren, in die Harnblase, den Mastdarm, die Scheide, durch die Bauchdecken oder in mehrere zugleich. Ausser der Combination von Dermoidcysten mit schleimhäutigen Cysten in den eigentlichen (zusammengesetzten) Teratomen gibt es zwei Arten von Combinationscysten. Erstens sehr selten eine Complication durch Tochtercystenbildung aus den drüsigen Anhangs-

gebilden der Haut, den Talgdrüsen und den Knäueldrüsen. Aus den ersten entstehen Atheromcysten, aus den letzten bis faustgrosse Flimmerepithelcysten mit serös-schleimigem Inhalt. Zweitens ist die schon früher erwähnte Combination mit Adenokystomen von grosser Bedeutung. Es kann sich dabei um das gleichzeitige Vorkommen beider Cystenarten in beiden Ovarien getrennt oder auch nebeneinander in demselben Organ handeln oder um die Bildung von eigentlichen cystischen Mischgeschwülsten, bei welchen ein Theil der Cysten eines multiloculären Kystoms adenomatösen, ein anderer dermoiden Bau besitzt, oder bei welchen in derselben Cyste ein Theil der Wand mit Epidermis, ein anderer mit Cylinderepithel ausgekleidet ist und auch der Inhalt theils dem von Dermoiden theils dem von Adenokystomen entspricht.

Fig. 146.

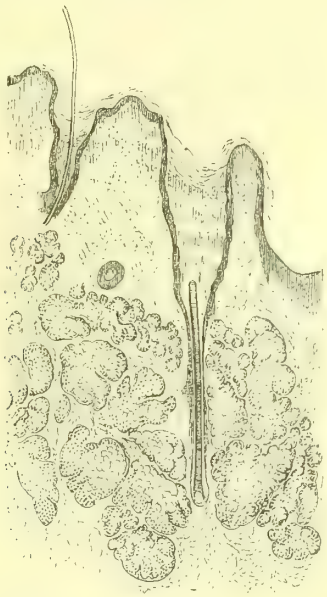

Von der Wand eines Dermoidkystoms des Ovarium. Schw. Vergr. Haarbälge mit Haaren, grosse Talgdrüsen.

Es ist schon vorher von dem mehr oder weniger complicirten Bau der Geschwülste die Rede gewesen. Man kann danach verschiedene Grundformen unterscheiden.

1. Epidermoide Cysten, bei welchen unter dem geschichteten und verhornenden Plattenepithel nur eine einfache Bindegewebsschicht liegt, welche keinerlei Attribute der Haut besitzt. Die Oberfläche hat eine weisslich graue Farbe, manchmal perlmutterartiges Aussehen, aber ist nicht gleichmässig, sondern rissig oder schuppig. Der Inhalt kann wesentlich aus verhornten Epithelien bestehen und dadurch fest, bröcklich, seifenartig sein (Cholesteatom), aber auch, wenn es sich um

eine Mischcyste handelt, ähnlich dem der gewöhnlichen Kystome mit grauer Trübung.

2. Reine Dermoidcysten (Fig. 146), die gewöhnlichste Form. Die Epidermis sitzt auf einer Cutis, an welcher die Papillen oft fehlen oder nur klein sind, die aber reich ist an Haaren und Talgdrüsen nebst Haarbalgmuskeln und der auch die Knäueldrüsen nicht fehlen, wenn dieselben auch nicht stets vorhanden sind und ebenso wie die Talgdrüsen in verschiedenen Abschnitten der Wand verschieden reichlich gefunden werden. Der Epidermis fehlt nach Claussner das Stratum lucidum und granulosum, die Talgdrüsen sind in der Regel ungewöhnlich gross und reichlich vorhanden, anscheinend kommen sie auch unabhängig von Haaren vor. Die Haare liegen theils frei, oft zu dichten Klumpen verfilzt und geballt in der Höhle, theils haften sie noch der Wandung an, wo sie gern büschelweise zusammenstehen. Gelegentlich kann ein Büschel zum Theil in die Wand zu liegen kommen (Fig. 147). Die Länge beträgt meistens mehrere Centimeter,

Fig. 147.

Dermoidcyste des Ovariums, Durchschnitt, nat. Gr.
f ein kugeliger Ballen Talg, alles übrige sind Haare, welche durch Fett zusammengehalten werden; eine kleine Haarlocke (h) lag in der Wand dicht unter der Oberfläche, an der sie nun nach Zerreissung der Hülle hervorragt.

kann aber zuweilen auf $^1/_2$ ja 1 Meter ansteigen, die Farbe zeigt alle Uebergänge von hellblond bis fast schwarz, selten kommen verschieden gefärbte Haare in derselben Cyste vor.

Der Inhalt der reinen Dermoidcysten stellt eine fettreiche Masse dar, die während des Lebens flüssig ist, nach der Exstirpation oder nach dem Tode aber zu einem schmierigen Brei erstarrt, der ein gelbliches, butterartiges Aussehen besitzt, aber eine mehr körnige, grützartige Beschaffenheit zu haben pflegt. Ausser Fett (Talg) sind Cholestearinkrystalle und abgeschuppte Epidermiszellen in dem Inhalt vorhanden. Der Talg überwiegt in der Regel an Menge die Haare erheblich, in der abgebildeten kleinen Cyste (Fig. 147) war das Verhältniss umgekehrt, der Talg bildete nur eine kleine Kugel (f) und klebte sonst nur die zahlreich vorhandenen dunkelen Haare aneinander.

3. Zusammengesetzte Dermoide, einfache Teratome, Dermoidcysten mit Knochen und Zähnen. Bei dieser ebenfalls relativ sehr häufigen Form tritt zu den bei der vorigen vorhandenen

Gebilden noch die Bildung von Knochen oder Zähnen oder von beiden hinzu. Die Knochen können als mehrere flache Stücke nebeneinander in der Wand liegen, so dass die Cyste eine gewisse Aehnlichkeit mit dem Kopf eines Kindes mit schlotternden Knochen erhält, was in einem mir bekannten Falle, wo der Tumor nach der Geburt eines Kindes in einem grossen Scheidenriss vorlag, zur Annahme einer Zwillingsschwangerschaft verführte. Meistens haben die Knochen eine ganz unregelmässige Gestalt, aber doch ist manchmal ein Anklang an die Gestalt normaler Knochen nicht zu verkennen. Das gilt besonders auch für die Fälle, wo mit den Knochen Zähne in Verbindung stehen (Fig. 148), und wobei kieferartige Bildungen vorkommen.

Die Zähne sind zwar nicht immer ganz regelmässig gebildet, es kann ihnen besonders das Email fehlen, aber doch entsprechen sie oft durchaus typischen Formen, den bleibenden oder Milch-Backzähnen, den Schneidezähnen, die sogar regelmässig nebeneinander gestellt sein können. Nach Holländer entsprechen sie in ihrer Gestalt stets denjenigen der Seite, auf welcher die Dermoidcyste sitzt. Meistens sind sie ganz regellos angeordnet und übertreffen nicht selten an Zahl diejenigen des menschlichen Mundes um ein bedeutendes. Man hat schon

Fig. 148.

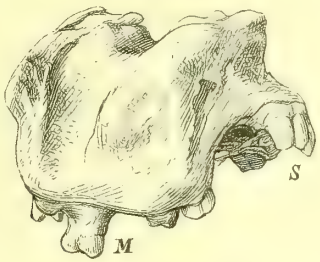

Knochenstück mit Zähnen aus einer Ovarialcyste. Nat. Gr.
Bei S regelmässig nebeneinandergelagerte Schneidezähne, bei M Mahlzähne.

über 100, ja 300 Stück (Paget) gezählt. Besonders merkwürdig ist ein von Rokitansky berichteter Fall, bei dem ein Milchzahn von dem nachwachsenden bleibenden bis zur Krone zur Atrophie gebracht war.

Zähne kommen auch für sich allein in Dermoiden vor und ragen dann entweder wie im vorigen Falle mit ihrer Krone in die Cystenhöhle hinein oder sind auch ganz in das Bindegewebe der Wand eingelagert.

4. Zusammengesetzte Teratome. Ausser Haut, Knochen, Zähnen, Knorpel finden sich auch noch allerhand andere Gewebe oder ganze Organe wie Drüsen, (Schleimdrüsen, Speicheldrüsen), Schleimhaut mit einfachen oder flimmernden Cylinderzellen und mit Drüsen, glatte und quergestreifte Muskeln, Nervenfasern und Gehirnsubstanz, Theile von Augen oder selbst augenähnliche Bildungen, Finger mit Nagel, Mamma u. s. w.

Grade diese so complicirten Bildungen haben den Gedanken nahe gelegt, dass es sich hierbei um einen unvollständig ausgebildeten Fötus, um eine Inclusio foetalis handelte, wobei es nur auffällig erscheinen muss, warum grade im Ovarium so häufig der Sitz einer Inclusion sein soll. Für manche Fälle könnte auch wohl an eine verunglückte Ovarialschwangerschaft gedacht werden, wenn nicht auch bei Kindern und bei Jungfrauen die gleichen Neubildungen vorkämen. Bei den engen Beziehungen, in welchen die sich entwickelnden Geschlechtsorgane zu dem äusseren und mittleren Keimblatt stehen, wäre die Entstehung der einfachen und zusammengesetzten Dermoide wohl von einer Keimverschleppung abzuleiten, um so mehr, als für die Dermoidcysten anderer Körpergegenden, besonders die sog. fissuralen, kaum eine andere Erklärung zulässig erscheint, aber es bliebe dann nicht verständlich, warum im Hoden solche Geschwülste nicht in gleicher Häufigkeit vorkommen. Zieht man nun in Betracht, dass die schon erwähnten engen Beziehungen zu Adenokystomen, welche aus dem Keimepithel direkt oder indirekt (aus Follikelepithel) hervorgehen, bestehen, so muss man zu der Vorstellung kommen, ob nicht auch die Dermoide als Produkte des Keimepithels angesehen werden könnten (Waldeyer). Die Keimepithelien sind virtuelle Eizellen und da bekannt ist, dass im Thierreich, auch bei zweigeschlechtigen Thieren eine Entwicklung unbefruchteter Eier vorkommt, so wäre selbst für die ganz complicirten Teratome eine Art parthenogenetischer Entwicklung aus Ei- bezw. Keimepithelzellen denkbar. Es ist zwar von verschiedenen Untersuchern hervorgehoben worden, dass die Dermoide aus einem umschriebenen Abschnitt der Ovarien hervorgehen, die Teratome aber eine diffuse Vergrösserung des ganzen Organes bilden, wie wenn die einzelnen Bestandtheile aus einer Wucherung von Keimen, welche im ganzen Organ verbreitet waren, hervorgegangen seien (Marchand), aber da eine scharfe Abgrenzung beider absolut nicht möglich ist und auch teratoide Bildungen mit Adenokystomen sich combiniren können, so könnten auch die Keime für beide Geschwulstformen die gleichen sein, nämlich die Keimzellen. Immerhin bleibt auch diese Annahme nur eine Hypothese und es genügt dieselbe nicht zur vollen Befriedigung des Causalitätsbedürfnisses, da noch auffällig bleiben muss, dass solche Parthenogenesis schon vor der Geschlechtsreife statt hat, und überhaupt der Grund, warum die Keimzellen eine solche abnorme Entwicklung einschlagen, noch festzustellen bleibt. Ich bin der Meinung, dass doch schon in der ersten Entwicklung die Anlage zu diesen Bildungen gegeben ist.

Klob, l. c., 365; Lehrbücher d. Gynaecologie, Spencer Wells, deutsch von Grenser, S. 49, 1874; Pauly, Berl. Beitr. z. Gyn., IV, 3, 1875; Waldeyer, Arch. f. Gyn. I, 304, 1870; Cousin, Thèse de Paris 1877; Marchand, XXII. Ber. d. Oberrh. Ges. f. Natur- u. Hlk. S. 337 (ganz junge Formen); Claussner, D. Ztsch. f. Chir. 30, S. 177, 1890 (Fehlen des Strat. luc. u. granul., Talgdrüsen auch ohne Haare, Haarwechsel, Literaturzusammenstellung); Fussenbrock, Ctbl. f. Gyn. 1891, S. 556; Schmidt, Histol. der Knochen u. Zähne in Derm. D. Monatsh. f. Zahnhlk. 1890.

Continationsgeschwülste: Flesch, Wrzb. Verh. 1872, III, 111; Flaischlen, Ztsch. f. Geb. u. Gyn. VI. 127, 1881; Poupinel, Arch. de phys. 1887, IX, p. 394

(mit Literaturzusammenstellung); Strassmann, Ztsch. f. Geb. u. Gyn. 22. S. 308. 1891 (mit Pseudomyxoma peritonei).

Secundäre Cysten aus den Hautdrüsen: Wilson Fox, Med. chir. Trans. 47, p. 227, 1864; Friedländer, Virch. Arch. 56, S. 365, 1872.

In dem Inhalt von Dermoiden hat Bamberg, Observ. aliquot de ovar. tum., Diss. Berlin 1864, viel Leucin und Tyrosin, Oxalsäure, sowie wahrscheinlich Harnstoff und Xanthin nachweisen können.

Carcinomatöse Degeneration: Krukenberg, Arch. f. Gyn. XXX, 241, 1887 (mit Literaturzusammenstellung); Biermann, Secund. Geschwulstentwicklung in Teratomen, Prag. med. Woch. 1885, No. 21; Vereitertes carcin. Dermoid auf der einen, abgedrehtes D., das nur noch mit dem Netz in Verbindung stand, auf der anderen Seite: Veit, Ztsch. f. Geb. u. Gyn. 19, S. 329, 1890.

Sarcomat. Derm.: Flaischlen. l. s. c.; Multiple dermoide Metastasen (?): Kolaczeck, Virch. Arch. 75, S. 399, 1879 (die Haare ragten frei in die Bauchhöhle; beim Fehlen jeden Anhaltes für ein Seminium ist an ein Vitium primae formationis zu denken); Keller, sarcomat. Terat. enchondromatodes, Ztsch. f. Geb. u. Gyn. XVI, 170, 1889 (vergl. Kramer, ebenda, XVIII. 124, 1890, Sectionsbericht).

Sarcomat. Teratom mit papillären Bildungen: Emanuel, Ztsch. f. Geb. u. Gyn. 25, S. 187, 1893.

Sarcom. myxo-chondromatöses mit gewöhnlichem multiloculärem Kystom verbundenes Teratom mit myxosarcomatöser cystischer Metastase in der Leber bei Hermaphroditismus spurius femininus: Virchow, Arch. 75, S. 333, 1879.

Perforationen von D.: Waelle, Ueb. d. Perfor. d. Blase durch D. d. Ovar. 1881; gleichzeitige Perf. von Blase, Rectum und Nabel: Greenhalgh, Lancet 1870. II, 741.

Zusammengesetzte Dermoide und Teratome mit besonderen Bildungen: E. Reiss, Ueb. Enchondroma ovarii, Diss., Berlin 1882; Thornton, Obstetr. Trans. 24, p. 70. 1882; Bayer, Upsala Läkareförenings Förhandlinger XVIII, 3 u. 4. 1883; Coats, Peculiar teratoma of ovar. Glasgow med. Journ. 1888; Multilocul. Derm. mit beckenähnlichem Knochen v. Dombrowski, Verh. d. X. internat. med. Congr. III, 8, S. 297, 1891; Derm. mit Finger, mit Gelenken u. Nagel: Omori u. Jkeda, Berl. klin. Woch. 1890, S. 149; Hand mit Fingern u. Nägeln: Klaussner, l. c.; Derm. mit Zähnen, Unterkiefer und Submaxillardrüse (?), Flaischlen, Ztsch. f. Geb. u. Gyn. 18, S. 380, 1890; Darm: Michael, Jahrb. d. Ges. f. Nat. u. Hlk. Dresden 1887; Mamma: v. Velits, Virch. Arch. 107, S. 505, 1887; Nervensubstanz: Neumann, ebenda, 104, S. 492, 1886; Lazarus, Ueb. ein gross. Terat. d. Ovar. mit peritonealer Dissemination (knorpelige u. myxomatöse Metastasen), Diss. Giessen 1888; Retinalpigment: Marchand, Bresl. ärztl. Ztsch. 1881, No. 21; Augenähnliche Bildungen: Baumgarten, Virch. Arch. 107, S. 515, 1887 u. 108, S. 216, 1887; Anlage eines Embryo, Skelett mit rechter Extremt.: Speicheldrüsen, Nerven, Dünndarmschlinge: Répin. Soc. anat. de Paris 1892, 4. März (als parthenogenetische Bildung erklärt).

Regressive Ernährungsstörungen.

Das Vorbild der Atrophie des Ovariums ist die senile Atrophie, welche schon auf Seite 560 geschildert wurde. Eine vorzeitige Senescenz kann durch die chronische Oophoritis bedingt werden, wie das gleichfalls schon früher (S. 567) erörtert worden ist.

Das Wichtigste bei diesen Atrophien ist der Schwund, die Atresie, der Follikel, welcher nicht ohne degenerative Veränderungen sowohl des Eies wie der Granulosazellen vor sich geht. Man findet hier sowohl hyaline wie fettige Degeneration und, wenn es gestattet ist, die Befunde bei Thieren auf den Menschen zu übertragen, Richtungsfiguren an den Keimbläschen, also an den sterbenden Kernen einen Prozess, der unter normalen Verhältnissen den Anfang einer regelrechten Entwicklung bildet. Auch bei den degenerativen folliculären

Entzündungen (S. 565) kommt körnige Trübung und fettige Degeneration der Zellen vor, nicht minder kann sie bei der sog. kleincystischen Degeneration (folliculären Hypertrophie) sich secundär hinzugesellen. Auch im Stroma kommen hyaline Degenerationen vor, sowohl an den Gefässwandungen bei seniler Atrophie und chronischer Oophoritis, wie am Bindegewebe. Es fand lange Zeit die Meinung Vertreter, dass aus einer colloiden Umwandlung des Stroma sich Colloidcysten bilden könnten, eine Anschauung, die kaum noch von Jemand getheilt werden dürfte, soweit es sich um die Schlussfolgerungen handelt, an dem Vorkommen der geschilderten Veränderungen kann kein Zweifel bestehen.

Verkalkung und Verknöcherung kommt in nicht cystischen Ovarien nur äusserst selten vor. Gelegentlich finden sich Steinchen in erweiterten Venen des Hilus.

Selten ist eine amyloide Entartung der Arterien des Eierstocks zu beobachten.

Der im Verlaufe von acuten puerperalen Entzündungen vorkommenden necrotischen Veränderungen ist S. 566 gedacht worden, ebenso ist die durch Stieldrehung und -abdrehnng entstehende Necrose bereits erwähnt worden. Als Unicum hat Israel necrotische Erweichung beider Ovarien bei einer Diabetischen gefunden.

Flemming, Kernfiguren am absterbenden Ei, Arch. f. Anat. u. Phys. Anat. Abth. 1885, S. 221; Schottländer, Follikelatresie, Arch. f. mikr. Anat. 37, S. 192, 1891; Petitpierre, Ueb. d. Eindringen v. Granulosazellen durch d. Zona pellue. menschl. Eier, Diss., Bern, 1889.

Fettige Degeneration der kleincystisch entarteten Follikel: Gottschalk, Gyn. Ctbl. 1887, S. 500 (zuerst degenerirte das Ei, dann der Eihügel, dann das Follikelepithel; das Zwischengewebe war narbig indurirt); Colloide Degeneration d. Stroma: Rindfleisch, Pathol. Gewebelehre; Mayweg, d. Entwickelungsgeschichte d. Cystengeschw. d. Eierst. Diss. Bonn 1868, S. 28; Harris and Doran, Journ. of Anat. and phys. 1881 (haben colloide Degeration an Follikeln als Beginn von Cysten beschrieben); Gabbett, Colloid degen. of the non-cystic ovary with associated vascular changes, Journ. of anat. XVI, p. 192, 1892 (beschreibt ungefähr dieselben Veränderungen wie die vorigen, leugnet aber jede Beziehung der colloiden Massen zu Graaf'schen Follikeln. Beide Befunde dürften sich wohl auf hyalin. Corpora fibrosa beziehen); Mackenzie, Blood concretions in the ovaries, Path. Trans. XI, 1890 (Umwandlung von Blut in wachsartige, colloide Masse); Einen äusserst merkwürdigen Fall von Verknöcherung eines Ovariums ohne wesentliche Vergrösserung bei einer 30jähr. Frau hat Coe, New-York. med. Journ. 1892, I, 78 beobachtet.

Necrose bei Diabetes: Israel, Virch. Arch. 83, S. 182, 1881 (beide Ovarien stellten etwas vergrösserte fluctuirende Säcke dar, gefüllt mit zähflüssigem bröcklichem Detritus; keine alte Perioophoritis, keine Tuben- oder Uteruserkrankung.

Die zunehmende Sterilität europäischer Frauen im Tropenklima könnte mit degenerativen Vorgängen an den Follikeln bezw. Eiern des Eierstocks in Verbindung stehen, eingehende Untersuchungen wären wünschenswerth.

Veränderungen der Lage.

Wie die Tuben so werden auch die Ovarien durch Lageveränderungen des Uterus in sich von selbst ergebender Weise in Mitleidenschaft gezogen werden können. Die Bedeutung von Zerrung und Axendrehung für das gesunde wie besonders für das durch Geschwulstbildung ver-

grösserte Ovarium ist schon an anderen Stellen (S. 563 u. 580) gewürdigt worden.

Eine Senkung wird einseitig, seltener doppelseitig bewirkt durch vermehrtes Gewicht des Organes, besonders aber durch eine Erschlaffung und Nachgiebigkeit des Lig. latum bezw. des Lig. infundibulopelvicum.

Die grösste Mehrzahl aller Eierstocksbrüche (Herniae ovaricae, Ovariocelen) ist angeboren. An Häufigkeit steht voran die Hernia inguinalis bei offenem Processus vaginalis; sie tritt nicht selten doppelseitig auf. Wenn das Ovarium bis in die Schamlippe tritt, so kann man von Hern. ovar. labialis (Scheidenschambruch, Winkel) sprechen. Die erworbenen entstehen besonders im Wochenbett, wenn die Tube oder das Ovarium im Bruchsack fixirt ist oder wenn das Lig. rotund. fest mit dem Sack zusammenhängt. Das verlagerte Ovarium ist öfter entzündet gefunden worden, seltener cystisch, carcinomatös oder sarcomatös entartet. Eine Ovariocele cruralis ist nur einseitig und nie angeboren beobachtet worden. Nach Englisch kommen auf 38 Ovarialhernien 9 crurale. Seltene Brüche sind die Hernia ischiadica, abdominalis (Narbenbruchsack nach Kaiserschnitt), umbilicalis; Kiwisch hat Ovarium und Tube der rechten Seite durch die erweiterte Gefässlücke des Foramen obturatorium austreten sehen.

Klob, l. c., 318 u. 325; Olshausen, l. c.

Senkung: Veit in Virch. Hdb. d. spec. Path. 2. Aufl., S. 468; Mundé, Trans. amer. gyn. Soc. IV, 164 (Amer. Journ. of Obst. 12, p. 824, 1879).

Hernien: Englisch, Wien. med. Jahrb. 1871, S. 335; Puech, Ann. de Gyn. X, 321, 1878; Barnes, Amer. Journ. of Obst. 1883, p. 1; Championnière, Mercr. méd. 1891, No. 22; Berger, Bull. de la soc. de chir. 1891, p. 283 (Complication mit Cyste des Canal Nuckii u. hernies en bissac); Dor, Lyon. méd. 1892, No. 48. Erworbene Hern. ing.: Loeper, Mon. f. Geb. 28, S. 453, 1866. Hern. obtur.: Kiwisch, Klin. Vortr. 2. Aufl., II, 39; Maylard, Strangulated hernia of tho left ovary in the femoral region, Lancet 1892, I, 761.

Abtrennung von Ovarien mit und ohne Geschwülste: Pilliet, Soc. anat. de Paris 1891, 31. Juli.

Von grösseren **Parasiten** ist einigemal der Echinococcus gefunden worden. Ich habe ein Präparat von apfelgrossem Echinococcus des rechten Ovariums bei glandulärem Kystom des linken der Göttinger Sammlung einverleibt. Freund hat einen aus dem Netz eingewanderten Echinococcus in einem Dermoidkystom gefunden.

Schatz, Beitr. mecklenb. Aerzte z. Lehre von d. Echinococcenkrankht. 1885, S. 161; Freund, Gynaecol. Klin. 1885.

---

7. Veränderungen des Eies.

Das Ei besteht aus den Eihäuten mit der Placenta, aus der Nabelschnur, der Frucht und der Eiflüssigkeit, dem Fruchtwasser. Es können in den einzelnen Bestandtheilen des Eies Veränderungen ein-

treten, es können die Verhältnisse des Eies im Ganzen abnorme sein; sie sollen alle der Reihe nach behandelt werden.

Veränderungen der Eihäute und der Placenta.

Unter den Eihäuten gibt es solche von kindlichem (fötalem) und solche von mütterlichem (maternem) Ursprung; zu den ersten gehören Amnion und Chorion, zu den letzten die Deciduae, welche nach altem Herkommen in Decidua vera, serotina und reflexa unterschieden werden. Die Serotina ist wichtig wegen ihrer Betheiligung an der Bildung der Placenta, welche ihrer Hauptmasse nach von dem Chorion erzeugt wird, also fötalen Ursprungs ist.

Das Amnion umgibt zunächst die Eiflüssigkeit und entspricht der äusseren Haut des Fötus, mit welcher es durch den Amnionüberzug der Nabelschnur in direkter Verbindung steht. Es ist eine dünne, durchscheinende, gefässlose, bindegewebige Haut, welche an der Höhlenseite eine einfache Lage dünner Epithelzellen trägt. In der ersten Hälfte der Gravidität folgt auf das Amnion eine dünne Schicht von Gallertgewebe (Allantoisgewebe), welches später schwindet, so dass dann das nun folgende Chorion direkt dem Amnion anliegt, von dem es sich aber auch am reifen Ei noch leicht trennen lässt.

Das Chorion ist eine dickere, aber auch durchscheinende bindegewebige Haut, welche am reifen Ei ausserhalb der Placenta eine äussere (uterine) unregelmässige Oberfläche besitzt, weil noch Ueberreste kleiner Zöttchen vorhanden sind, welche in der ersten Entwicklungszeit an der ganzen Oberfläche des Chorion sitzen und in die Decidua serotina und reflexa hineinragen. Diese anfänglich gefässlosen Zöttchen werden etwa von der 3. Woche an durch die Allantoisgefässe vascularisirt und bilden immer neue Aestchen bis vom 2. Monat ab ein Stillstand ihres Wachsthums und dann eine Atrophie nach Obliteration der Gefässe eintritt. Die kleinen Unebenheiten an dem Chorion ausserhalb der Placenta (Chorion laeve) sind die letzten Ueberreste. Nur an einer Stelle geht das Zottenwachsthum ununterbrochen weiter, an dem der Decidua serotina entsprechenden Theil des Chorion, dem Chorion frondosum, welches die Placenta bildet.

Dieser bindegewebige Theil der Membran, das Endochorion ist von epithelialen Zellen überzogen, dem Exochorion, welche an der Placenta sehr complicirte und noch nicht sicher aufgeklärte Verhältnisse darbieten.

Die Decidua vera ist die umgewandelte Uteruskörperschleimhaut ausserhalb der Stelle, wo das Ei sich angesetzt hat, sie bildet deshalb mit der Serotina zusammen einen Abguss der Uterushöhle mit drei Oeffnungen, welche dem inneren Muttermund und den beiden Tubenmündungen entsprechen. Die anfangs lockere, wulstige, gefässreiche und bis 1 cm dicke Haut erscheint in späterer Zeit blasser, glatter und nur 1—2 mm dick. An jungen Eiern erscheint die innere Oberfläche siebförmig durchbrochen durch die Mündungen der Uterindrüsen, welche nur in der äusseren, lockeren Schicht in Gestalt weiter, abge-

platteter, von einfachem plattem oder cylindrischem Epithel ausgekleideter Schläuche einen wesentlichen Bestandtheil ausmachen, während die innere homogenere Schicht hauptsächlich aus grossen, runden, spindel- und sternförmigen Zellen mit grossem Kern, den Deciduazellen besteht. Bei der Geburt bleibt ein Theil der Decidua zurück, von dem die Regeneration der Uterusschleimhaut ausgeht.

Die gleiche Zusammensetzung zeigt anfangs auch die aus der Schleimhautfalte, welche um das Ei herumwächst, hervorgehende Decidua reflexa, welche aber bald stark verdünnt wird und vom 5. bis 6. Monat ab so fest mit der Vera sich vereinigt, dass beide Häute kaum mehr zu trennen sind.

Das stärkste Wachsthum und zugleich die stärkste Umwandlung erfährt derjenige Abschnitt der Uterusschleimhaut, an welchem das Ei sich anlagert, die Decidua serotina. In ihr werden die Drüsen noch mehr von den grossen Deciduazellen überwuchert, so dass sie am Ende der Gravidität ganz verschwunden sind, dafür tritt eine mächtige Gefässentwicklung ein, die sowohl Arterien wie Venen und Capillaren betrifft und welche für die Bildung der Placenta von grösster Bedeutung ist.

Die Placenta (Mutterkuchen, Nachgeburt) stellt am Ende der Schwangerschaft einen plattrundlichen, schwammigen Körper dar, welcher ein Gewicht von ca. 500 g (Verhältniss 1 : 5,5 Gesammtgewicht des Kindes) besitzt. Die mittlere Dicke beträgt 3 cm, der Durchmesser 15—16 cm, doch gibt es individuelle Schwankungen, bei denen Dicke und Breite sich umgekehrt zu verhalten pflegen. Die Placenta sitzt an der vorderen oder hinteren Wand des Uteruskörpers, seltener seitlich, rechts etwas häufiger wie links. An der fötalen Seite ist sie vom Amnion überzogen, glatt und in Verbindung mit dem Nabelstrang, dessen Gefässe sich hier baumförmig verästeln, an der äusseren (uterinen) Seite erscheint die ausgestossene Placenta uneben, durch tiefe Furchen in einzelne Lappen, Cotyledonen, getheilt. An dieser Seite befindet sich ein Theil der Serotina als dünne Oberflächenschicht, von der zwischen den Cotyledonen Septa in die Tiefe dringen, welche aber nicht bis an das Chorion heranreichen; ausserdem finden sich noch kleine isolirte Inseln von deciduaartigen Zellen gebildet zwischen die Chorionzotten eingelagert. Diese Zotten bilden die Hauptmasse der Placenta; sie sind aus den primitiven Chorionzotten durch ununterbrochenes Wachsthum hervorgegangen und vom Anfang des 4. Monats an mit der Serotina zur Placenta verbunden. Ein kleiner Theil der Zottenendstämmchen verbindet sich mit der Decidua als Haftzotten, der grösste Theil endet frei in weiten, mütterliches Blut enthaltenden Räumen, den intervillösen Räumen, in welche die uteroplacentaren Arterien einmünden und aus denen venöse Gefässe, insbesondere die grosse, nahe dem Placentarrande verlaufende Randvene das Blut abführen. Die Zotten tragen auf ihrem zartfibrillären bindegewebigen, von zahlreichen Gefässen durchzogenen Grundstock eine dreifache Schicht von Zellen, die sog. Langhans'sche Zellschicht, dann eine dicke nicht in einzelne Zellen abgetheilte kernhaltige Protaplasma-

schicht (Syncytium), welche zahlreiche Verdickungen, Sprossen, kolbige, polypöse u. s. w. Fortsätze bildet, in denen als normale Bildungen ein- oder mehrfache, kleinere oder grössere Vacuolen vorkommen. Diese Schicht ist die als fötales Chorionepithel bisher bezeichnete. Auf ihr findet sich, wenn auch bei älteren Placenten nicht überall, ein Endothel, welches beweist, dass die intervillösen Räume aus mütterlichen Gefässen hervorgegangen sind. Die Bedeutung der einzelnen Theile und ihre etwaigen genetischen Beziehungen zu einander sind noch nicht genügend festgestellt, insbesondere wird die Frage, was mütterlichen und was fötalen Ursprungs sei, noch sehr verschieden beantwortet. Kossmann hat kürzlich ausgeführt, dass die Langhanssche Zellschicht als das eigentliche fötale Chorionepithel anzusehen sei, während das bisher so genannte aus dem Uterusepithel hervorgegangen sei.

In der reifen Placenta finden sich an verschiedenen Stellen hyalinfibrinöse Bildungen, zuerst von Langhans als canalisirtes Fibrin beschrieben, deren Ursprung, ob aus degenerirten Langhans'schen oder Deciduazellen oder aus Zellense- oder -excret, oder aus Abscheidung aus dem Blute gleichfalls noch controvers ist. Es findet sich am regelmässigsten an der placentaren Fläche des Chorion frondosum, wo es die von der Amnionseite sichtbaren kleinen grauweissen Fleckchen bildet, ferner an der Oberfläche der Zotten und zwar, wo die Zellen noch erhalten sind, zwischen Langhans'scher Schicht und Syncytium, dann an der placentaren Seite der Serotina, wo es noch von einer unregelmässigen Lage von Zellen bedeckt ist, welchen von einigen Untersuchern fötaler Ursprung zugeschrieben wird, ebenso wie den sog. Deciduainseln, welche mit der Langhans'schen Zellenschicht in Verbindung stehen sollen.

Waldeyer, Arch. f. mikr. Anat. 35, S. 41, 1890; Kossmann, Festschr. f. Leukart, S. 237, und Z. Histol. d. Chorionzotten d. Mensch. Diss. Göttingen 1892; Reinstein-Mogilowa, Virch. Arch. 124, 1891 (Betheiligung der Zellschicht des Chor. an der Bildung der Serotina u. Reflexa); Eberhardt, Ueb. Gerinnungen in d. Plac. Diss. Bern 1891; Abel, Arch. f. Gyn. 39, S. 423, 1891; Ackermann, Z. norm. u. path. Anat. d. menschl. Placenta, Intern. Beitr. z. wiss. Med., Festschr. f. Virchow, I, 1891; Ercolani, Mem. delle mal. della plac. 1871; Hofmeier, D. menschl. Placenta, 1890; Prinzing, Beitr. z. path. Anat. d. Plac. Diss. München, u. Ziegl. Beitr. VI. 113, 1889; Klob, l. c. S. 542; Küstner in Müller, Hdb. d. Gebh. II, 592, 1889 (mit Literaturzusammenstellung), und die übrigen Lehrbücher der Geburtshülfe.

Missbildungen.

Die Grösse und Gestalt der Placenta ist physiologischem Wechsel unterworfen; auffällig dünne pflegen dafür um so mehr sich in der Fläche auszudehnen. Aber es gibt auch eine rudimentäre Bildung, bei der die eigentliche Placenta nur eine ganz dünne Membran darstellt, während die Zotten am ganzen übrigen Chorion oder doch am grössten Theil desselben eine compensatorische Wucherung und Vascularisation zeigen: Placenta membranacea. Ungewöhnlich grosse Placenten findet man bei ungewöhnlich starken Kindern; die bei Hydramnion,

bei Syphilis, auch wenn die Früchte schon macerirt sind, vorkommenden Vergrösserungen gehören nicht eigentlich zu den Missbildungen, sondern sind durch pathologische Prozesse bedingt. Die pathologischen Wucherungen können mehr im fötalen oder mehr im maternen Theil statthaben, welcher letzte dann 1—5 mm über den Rand des Chorion laeve hinausgewuchert sein kann.

Statt einer einfachen kommen auch bei einer Frucht 2 oder mehr (bis 7) kleinere Placenten vor: Plac. duplex (bipartita, dimidiata), triplex, quadruplex etc. Wenn, wie das dann meistens der Fall ist, neben einer grösseren eine oder mehrere kleinere vorhanden sind, so nennt man die kleinen Plac. succenturiatae. Sie sind durch einen schmalen Placentarstreif oder nur durch grössere Gefässe und anscheinend zottenloses Chorion mit der Hauptplacenta verbunden. Die Entstehung ist nicht in allen Fällen die gleiche. Bei der Zweitheilung mag für manche Fälle die Erklärung Hohl's Geltung haben, dass die Placenta sich seitlich gebildet hat und dass nur die auf die vordere und hintere Fläche des Uterus sich erstreckenden Abschnitte sich gut entwickelt haben, während an der Kante, wo die Uterusschleimhaut schon normal erheblich dünner ist, die Serotinabildung und damit auch die Chorionwucherung gering war, oder die von Ahlfeld, dass zwischen Ei und Kante ein todter Winkel blieb, wo Chorion und Uterusschleimhaut nicht in Contact treten konnten. Da in anderen Fällen das Chorion zwischen den Placenten Zeichen pathologischer Degenerationsvorgänge zeigte, so ist die Möglichkeit zuzulassen, dass durch frühzeitige partielle Necrose (Infarctbildung) etwa einer einfach angelegten Placenta ein oder mehrere mehr oder weniger grosse Stücke abgetrennt worden sind. Ob auch dadurch Plac. succenturiatae entstehen können, dass ausserhalb der Serotina Chorionzotten ihre Gefässe behalten und mit der Reflexa und Vera zur Bildung einer Placenta zusammentreten, ist erst noch zu erweisen. Wenn kleine Gruppen von Zotten des Chorion laeve nicht zurückgebildet waren, ohne aber mit der Decidua zu einer eigentlichen Placenta sich vereinigt zu haben, so hat man das Placenta spuria genannt. Bemerkenswerth ist das relativ häufige Zusammenvorkommen von Placenta succenturiata und Insertio velamentosa.

Abweichungen der Gestalt und Lage bei sonst regelmässiger Entwicklung finden sich bei der sog. Placenta praevia. Man unterscheidet eine Plac. pr. centralis, wenn der Mutterkuchen über den Muttermund herüberreicht, und eine Plac. pr. lateralis, wenn nur der Rand des Mutterkuchens in den Muttermund hineinreicht. Im letzten Falle kann die Gestalt eine hufeisenförmige sein. Ist die Placenta nur tiefer angeheftet als normal, so dass man nach Erweiterung des Muttermundes den Placentarrand erreichen kann, so hat man das wohl Plac. praev. marginalis genannt. Die Ursache für diesen Sitz der ganzen Placenta oder doch eines Theiles im unteren Uterinsegment wird auch heute noch von einigen Geburtshelfern auf eine primäre Einbettung des Eies in der Nähe des Muttermundes zurückgeführt, begünstigt durch einen Catarrh des Uterus, durch den die Flimmern

verloren gegangen sind, welche nach Wyder in der Richtung nach oben gehen und so das Ei für gewöhnlich am Hinabgleiten hindern. Gegenüber dieser alten Vorstellung erfreut sich jetzt eine von Hofmeier begründete und von Kaltenbach weiter ausgeführte Theorie, wonach ebenfalls infolge vorhandener Endometritis, die einerseits stärkere Wucherung und Vascularisation der Reflexa bedingt, andererseits die Ernährung der Zotten an der Serotina behindert, die Placentarentwicklung innerhalb der Reflexa des unteren Eipols zustande kommt, die dann mit der Vera des unteren Uterinsegmentes verwächst.

Die Placenta praevia ist nicht häufig, bei Erstgebärenden sehr selten; ausser dem Catarrh des Uterus sind relativ häufig Myome vorhanden gewesen und an der Placenta selbst Abweichungen der Gestalt und des Ansatzes der Nabelschnur, Randinfarct, Nebenplacenten u. s. w.

Plac. duplex: Hohl, Deutsche Klinik, 1851, S. 315; Ahlfeld, Ber. u. Arb. III, 13, 1887. Brechet sieht in ihr eine atavistische Bildung, da die Placenta der Affen der alten Welt doppelt ist. Ribemont-Dessaignes, Ann. de gyn. 27, p. 12, 1887. Des plac. multiples dans les grossesses simples.

Plac. succenturiatae: Nach Holl, l. c., Folge einer Obliteration von Placentargefässen, nach Küstner, l. c. S. 624, durch partielle anämische Necrose abgetrennt, nach Klein (Hofmeier, l. c. S. 150, 1890) durch Deciduawucherung abgesondertes Stück.

Plac. praevia: Hofmeier, l. c.; Kaltenbach, Ztsch. f. Geb. u. Gyn. 18, S. 1, 1890; Nordmann, Arch. f. Gyn. 32, S. 22, 1888; Obermann, ebenda, S. 148; die ältere Ansicht vertheidigt: Ahlfeld, Ztsch. f. Geb. u. Gyn. 21, S. 297, 1891; Raineri, Verhdl. d. X. internat. med. Congr. III, 8, S. 293, 1891 (weist darauf hin, dass durch die ungewöhnlich grosse Ausdehnung der Placenta eine Plac. praevia bedingt sein kann).

Circulationsstörungen.

Da in der Placenta zwei Gefässsysteme nebeneinander liegen, so können auch Circulationsstörungen sowohl in dem einen wie in dem anderen vorkommen. Bei der Geburt werden die uteroplacentaren Gefässe zerrissen und so ist es an der geborenen Placenta nicht mehr möglich, über den vorhanden gewesenen Blutgehalt ein Urtheil zu gewinnen. Die fötalen Gefässe werden in der Regel nicht zerrissen, sondern unterbunden, so dass ihr Blutgehalt erhalten bleibt, aber derselbe ist doch auch um so weniger dem vor der Geburt vorhandenen entsprechend, je später die Unterbindung der Nabelgefässe (Abnabelung) vorgenommen worden ist, denn abgesehen von den Aenderungen der Circulation im kindlichen Körper wird die Placenta um so blutärmer werden, je länger die Uteruscontractionen einen Druck auf sie ausüben. Ist die Nabelschnur bei der Geburt durchgerissen und ihr placentares Ende nicht unterbunden worden, so wird sie erst recht blutarm, anämisch werden müssen. Eine Ischämie kann allgemein durch Stenose der Nabelarterien, partiell durch Verengerungen einzelner Aestchen entstehen. Aus der Ischämie kann Necrose hervorgehen (s. später bei Infarct). Eine Hyperämie kann in dem Gefässgebiet der Nabelarterien sowohl durch Circulationsstörungen im Fötuskörper wie durch Verengerung der Vena umbilicalis (Wandverdickung, Tor-

sionen, Umschlingungen, Compressionen der Nabelschnur) hervorgerufen werden. Bei eineiigen Zwillingen entstehen allerhand Circulationsstörungen im Umbilicalkreislauf durch abnorme Beziehungen der beiderseitigen Nabelgefässe zu einander (bei Acardiern, bei einseitigem Hydramnion). Dass auch in der Serotina Hyperämien vorkommen, ist besonders aus dem Befunde von Hämorrhagien zu erschliessen.

Die Blutungen bilden jedenfalls die bei weitem wichtigsten Circulationsstörungen am Ei und insbesondere an der Placenta; sie nehmen vor allem unter den Ursachen der Aborte eine hervorragende Stelle ein. Grade dabei kann es auch vorkommen, dass Blut nach Zerreissung der Eihäute in die Eihöhle hineingelangt, während sein gewöhnlicher Sitz zwischen den Eihäuten oder an der Placenta ist. An dieser muss man wohl unterscheiden zwischen den Blutungen, welche in die Serotina hinein erfolgen und eine Lostrennung der Placenta von der Uteruswand bewirken, bezw. bei der Lostrennung der Placenta entstehen, und jenen, welche in die Placenta und Eihäute hinein statthaben. Jene entstehen regelmässig bei der Geburt, können aber auch in früherer Zeit eintreten und dann Abort etc. bewirken (s. auch Extrauterinschwangerschaft). Gefährlich werden sie, wenn die Placenta am Muttermund sitzt (Pl. praevia) und schon im Beginn des Gebäraktes das durch die Loslösung austretende Blut nach aussen ergossen wird; ausnahmsweise kann eine ähnliche Blutung nach dem Blasensprung in Folge Zerreissung einer abnorm stark vascularisirten Stelle des Decidualsacks entstehen.

In Abortiveiern findet man Blutungen an allen möglichen Stellen, zwischen Chorion und Amnion, zwischen Chorion und Reflexa, in und zwischen den Chorionzotten. In den Eihäuten können die Blutmassen flächenhaft ausgebreitet sein, so dass z. B. die Häute im ganzen Umfang von der Placenta abgehoben sind, meistens bilden sie buckelförmige Hervorragungen an der inneren Oberfläche des Eies, dessen Wand enorm verdickt sein kann. Ein solches Ei nennt man, so lange die Blutmassen eine dunkelrothe Farbe haben, Blutmole (oder Thrombenmole). Dagegen bedeutet Fleischmole ein Abortivei, in dem ältere Blutungen vorhanden sind, welche durch Entfärbung eine braune, hellbraunrothe, gelbrothe Färbung erhalten haben. In solchen Fällen ist die Grösse des Fötus meist nicht im Einklang mit dem Umfang des ganzen Eies, einmal weil dieser durch die Blutungen ungewöhnlich vermehrt ist, dann aber auch, weil der Fötus primär abgestorben, die Blutungen erst secundär entstanden sein können. Es ist neuerdings von Bruns behauptet worden, dass das tuberöse subchoriale Haematom der Decidua, bei dem die Haematome manchmal polypenartig in die Eihöhle vorragen, dadurch entstehe, dass nach dem Tode des Fötus das weiterwachsende Chorion da, wo es weniger fest ansitze, nach der Eihöhle zu gerichtete Falten, Divertikel bilde, in welche sich dann secundär Blut ergiesse.

Grosse Bedeutung für die Pathologie der Placenta hat man früher den intraplacentaren Blutungen und ihren Folgen zugeschrieben. Sicherlich gibt es solche Blutungen, welche für das blosse Auge in

frischem Zustande als mehr oder weniger grosse schwarzrothe Knoten inmitten der Placenta erscheinen. Es handelt sich dabei wesentlich um einen Bluterguss in die intervillösen Räume, also in Bluträume hinein, und man würde nicht von einer Hämorrhagie sprechen dürfen, wenn nicht durch den plötzlichen Einbruch grosser Mengen von Blut wahre Blutlachen sich bildeten mit Compression der Zotten und auch wohl Gewebszertrümmerung, sowie mit Stagnation des Blutes, die schliesslich zur Gerinnung führt. Durch Verlust an Blutfarbstoff können diese Herde heller, bräunlich, bräunlichgelb werden, durch Wucherung der anstossenden Deciduapartien können sie wohl auch organisirt werden, aber die sowohl bei kranken oder abgestorbenen wie bei gesunden Früchten vorkommenden derben, hellgrauen, weisslichen Herde, welche man früher Fibrinkeile nannte, jetzt vielfach Infarcte nennt, haben wohl mit diesen Blutungen nichts zu thun, wenngleich bei ihnen eine Circulationsstörung und zwar eine Thrombose in den intervillösen Räumen eine grosse Rolle spielt.

Fig. 149.

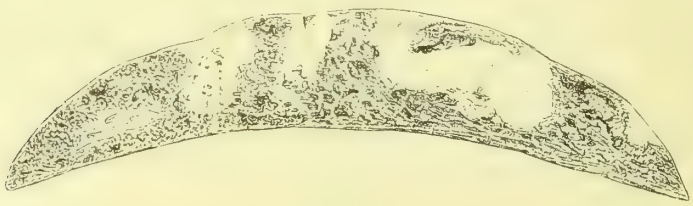

Multiple weisse Infarcte der Placenta. Senkrechter Durchschnitt. Nat. Gr.

Diese Erkrankungsherde (Fig. 149) haben in ihrer typischen Form und Ausbildung eine verschiedene Grösse und Gestalt, liegen aber hauptsächlich in den der Uteruswand zugewendeten Theilen der Placenta, aber auch mitten in derselben oder am Chorion. Ein Theil von ihnen hat eine deutlich keilförmige Gestalt (in der Abbildung der rechts liegende Herd) mit nach dem Chorion zugewendeter Spitze, welche aber nicht bis an das Chorion selbst zu reichen braucht. Zuweilen ist der ganze Rand der Placenta oder doch ein grosser Theil desselben in der Breite von 1 bis mehreren Millimetern in eine solche graue, dann oft verdünnte Masse umgewandelt: Randinfarct (Plac. marginata). Das Chorion lässt sich an dieser Stelle, mehr noch wie an den bis zu ihm reichenden inselförmigen Infarcten sehr leicht abziehen. Mikroskopisch (Fig. 150) zeigen sich in den ausgebildeten Herden necrotische Zotten, deren Gefässe undurchgängig sind, deren Epithel fehlt, deren Grundgewebe am frischen Präparat trüb und körnig erscheint; es lässt sich kein Kern oder nur hier und da einer färben. Umgeben sind die Zotten von einer hyalin fibrinösen Masse, welche theilweise fädig, theilweise homogen aber von Lücken durchzogen erscheint (canalisirtes Fibrin) und die intervillösen Räume vollkommen fest ausfüllt. Am Rande der Herde (Fig. 150) stösst unmittelbar an diese Thrombusmasse Blut, einzelne noch Kernfärbung darbietende Zotten, deren Gefässe oft besonders stark gefüllt erscheinen, zeigen an der-

jenigen Seite, welche von dem Thrombus berührt wird, Mangel der Epithelschichten. Zuweilen trifft man in den Herden, häufiger in der Umgebung derselben, eine Wucherung der Deciduazellen, die ebensowohl den Beginn der Organisation, also etwas Secundäres, wie eine primäre Veränderung bedeuten kann. Vereinzelt kommen mitten in den Herden frischere Blutmassen vor, in dem Fibrin und den necrotischen Zotten findet sich öfter Pigment (umgewandelter Blutfarbstoff) und in älteren Herden auch wohl Kalkablagerungen. In jüngeren Herden können die Zotten noch theilweise Blut und mehr oder weniger zahlreiche färbbare Kerne enthalten; auch gibt es ganz frische Herde, welche aus einem graurothen Blutgerinnsel bestehen, an dessen zierlicher Schichtung man aber leicht erkennen kann, dass es sich nicht um eine Hämorrhagie, sondern um einen geschichteten Thrombus handelt. Den Uebergang der ganz frischen zu den älteren Herden bilden verwaschen grau- oder gelbröthliche, trüb aussehende Knoten, welche

Fig. 150.

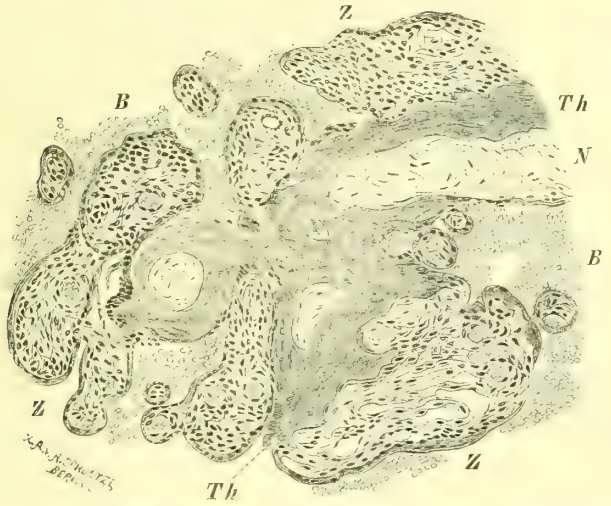

Infarct der Placenta, Grenzstelle, schw. Vergr.
Z normale Zotten von Blut (B) umgeben, Th intervillöser Thrombus, in dessen Bereich theils quer-, theils längsgeschnittene in Necrose befindliche Zotten (N) sich finden. Soweit die Zotten an die Thrombusmasse angrenzen, fehlt ihnen das Epithel nahezu vollständig.

mit frischen embolischen Infarcten der Milz die grösste Aehnlichkeit haben. Der mikroskopische Befund zeigt bei allen diesen, makroskopisch so verschieden aussehenden Herden eine viel grössere Gleichmässigkeit, indem man immer wieder die vorher erwähnten Veränderungen findet. In derselben Placenta können Herde von verschiedenem Aussehen und Alter gleichzeitig vorhanden sein.

Es gehen ebensowohl über die Auffassung der Ausfüllungsmassen der intervillösen Räume wie über die Pathogenese des ganzen Prozesses die Ansichten der Untersucher weit auseinander. Wie bei dem normal vorkommenden canalisirten Fibrin die einen mehr an hämatogenen Ursprung (Thrombose), die anderen an cellulären (Zellschicht des

Chorion, Deciduazellen) denken und die letzten wieder theils reine Degeneration der Zellen, theils Secretion und erst später Untergang derselben annehmen, so auch bei diesen pathologischen Massen. Der Schwund der zelligen Bedeckung der Zotten beweist, dass die Zellen zu Grunde gehen, aber sonst muss ich mich doch jenen anschliessen, welche hauptsächlich an thrombotische Vorgänge denken. Die Frage ist nur, wie diese Thrombenbildung zu der Zottennecrose in Beziehung zu denken ist, was primär, was secundär ist. Für einen Theil, insbesondere die keilförmigen Herde schliesse ich mich der besonders von Ackermann begründeten Ansicht an, dass es sich hier um die Folgen localer Ischämien handelt, wie bei den bekannten keilförmigen embolischen Infarcten der Milz und der Nieren, dass also die Zottennecrose das Primäre, die Verstopfung der intervillösen Räume das Secundäre ist. Die von Ackermann gewählte Bezeichnung, weisser Infarct, halte ich demnach für durchaus geeignet und zutreffend. Nach Ackermann ist eine Arteriitis und besonders Endarteriitis mit starker Verengerung oder auch völligem Verschluss des Lumens, welche man in den Zotten an der Spitze des Infarctes und in der Umgebung findet, die Ursache der partiellen Ischämie. Andere Untersucher (besonders Veit, Steffeck) sehen in den Herden die Resultate einer Entzündung der Decidua, deren Zellen wuchernd die Zotten umwachsen und ertödten, aber dann auch selbst einer hyalinen Degeneration anheimfallen. Wieder andere endlich sehen in einer Thrombose der intervillösen Räume den Ausgang des Prozesses. Circulationsstörung in Folge von Endarteriitis der Uterinarterien spielt nach Rohr dabei eine Rolle. Es wird also immer erneuter Untersuchungen bedürfen, um volle Klarheit zu schaffen und festzustellen, ob nicht vielleicht verschiedene Ursachen ähnliche Wirkungen zuwege bringen.

Was wird aus den grauen Herden? Ich habe solche gefunden, welche im Centrum einen gelblichen, an Eiter erinnernden Erweichungsbrei enthielten, also an die erweichten weissen Herzthromben (sog. Eiterbälge, Bd. I., S. 211) erinnerten, andererseits ist aber nicht zu bezweifeln, dass vom Rande eine Gewebswucherung und Organisation ausgehen kann, die wohl einzelne Untersucher veranlasst hat, von fibrösen, scirrhösen, sclerotischen Herden, von Fibroiden und (bei der Placenta marginata) von Annulus fibrosus (Holl) zu sprechen. Mit der Organisation geht natürlich eine Verkleinerung und Schrumpfung Hand in Hand, ganz wie bei den Infarcten der Nieren und Milz.

Die Infarcte kommen bei ganz gesunden und gut entwickelten Kindern vor, doch steigt jedenfalls mit ihrer Grösse und Anzahl die Gefahr für den Fötus; in einzelnen Fällen war nur in ihnen die Ursache für das Absterben zu finden. Bei den seltenen Beobachtungen von totaler Infarcirung, die beachtenswerther Weise mehrmals einseitig bei Zwillingen beobachtet worden ist, liegt der Zusammenhang am klarsten zu Tage. Unter den die Infarctbildung begünstigenden Ursachen sind besonders für den Randinfarct vorausgegangene Uteruskatarrhe, sonst allgemein schwere Ernährungsstörungen (starke Anämie, Phthise u. s. w.), Nephritis und, wie ich trotz des Widerspruchs von

Ackermann und Küstner gegen Rokitansky's und anderer Angaben aufrecht erhalten muss, auch Syphilis und zwar der Frucht zu nennen.

Als letzte Circulationsstörung habe ich das Oedem zu erwähnen. Es findet sich am Chorion frondosum bei jenen Fällen von Hydramnion, welche aus Circulationsstörungen im fötalen Kreislauf hervorgegangen sind, kann aber auch bei Hydrämie sich einstellen. Die Placenta wird als voluminös, blass und matsch beschrieben, die Zotten als plump und dick, ihre Gefässe als vielfach leer oder doch nur wenig bluthaltig. Infolge der grösseren Zerreisslichkeit bleiben öfter Stücke der Chorionzotten an der Uteruswand bei der Geburt haften.

Sowohl ältere wie neuere Autoren haben bei der Trauben- oder Blasenmole der Placenta einen ödematösen Zustand angenommen; ich werde darauf bei der genaueren Besprechung dieser Mole in dem Capitel von den progressiven Ernährungsstörungen zurückkommen.

Blutungen: Ballantyne, Edinb. med. J. 1891, I, 1006 (durch Zerreissung der Eihäute); Breus, D. tuberöse subchoriale Haematom d. Decidua 1892.

Die Fibrinkeile, Fibrinknoten, Fibroide, scirrhösen Knoten, Hepatisationen, weissen Infarcte haben, wie schon diese Namen zeigen, die verschiedenartigsten Erklärungen erfahren. Von vielen älteren Autoren, besonders Simpson, Rokitansky, als Produkte entzündlicher Vorgänge aufgefasst, sahen andere, besonders Gierse, in ihnen umgewandelte Hämorrhagien, während wieder andere beide Erklärungen zuliessen. Ch. Robin sieht alle hierhergehörigen Veränderungen als die Folgen einer fibrösen Degeneration der Zotten mit Undurchgängigkeit der Gefässe an, während R. Maier nicht im fötalen, sondern im mütterlichen Theil der Placenta und zwar in einer von der Decidua und besonders ihren Septen ausgehenden Granulationsbildung die Quelle der Veränderungen sieht. Je mehr das Granulationsgewebe fibrös wird, um so weisser erscheinen die Massen, um so mehr werden die eingeschlossenen Zotten durch Druck zur Atrophie gebracht. So widersprechend diese beiden Angaben, so stimmen doch auch sie in der Annahme überein, dass die Herde wesentlich aus Bindegewebe beständen. Erst Langhans hat wieder den Fibrinreichthum betont und in der Ausfüllung der intervillösen Räume durch Fibrin das primäre und wesentliche des Vorganges gesehen. Diese 3 Anschauungen: primäre Zottenveränderung, primäre Deciduaveränderung, primäre Thrombose stehen sich mit gewissen Modificationen auch heute noch gegenüber. Ackermann (Virch. Arch. 96, S. 439, 1884, wo auch die frühere Literatur angegeben ist) hat der ersten Anschauung eine andere Grundlage gegeben, indem er als die wesentliche Veränderung eine Arteriitis der Zottengefässe mit folgender anämischer Necrose der Zotten und secundärer Thrombose der intervillösen Räume annahm. Er hat seiner Annahme auch eine experimentelle Stütze zu geben gesucht, indem er Wachskügelchen in Zottenarterien brachte. Bei nachträglicher Injektion mit Berliner Blau bekam er dieselben farblosen Herde, wie wenn er eine mit Infarkten versehene Placenta injicirte. Nur in Bezug auf das Fibrin hat A. später (Z. norm. u. path. Anat. d. menschl. Plac., Internat. Beitr. z. wiss. Med.. Festschr. f. Virchow 1891) seine Anschauung geändert, indem er nun annimmt, dass dasselbe nicht Thrombus, sondern Secret bezw. Degenerationsprodukt des Chorionepithels bew. der Deciduazellen sei. Auf eine Obliteration von Zottengefässen, die nach ihm in Placenten aus der späteren Zeit sehr häufig ist, hatte schon früher Holl (Stzb. d. Wien. Acad. 83, III, 1881), die Infarctbildung zurückgeführt, aber von Fibroiden gesprochen, da er sie wesentlich als bindegewebig ansah. Küstner (Virch. Arch. 106, S. 342, 1886 u. l. c. S. 605) erkennt die Deutung als anämische Infarcte an, aber nicht, dass stets Arteriitis vorhanden sei, sondern meint, dass besonders der Randinfarct bei allgemeiner Anämie durch die locale Ungunst der Circulation entstehe. In der Nichtanerkennung des regelmässigen Vorkommens der Arteriitis der Zotten stimmen auch andere Untersucher: Fuoss, Beitr. z. path. Anat. d. Plac. Diss. Tübingen 1888, welcher den

Prozess als Thrombose der mütterlichen Bluträume bezeichnete, u. Rossier, klin. u. histol. Unters. über d. Inf. d. Plac. Diss. Basil. 1888 überein. Letzterer gibt zuerst dem Gedanken Raum, dass nicht in einer Arteriitis der Zottengefässe, sondern in einer solchen der Uterusarterien die Ursache der Infarctbildung zu suchen sei. Rohr, Virch. Arch. 115, S. 528, 1889 hat dieselbe Erklärung gefunden; die durch die Endart. uter. bedingte Schwächung des Blutstroms in den intervillösen Räumen bewirkt die Thrombose, an die sich dann eventuell die Zottendegeneration anschliesst. Statt der Endarter. setzt Jacobsohn (Ztsch. f. Geb. u. Gyn. 70, S. 237, 1890) eine Degeneration der Decidua und des Gefässendothels der intervillösen Räume. Auch Favre geht (Virch. Arch. 120, S. 468, 1891) bei aller Anerkennung des thatsächlichen Vorkommens von Gefässveränderungen in den Zotten wie im mütterlichen Gewebe, auf eine primäre Deciduaveränderung. Wucherung mit nachträglicher hyaliner Degeneration zurück und hauptsächlich vertheidigt Steffeck (bei Hofmeier, l. c., S. 91. 1890) die Entstehung des ganzen Prozesses aus einer Deciduaveränderung (Endometritis decidua serotina). Die wuchernden Deciduazellen umwachsen die Zotten, können aber selbst später zu Grunde gehen. Auch Veit (Müller's Hdb. d. Gebh. II, 10, 1889) verlegt für viele Fälle die Primäraffection in die Decidua, insbesondere sieht er die Bildung der Placenta marginata als das Resultat einer Endometritis an. Clemenz, Anat. u. krit. Unters. üb. d. sog. weissen Infarct etc. Diss. Dorpat 1889 (Lit.); Krukenberg, Arch. f. Gyn. 27, S. 453, 1886; Meyer, D. Entstehung d. Plac. margin. Diss. Würzburg 1891; Stapf, Beitr. z. path. Anat. d. Plac., spec. d. centralen weiss. Inf. Diss. Würzburg 1891 (prim. Necrose d. decidualen Herde, nicht Arteriitis d. Zotten); Meola, Ann. d. Ost. Gin. 1891, No. 12 (beschreibt u. a. die Metaplasie des nach ihm durch Placentitis neugebildeten Bindegewebes in Knorpel u. Knochen); Wittich, Virch. Arch. VII, 328, 1854 (Thrombose der Placentarvene); Prochownik, Arch. f. Gyn. XVII, 317. 1881 (ausgebreitete placentare Sinusthrombose bei Uter. bicorn.).

Von Interesse ist das häufige Zusammenvorkommen von Placentarinfarcten und Nephritis, auf welches besonders Fehling (Arch. f. Gyn. XXVII, 300, 1886, u. 39, S. 468, 1891) die Aufmerksamkeit gelenkt hat. Wiedow, Cohn, Fuoss, Rossier, Rohr (l. c., wo auch die übrigen Literaturangaben) haben Bestätigungen geliefert. L. Meyer, Ztsch. f. Geb. u. Gyn. XVI, 258, 1889, u. Ctbl. f. Gyn. 1891, No. 15, erklärt den Zusammenhang für unsicher. Nach Favre, Virch. Arch. 127, S. 56, 1892, sind nicht etwa die Infarcte Folge der Nephritis, sondern Folge einer Endometritis und die Nephritis vielmehr eine Folge der Infarcte, indem in diesen grosse Mengen von Bakterien wachsen, welche in's Blut gerathend die Nephritis erzeugen.

Oedem: Küstner, l. c. 617; Mattersdorf, Allgem. Oedem d. Frucht u. d. Placenta, Diss. Breslau 1891 (durch Hydraemie); s. auch Blasenmole, S. 614.

Entzündungen.

Exsudative Entzündungen sind an Eihäuten und Placenta (Placentitis) kaum gekannt, denn was früher hierher gerechnet wurde, gehört wohl zweifellos zu dem weissen Infarct. Erst neuerdings sind einige Fälle bekannt geworden, besonders hat Donat einen solchen beschrieben, wo Eiter an der uterinen Seite der Placenta, in Serotina und Vera sowie zwischen Chorion und Amnion sich befand. Es handelt sich dabei vermuthlich um Infectionen, die erst während einer langandauernden Geburt zustande gekommen sind. Eine entzündliche Oberflächenexsudation infolge Entzündung des Amnion (Amnionitis) ist Ahlfeld bei Hydramnion anzunehmen geneigt, doch fehlt dafür der Beweis. Ob es gestattet ist, die vorkommenden Verwachsungen des Amnion mit der Oberfläche des Fötus als entzündliche aufzufassen, lasse ich dahingestellt; das von Ahlfeld betonte Vorkommen reichlichen Fruchtwassers bei solchen Verwachsungen gibt keinen Beweis

für die entzündliche Natur der Vorgänge. Ayers hat Verdickungen des Amnion als Folge von Amnionitis beschrieben.

Das was auch jetzt noch hauptsächlich als Entzündung betrachtet wird, besteht wesentlich aus produktiven Veränderungen der Decidua (Endometritis decidua), welche im wesentlichen mit den bei der chronischen produktiven Endometritis (S. 430) beschriebenen übereinstimmen, indem sowohl die drüsigen Bestandtheile wie das interstitielle Gewebe betheiligt sein können. Das letzte spielt allerdings die Hauptrolle.

Die Affection ist am besten von der Decidua vera bekannt, welche bei gleichzeitiger unregelmässiger hellerer Färbung eine Verdickung zeigt, die entweder eine gleichmässige ist oder stellenweise stärker hervortritt, so dass sich buckelförmige Hervorragungen und vor allem Polypen bilden, welche entweder nur vereinzelt und an umschriebener

Fig. 151.

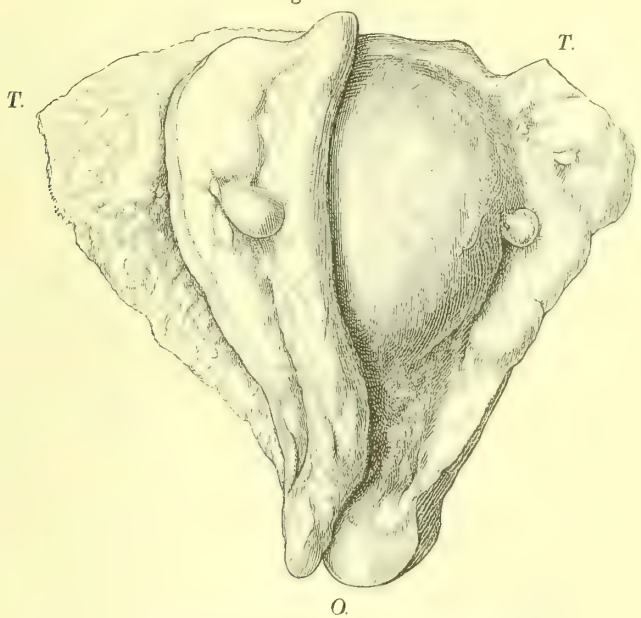

Abortivei mit Endometritis decidua polyposa an Vera und Reflexa.
T die Tubenecken, O Orificium uteri internum. Die vordere Wand der Vera halb zurückgeschlagen, an der hinteren sitzt das geschlossene Ei.

Stelle oder zahlreicher und über grosse Strecken verbreitet vorkommen (Endometr. decid. tuberosa s. polyposa, Fig. 151). Die Polypen haben meist einen deutlichen Stiel und dickeren Kopf. Die Verdickungen werden einerseits durch eine Wucherung der grossen Deciduaelemente, andererseits durch eine, gern fleck- und streifenförmig auftretende kleinzellige Infiltration bewirkt. Eine Wucherung der Drüsen in den tieferen Schichten der Vera ist seltener, am seltensten eine Cystenbildung aus denselben. Durch weite hauptsächlich mit den

Lymphgefässen zusammenhängende Räume können die tieferen Schichten der Vera ein cavernöses Aussehen erhalten.

Auch an der Serotina kommen solche Wucherungen bald mehr in umschriebener, bald in diffuser Weise vor. Die ersten werden mit weissen Infarcten in Beziehung gebracht, besonders auch mit dem Randinfarct (S. 604), auf die letzten wird die Trübung zurückgeführt, welche man zuweilen an der unteren Seite der ausgestossenen Placenta sieht.

Sehr selten findet man entsprechende Störungen an der Reflexa, wohl weil diese schon sehr frühzeitig rückgängige Veränderungen erfährt, doch sind sowohl diffuse Verdickungen wie polypöse Neubildungen auch hier beobachtet worden.

Die produktive Endometritis decidualis beginnt wahrscheinlich niemals während der Schwangerschaft, sondern ist nur die Fortsetzung einer schon vorher vorhanden gewesenen Endometritis, nur diejenigen Entzündungen, welche durch Infectionskrankheiten, die erst im Laufe der Schwangerschaft entstanden, bewirkt wurden, machen eine Ausnahme. So die von Slavjansky beschriebene hämorrhagische Endometritis decidua bei Cholera, die von Klotz erwähnte Masernentzündung und vielleicht noch andere ähnliche.

Die Folgen der Endometr. decidua vera und serotina sind meist sehr bedenkliche, indem gern Blutungen entstehen, welche zu Abort, zur Bildung von Blut- und Fleischmolen führen oder doch wenigstens die Ernährung und Ausbildung des Fötus beeinträchtigen. Es kann besonders an der Placenta durch die Entzündung ein festeres Haften an der Uteruswand bewirkt werden, wodurch dann Störungen der Ausstossung, Retention von Stücken der Placenta und Eihäute möglich sind. Partielle Verwachsungen geben Veranlassung zu starken Blutanhäufungen hinter den schon abgelösten übrigen Theilen. An der Reflexa kann infolge von Entzündung die Verwachsung mit der Vera ausbleiben oder doch verzögert werden. Im Zwischenraum zwischen den beiden Deciduen, selten zwischen Reflexa und Chorion vermag sich nun katarrhalisches Drüsensecret anzuhäufen, welches (im letzten Falle nach Durchbrechen der Decidua) anfangs tropfenweise, später in Mengen bis zu $^1/_2$ Kilo und mehr entleert wird: Hydrorrhoea gravidarum. Die Flüssigkeit ist eine wässerige, gelbe Masse, die mitunter Blut enthält.

Ausser der Placentitis materna oder decidualis gibt es auch eine Pl. foetalis, welche wesentlich eine vasculosa ist, insofern als es sich um entzündliche Wucherungen an den Gefässwandungen, besonders den Arterien handelt, seien es solche der Adventitia (Periarteriitis foetalis fibrosa s. nodosa, Maier) oder der Intima (Endarteriitis, Favre u. a.) oder beider zugleich. Während bei der Endometritis decidua die Syphilis keine Rolle zu spielen scheint, kann sie ihr hierbei nicht abgesprochen werden, wenngleich natürlich aus dem Prozess als solchem ein sicherer Rückschluss nicht gezogen werden kann. Aber grade bei den Syphilisfällen bleiben auch die entzündlichen Wucherungen nicht auf die Gefässe beschränkt, wenn sie auch an ihnen am stärksten sind, sondern es tritt auch eine zellige Infiltra-

tion am Zottengewebe selbst auf, wodurch sogar eine kolbige Anschwellung der Zottenenden bedingt werden kann, ja selbst der Epithelüberzug der Zotten kann, wenigstens stellenweise, Wucherungserscheinungen darbieten. Die von Ercolani beschriebene circumscripte oder diffuse deformirende Granular-Hyperplasie und Hypertrophie der Placentarzotten, die deformirende Granulationszellenwucherung der Placentarzotten Fränkel's gehört hierher. Durch Obliteration der Gefässe kann Zottennekrose und Infarctbildung entstehen, sehr häufig bilden sich besonders von den Gefässen ausgehende Verkalkungen der Zotten. Diese Affection ist es, welche die Zunahme der Grösse des Gewichts und der Consistenz der Placenten syphilitischer Föten bedingt.

Hegar, Mon. f. Geb. XXI, Suppl. S. 12, 1863; Veit, Müller's Hdb. d. Gebh. II, 4, 1888; Volkm. Slg. klin. Vortr. No. 254, 1885; Berl. klin. Woch. 1887, S. 641; Ayers, Studies in the decidua and retained membranes of the ovum, New York med. Rec. 1890, Apr. 12.

Amnionentzündung: Ahlfeld, Ber. u. Arb. II, 110, 1885; III, 158, 1887 (hier sind auch die Folgen der Amnionverwachsungen besprochen); Ayers, l. c.

Eitrige Endometr. decid.: Donat, Arch. f. Gyn. 24, S. 481, 1884.

Diffuse Endometr. decid. hyperpl.: Hegar, l. c. S. 12; Hegar u. Maier, Virch. Arch. 52, S. 161, 1871; Kaschewarowa, ebenda, 44, S. 103, 1868; Kaltenbach, Ztsch. f. Geb. u. Gyn. II, 225, 1877; Reiss, Beitr. z. Hyperplas. d. Decid. am Ende der Gravidität syphilitischer Frauen, Diss. Giessen 1885.

Polypöse Endometr. decid.: Virchow, Onkol. II, 478; vom Hofe, Ueb. Hyperplasie d. Decid. Diss. Marburg 1869; — der Reflexa: Dohrn, Mon. f. Geb. 31, S. 375, 1868.

Cystische Endometr. decid.: Hegar, l. c.; Hegar u. Maier, l. c.; Leopold, Arch. f. Gyn. XIII, 299, 1878; Breus, ebenda, XIX, 483, 1882.

Placentitis: Maier, Mon. f. Geb. 32, S. 442, 1868, u. Virch. Arch. 45, S. 305, 1869; Ercolani, Memor. delle malattie della plac., 1871; Fränkel, Arch. f. Gyn. V, 1, 1873; Prinzing, Ziegl. Beitr. VII, 113, 1889; vergl. auch die Literatur der weissen Infarcte der Placenta, S. 607, sowie der Syphilis S. 612.

Endometr. bei Cholera: Slavjansky, Arch. f. Gyn. IV, 285, 1872; Klautsch, Münch. med. Woch. 1892, No. 48.

Endometr. exanthemat. (bei Masern): Klotz, Arch. f. Gyn. 29, S. 448, 1886.

Hydrorrhö: Hegar, Mon. f. Geb. XXII, 429, 1863.

Infectiöse Granulome.

Obwohl seit geraumer Zeit eifrigst gerade nach infectiösen Veränderungen der Eihäute und Placenta gefahndet wird, ist doch von infectiösen Granulationsgeschwülsten nur wenig bekannt, und dies wenige bezieht sich ausschliesslich auf die Syphilis. Da ein Fötus vom Vater her syphilitisch sein kann, ohne dass die Mutter syphilitische Veränderungen darbietet, andererseits aber auch die Mutter während der Gravidität inficirt sein kann, ohne dass das Kind darunter leidet, so ist von vornherein die Möglichkeit gegeben, dass der mütterliche Antheil der Placenta oder der fötale Antheil für sich allein Veränderungen erfährt, während bei gleichzeitiger Erkrankung von Mutter und Kind auch beide Placentartheile verändert sein können. Eine ausgesprochene Gummibildung ist von der fötalen Placenta nicht bekannt, wenngleich gerade sie am häufigsten erkrankt gefunden worden ist. Es handelt sich aber wesentlich um eine Endo- und Periarteriitis oder zellige In-

filtration der Zotten mit ihren Folgen, welche nichts Spezifisches an sich tragen und deshalb bei den Entzündungen schon erwähnt wurden. Die Arteriitis kann zur Obliteration von Gefässen, zu Zottennecrose, Fibrinbildung in den intervillösen Räumen, kurzum zur Infarctbildung führen, wie die nicht syphilitische Arteriitis auch; der einzige Unterschied ist der, dass die Zotten in frischen Herden zellig infiltrirt und kolbig verdickt erscheinen und dass hier vielleicht öfter als bei den nicht syphilitischen Infarcten ein centraler mit Gelbfärbung verbundener Zerfall beobachtet wird. Mit Gummibildung hat diese Veränderung gar nichts zu thun.

Wohl aber scheinen an der Placenta materna ausser einer diffusen produktiven Endometritis serotina, welche makroskopisch durch Verdickung, Trübung und gelbliche Fleckung charakterisirt wird, wirkliche Syphilome (gummöse Neubildungen) vorzukommen (Endometritis placentaris gummosa), sowohl in Gestalt kleiner miliarer, aus necrotischem Centrum und kleinzelliger Peripherie bestehender Knötchen (Zilles), wie in Form grösserer Knoten (Virchow, Fränkel u. A.), die zum grossen Theil aus derbem Bindegewebe mit zahlreich eingestreuten Granulationszellen, im Centrum meist aus feinkörnigem Detritus bestanden. Ich kann mich indessen auch hier des Gedankens nicht erwehren, dass manches, was als Placentitis gummosa beschrieben ist, auch nur in das Gebiet der Infarcte gehört und zwar jener, welche von einer Deciduawucherung ihren Ausgang nehmen. Auch nichts specifisch syphilitisches, aber doch gerade in syphilitischen Placenten besonders hervortretendes sind ausgedehnte Verkalkungen, besonders der Chorionzotten, sowie reiche Fibrinbildung an der Serotina wie am Chorion.

Eine Tuberkulose der Placenta ist erst noch aufzufinden; kürzlich haben zwar Schmorl und Birch-Hirschfeld bei einer tuberkulösen Schwangeren, in deren Fötus sie Tuberkelbacillen nachweisen konnten, zerstreute graue und hie und da auch gelbe stecknadelkopfgrosse Knötchen in der Placenta gefunden, welche makroskopisch wie Tuberkel aussahen, aber mikroskopisch sich als kleinste insuläre, anscheinend von der Decidua ausgehende Infarcte erwiesen, welche anatomisch nichts Tuberkulöses an sich trugen und auch keine Bacillen enthielten.

Syphilis: Virchow, Onkol. II, 480, 1865; Slavjansky, Prag. Viertelj. 109, S. 130, 1871; Kleinwächter, ebenda, 114, S. 93, 1872; Fraenkel, Arch. f. Gyn. V, 1, 1873 (ausser den bei den Entzündungen schon berücksichtigten syphilitischen Veränderungen der Zotten, welche er frühestens im Anfang des 6. Monats beobachtete, beschreibt er auch [S. 45] eine Endometr. plac. gummosa); Ruge, Ztsch. f. Geb. u. Gyn. I, 117, 1877 (äussert auch Bedenken gegen die Richtigkeit mancher Diagnosen); Mewis, ebenda, IV, 59, 1879; Zilles, in Säxinger, Mittheil. aus d. geb.-gyn. Klin. zu Tübingen, 1885; Prinzing, Ziegl. Beitr. VII, 113, 1889; Thiel, Ueb. Placentarsyph. Diss. Würzburg 1891; Küstner, l. c. S. 620, gibt als Unterschied der Infarcte gegenüber den Gummata placentae an, dass diese meist an der uterinen Fläche der Placenta, jene dagegen meist an der fötalen Fläche sässen, das ist aber nicht richtig, wie auch aus den Angaben Ackermann's u. A. hervorgeht.

Tuberkulose: Schmorl u. Birch-Hirschfeld, Ziegl. Beitr. IX, 428, 1891.

Progressive Ernährungsstörungen.

Es sind im Vorhergehenden schon mancherlei hypertrophische Veränderungen theils auf abweichender Entwicklung beruhende (allgemeine Vergrösserung, Persistenz und weiteres Wachsthum von Chorionzotten ausserhalb der Placenta), theils entzündliche aufgeführt worden, andere, z. B. eine Wucherung des Amnionepithels bei Hydramnion werden später noch zu erwähnen sein. Ob es nicht vielleicht eine vicariirende Hypertrophie gibt bei Ausschaltung grösserer Abschnitte wäre wohl noch zu untersuchen in Anbetracht des Umstandes, dass trotz ausgedehnter Infarctbildung ein kräftiges ausgetragenes Kind geboren werden kann.

Fig. 152.

Stück einer Traubenmole, nat. Gr.

Als eine Art von Hypertrophie kann man es ansehen, wenn nach dem Absterben der Frucht ein Weiterwachsen des Chorion und der Placenta eintritt, besonders da dabei eine ungewöhnliche Anschwellung und kolbige Beschaffenheit der Zotten beobachtet wird. Man hat solche meistens an Abortiveiern gesehen, doch kann eine Zottenhypertrophie durch Weiterwachsen auch an sitzengebliebenen Placentartheilen nach rechtzeitiger Geburt eintreten. Meist entstehen aus solchen Placentarresten durch Anlagerung von Blutgerinnseln die sog. Placentarpolypen (S. 423), aber es sind einige Fälle bekannt geworden, wo die Zotten selbst, wahrscheinlich nach wenigstens theilweiser Vascularisation vom Uterus aus, in die Uterusvenen weiter gewachsen sind, ja die Uteruswand perforirt haben (sog. destruirende Placentarpolypen).

An diese Fälle schliessen sich mit ganz allmählichen Uebergängen andere an, bei welchen neben der Hypertrophie der Zotten noch eine cystoide Umwandlung derselben vorhanden ist. Die theilweise stark verlängerten Zottenbäumchen sind in eine grosse Zahl von stecknadelkopf- bis kirschengrossen kugeligen oder häufiger ovalen oder kolbenförmigen Gebilden verwandelt, welche von einer zarten Hülle umgeben einen sehr weichen Kern enthalten, aus dem nach einem Einstich eine helle, etwas fadenziehende, manchmal leicht röthliche Flüssigkeit ausläuft, so dass sie den Eindruck von Blasen machen: Blasenmole, Mola cystica, vesicularis, hydatidosa. Die Blasen hängen wie Trauben an einem dünnen Stiel (Traubenmole, Mola botryoides), aber unterscheiden sich doch wesentlich von den Traubenbeeren dadurch, dass die Beeren vielfach wieder Stiele tragen, an die sich neue Beeren anschliessen u. s. f., wie es aus Fig. 152 ohne weiteres sich ergibt. Verfolgt man die Zottenbäume von den Endästen rückwärts, so gelangt man endlich zu den grossen Zottenstämmen, woraus sich mit Sicherheit ergibt, dass man es wirklich mit umgewandelten Chorionzotten zu thun hat. Man hat früher wohl an Blasenwürmer dabei gedacht und von Hydatidenmole gesprochen, aber es handelt sich nicht nur nicht um Parasiten, sondern überhaupt nicht um Blasen, sondern um ein an Flüssigkeit reiches, gallertig gequollenes Gewebe ähnlich der Wharton'schen Sulze des Nabelstrangs. Wenn die Flüssigkeit, welche um so mehr serös ist, je grösser die Beere, ausgelaufen ist, bleibt ein feinstes Gerüstwerk zurück, ähnlich dem Gerüst eines ausgedrückten Schwammes. Mikroskopisch zeigt sich ein feines Bindegewebsfaserwerk mit wenig Zellen, welches an seiner Oberfläche einen Epithelbelag trägt und in welchem bald zahlreiche, oft stark mit Blut gefüllte Gefässe vorhanden sind, bald nichts von solchen zu entdecken ist.

Diese Veränderung kann in verschiedener Zeit der Eientwicklung und in verschieden grosser Verbreitung auftreten. Bei ganz jungen Abortiveiern kann die ganze Oberfläche des Chorion mit vergrösserten Zotten besetzt sein, bei solchen aus späterer Zeit kann die Degeneration auf die Placenta sich beschränken. Dies ist die häufigste Form der an sich seltenen Affektion. Es gibt Combinationen von Blutmolen mit Traubenmolen, meistens ist aber weder von dem Embryo noch von den übrigen Eihäuten noch etwas zu sehen, sondern man findet nur in dem ungewöhnlich ausgedehnten Uterus grosse Mengen blasiger Zotten mit Blutgerinnseln gemischt. Es gibt aber ferner noch weitere räumliche Beschränkungen der Veränderung auf einige oder nur einen Cotyledo oder gar auf einige Zotten des Chorion laeve ohne Zusammenhang mit der normalen Placenta. Bei diesen geringeren Veränderungen kann die Frucht entwickelt und sogar ganz gut entwickelt und lebend sein.

Für gewöhnlich sitzen die Blasenmolen lose im Uterus, bei Untersuchung einer partiell entarteten Placenta hat Storch die meisten veränderten Zottenästchen frei endigend gefunden, aber es sind einzelne Fälle sowohl aus späterer wie aus frühester Zeit der Schwangerschaft bekannt geworden, wo die blasige Zottenmasse in die Uteruswand eingedrungen war, ja dieselbe bis zur Serosa hin durchwachsen hatte nach

Art einer malignen Geschwulst (destruirende Blasenmole). Es erscheint aber ebensowenig hier wie bei den vorher erwähnten destruirenden Placentarpolypen nothwendig, wegen dieses örtlichen malignen Verhaltens den Veränderungen einen geschwulstartigen Charakter zuzuschreiben, da es sich hier um einfache Wachsthumserscheinungen handelt, welche man sogar bloss als Excess normaler Vorgänge auffassen kann, wird ja doch behauptet, dass die Chorionzotten bei der Entwicklung der Placenta in das mütterliche Gewebe zerstörend eindrängen und dasselbe gradezu auffrässen (Heinz). Man könnte meinen, dass hier infolge der Hypertrophie der Zotten dieses Auffressen etwas weiter als gewöhnlich gegangen sei. Ja selbst Pestalozza's Beobachtung, wonach eine Blasenmole in Venen eingedrungen war und zahlreiche embolische Knötchen, die aus myxomatös degenerirten Zotten bestanden, bewirkt hatte, beweist nichts, da es ja hinreichend bekannt ist, dass besonders embryonale Gewebe, die embolisch in die Lunge gelangt sind, dort weiter wachsen können (Bd. I, S. 492).

Immerhin wird aber gerade bei der destruirenden Form der Gedanke an eine Geschwulstbildung besonders nahe gelegt und grade in diesem Vorkommen eine Bestätigung der von Virchow begründeten Auffassung der Blasenmole als Myxoma chorii erblickt. Obgleich sich diese Anschauung überall eingebürgert hat, hat es doch nie an solchen gefehlt, welche die Blasenbildung nicht auf Schleimgewebsbildung sondern auf ödematöse Schwellung zurückführen wollten. Es kann nicht geläugnet werden, dass bei Oedem der Placenta durch allgemeine Stauung die Zotten ähnlich wie bei geringen Graden der Molenbildung aussehen, aber es ist eben doch nicht das volle Bild der Traubenmole vorhanden, bei der deswegen doch wohl noch ein besonderes Wachsthum, eine Hypertrophie angenommen werden muss. Soweit also stimme ich Virchow bei, dagegen fehlt für die gewöhnlichen Molen — über destruirende habe ich keine eigene Erfahrung — der Nachweis, dass es sich um eine Schleimgewebswucherung handelt. Nicht dafür sprechen die Resultate der chemischen Untersuchungen, welche Gscheidlen mitgetheilt hat, besonders der Umstand, dass der Mucingehalt in grösseren Blasen sich als relativ kleiner erwiesen hat als in den kleinen, dagegen spricht auch die mikrochemische Untersuchung, denn durch Methylenblau wird keine Blaufärbung erzeugt, wie es beim Schleimgewebe der Fall ist. Das gleichzeitige Vorhandensein von Hydramnion und Anasarca des Fötus wie die neuerdings von verschiedenen Seiten betonten Beziehungen zu Nephritis der Schwangeren geben weitere Anhaltspunkte für die Annahme einer Störung des Säftestromes.

Freilich ist noch nichts Genaueres darüber bekannt, woher diese Störung stammt, insbesondere ist noch nicht klar gestellt, ob man ihre Ursache bei der Mutter oder bei dem Fötus zu suchen habe.

Die Beziehungen zwischen Fötus und Traubenmole sind mannigfacher Art. In der Regel ist der Fötus vorzeitig abgestorben, aber was ist dabei das Primäre, was das Secundäre?

Der Befund von erst beginnender Molenbildung an Abortiveiern mit abgestorbenem Fötus spricht ebenso für eine Abhängigkeit der ersten

von abnormen Zuständen des letzten, wie der Befund einer Traubenmole neben einer wohl entwickelten Zwillingsfrucht, aber auf der anderen Seite kann doch auch nicht bezweifelt werden, dass der Fruchttod erst secundär durch ausgedehnte Molenbildung herbeigeführt werden kann. Auf Unabhängigkeit der Molenbildung von Erkrankungen des Fötus weist auch das Vorkommen gesunder kräftiger Früchte bei räumlich oder dem Grade nach geringer Placentarentartung hin. Da man nun nicht nur, wie schon erwähnt, bei der Mutter Nephritis, sondern auch Erkrankungen der Uterusschleimhaut beobachtet hat, so hat man hier die Ursache finden wollen und konnte dafür noch anführen, dass bei derselben Frau wiederholt Molenbildung vorkommen kann. Indessen solche Erkrankungen der Mutter sind nicht immer vorhanden und so muss man sich vorläufig damit bescheiden, dass die Aetiologie der Traubenmole noch nicht aufgeklärt ist.

Von der gewöhnlichen Traubenmole, seinem Myxoma chorii, hat schon Virchow eine besondere Form abgetrennt, welche er als Myxoma fibrosum placentae bezeichnete, weil die Knoten der Zotten mehr faseriges Bindegewebe enthielten. Dem entsprechend sind die Massen viel derber, weniger an Cysten als an Fibrome erinnernd. Die Entartung betrifft meist nur einen kleinen Theil der Placenta, ist aber auch schon als totale beobachtet worden. Nach Storch soll es sich hierbei um eine zellige Hyperplasie des von der Allantois herstammenden schleimgewebigen Grundstockes der Zotten handeln, während er in der Traubenmole eine Hyperplasie und cystoide Entartung des von der Allantois nicht herstammenden Chorionbindegewebes sehen will.

Es sind übrigens auch noch an anderen Stellen Hypertrophien des embryonalen Bindegewebes, die man als Schleimgewulstbildung auffasste, gefunden worden, nämlich zwischen Chorion und Amnion, sowohl in der Placentargegend, wie am Chorion laeve, wo das Schleimgewebe eine Dicke von 4—5 mm erlangen kann. Man hat dies als diffuses Myxom des Chorion bezeichnet.

Als hypertrophische Veränderungen am Amnion kann man die an der Nabelschnurinsertion in der Gegend des Dottergangrestes vorkommenden bis stecknadelkopfgrossen Verdickungen ansehen, welche entweder nur aus Amnionepithelhaufen bestehen (Carunkeln) oder noch einen bindegewebigen Grundstock besitzen (Amnionzotten).

Auch an der Decidua kommen hypertrophische Neubildungen unter ähnlichen Verhältnissen wie am Chorion frondosum vor, nämlich dann, wenn Reste nach der Geburt sitzen bleiben, welche weiter ernährt werden und wachsen und als Decidualpolypen in die Uterushöhle hineinragen. Küstner hat dafür die Bezeichnung Deciduom gebraucht, welche schon früher von Maier für in der Schwangerschaft entstandene Tumoren der Decidua von decidualem Bau verwendet worden war. Diese tumorartigen Neubildungen sind nicht mehr rein hyperplastische Bildungen, sondern gehören zu den Sarcomen und sind schon bei den Uterussarcomen (S. 487) behandelt worden. Dagegen scheinen mir die von Klotz als Adenome der Placenta beschriebenen hauptsächlich von einer Wucherung der Decidua abgeleiteten Knoten in längere Zeit

retinirten Placenten oder Placentarstücken in dieselbe Categorie von Neubildungen hineinzugehören.

Ueber Sarcome der Placenta war bis vor Kurzem nichts Sicheres bekannt, da die von Hyrtl als Sarcom oder Placenta in Placenta beschriebenen Bildungen nicht über jeden Zweifel erhaben sind, aber eine neuerliche von Waldeyer bestätigte Beobachtung Gottschalk's beweist, dass es ein den destruirenden Molen nahestehendes malignes Sarcom der Chorionzotten der Placenta gibt.

Fibrome sind, wenn auch selten, doch sicher an der Placenta beobachtet worden. Ein Fibromyom und zwei als einfache Angiome bezeichnete Geschwülste hat Alin beschrieben.

Die Cysten der Eihäute schliesse ich hier noch an, weil sie mit einigen der vorstehend geschilderten Prozesse in Verbindung gebracht worden sind und zum Theil wenigstens mit Neubildungsvorgängen verbunden sein können. Kleine mit klarem Inhalt versehene dünnwandige Cystchen findet man nicht selten an der fötalen Oberfläche der Placenta, selten werden sie bohnengross oder noch grösser. Sie springen in die Eihöhle vor, reichen aber auch wohl zwischen die Zotten hinein. Nur bei wenigen derselben ist ein Epithelbelag gefunden worden, über dessen Herkunft noch nichts Sicheres feststeht; andere wurden theils auf Hämorrhagien, theils auf weisse Infarcte zurückgeführt oder auf verflüssigte umschriebene Myxombildungen. Ackermann verlegt sie in Wucherungen der Langhans'schen Zellschicht der Chorionzotten. Als Dermoidcysten des Amnion hat Ahlfeld erbsen- bis bohnengrosse cystische Gebilde beschrieben, welche aus einem bindegewebigen Balg mit Amnionepithel bestanden und deren Lumen durch Epithel ausgefüllt war.

Destruirende Placentarpolypen: v. Kahlden, Ctbl. f. allg. Path. u. path. Anat. II, 1891; Zahn, Virch. Arch. 96, S. 15, 1884.

Traubenmole: Virchow, Onkol. I, 405; Storch, Virch. Arch. 72, S. 582, 1878; Maslowsky, Gyn. Ctbl. 1882, No. 10; Thomas More Madden, Dublin J. of med. sc. 86, p. 17, 1888; Schlesinger, Ueb. d. Myxom d. Chorion, Diss. Würzburg 1888; Rummel, Ueb. Myxoma chorii, Diss. Halle 1891; Kaltenbach, Verhdl. d. X. intern. Congr. III, 8, S. 72, 1891 (meint in der Beobachtung eines Sarcoms nach Entfernung einer grossen Blasenmole einen Beweis für den wirklich malignen Geschwulstcharakter des Myxoma chorii erblicken zu dürfen, hat aber nicht nachgewiesen, dass das Sarcom, welches erst $2^1/_2$ Jahre nach der Molenoperation Erscheinungen machte, aus zurückgebliebenen Molenresten entstanden ist).

Schon Gierse (Meckel, Verhdl. d. Berl. Ges. f. Gebh. II, 161, 1847) hat eine Hypertrophie mit Oedem bei den gefässhaltigen Blasenmolen angenommen, ferner haben Robin u. A. und neuerdings Köster (Sitzgsb. d. Niederrh. Ges. in Bonn, 1881) mit seinem Schüler Rumler (Ueber Myxom und Schleimgewebe, Diss. Bonn 1881) und Maslowsky, Gyn. Ctbl. 1882, No. 10, der eine productive Phlebitis umbilicalis fand, sich dafür ausgesprochen. Die Analyse von Gscheidlen steht: Arch. f. Gyn. VI, 292, 1874.

Eine Zusammenstellung der Ansichten über die Ursachen der Blasenmolenbildung hat Rieck, Ueb. d. Aetiol. d. myxom. Degen. d. Chorionzotten, Diss. Berlin 1890, geliefert.

Gänseeigr. Myxom, 3″ von der Placenta entfernt: Winogradow, Virch. Arch. 51, S. 46, 1870.

Destruirende Blasenmolen der Placenta: R. Volkmann, Virch. Arch. 41, S. 528, 1867; Krieger, Berl. Beitr. I, 10 (tödtl. Peritonitis); Meyer, Arch. f. Gyn. 33, S. 53, 1888 (Epithelioma papillare corp. uter.); Pestalozza, Morgagni,

Octbr. 1891 (mit Lungenembolien); — — des ganzen Chorion: Jarotzki u. Waldeyer, Virch. Arch. 44, S. 88, 1868.

Myxoma fibrosum: Virchow, l. c. S. 414; Storch, l. c.; Breus, Wien. med. Woch. 1881, No. 40; v. Steinbüchel, Ctbl. f. Gyn. 1892, No. 25; Hildebrandt, Mon. f. Gebh. 31, S. 346, 1868 (sieht in seinem Falle Stauung in der abführenden Vene als Ursache an); Sinclair, Boston gyn. Journ. V, 338 (fand die ganze Placenta entartet).

Myxoma diffusum am placentaren Chorion: Spaeth u. Wedl, Ztsch. d. Ges. d. Aerzte in Wien, II, 822, 1851; Rokitansky, Lehrb. III, 546, 1861; — — am Chorion laeve: Eberth, Virch. Arch. 39, S. 191, 1867 (erbsen- bis bohnengrosse Erhabenheiten, den Knoten der Zotten vergleichbar); Wendel, Der Frauenarzt, 1887.

Carunkeln und Zotten des Amnion: Ahlfeld, Arch. f. Gyn. XII. 154, 1877, XIII, 164, 1877.

Deciduome, Adenome, Deciduosarcome s. S. 488. P. Müller, Verhdl. d. IV. Gyn.-Congr. S. 341, 1891; Pestalozza, Morgagni, 1891 (Sarcom d. Uter. u. d. Scheide mit Metastasen in d. Lunge, rundzellig, begleitet von eigenthümlicher Degeneration d. Myometrium, welche mit der Einlagerung von Riesenzellen in demselben endet [Ref. Gyn. Ctbl. 1892, S. 486]).

Sarcom: Hyrtl, D. Blutgef. d. menschl. Nachgeb. 1870 (wallnuss- u. kirschgrosser Knoten an der Fötalseite, Bindegewebskapsel, je 1 Art. u. Ven. aus dem Nabelstrang: mikroskopisch nur ellipsoidische u. gestreckte spindelige Kerne in einer trüben Grundsubstanz); Galabin, Fibrosarcom d. Chorion, Obst. Trans. 27, 1886; Gottschalk, Berl. klin. Woch. 1893, No. 4, S. 87 (nennt die Geschwulst, die nach einem Abort gefunden wurde, der Grösse der Zellen wegen Sarcoma chorion-deciduocellulare und glaubt, dass die als Deciduoma malignum beschriebenen Fälle primäre Chorionsarcome gewesen seien); Waldeyer, ebenda, S. 99.

Fibrom: Ackermann, Intern. Beitr. z. wiss. Med., Festschr. f. Virchow, 1891, S. 30 (kleinkirschgross, unmittelbar über dem Chorion); Kramer, Ztsch. f. Geb. u. Gyn. 18, S. 335, 1890; Alin, Nord. med. Ark. 23, No. 4, 1891 (1 Fibromyxom mit Cystenbildung, 2 Angiome).

Cysten: Hegar u. Maier, Virch. Arch. 38, S. 387, 1867; Fenomenow, Arch. f. Gyn. XV, 343, 1880 (1mal Epithel); Küstner, l. c. S. 626; Piering, Wien. med. Woch. 1889, No. 37, S. 1413 (1 mit Epithel); Favre, Virch. Arch. 120, S. 473, 1890; Ahlfeld, Arch. f. Gyn. XI, 397, 1877; Jaquet, Gaz. méd. de Paris, 1871, p. 455 (perivascul. Cysten von den Gefässscheiden des Chorion ausgehend); Amnioncysten: Winckler, Arch. f. Gyn. I, 350, 1870 (aus Bindegewebsspalten mit 1—2schichtigem Endothel); Ahlfeld, Ber. u. Arb. II, 200, 1885; cystöse Degeneration d. Decid. vera: Breus, Arch. f. Gyn. XIX, 1882.

Regressive Ernährungsstörungen.

Ueber hyalinfibrinöse Degeneration der Deciduazellen wie der Zottenepithelien sowie über die Necrose der Zotten ist bei der Besprechung der normalen Verhältnisse wie der Circulationsstörungen schon das Nöthige gesagt worden. Da hyaline Degenerationen gegen Ende der Schwangerschaft regelmässig auftreten, so ist eine scharfe Grenze zwischen physiologischer und pathologisch vermehrter Degeneration schwer zu ziehen.

Aehnlich den hyalinen kommen auch fettige Degenerationen sowohl an der Placenta wie an der Decidua vera vor. Diese verfällt zwar nach den Angaben von Klein gegen Ende der normalen Schwangerschaft zum grossen Theil der Coagulationsnecrose, nur in geringerem der Verfettung, aber unter pathologischen Verhältnissen kann die Verfettung einen sehr hohen Grad erreichen. An der Serotina sieht man oft weissliche Fleckchen, welche durch eine starke Verfettung der Deciduazellen hervorgebracht werden. Geringere Grade sieht man in

grosser Verbreitung. Ebenso enthält das sog. Chorionepithel sehr häufig Fettkörnchen, aber auch im Endochorion fehlen sie nicht. Bei bestehenden Circulationsstörungen pflegen sie besonders reichlich vorhanden zu sein.

Betreffs der so häufigen Verkalkungen muss man diejenigen der Serotina von jenen des Chorion trennen, da beide eine wesentlich verschiedene Bedeutung haben. In der Serotina trifft man sie regelmässig am Ende der Schwangerschaft, wenn auch in verschiedener Ausdehnung. Gewöhnlich sind es kleinere Körnchen, Plättchen, zackige, verästelte Massen, in seltenen Fällen liegen die Kalkmassen so dicht, dass die uterine Placentarseite wie mit einer Kalkplatte belegt erscheint. Die Ablagerung erfolgt vorzugsweise in dem canalisirten Fibrin. Dasselbe ist der Fall bei vielen Infarcten, deren Verkalkung ebensowenig Bedeutung für den Fötus hat, wie jene. Auch für die Verkalkung der Haftzotten, welche Langhans gefunden hat, gilt das Gleiche, dagegen sind die Kalkablagerungen in den Endzotten sehr wichtig, welche man meist neben Verfettung in den Zotten syphilitischer Föten schon in früher Zeit der Schwangerschaft findet. Der Kalk tritt hier in Form von rundlichen Schollen und grösseren Concretionen in dem Grundgewebe wie in der Wand der Gefässe auf, die dadurch nicht nur starr werden, sondern auch eine Verengerung des Lumens erleiden können. Es ist anzunehmen, dass der Kalkablagerung auch hier eine Ernährungsschädigung vorausgeht. Die abgelagerten Massen bestehen aus phosphorsaurem und kohlensaurem Kalk, auch phosphorsaurer Magnesia.

Wie beim Fötus selbst so ist auch in der Placenta eine amyloide Entartung sehr selten, doch finden sich darauf bezügliche Angaben in der Literatur.

Verfettung der Decidua: Klein, Ztsch. f. Geb. u. Gyn. 22, S. 247, 1891; — der Placenta: Diberder, Union méd. 1887, No. 70 (fand bei einer Frau, welche wiederholt Frühgeburten hatte, eine fibrös-fettige Entartung der Placenta mit Obliteration sämmtlicher Gefässe und meint, dass Uteruscontractionen eine Anaemie und damit die Ernährungsstörungen bedingten. Infarcte?).

Verkalkung: Fränkel, Arch. f. Gyn. II, 373, 1871; vergl. auch die Literatur über Fibrinbildung und über Syphilis.

Amyloid: Greene, Amer. Journ. Obst. 1880, p. 279 (die angegebenen Farbenreactionen scheinen mir zum Beweis nicht genügend). Die Angabe Rokitansky's (Lehrb. III, 546, 1861), dass amyloide Degeneration gemeinhin in den Infarcten vorkomme, lässt die Vermuthung aufkommen, ob nicht etwa Verwechselungen mit Hyalin dieser Angabe zu Grunde liegen.

Traumatische Störungen.

Nach der Angabe von Küstner findet man an dem zu tiefst stehenden Rande der Placenta, insbesondere bei Placenta praevia marginalis grössere Randpartien dünner, derber und homogener; das Gewebe ist trockner und hat einen Stich in's Braune. Mikroskopisch sieht man keine andere Veränderung, als dass Zotte dicht an Zotte liegt und somit die intervillösen Räume fehlen. Küstner sieht darin das Resultat einer dauernden Compression dieses Theiles durch den vorliegenden Kindestheil und stellt diese Veränderung mit der Atelectase der Lungen

in Parallele, weshalb er auch den Namen Atelectase der Placenta für passend hält.

Ahlfeld beschreibt von der Innenfläche der Eihäute Defecte des Amnionepithels, welche er in Form von graden, bald parallel laufenden, bald sich kreuzenden Streifen von höchstens 3 cm Länge von der 32.—36. Woche an, am stärksten bei ausgetragenen Eiern gefunden hat. Die Defecte, welche er theils frisch, theils schon in Ueberhäutung begriffen bezw. überhäutet gefunden hat, sitzen am seltensten an der Innenfläche der Placenta, meistens gehäuft an 1 oder 2 Stellen und werden als Erzeugnisse von Kratzbewegungen seitens der Finger der Frucht angesehen. Erst mit dem Hartwerden der Nägel treten sie auf.

Ist hier das Amnion durch den Fötus geschädigt, so kann auch umgekehrt die Frucht vom Amnion aus schwere Beeinträchtigung erfahren, wenn das Amnion, was anscheinend schon in sehr frühen Monaten geschehen kann, für sich allein zerreisst. Es können dann, indem die Haut sich aufrollt, amniotische Stränge entstehen, welche sowohl die Nabelschnur comprimiren wie vorstehende Theile des Fötuskörpers zu umschlingen und selbst zu amputiren imstande sind.

Compressionszustände der Placenta: Küstner, l. c. S. 617.
Kratzdefecte am Amnionepithel: Ahlfeld, Ber. u. Arb. II, 17, 1885.
Amniotische Stränge: G. Braun, Oesterr. Ztsch. f. prakt. Hlk. 1865, S. 164; Lebedeff, Ann. de gyn. IX, 241, 1878; Küstner, Verhdl. d. X. intern. med. Congr. III, 8, S. 63, 1891.

Parasiten.

Es geht aus den früheren Angaben über Entzündungen und infectiöse Granulome hervor, dass grössere Veränderungen durch Mikroorganismen an der Placenta selten sind; am häufigsten kommen noch Blutungen bei Infectionskrankheiten an ihr vor. Es ist klar, dass in allen Fällen, wo Mikroorganismen in einiger Menge in's Blut gelangen, solche auch in die mütterlichen Bluträume der Placenta kommen müssen, es ist aber die Frage, ob auch ein Uebertritt in das fötale Blut statthat. Diese Frage ist sowohl beim Menschen wie experimentell in den letzten Jahren sehr eifrig studirt worden, da sich an sie wichtige allgemeinpathologische Fragen anknüpfen, aber trotzdem ist ein Abschluss noch nicht erzielt, wenn auch das Erreichte schon genügt, um einige allgemeine Thatsachen festzustellen. Die erste ist die, dass regelmässig ein Uebertritt nicht stattfindet, dass also die gesunde Placenta eine gute Schutzwehr für den Fötus bildet; die zweite, dass bei vielen Mikroorganismen ein Uebertritt möglich ist, dass dazu aber besondere begünstigende Bedingungen nothwendig sind. Welcher Art diese sein müssen ist noch nicht klargestellt, doch dürften sowohl gröbere (bes. Blutungen) wie feinere Veränderungen (Necrosen), welche das Zottenepithel und das sonstige Zottengewebe mit Einschluss der Gefässwandungen schädigen, in erster Linie eine Rolle spielen. Diese Veränderungen hängen freilich selbst wieder wesentlich von den Organismen ab, so dass also die Menge, die Virulenz derselben massgebend sein möchten.

Von gewisser Bedeutung ist, wenn auch nicht in gleichmässiger Weise, sicherlich auch die Dauer der Einwirkung der Mikroorganismen. Die positiven Beobachtungen, denen aber, um es noch einmal hervorzuheben, eine viel grössere Zahl negativer gegenüberstehen, betreffen beim Menschen die Typhus-, Tuberkel- und Cholerabacillen, die Recurrensspirochaeten, Pneumoniekokken, Eiterkokken und Erysipelkokken (wahrscheinlich), bei Thieren dieselben, aber auch noch Bacillen der Hühnercholera und Kaninchensepticämie, des Rauschbrands und malignen Oedems. Beim Fötus ist in erster Linie die Leber Fundstelle der übergetretenen Mikroorganismen. Um den Weg, auf welchem die Früchte inficirt worden sind, zu bezeichnen, spricht man von placentarer Infection. Dass dabei der Uebertritt in's fötale Blut direkt vor sich gehen kann, dafür spricht, dass das Gewebe der Zotten ausserhalb der Gefässe ganz frei von Bakterien sein kann, während sie sich in den Zottengefässen und im Fötus schon finden.

Aehnlich undurchgängig wie die Placenta sind offenbar auch die übrigen Eihäute, sonst würden kaum die im Ei abgestorbenen Früchte nur maceriren, nicht faulen. Dass aber auch hier Ausnahmen vorkommen werde ich beim Fruchtwasser noch erwähnen.

Placentare Infection d. Fötus: Birch-Hirschfeld, Ziegl. Beitr. IX, 383, 1891 (Ueb. d. Pforten der placent. Inf.); M. Wolff, Internat. Beitr. etc. Festschr. f. Virchow, III, 1891; Runge, Krkhtn. d. erst. Lebenstage, 2. Aufl. S. 121, 1893.

Die Durchlässigkeit der Placenta für körperliche Partikelchen nicht organisirter Natur ist wiederholt experimentell geprüft worden mit negativem Resultat. Die wenigen positiven Resultate dürften kaum zum Beweis des Gegentheils genügen, da sie zum Theil sehr zweifelhafter Natur sind: Krukenberg, Arch. f. Gyn. 31, S. 312, 1887 (mit Literatur). Dass dasselbe auch für Zellen gilt beweisen die Fälle von Leukämie der Mutter ohne jede leukämische Blutbeschaffenheit der Kinder: Sänger, Arch. f. Gyn. 33, S. 161, 1888.

Die Frage des Uebertritts von Bakterien ist besonders viel beim Milzbrand studirt worden, bei dem Wolff und Malvoz für die positiven Beobachtungen besonderen Werth auf Blutungen in der Placenta legen, die allerdings von anderen nicht gefunden wurden. M. Wolff, Virch. Arch. 105, S. 192, 1886; 112, S. 136, 1888 (Lit.); Intern. Beitr. l. c.; Malvoz, Ann. de l'Inst. Pasteur, 1888, p. 121; Birch-Hirschfeld, l. c. (mit Lit., sieht in den positiven Fällen die Ursache der fötalen Infection in einem Durchwachsen angehäufter Bacillen nach den fötalen Theilen); M. Simon, Ztsch. f. Geb. u. Gyn. XVII, 126, 1889; Paltauf, Wien. klin. Woch. 1888, No. 18; Rosenblath, Virch. Arch. 115, S. 371, 1889; Lubarsch, ebenda, 124, S. 47, 1891; Latis, Ziegl. Beitr. X, 148, 1891, findet, dass bei Milzbrand Veränderungen an den Gefässen entstehen, welche diese für Zinnober, wie viel mehr für die Bacillen selbst durchlässig machen.

Für den Typhus liegen positive Beobachtungen vor von Reher, Arch. f. exp. Path. 1885, XIX, 431; Neuhaus, Berl. klin. Woch. 1886, S. 389; Chantemesse et Widal, Arch. de phys. 1887, IX, 270; Eberth, Fortschr. d. Med. VII, 161, 1889; Hildebrand, ebenda, S. 889; Ernst, Ziegl. Beitr. VIII, 188, 1890 (mit Literat.); negative hatten Fränkel u. Kiderlen, Fortschr. d. Med. 1889, No. 17; Birch-Hirschfeld, l. c. 391.

Was die Tuberkulose betrifft, so liegen jetzt eine Anzahl Beobachtungen vom Menschen wie von Thieren vor, welche beweisen, dass ein intrauteriner Uebergang der Bacillen von der Mutter auf die Frucht vorkommt, und welche Gründe für die Annahme geben, dass es sich dabei stets um placentare Infection (jedenfalls nicht um solche vom Vater her) handelt, aber dadurch wird doch die auch von mir vertretene (Bd. I, 528) Anschauung, dass diese Infectionsart nur eine untergeordnete Rolle spiele, nicht hinfällig, da eine weit grössere Anzahl von Befunden negativ ausgefallen sind: Wolff, Intern. Beitr. l. c. S. 28 (negat. Fälle vom Menschen, grössten-

theils negative Experimente); Gärtner, Verh. d. X. intern. Congr. V, 52, 1891, u. Verh. d. Naturf.-Vers. in Bremen, II, 429 (positive experim. Resultate, aber mehr negative); Rindfleisch, ebenda, 191 (Fall vom Menschen); Galtier, Sem. méd. 1888, p. 297; Sanchez, Compt. rend. de la soc. de Biol. 1889 (65 Föten von 95 infic. Meerschweinchen frei von Tuberkelbac.); Schmorl u. Birch-Hirschfeld, Ziegl. Beitr. IX, 428, 1891 (Fall vom Menschen, wo aber beim Fötus noch keine tuberculösen Veränderungen gefunden wurden).

Recurrens: Spitz, Arch. f. klin. Med. XXVI, 139, 1880; Albrecht, Petersb. med. Woch. 1880, S. 141, u. Wien. med. Blätt. 1884, No. 24.

Cholera: Tizzoni u. Cantani, Ziegl. Beitr. III, 203, 1888 (positiv); Lustig, Studi sul coler. as. 1887 (negativ).

Eiterkokken: Einige früher berichtete Fälle von Weber, Buhl, Orth gehören hierher; Wolff, l. c. S. 18, berichtet über theilweise positive Experimente; Fränkel u. Kiderlen, l. c., haben zwar nicht Typhusbacillen aber Staphylokokken in dem Fötus ihres Falles wiedergefunden, doch wird ihre Annahme, dass dieselben intra vitam aus einem Ovarialabscess durch Plac.-Inf. in den Fötus gelangt seien, von Runge, l. c., als durchaus unbewiesen erklärt. Die Fälle von angeborenem Gelenkrheumatismus gehören wohl auch hierher.

Erysipel: Kaltenbach, Ctbl. f. Gyn. 1884, S. 689; Runge, ebenda, S. 761; Stratz, ebenda, 1885, S. 213; Lebedeff, Ztsch. f. Geb. u. Gyn. XII, 321, 1886.

Pneumoniekokken: Netter, Sem. méd. 1889, No. 11 (positiv, Mensch); Lubarsch, l. c. S. 56 (positiv, Experimente); Birch-Hirschfeld, l. c. S. 389 (positiv, Mensch).

Hühnercholera und Septicaemie, malignes Oedem: Strauss et Chamberland, Arch. de phys. 1883, I, 436; Koubasoff, Compt. rend. C, p. 372, u. CI, p. 451, 1885; Malvoz, l. c.; Kroner, Bresl. ärztl. Ztsch. 1886, S. 121.

Rauschbrand: Arloing, Cornevin et Thomas, Compt. rend. 92, p. 739, 1881.

Wenngleich Parasiten bei diesen Affektionen noch nicht nachgewiesen sind, so will ich doch erwähnen, dass auch für Syphilis, welche die Schwangere erwirbt, und für Variola dasselbe gilt, wie für die anderen Infektionskrankheiten: für gewöhnlich bleiben die Früchte davon unberührt, zuweilen aber tritt eine placentare Infection ein. Bei Vaccine scheint eine Beeinflussung der Kinder überhaupt nicht vorzukommen. Wolff, Virch. Arch. 112, S. 177, 1888.

Nabelschnur.

Die Länge der normalen Nabelschnur beträgt ca. 50 cm, ihre Dicke entspricht etwa einem kleinen Finger; dieselbe ist infolge der oft wechselnden Menge der Wharton'schen Sulze nicht überall gleich, insbesondere finden sich häufig an Stellen, wo Gefässschlingen sind, knotenartige Verdickungen durch Anhäufung von Sulze (falsche oder Sulzknoten). Die 2 Nabelarterien und die Nabelvene schlängeln sich in langen Windungen um einander, die einzelnen Gefässe machen häufig schlingenförmige Biegungen. Die ganze Nabelschnur zeigt linksspiralige, selten rechtsspiralige Windungen. Ausser den Gefässen und der Amnionscheide enthält die Sulze zwischen den Arterien den oft etwas excentrisch liegenden obliterirten Allantoisstrang, am Placentaransatz auch wohl einen Rest des Dotterganges in Gestalt eines feinen weisslichen Streifens, dessen Stelle zuweilen durch eine kleine Falte des Amnion angedeutet ist. Der Rest der Dotterblase liegt nicht im Nabelstrang, sondern als gelbliches, etwa linsengrosses Gebilde an der Placenta zwischen Chorion und Amnion. Vasa nutritia der Nabelschnur sind seltene und ganz inconstante Gebilde. Nach der Geburt wird der Rest der Nabelschnur, während sie mumificirt, durch eine Art physiologischer

Entzündung demarkirt und losgetrennt, so dass sie am 5. Tag oder etwas früher oder später abfällt.

Eigentliche pathologische Veränderungen (Gewebs-Veränderungen) kommen an der Nabelschnur nur selten vor, während Abweichungen von der normalen Bildung sowie Lageveränderungen nicht selten oder vielmehr häufig sind. Bei der vorzugsweise geburtshülflichen Bedeutung, welche vielen von diesen Abnormitäten zukommt, sollen hier dieselben nur ganz kurz aufgezählt werden.

Klob, l. c. 561; Hyrtl, D. Blutgef. d. menschl. Nachgeb. 1870.

Missbildungen.

Unter den angeborenen Abnormitäten, welche die Nabelschnur im Ganzen betreffen, sind zunächst eine grosse Zahl von Abweichungen der Lage zu erwähnen. Wenn der Uebergang der Nabelschnur in die Placenta nicht in der Mitte, sondern mehr an der Seite der letztern stattfindet, so spricht man von einer Insertio marginalis des Nabelstranges, dagegen von einer velamentosa, wenn die Nabelgefässe entfernt von der Placenta zunächst in die Eihäute eintreten und zwischen diesen nach der Placenta hinlaufen, wobei die Nabelarterien oft auf kürzere oder längere Strecken zu einem Stamm sich vereinigen. Zur Erklärung beider Abnormitäten, von welchen die erste häufig, die letzte selten ist, ist die Annahme gemacht worden, dass anomale Verwachsungen der Dotterblase mit der Stelle der Eiperipherie, die zuerst von der Allantois erreicht wurde, die Gefässe hier festgehalten habe, während die Placenta sich an einer anderen Stelle entwickelte.

Nicht selten sind Abweichungen in der Länge der Nabelschnur. Man hat Längen bis zu 190 cm beobachtet, aber auch andererseits solche, welche weit hinter der Norm zurückbleiben, ja es ist ein Fall gesehen worden, wo die Placenta direkt dem Nabel ansass. Eine zu kurze Nabelschnur kann bei der Geburt zerreissen.

Eine Spaltung der Schnur kann bei einfacher wie bei mehrfacher Placenta vorkommen; bei einer 7lappigen Placenta ging zu jedem Lappen ein Nabelschnurzweig mit je einer Arterie und Vene.

Abweichungen in der Bildung der Gefässe in der einfachen Nabelschnur sind ebenso häufig wie gleichgültig. Es können sich sowohl die Vene wie die Arterien theilen, aber auch die letzteren zu einer vereinigen, statt der beiden Arterien kann eine einzige als Fortsetzung der Aorta in einer kleinen Peritonealfalte direkt zum Nabel ziehen; häufiger fehlt die eine Arterie, während die andere normalen Verlauf aber beträchtlichere Weite besitzt. Abnorme Schlingenbildungen der Nabelarterien sind besonders in der placentaren Hälfte der Nabelschnur nicht selten.

Als abnorme Einschlüsse des Nabelstrangs, welche auf Entwicklungsstörung beruhen, sind Reste des Ductus omphalo-entericus (s. Bd. I, S. 764), sowie solche der Allantoisblase in Gestalt kleiner blasiger Gebilde zu nennen. Störungen in der normalen Rückbildung des Dottergangs sind eine Hauptursache für mangelhaften Schluss des

Nabelringes der Haut und für die Bildung eines meist Dünndarm, aber zuweilen auch Leber etc. enthaltenden Bruches, der in die Nabelschnur sich erstreckt (Nabelschnurbruch, Hernia funic. umbil.) und bis zu Kopfgrösse erreichen kann. Die Nabelschnur setzt sich meist excentrisch an der kugeligen, von dem Bruch erzeugten Anschwellung an und ist in der Regel verkürzt.

Veränderungen, welche in das Gebiet der **Circulationsstörungen** gehören, sind nicht häufig. Es gehört hierher das gelegentliche Auftreten von Oedem (Rokitansky), secundärer Thrombose der Nabelvene bei Wandveränderung, Blutung in die Schnur (Haematombildung).

Nach Köster ist die Wharton'sche Sulze überhaupt nichts anderes als ödematöses Bindegewebe; s. Rumler, Ueb. Myxom u. Schleimgewebe, Diss. Bonn 1881, S. 21.

Entzündungen durch septische Infection mit daran anschliessender Arteriitis oder Phlebitis umbilicalis sind am Hautnabel zwar seltener geworden, aber doch noch zu beobachten, an der eigentlichen Nabelschnur sind exsudative Entzündungen überhaupt unbekannt, dagegen sind die productiv-entzündlichen Veränderungen, welche an den Gefässen und zwar sowohl an den Arterien wie an der Vene gefunden werden, die wichtigsten von allen pathologischen Veränderungen am Nabelstrang. An den Arterien kommt eine knotige oder diffuse zellige Infiltration der Adventitia (Periarteriitis), aber auch eine Wucherung der Intima (Endarteriitis) mit zelliger oder fibröser Verdickung und Verengerung des Lumens vor, welche früher als Atherom bezeichnet wurde, wahrscheinlich weil Necrose und Verkalkung in der verdickten Intima gefunden wird. Es dürfte sich aber jedenfalls in der Mehrzahl der Fälle um eine syphilitische Arteriitis handeln, die manchmal gradezu den Namen gummosa verdient. Auch die Vene kann derbe, ringförmige oder diffuse gelbliche Verdickungen an ihrer inneren Oberfläche darbieten, welche gleichfalls als syphilitische anzusehen sind, da sie sich hauptsächlich in den Nabelschnüren macerirter syphilitischer Föten finden. Durch Ablagerung von Thrombusmasse (weiss oder gemischt) auf der Oberfläche der veränderten Intima kann ein völliger Verschluss des Gefässlumens herbeigeführt werden. Sowohl die Gefässverdickungen wie die Thromben bilden sich vorzugsweise in den Endabschnitten (dem fötalen oder placentaren) der Nabelschnur.

Verkalkung und Verfettung der Gefässwand kommt auch ohne entzündliche Verdickung als reine **regressive Ernährungsstörung** vor. Ich habe diese an der weisslichen, weisslichgelben Fleckung der inneren Oberfläche erkennbare Veränderung hauptsächlich in der placentaren Hälfte der Nabelvene syphilitischer Früchte gesehen.

Eine grössere Anzahl **Cysten** am placentaren Ende einer Nabelschnur und um die Insertionsstelle herum hat Heyfelder beobachtet. Sie sind den häufigen Chorioncystchen wohl gleichwerthig. Allantoiscysten sind mehrmals beobachtet worden.

Wirkliche Neubildungen, **Geschwülste**, gehören zu den grössten Seltenheiten soweit man die Nabelschnur selbst im Auge hat. Ein teleangiectatisches Myxosarcom an der Bauchinsertion hat Kaufmann

beschrieben. Häufiger sind Geschwülste am Hautnabel, von welchen die myxomatösen, schon in früher Jugend entstandenen, vielleicht aus Resten der Wharton'schen Sulze hervorgegangen sind. Sonst sind noch angiomatöse Tumoren, Granulome, Adenome und Carcinome gesehen worden, welche zum Theil jedenfalls auf Abnormitäten des Ductus omphalo-entericus zurückzuführen sind (s. Bd. I, S. 765 u. 771).

Veränderungen der Lage, Gestalt und Continuität.

Drehungen um ihre Längsaxe (Torsionen) erleidet die Nabelschnur häufig in grösserer oder geringerer Anzahl. Am häufigsten ist der fötale Abschnitt gedreht, wo nach Meckel bei reifen Früchten $^3/_4$" vom Nabelring entfernt der locus minoris resistentiae für Torsionen sich befindet. Meistens werden die Gefässe dabei nicht verengert gefunden, selbst nicht da, wo die Sulze durch die Drehung zur Seite gedrängt ist. Aber es können doch auch Verengerungen an den Gefässen bedingt werden, besonders am fötalen Ende, wodurch dann Circulationsstörungen und bei völligem Verschluss natürlich der Tod des Fötus herbeigeführt werden muss. Dasselbe gilt für den freilich ganz ungewöhnlichen Fall, dass eine völlige Abdrehung der Schnur erfolgt, so dass der Fötus mit dem Rest der Schnur frei in dem Fruchtwasser schwimmt. Besonders häufig findet sich die ganze Nabelschnur spiralig aufgerollt bei macerirten Föten, wodurch die Frage nahe gelegt wird, ob nicht auch hier der Tod des Fötus Folge der Torsionen war. Gewöhnlich braucht man nur die Placenta hochzuheben, um sich zu überzeugen, dass sofort die Nabelschnur sich vollständig aufdreht, woraus geschlossen werden kann, dass die Umdrehungen erst nach dem Absterben des — meist syphilitischen — Fötus entstanden sind; sind aber in einem Falle die Torsionen durch Verwachsungen fixirt, so müssen sie während des Lebens des Fötus entstanden sein und können demnach als die Ursache des Absterbens desselben angesehen werden.

Ungemein häufig sind Umschlingungen der Nabelschnur um Rumpf, Extremitäten oder, was das häufigste ist, um den Hals. Dieselben sind bald lose, bald fester, einfach oder mehrfach. Auch die losen Umschlingungen können bei der Geburt allerhand Störungen bedingen, da durch sie die Nabelschnur abnormem Druck ausgesetzt werden kann, aber bei weitem bedenklicher sind die freilich auch viel selteneren festen Umschlingungen, welche die Weiterentwicklung der umschlungenen Körpertheile in hohem Maasse stören können. So ist eine Einschnürung des Unterleibes, so sind bis auf die Knochen dringende Einschnürungen von Extremitäten mit Atrophie der peripherisch gelegenen Abschnitte, so sind Einschnürungen des Halses bis zum Tode der Früchte (Fig. 153) beobachtet worden. Der Hals ist dabei auffällig verlängert und verdünnt (bis zu 1 mm), der abgestorbene Fötus häufig in Mumification begriffen gefunden worden. Je länger eine Umschlingung besteht, um so fester muss sie werden, da die Vergrösserung der Schlingenöffnung durch das Wachsthum der Nabelschnur selbst mit der Volumenzunahme der umschlungenen Körpertheile nicht Schritt

hält. Es ist aber wohl auch anzunehmen, dass die Schlingen allmählich durch Zerrung seitens der Frucht an der Nabelschnur tiefer rutschen, da der unterste Schenkel der Schlinge unmittelbar in das direkt zum Nabel führende, straff gespannte Anfangsstück der Nabelschnur übergeht.

Verschlingungen mannigfacher Art können auch zwischen den Nabelschnüren eineiiger Zwillinge vorkommen. Dabei gibt es auch Knotenbildungen, die bei einfacher Nabelschnur ebenfalls (fast in $^1/_2$ pCt. aller Fälle) gefunden werden, aber auch fast stets bedeutungslos sind.

Fig. 153.

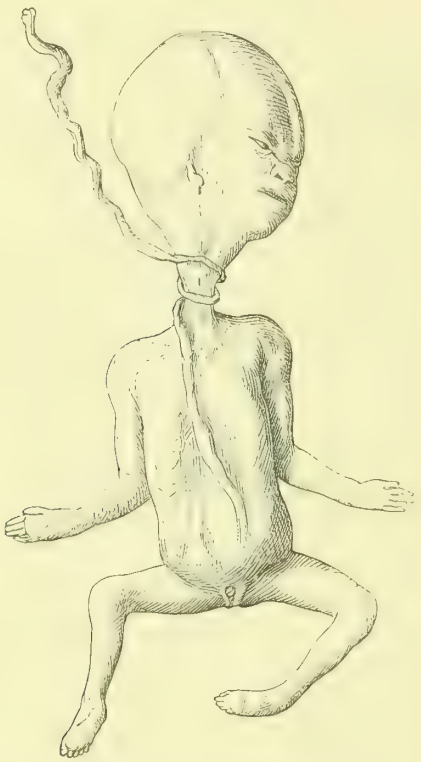

Doppelte Umschlingung des Halses eines Embryo durch die Nabelschnur. Fötus war abgestorben und eingetrocknet. Spir.-Präp. Nat. Gr.

Sie kommen in der Regel nur einfach vor und dürfen nicht mit den falschen Sulzknoten verwechselt werden, welche durch stärkere Anhäufung Wharton'scher Sulze entstehen. Die Menge dieser Sulze ist überhaupt dem Wechsel unterworfen, es gibt sulzreiche, dicke, sog. fette, und auch an Sulze arme, auffällig dünne Nabelschnüre.

Durch amniotische Bänder kann die Nabelschnur sowohl mit dem Fötus wie mit den Eihäuten verwachsen, auch sind Einschnürungen derselben durch Amnionstränge beobachtet worden.

Eine Zerreissung kommt bei Sturzgeburten vor, auch wenn die Nabelschnur nicht zu kurz ist. Da die Nabelgefässe, insbesondere die

Arterien sich nach der Geburt alsbald stark contrahiren, so ist die Blutung aus der durchrissenen Schnur, falls nicht besondere Verhältnisse, z. B. Asphyxie des Kindes vorliegen, nicht erheblich.

Ansatz der Nabelschnur an der Placenta: Abirosoff, Deutsche med. Woch. 1882, No. 28 (Statistik); — Insertio velamentosa: Schultze, Arch. f. Gyn. 30, S. 47, 1887; — Ins. margin.: Stern, Ueb. excentr. Nabelschnurinsertion, Diss. Marburg 1873; Ahlfeld, Ber. u. Arb. II, 13, 1885.

Mangelhafte Länge der Nabelschnur: H. Meckel, Müller's Arch. 1850; Stute, Mon. f. Geb. VII, 36, 1856.

Gefässanomalien: Klob, l. c. S. 562; Hyrtl, l. c.

Nabelschnurbruch: Fürth, Wien. Klin. X, 292, 1884.

Haematom der Nabelschnur: Bussmann, Ueb. 1 Fall von Haem. d. N. Diss. Berlin 1891 (Zwilling, starke Drehung d. Nsch. in der Nähe des Nabels).

Entzündungen des Nabels: Eröss, Arch. f. Gyn. 41, S. 409, 1891.

Veränderungen der Gefässwandungen: Oedmansson, Arch. f. Gyn. I, 523, 1870; Winkel, Ber. u. Stud. Dresden, I, 308; Birch-Hirschfeld, Arch. d. Hlk. XVI, 170, 1875; Leopold, Arch. f. Gyn. VIII, 221, 1875.

Cystenbildung: Heyfelder, Med. Ztg. d. Ver. f. Hlk. in Preussen, 1834, 13, S. 60; Sabine, Arch. f. Gyn. IX, 311, 1875; Ahlfeld, ebenda, X, 81, 1876; XI, 184, 1877; Kleinwächter, ebenda, X, 238, 1876; Dohrn, ebenda, XIII, 240, 1878; Ruge, Ztsch. f. Geb. u. Gyn. I, 1 u. 253, 1877.

Geschwülste: Kaufmann, Virch. Arch. 121, S. 513, 1890 (mit Lit.); Pernice, D. Nabelgeschwülste, 1892 (enthält die Literatur auch der bei Erwachsenen entstandenen Neubildungen).

Torsionen: Chantreuil, Des distorsions etc. Paris 1875; Kehrer, Arch. f. Gyn. XIII, 230, 1878; Dohrn, Mon. f. Geb. 18, S. 147, 1861 (Liter.), u. Arch. f. Gyn. XIII, 234, 1878 (weist darauf hin, dass fötalwärts Stauungserscheinungen, gelegentlich sogar Cystenbildungen beobachtet werden können); Ruge, Ztsch. f. Geb. u. Gyn. I, 62, 1877; Martin, ebenda, II, 346, 1878 (will alle Torsionen mit Verengerung als postmortale betrachtet wissen); Kehrer, Beitr. II, 49, 1879; Schauta, Arch. f. Gyn. XVII, 19, 1881.

Völlige Abdrehung: Fränkel, Ctbl. f. Gyn. 1883, No. 3.

Umschlingung: Hennig, Arch. f. Gyn. XI, 383, 1877; Bruttau, Beitr. z. Lehre von d. Umschl. Diss. Dorpat 1890; — d. Unterleibs: Milne, Edinb. med. Journ. XVII, 76, 1871; — d. Extremitäten: Nebinger, Amer. Journ. of med. sc. 54, p. 129, 1867; Owen, Obstet. Trans. VIII, 4; Raschkow, Berl. Beitr. z. Geb. u. Gyn. II, 177, 1873; Reuss, Scanzoni's Beitr. VI, 481, 1869 (Literaturzusammenstellung).

Verschlingung, bes. Knotenbildung: Hecker, Arch. f. Gyn. XX, 382, 1882; Elsässer, Württemb. Corr.-Bl. 1851, No. 29; — bei Zwillingen, Arch. f. Gyn. 40, S. 253, 1891 (Literatur).

Veränderungen des Fruchtwassers.

Das normale Fruchtwasser stellt eine schwach alkalische wässerige Flüssigkeit dar, in welcher Epidermisschuppen und Wollhaare schwimmen. Ihre Menge beträgt nach Fehling im Mittel 680 g, ist aber sehr grossen Schwankungen (265—2300 g) unterworfen. Sein Gehalt an Eiweiss ist nicht gross, besonders in späterer Zeit, dafür tritt in dieser regelmässig Harnstoff auf; sonst sind noch Kreatinin und verschiedene Salze nachzuweisen. Das spezifische Gewicht schwankt zwischen 1002 und 1028, am häufigsten zwischen 1006—1012.

Die Bildung des Fruchtwassers anlangend kann jetzt als feststehend betrachtet werden, dass dasselbe zum Theil ein Transsudat aus dem mütterlichen Blute, zum Theil ein Produkt des Fötus (besonders Nierensecret) ist. Von einigen wird angenommen, dass die von Jungbluth

nachgewiesenen Vasa propria des Chorion, welche als Aeste der Nabelgefässe zwischen Chorion und Amnion verlaufen und später obliteriren sollen, gleichfalls bei der Bildung des Fruchtwassers sich betheiligen.

Es findet auch ein Verbrauch von Fruchtwasser statt, indem der Fötus solches verschluckt und resorbirt; inwieweit eine Resorption seitens der Eihäute statthat, ist noch nicht sicher festgestellt.

Charpentier, Arch. de tocol. 1880, p. 321; Phillips, Edinb. med. Journ. 32, p. 804, 1887; Harnack, Berl. klin. Woch. 1888, S. 821.

Literaturzusammenstellung bei Küstner in P. Müller, Hdb. d. Gebh. II, 800, 1889.

Es gibt am Fruchtwasser Veränderungen quantitativer und qualitativer Art. Die häufigsten Veränderungen der Menge des Wassers bestehen in Vermehrung desselben, Hydramnion, Polyhydramnie. Da die normale Menge so schwankend ist, kann die untere Grenze für Hydramnion schwer angegeben werden; die Vermehrung kann bis zu 15 ja 30 Kilo betragen. Es wäre denkbar, dass verminderter Verbrauch seitens des Fötus oder durch Abnahme der Resorption seitens der Eihäute eine Zunahme der Flüssigkeit bewirkte, doch ist Sicheres darüber nicht bekannt, während für eine vermehrte Bildung Beweise geliefert werden können. Es handelt sich dabei nicht nur um vermehrte Transsudation seitens der Mutter, sondern auch um vermehrte Abscheidung von Flüssigkeit seitens des Fötus. Auch die Höhe des intraabdominalen Druckes scheint nicht ohne Bedeutung zu sein, da Hydramnion bei Mehrgebärenden viel häufiger vorkommt als bei Erstgebärenden (28 : 5). Gewöhnlich nimmt die Menge des Fruchtwassers stetig und allmählich zu, so dass die Störung am Ende der Schwangerschaft ihren Höhepunkt erreicht hat (sog. chronisches Hydramnion). Als ursächliche Momente sind anzuführen allgemeiner Hydrops der Mutter, entzündliche Wucherungen der Decidua, Hyperplasie der Placenta überhaupt, Erkrankungen verschiedener Art an fötalen Organen, besonders solche, welche Störungen in der fötalen Circulation bewirken (Herz, Leber, Gefässe), aber auch solche der Harnorgane, Spaltbildung am Gehirn und Rückenmark u. s. w. Die Angabe, dass ausbleibende Obliteration der Jungbluth'schen Vasa propria des Chorion zu Hydramnion führe, wird von anderen Untersuchern bestritten. Der Fötus verhält sich meist nicht normal, sondern wird mehr oder weniger stark atrophisch oder stirbt gar vorzeitig ab.

Seltener ist das sog. acute Hydramnion, bei welchem schon in der Mitte der Schwangerschaft eine enorme Wasseransammlung und entsprechende Ausdehnung des Leibes der Schwangeren vorhanden sein kann. Etwas ist letztere freilich auch davon abhängig, dass es sich hierbei in der Regel um eineiige Zwillingsschwangerschaft handelt, bei der der eine Eisack Hydramnion zeigt, während der andere arm an Fruchtwasser ist. Da man bei dem hydramniotischen Zwilling eine Hypertrophie des Herzens und der Nieren gefunden hat, so haben mehrere Untersucher in einer Vermehrung der Harnausscheidung des Fötus die Erklärung für das Hydramnion gesucht. Worin aber diese Veränderungen begründet seien, darin gehen die Meinungen auseinander.

Abgesehen von dem eben erwähnten Fall von gewissermassen compensirender Abnahme des Fruchtwassers bei eineiigen Zwillingen kommt auch sonst eine Oligohydramnie bis zum völligen Fehlen von Fruchtwasser vor. Ueber die Ursachen ist nichts bekannt, wohl aber über die Folgen, welche sehr verschieden sein können, je nachdem der Mangel grösser oder kleiner ist, früher oder später sich geltend macht. Die Störungen sind abhängig von der Raumbeschränkung (Missbildungen an Extremitäten, am Kopf in der ersten Zeit der Entwicklung, abnorme Stellungen der Extremitäten [Klumpfuss etc.] in späterer Zeit), oder von abnormen Verwachsungen des Amnion mit der Körperoberfläche, wodurch in frühester Zeit besonders bei breiter Verwachsung allerhand Spaltbildungen, später einzelne beim weiteren Wachsthum zu langen Fäden ausgezogene strangförmige Verbindungen (Simonart'sche Bänder, für deren Entstehung übrigens Mangel von Fruchtwasser nicht nothwendig ist) entstehen, welche durch Umschlingungen von Extremitätentheilen wiederum weitere mechanische Störungen und selbst Amputationen bewirken können. Endlich sprechen die Beobachtungen dafür, dass auch die allgemeine Ernährung der Früchte leidet, die schlecht entwickelt, wie ausgehungert geschildert werden. Mit dem Mangel von Fruchtwasser kann auch eine qualitative Aenderung des vorhandenen verbunden sein. Lomer fand einen Tassenkopf voll dicke, fadenziehende, zähe graue Masse und sprach deshalb von Eindickung des Fruchtwassers, ein Ausdruck, der nur dann gerechtfertigt wäre, wenn bewiesen würde, dass früher eine weniger dicke Flüssigkeit vorhanden war.

Von sonstigen Aenderungen der Zusammensetzung des Fruchtwassers sind praktisch am wichtigsten diejenigen, welche durch Beimischung von Meconium und durch faulige Zersetzung bedingt werden. Meconium entleert der Fötus nur, wenn er sich in Asphyxie befindet, die grünliche Färbung des Fruchtwassers zeigt also dieselbe an. Faulige Zersetzung, welche sich durch üblen Geruch, Gasentwicklung, Trübung und missfarbiges Aussehen kenntlich macht, wird durch Bakterien bedingt. Meistens ist dabei auch die Frucht in Fäulniss begriffen, doch kann es sein, dass trotz putrider Beschaffenheit der Flüssigkeit die Frucht lebt und ganz normale Beschaffenheit zeigt. Es ist dann wohl anzunehmen, dass die Fäulnissorganismen von der Scheide her durch die Eihäute am Muttermund eingedrungen sind und zwar vor nicht langer Zeit, da es kaum möglich erscheint, dass ein Fötus längere Zeit jauchiges Fruchtwasser verschluckt, ohne dadurch geschädigt zu werden.

Ganz verschieden von dieser putriden Zersetzung ist diejenige, welche das Fruchtwasser bei Maceration des Fötus zeigt. Es wird dabei auch missfarbig, bräunlichroth, trüb, aber nicht durch Fäulniss, sondern durch diffundirten Blutfarbstoff, abgestossene Epidermis etc.

Chemische Aenderungen kann das Fruchtwasser erfahren, wenn im mütterlichen Blute abnorme Stoffe vorhanden sind, mögen sie nun aus dem mütterlichen Körper selbst stammen oder von aussen gekommen sein. Die Stoffe können direkt oder nachdem sie Umsetzun-

gen erfahren haben, in die Flüssigkeit gelangen. So ist bei Diabetes der Mutter Zucker (Duncan), nach angewandter Schmierkur Quecksilber (Levret), nach Kamphergenuss Kampher (Küstner), bei einer Arbeiterin in einer Tabaksfabrik Geruch nach Tabaksjauche (Stoltz), nach Genuss von Benzoesäure Hippursäure (Gusserow) im Fruchtwasser gefunden worden. Experimentell hat Zuntz nachgewiesen, dass nach Injection von indigschwefelsaurem Natron in die Jugularvenen eines Mutterthieres das Fruchtwasser blau wurde, gleichgültig ob der Fötus lebte oder nicht, ein Beweis, dass der Uebertritt nicht durch den Fötus vermittelt werden muss.

Hydramnion: Mannes, Ueb. H., Diss. Marburg 1891; Schultze, Fortschr. d. Med. 1884, No. 5; Jungbluth, Beitr. z. Lehre v. Fruchtwasser, Diss. Bonn 1869; Virch. Arch. 48, S. 523, 1869; Arch. f. Gyn. IV, 554, 1872; Sallinger, Diss. Zürich 1875; Holl, D. Blutgef. d. menschl. Nachgeb. Sitzgsb. d. Wien. Acad. 83, III, 219, 1881 (die Jungbluth'schen Gefässe haben mit der Ergänzung des Fruchtwassers nichts zu thun, noch weniger mit übermässiger Vermehrung desselben).

Chemische Analyse des vermehrten Fruchtwassers: Weyl, Arch. f. Anat. u. Phys. 1876, S. 543; Küstner, l. c. S. 558.

Zur Erklärung des einseitigen Hydramnion bei eineiigen Zwillingen haben Schatz und Küstner, jeder wieder in besonderer Weise, ungleichmässige Vertheilung des Placentarblutes bezw. des Placentarkreislaufs an die beiden Früchte angenommen, nach Werth soll die Ursache in abnormer Funktion des Chorionepithels des hydramniotischen Zwillings liegen, während Nieberding in einer frühzeitig erfolgten Obliteration des Duct. arter. Botalli die Quelle aller Störungen sucht. Schatz, Arch. f. Gyn. XIX, 329, 1882; Küstner, ebenda, X, 134, 1876; XX, 316, 1882; XXI, 1, 1883; Werth, ebenda, XX, 353, 1882; Nieberding, ebenda, XX, 310, und Festschrift d. med. Fac. zum Würzburger Jubiläum, II, 161, 1882; Ahlfeld, Ber. u. Arb. I, 135, 1883; Grenser, Ctbl. f. Gyn. 1885, S. 444.

Ahlfeld berichtet (Ber. u. Arb. II, 110, 1885) von einem Falle von Hydramnion, bei dem er die Epithelzellen des Amnion vielfach auffällig klein oder auch mit auffällig vielen Kernen versehen fand, wo sie ferner in dickerer Lage concentrisch geschichtete wahre Epithelwarzen bildeten. Obwohl das Bindegewebe normal war, meint A. doch, es handle sich um eine Entzündung des Amnion und ist sogar geneigt in dieser die Ursache des Hydramnion zu sehen.

Verminderung und Eindickung des Fruchtwassers: Lomer, Ctbl. f. Gyn. 1887, No. 34; Mekertschianz, ebenda, No. 51; Balin, ebenda, 1888, No. 16.

Amnion-Bänder: Simonart, Arch. de la med. Belg. 1846, p. 119; Klix, Z. Casuist. u. Aetiol. d. Spontanamput. Diss. Königsberg 1889 (Liter.); s. auch Literatur bei Eihäuten.

Indigschwefels. Natron im Fruchtwasser: Zuntz, Pflüg. Arch. XVI, 548, 1878; Wiener, Arch. f. Gyn. XVII, 24, 1881.

Veränderungen der Frucht im Ei, Abort.

Es ist schon wiederholt in den vorhergehenden Kapiteln des Einflusses gedacht worden, welchen Veränderungen des Eies auf die Frucht ausüben, die theils mechanisch geschädigt wird (Missstaltung der Extremitäten bei ungenügendem Fruchtwasser, Umschnürung durch Amnionbänder, Spaltbildungen nach Eihautverwachsungen etc.), hauptsächlich aber in ihrer Ernährung durch zahlreiche Veränderungen der Placenta, welche ja zugleich als Lunge und als Magen für den Fötus functionirt, gestört werden kann. Nicht jede Ernährungsstörung ist aber eine secundäre, sondern es kann die Ursache auch in der Frucht selbst liegen, wobei besonders die Syphilis der Frucht eine grosse Rolle spielt.

Die höchste Schädigung bewirkt das Absterben der Frucht. Auch dieses kann primär und secundär eintreten, d. h. die Ursache des Todes kann in der Frucht selbst oder im Ei liegen. Durch den Fruchttod wird der Fortgang der Schwangerschaft unterbrochen, aber deswegen doch das Ei nicht nothwendig sofort ausgestossen, sondern die todte Frucht kann noch Tage, Wochen, selten Monate lang weiter getragen werden. In der Regel ist aber dabei die Eihöhle noch geschlossen, seltener eröffnet, ganz selten wird der Fötus allein weiter getragen, während Eihäute und Placenta geboren sind. Die Veränderungen, welche der Fötus nach dem Tode erleidet, sind nach Umständen verschieden und hängen hauptsächlich von der Dauer der Schwangerschaft, sowie von dem Verhalten der Eihöhle ab. Bei geschlossener Höhle geht der Embryo in den ersten Wochen der Schwangerschaft oft vollständig zu Grunde, so dass man gar nichts mehr von ihm vorfindet und von der Nabelschnur höchstens noch kleine an der Placenta hängende Reste, oder man findet ihn wenigstens in Erweichung und Auflösung begriffen und manchmal in höchst merkwürdiger Weise verunstaltet. Nach His tritt zuerst eine starke Aufquellung der nervösen Centralorgane ein, wodurch eine mehr oder weniger starke Umgestaltung des Kopfes bewirkt wird. Dann werden die Organgrenzen undeutlich, die Gewebe trüb und weich, alle Oberflächengliederung schwindet mehr und mehr, mikroskopisch zeigen sich die Organzellen zerfallen, dafür die Gewebe von Wanderzellen unbekannter Herkunft durchsetzt. Waren schon Extremitäten vorhanden, so können diese eigenthümliche Verwachsungen mit der Rumpfoberfläche eingehen. So entstehen Missgebilde von verschiedener Form (Knötchen-, Cylinder-, atrophische oder verkümmerte Formen), welche nichts mit Missbildungen im engeren Sinne zu thun haben und zum Unterschiede von diesen als abortive Missformen des Embryo bezeichnet werden können.

Tritt der Tod erst nach mehrmonatlicher Dauer der Schwangerschaft ein, so kann die Frucht mehr und mehr eintrocknen und zusammenschrumpfen, also eine Art von Mumification erfahren, wobei dann die Oberfläche eine mehr bräunliche, lederartige Färbung erhält. Wird dabei aber gleichzeitig ein Druck auf die Frucht ausgeübt, wie es geschieht, wenn ein Zwilling sich regelmässig weiter entwickelt, so tritt auch noch eine Abplattung, bis zu Papierdünne, hinzu: Foetus papyraceus. Eine Mumification ist wiederholt bei den durch Nabelschnurumschlingung abgestorbenen Früchten beobachtet worden und fehlte auch bei dem in Fig. 153 abgebildeten Fötus nicht.

Schon bei ganz jungen Früchten, ganz besonders aber bei den in den letzten Monaten der Schwangerschaft abgestorbenen tritt eine mit Imbibition durch Blutfarbstoff verbundene Erweichung (Maceration) sämmtlicher Weichtheile ein. Die macerirte Frucht (auch Foetus sanguinolentus genannt) zeigt äusserlich ausser einer verwaschenen Röthe der gesammten Haut mehr oder weniger ausgedehnte Abhebung der Epidermis, die entweder der Haut noch aufliegt oder in Fetzen anhängt oder auch ganz fehlt; die entblössten Theile heben sich durch eine

dunkler rothe Farbe von der Umgebung ab. Die inneren Organe sind, ebenso wie die Nabelschnursulze, gleichfalls durch diffundirten Blutfarbstoff verwaschen roth gefärbt, schlaff, weich bis zum Zerfliessen, das Gehirn ist häufig wirklich zu einem röthlichen Brei umgewandelt, die Kopfknochen schlottern oder sind gar ganz ausser Verbindung gerathen, die Knorpel sind blutig imbibirt. Auf der Peritonealoberfläche, besonders der Leber, finden sich zuweilen schmierige, weissgraue Massen, welche aus Fettsäurenadeln und Cholestearin bestehen (lipoide Umwandlung Buhl's); in der Leber habe ich einmal ausgedehnte Kalkablagerung gefunden. In allen Organen sind regelmässig Haematoidinkrystalle, welche theils innerhalb, theils ausserhalb der Blutgefässe liegen, nachzuweisen (Kirrhonose, s. Bd. I., S. 31).

Die Macerationserscheinungen können offenbar sehr schnell sich ausbilden und sind im allgemeinen um so stärker ausgeprägt, je länger die Maceration andauert, doch gibt es auch Fälle, wo trotz schon vor längerer Zeit eingetretenen Todes die Früchte doch noch auffallend geringe Veränderungen zeigen. Eine Zeitbestimmung für den Eintritt des Todes ist deshalb nur mit Vorsicht zu machen. Nach Runge gibt den besten Anhalt die Beachtung der Imbibition der Augenbestandtheile: der Glaskörper röthet sich schon wenige Tage nach dem Tode, dann beginnt die Färbung der Linse, welche allmählich von der Kapsel nach dem Kern zu fortschreitet.

Ausser den Erscheinungen der Maceration zeigen die Früchte in der Regel auch noch pathologische Veränderungen, welche für die Feststellung der Ursache des Absterbens von Wichtigkeit sind, nämlich syphilitische Veränderungen an den Epiphysengrenzen, seltener in den Lungen, der Leber, am Pankreas. Die Grösse und Schwere der Leber und Milz sind wie die Schwere der Placenta, welche bei macerirten Föten aufgefallen sind, gleichfalls wahrscheinlich der Syphilis zuzurechnen, welche sich in mindestens 75 pCt. der Fälle nachweisen lässt. Ein grosser Theil der Früchte hat seine Infection vom Vater her, da die Mütter keinerlei syphilitische Veränderungen darbieten. Eine direkte Erklärung für das Absterben der Früchte findet sich nur in den seltensten Fällen in Gestalt von syphilitischen Stenosen an Nabelgefässen, es muss also eine allgemeine Lebensschwäche zu Grunde liegen, die ja so oft auch bei lebend geborenen syphilitischen Kindern beobachtet wird.

In der Maceration der im Ei abgestorbenen Früchte liegt ein höchst wichtiges und interessantes Experimentum naturae vor, aus dem sich die Bedeutung der Bakterien für die faulige Zersetzung todter Eiweisssubstanzen ergibt. Hier liegen im übrigen die Verhältnisse so günstig wie möglich: eine Kindesleiche, Wärme, Feuchtigkeit — und doch keine Fäulniss, sondern nur einfache Erweichung, rein chemische Umsetzungen der Gewebe, — weil die Fäulnissorganismen fehlen; sobald diese Zugang erhalten, tritt auch sofort die faulige Zersetzung ein. Das geschieht nur ausnahmsweise so lange die Eihöhle geschlossen ist, kann dagegen leicht eintreten, sobald die Eihäute zerplatzt sind. Auch dann müssen nicht die Bakterien in die Uterushöhle

gelangen, vielmehr ist auch jetzt noch eine Eintrocknung und sogar, wenn auch nur in äusserst seltenen Fällen und vielleicht nur bei Schwangerschaft in einem asymmetrischen zweihörnigen Uterus, eine Lithopädionbildung (s. das folgende Capitel) möglich, aber die Regel ist doch der faulige, jauchige Zerfall.

Es ist schon erwähnt worden, dass das Ei sich anders verhalten kann als die Frucht: auch nach dem Fruchttode ist in den ersten Wochen ein Weiterwachsen, insbesondere eine Placentabildung, beobachtet worden. Daher kommt es, dass die Grösse und Ausbildung des Embryo durchaus nicht immer der Grösse und Ausbildung des Eies entspricht. Schliesslich aber wird doch auch das Ei zu Grunde gehen, es wird abgelöst und ausgestossen. Die Ausstossung kann auch bei lebender Frucht stattfinden. Geschieht sie in der letzten Zeit der Schwangerschaft, so nennt man das eine Frühgeburt, sonst spricht man von Abort. Es kann sich bei diesem ereignen, dass der äussere Muttermund den Austritt verhindert, dass das ganze Ei aber trotzdem aus der Höhle des Uteruskörpers ausgetrieben wird, worauf es sich in der stark erweiterten Cervix (einschliesslich des unteren Uterinsegmentes) vorfindet. In solchen Fällen hat man früher von Cervicalschwangerschaft (s. bei ectoper Schwangerschaft) gesprochen, doch ist die Bezeichnung Cervicalabort bei weitem besser.

Das vorzeitig ausgestossene Ei, welches in den ersten Wochen in der Regel mit der Decidua zusammen entfernt wird (s. Fig. 151), späterhin oft ohne dieselbe, zeigt in der Regel allerhand Veränderungen, frischere oder ältere Blutungen in die Eihäute (Blut- und Fleischmole), sog. Myxom des Chorion (Traubenmole), Entzündung der Decidua u. s. w., welche an anderem Orte beschrieben wurden. Bei jungen, leeren Eiern, deren Embryo mitsammt der Nabelschnur gänzlich zu Grunde gegangen ist, kann das Amnion als eine geschlossene Blase sich von den übrigen Eihäuten vollkommen loslösen und durch seine cystische Beschaffenheit Schwierigkeiten für die Diagnose machen.

Die Veränderungen an den Eihäuten und der Placenta sind sehr häufig die Ursache des Absterbens der Frucht, welcher die Nahrung vorenthalten oder durch Ablösung der Placenta entzogen wird, aber es kann doch auch durch Erkrankungen der Mutter (Infectionen, Fieber etc.), sowie durch hereditäre (germinative) Ursachen der Tod der Frucht bedingt und dadurch erst der Abort eingeleitet werden. Wenn die Ursachen fortbestehen, kann wiederholt Abort eintreten (habitueller Abort).

Ueber den Einfluss pathol. Vorgänge in d. Plac. auf d. Entwicklung d. Frucht: Hofmeier, Placenta, S. 155, 1890.

Cervicalabort: Schülein, Ztsch. f. Geb. u. Gyn. III, 408, 1878; s. auch S. 647.

Abortive Formen: His, Intern. Beitr. z. wiss. Med., Festschr. f. Virchow, 1891, I.

Foetus sanguinolentus: C. Ruge, Ztsch. f. Geb. u. Gyn. I, 57, 1872; Lipoide Umwandlung: v. Buhl, Hecker u. B., Klin. d. Geb. S. 327.

Zeitbestimmung bei macerirten Früchten: Runge, Berl. klin. Woch. 1882, S. 522.

Zurückbleiben der Frucht nach Ausstossung d. Plac. u. Eihäute: Noeggerath, Chamberlain u. Peaslee, Amer. Journ. of Obst. IV, 551; Solovieff, Wien. med. Woch. 1874, S. 981.

Entwicklung des Eies an abnormer Stelle, ectope Schwangerschaft.

Das Ei kann auch an einer anderen als seiner normalen Stelle (im Uteruskörper) zur Haftung und weiteren Entwicklung gelangen. Man spricht in einem solchen Falle von einer ectopen Schwangerschaft, und von einer extrauterinen, wenn die Entwicklung ausserhalb der Uterushöhle vor sich geht. Beide Ausdrücke sind nicht gleichbedeutend, da es ectope Schwangerschaften gibt, welche doch noch intrauterine sind Es gehören allerdings nicht hierher die früher sog. Cervixschwangerschaften, bei welchen das Ei in dem erweiterten Cervicaltheil und unteren Uterinsegment liegt, durch abgerissene Deciduafetzen stielartig mit der Corpuswand verbunden. Es handelt sich dabei um einen infolge der Unnachgiebigkeit des äusseren Muttermundes unvollendeten Abort (Cervicalabort), bei dem wohl kaum ein Weiterwachsen stattfindet, weil der Fötus durch Ablösung der Placenta zu Grunde geht. Will man trotzdem hier von ectoper Schwangerschaft reden, da man dies auch bei einem abortiven Austritt eines Tubeneies in die Bauchhöhle thut, so muss man wenigstens den Zusatz „secundäre" machen. Für einen in der Scheide stecken gebliebenen Abort, für den man früher wohl den Ausdruck Scheidenschwangerschaft gebraucht hat, gilt das Gesagte in noch viel höherem Maasse, man spricht also besser von Vaginalabort. Eine wirkliche ectope, wenn auch intrauterine Schwangerschaft lag dagegen in dem von Steele beschriebenen Falle vor, wo das Eichen sich in einer an der Stelle einer früheren Ruptur entstandenen divertikelartigen Ausbuchtung der Uterushöhle festgesetzt hatte (Uterusdivertikel-Schwangerschaft). Gleichfalls noch nicht ganz zu den extrauterinen gehören diejenigen Schwangerschaften, bei welchen sich das Ei zwar im uterinen Abschnitt der Tube angeheftet hat, aber später in die Uterushöhle hineingewachsen ist. Hier ist auch die Möglichkeit noch vorhanden, dass die Frucht auf dem richtigen Wege geboren wird. Freilich kann es trotzdem zu einer Zerreissung des dünnen aus dem uterinen Tubenstück entstandenen Theiles des Fruchthalters und zu einem Austritt der Placenta in die Bauchhöhle kommen. Ungünstiger ist es, wenn das Umgekehrte stattfindet, die Placenta geboren wird und die Frucht in die Bauchhöhle gelangt. Man kann diese Art der Schwangerschaft als Graviditas utero-interstitialis bezeichnen, sie bildet den Uebergang zu den reinen extrauterinen Schwangerschaften, bei welchen das Ei ganz ausserhalb der Uterushöhle liegt.

Es wäre denkbar, dass es eine intramurale Schwangerschaft in jenen äusserst seltenen Fällen gäbe, wo von dem uterinen Tubenabschnitt ein Kanal (Gärtner'scher Gang?) in der Uteruswand nach unten zieht, indem in diesen Kanal ein Ei hineingeriethe (Baudelocque), aber die gewöhnlichen in der Uteruswand vor sich gehenden Schwangerschaften nehmen ihren Ausgang von dem uterinen Abschnitt der Tube und werden als interstitielle Tubenschwangerschaften bezeichnet. Durch sie entsteht eine einseitige Anschwellung am Fundus, oder auch eine gestielte polypenähnliche Geschwulst, von welcher

als diagnostisches Kennzeichen gegenüber den anderen Formen von Tubargeschwülsten das Ligamentum rotundum lateralwärts abgeht. Eine Verwechslung ist nur möglich mit einer Schwangerschaft in rudimentärem Nebenhorn, wobei das Lig. rot. dieselbe räumliche Anordnung zeigt, doch gibt hier nach Ruge die Lagerung des Fundus uteri einen diagnostischen Anhalt, da derselbe bei interstitieller Schwangerschaft ganz senkrecht gestellt wird, so dass die Anhänge der nicht schwangeren Seite tiefer abgehen als die der schwangeren, was bei einer Schwangerschaft im rudimentären Nebenhorn grade umgekehrt ist. Das Ostium uterinum tubae kann bei der interstitiellen Schwangerschaft offen oder verschlossen sein. Die den Fruchthalter bildende Muskelschicht ist stets dünn, so dass leicht eine Zerreissung zustande kommt. Ausnahmsweise kann ein solches Ei in das Ligamentum latum hineinwachsen, die beiden Bauchfellplatten auseinander faltend.

Fig. 154.

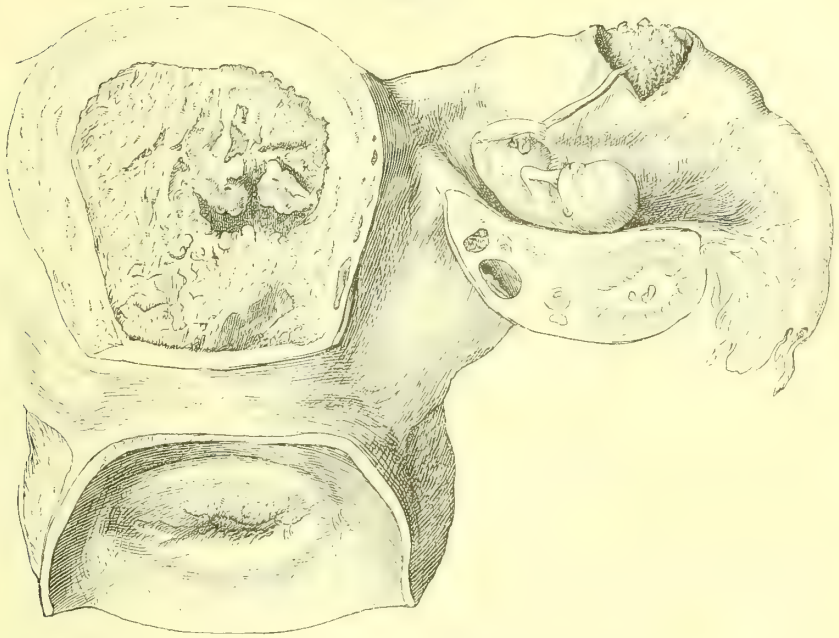

Tubenschwangerschaft, ca. $^5/_6$ nat. Gr. des Spir.-Präp.
Etwa in der Mitte der rechten Tube eine Oeffnung, aus welcher Chorionzotten hervorragen und die Nabelschnur heraushängt. Im rechten Ovarium, dessen hintere Hälfte weggeschnitten ist, ein Corp. lut. ver., im Uterus, dessen hintere Wand zum Theil entfernt ist, Decidua. Linke Tube normal.

Die häufigste Form aller Extrauterinschwangerschaften und zugleich diejenige, über welche wir am besten unterrichtet sind, ist die rein tubare (endogene Tubenschwangerschaft), bei welcher das Ei ganz in dem freien Theil der Tube sitzt, so dass sowohl das Ostium uterinum wie das Ost. abdominale frei davon sind (Fig. 154). Dabei kann das zwischen Fruchtsack und Uterus liegende Stück der Tube in verschiedenen Fällen von verschiedener Länge sein. Die

Grösse des Sackes richtet sich selbstverständlich nach der Dauer der Schwangerschaft. Wenn auch in den meisten Fällen in frühen Monaten eine Ruptur der Tuben erfolgt, so kann doch zweifellos auch das Ende der Schwangerschaft erreicht werden. Es geschieht das am ehesten, wenn das Ei in das Ligamentum hineingewachsen ist, wodurch es, nach Entfaltung des Mutterbandes, schliesslich subperitoneal nach der Bauchwand zu sich entwickeln kann. Bei dieser intraligamentären Tubenschwangerschaft kann die Tubenwand vollständig erhalten sein. Gewöhnlich entwickelt sich das Ei gegen die Bauchhöhle hin und hebt sich meist bald, wenn auch in der ersten Zeit stets eine gleichmässige spindelförmige Verdickung der Tube vorhanden ist, durch ungleichmässiges Wachsthum mit einem Stiel von der übrigen Tube ab (gestielte Tubenschwangerschaft), deren uterines und abdominales Ende dann nicht an entgegengesetzten Stellen des Fruchtsackes inseriren, sondern manchmal sogar sehr nahe bei einander liegen, wodurch die Orientirung sehr erschwert werden kann.

Fig. 155.

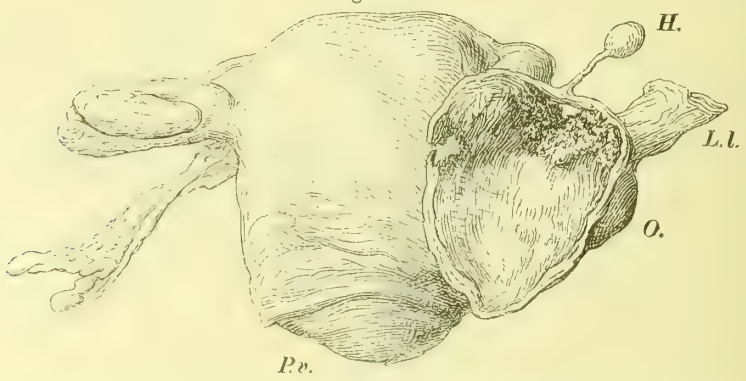

Graviditas tubo-abdominalis, Spir.-Präp. $^1/_2$ nat. Gr.
Die mediane Wand des Eisackes und der Fötus sind entfernt. P.v. Portio vaginalis, O Ovarium, welches locker mit dem Eisack verbunden ist, L.l. Stück des Ligam. latum, H Hydatide (Morgagni).

Die Wandung der Tube zeigte in den verschiedenen Fällen am Fruchtsack ein sehr verschiedenes Verhalten, welches offenbar von individuellen Eigenthümlichkeiten abhängig ist. Bald wurde sie nur sehr dünn, bald bis zu 1 cm dick gefunden; in den letzten Fällen wechselten wohl auch dünnere und dickere Stellen mit einander ab. Nach Werth ist besonders nach hinten und oben häufig eine dünnere Stelle mit rareficirter Muskulatur vorhanden. Wenn schon die gegen die Bauchhöhle entwickelten Fruchtsäcke überhaupt eine Neigung zur Perforation haben, so erst recht diejenigen mit verdünnter Wand. Uebrigens findet man auch in der verdünnten Wand noch Muskulatur, welche somit ein regelmässiger Bestandtheil des Fruchtsackes bei Tubenschwangerschaft ist.

Wie am uterinen so gibt es auch besondere Formen von Extrauterinschwangerschaft am abdominalen Ende der Tuben. Ein im Infundibulum sitzendes Ei kann mehr oder weniger weit aus dem Tuben-

trichter in die Bauchhöhle hineinragen, so dass die Bezeichnung tubo-abdominale Schwangerschaft (Fig. 155) durchaus berechtigt erscheint, auch wenn die Eihüllen ausschliesslich von der Tubenschleimhaut geliefert werden. Eine Ausstossung des Eies in die Bauchhöhle bei lebender oder bereits abgestorbener Frucht (tubarer Abort) durch Contractionen der Tubenmuskulatur wird grade bei dieser Form ectoper Schwangerschaft am ehesten möglich sein. Von vornherein ganz ausserhalb der Tubenhöhle und doch in Tubengewebe eingebettet sind diejenigen Eier, welche sich auf der Fimbria ovarica festheften. Eine solche Schwangerschaft wird zunächst den Eindruck einer abdominalen machen und der Beweis einer anderen Entstehung wird nicht leicht zu führen sein, denn es gehört schon eine ausgiebige Untersuchung des Sackes dazu um, wie es in einem Falle von Zweifel gelang, das Cylinderepithel der Plica infundibulo-ovarica aufzufinden. In dem erwähnten Falle war der Eisack zum Theil intraligamentär gelagert.

Eine zweite Unterart der infundibularen Tubenschwangerschaft bildet die Graviditas tuboovarica. Sie kann entstehen, wenn die Tube so mit dem Eierstock verbunden ist, dass ihre Fimbrien das Ovarium umfassen und dieses mit einem Theil seiner Oberfläche in die Tubenöffnung hineinsieht (Ovarialtube, S. 529), oder wenn in der früher (S. 544) geschilderten Weise eine Tuboovarialcyste entstanden ist, in welche ein reifer Graaf'scher Follikel sich entleert. Der entstehende Fruchtsack wird zum Theil von der Tube, zum kleinen Theil von dem Ovarium gebildet, die Placenta sitzt am Ovarium oder an der Tube, nur selten ist das Ei eine Strecke weit in die Tube hineingeschafft worden.

Reine ovariale Schwangerschaften sind ebenso selten wie die eben erwähnte Mischform. Man wird sie nur da annehmen dürfen, wo das Verhalten der Tube jede Möglichkeit ihrer Betheiligung ausschliesst und wo das Ligamentum ovarii unmittelbar in den Fruchtsack übergeht, in dessen Wand sich die Bestandtheile des Eierstocks, Follikel und Reste alter Corpora lutea auffinden lassen müssen. Das Ei bleibt bei dieser Schwangerschaft im Graaf'schen Follikel liegen, der sich entweder, was als das häufigere angegeben wird, wieder schliesst, so dass das Ei ganz im Ovarium gelegen ist (Gravid. ovarica follicularis), oder offen bleibt, so dass ein grosser Theil des Eies in die Bauchhöhle hineinragt (ovario-abdominale Gravidität). Im ersten Falle wird durch die wachsende ovariale Eiblase das Peritoneum der Ligamente immer mehr über die Blase herangezogen werden, so dass diese schliesslich der Tube und dem Uterus dicht anliegt.

Die letzte Gruppe wird von den abdominalen Schwangerschaften gebildet. Früher häufiger angenommen wird eine primäre Abdominalschwangerschaft jetzt von Manchen gar nicht mehr anerkannt. Es mag zugegeben werden, dass man oft nicht kritisch genug vorgegangen ist und dass man im allgemeinen nur dann eine abdominale Schwangerschaft annehmen darf, wenn nachzuweisen ist, dass es keine tubare sein kann, aber es geht m. E. über das Ziel hinaus, wenn man

selbst die Möglichkeit einer Anheftung des Ovulum an das Peritoneum leugnet. Wenn dieses auch keine Falten hat wie die Uterus- oder Tubenschleimhaut, so fehlen ihm die Ecken und Winkel, in denen ein Eichen Schutz findet um so weniger, als in der Regel abnorme Verwachsungen und allerhand Pseudomembranen vorhanden sind. Das Peritonealepithel ist aber sehr wohl imstande Aehnliches zu leisten, wie die Epithelien der Schleimhäute.

Allgemein anerkannt sind die sog. secundären Bauchhöhlenschwangerschaften (Fig. 156), bei welchen nach Platzen des Fruchtsackes entweder das ganze Ei oder auch nur, wenn zugleich die Eihäute zerrissen sind, die Frucht in die Bauchhöhle ausgetreten sind. Wenn die Placenta sitzen blieb, kann die Frucht sich weiter bis zur Reife entwickeln. Sowohl aus einer tubaren wie aus einer ovarialen Schwangerschaft kann die secundäre abdominale hervorgehen.

Das Verhalten des Eies zu den übrigen Organen der Bauchhöhle kann ein sehr verschiedenes sein. Küstner unterscheidet vier verschiedene Arten: bei der ersten bildet das Ei einen völlig gegen die Bauchorgane abgeschlossenen Sack, dessen Hülle nach Art einer Decidua reflexa aus einer Wucherung des Bauchfellbindegewebes hervorgegangen ist; die Placenta sitzt dabei entweder an demjenigen Stück Peritoneum, von welchem der Sack ausgeht, oder irgendwo an dem Sack selbst. Bei der zweiten Art fehlt die eigene Wand und das Ei liegt nur in einer durch die miteinander verwachsenen Eingeweide (Darmschlingen, Netz) abgeschlossenen Höhle; bei der dritten Form ist dieser Abschluss ein unvollständiger, so dass die Eihäute zum Theil frei in der Bauchhöhle liegen und bei der vierten endlich ragt das ganze Ei frei in die Bauchhöhle hinein.

Das Auseinandergehen der Anschauungen in Bezug auf das Vorkommen der angeführten verschiedenen Arten von ectoper Schwangerschaft ist zum Theil dadurch bedingt, dass eine sichere Diagnose in Betreff des ersten Ansiedelungsortes des Ovulum in den nicht ganz eindeutigen Fällen nur bei ganz jungen Eiern zu gewinnen ist und dass die Entscheidung besonders dann, wenn entzündliche infectiöse Prozesse aufgetreten sind, oft äusserst schwierig ist. Es muss indess bemerkt werden, dass es zwar theoretisch von grossem Interesse ist, die erste Ansatzstelle des Eichens festzustellen, dass aber praktisch der Sitz der Placenta und die Lagerung des Eisackes im ganzen von viel grösserer Bedeutung ist und dass man sich demnach auch nicht scheuen sollte, die Bezeichnungen danach zu wählen. Ein von einer Fimbria ausgegangener Eisack ist ja gewiss, so weit die erste Anlage in Betracht kommt, ein tubarer, aber in Bezug auf weitere Entwicklung, Lagerung, Ausgang, kommt ihm doch wesentlich die Bedeutung eines abdominalen zu.

Eine für die pathologische Anatomie wichtige und interessante Frage ist die nach der Bildung mütterlicher Eihäute und der Placenta. Erst in neuerer Zeit ist genügend frisches Material zur Untersuchung gelangt, um eine einigermassen zufrieden stellende Antwort zu ermög-

lichen. Der Häufigkeit des Vorkommens entsprechend sind wir am besten über die Verhältnisse bei der Tubenschwangerschaft unterrichtet.

Eine Decidua reflexa ist nicht bei allen Tubenschwangerschaften gefunden worden, vielmehr muss man annehmen, dass häufig das Eichen von der ganzen Tubenwand eng umschlossen wird, deren Schleimhaut in der ganzen Peripherie sich in Decidua vera umwandelt. Es liegen indessen mehrere neuere Beobachtungen vor, welche beweisen, dass auch eine vollständige Reflexa gebildet werden kann, die allerdings niemals die Mächtigkeit der uterinen zu erreichen scheint. Bei tuboabdominaler Schwangerschaft kann der in die Bauchhöhle hineinragende Theil des Eies ganz von der Tubenreflexa bedeckt sein. Bei der Ovarialschwangerschaft tritt in der Regel die Wandung des Graafschen Follikels an die Stelle der Reflexa, während bei der abdominalen eine das Ei umwachsende Wucherung seitens der Serosa entsteht. Man hat dabei meistens an eine Wucherung der subepithelialen Schichten gedacht, während nach Walker es sich um eine Bindegewebsneubildung auf der Serosa handelt, ähnlich der bei Pachymeningitis interna vorkommenden. Diesen Verhältnissen entsprechend fand Walker den Eisack nur wenig fest der Serosa anhaftend. Seine Dicke kann mehrere Millimeter betragen.

In Rücksicht auf die Bildung einer Decidua vera unterscheidet sich die Tube dadurch wesentlich von dem Uterus, dass bei ihr nicht die gesammte Schleimhaut in Wucherung geräth, sondern nur derjenige Theil, an welchem das Ei sich entwickelt. Die Muskulatur verhält sich anders, denn sie zeigt zunächst eine über die ganze Tube sich erstreckende Hypertrophie, aber bei der Schleimhaut können die ausserhalb des Eigebietes liegenden Theile ganz unverändert sein, auch sind bei endogener Schwangerschaft zu beiden Seiten des Fruchtsackes noch flimmernde Epithelien gefunden worden. Es sind allerdings mehrmals polypöse Schleimhautwucherungen sowohl an der uterinen wie an der abdominalen Seite neben dem Ei in der schwangeren Tube gesehen worden, welche als Resultate proliferativer Vorgänge in Folge der Tubarschwangerschaft um so mehr aufgefasst werden können, als sie zum Theil deciduaähnliche Zellen enthielten, doch fehlt es nicht an Stimmen, welche diese Polypen für ältere Bildungen und mehr für die Ursache als für die Folge der Extrauterinschwangerschaft erklären.

Da wo Decidua entsteht zeigen sich unter dem Epithel dieselben grossen runden, ovalen oder spindelförmigen Zellen wie bei der uterinen Decidua, nur liegen dieselben nicht in Schichten getrennt wie bei jener, oder wenn dies doch der Fall ist, so ist die Reihenfolge der Schichten eine andere. Das Epithel verliert seine Flimmerhaare, die Zellen werden niedriger, polygonal, cubisch oder fast platt, die Zellgrenzen werden undeutlich, so dass eine mehr gleichmässige Protoplasmaschicht mit eingestreuten Kernen entsteht. Dabei ist eine lebhafte Wucherung des Epithelstratums vorhanden.

Die Bildung der Placenta wird begünstigt durch die starke netzförmige Entwicklung der Falten der Tubenschleimhaut, auf welche schon Rokitansky aufmerksam gemacht hat. Die Zotten des Cho-

rion legen sich nicht nur an den Faltenhöhen, sondern auch an den Seitenflächen an, die Decidua, in welcher hier eine besonders mächtige Gefässentwicklung und Gefässerweiterung stattfindet, umwuchert die Zottenköpfe, insbesondere geht nach Grenser das veränderte Epithel auf die Zotten über und bekleidet einen grossen Theil derselben mit einer zweiten Epithellage, welche das dem Chorion angehörige Epithel überdeckt und eine wohlcharakterisirte zweite Schicht bildet. Die Epithelschicht zeigt mächtige Wucherungserscheinungen, es bilden sich Riesenzellen, von denen ein Theil sich an der Oberfläche der Chorionzotten ausbreitet, während ein anderer frei bleibt und früher oder später degenerirt oder zu Grunde geht. Aus dieser Degeneration scheinen vorzugsweise die scholligen, fädigen oder homogenen Massen hervorzugehen, welche in mehreren Beobachtungen stellenweise den Zwischenraum zwischen den Chorionzotten ausfüllten und in Verbindung mit dem hier necrotisch gewordenen Epithel oder Zottengewebe selbst infarctartige „necrotische Knoten“ (Klein) bildeten. Ein Eindringen der Chorionzotten in das Tubengewebe, insbesondere in die Lichtung von Blutgefässen, wird von den meisten Untersuchern nicht angenommen, doch fand Leopold bei einer interstitiellen Tubengravidität grössere Zotten nicht nur zwischen den Muskeln, sondern auch innerhalb der Uterinvenen, deren Wand sie durchbrochen hatten, und Abel behauptet, dass die Chorionzotten auch bei Tubargravidität in die stark erweiterten mütterlichen Capillaren eindringen, indem sie deren Endothel vor sich herschieben. Damit wäre eine völlige Analogie dieser ectopen Placentarbildung mit der normalen hergestellt und ich möchte nur statt der Annahme Abel's, dass die Chorionzotten von einer 3fachen Zellenlage bedeckt seien, von denen die oberste dem mütterlichen Gefässendothel entspreche, die beiden anderen fötalen (ectodermalen) Ursprungs seien, die andere substituiren, dass nur die den Zotten unmittelbar aufsitzende Schicht von dem Fötus stammt, die mittlere aber aus dem Tubenepithel hervorgegangen ist (vergl. S. 600). Die Form der Tuben-Placenta ist meistens eine membranöse.

An der Beckenserosa kommen ausgedehnte deciduaartige Wucherungen vor, sowohl an dem Peritonealepithel wie an dem Bindegewebe. In weiter Erstreckung von dem Eisack fand Walker unter einer Fibrinschicht eine starke Vergrösserung, Wucherung und Schichtung der Epithelien, sowie eine Umwandlung von Bindegewebszellen in Deciduazellen, welche mit Vorliebe gruppenweise angeordnet waren und nichts mit Gefässen zu thun hatten, deren Endothelien allerdings auch verdickt waren. Wenn auch vielleicht bei manchen Tubarschwangerschaften am Peritoneum der Tube und ihrer Nachbarschaft ähnliche Veränderungen auftreten (Dobbert, Zweifel), so darf man sie doch wohl hauptsächlich dann erwarten, wenn ein Ei in der Bauchhöhle sich entwickelt.

An der Placentarstelle, die sowohl an der Serosa, wie an dem aus ihr hervorgegangenen Fruchtsack liegen kann, sind weite spaltenförmige Gefässräume vorhanden, deren Endothel so vergrössert ist, dass es wie Drüsenepithel aussieht. Deciduales Gewebe fand sich erst in

einiger Entfernung vom Fruchtsack schon ausgebildet, wenig an der Placentarstelle. Die Zotten sollen nicht in das mütterliche Gewebe eindringen, sondern sich demselben nur anlegen. Ueber etwaige Beziehungen der Peritonealepithelien zu ihnen ist nichts Sicheres bekannt. Ebenso fehlen genauere Untersuchungen über die Eihaut- und Placentarverhältnisse bei den Ovarialgraviditäten.

Mit den Veränderungen an der Stelle der ectopen Eientwicklung sind die bemerkenswerthen Vorgänge noch nicht erschöpft, sondern neben den sonstigen allgemeinen Schwangerschaftsveränderungen stellen sich auch solche regelmässig am Uterus ein, indem seine Muskulatur hypertrophirt und seine Schleimhaut zu einer Decidua sich umwandelt, welche im wesentlichen die Eigenschaften der normalen besitzt (s. S. 409). Die Grösse des Uterus kann die des 3. und 4. Monats der normalen Schwangerschaft erreichen, die deciduale Schleimhaut kann eine Dicke von 1 cm besitzen. Der Cervicalkanal erweitert sich und wird in seinem untersten Theil für den Finger durchgängig. Die Decidua uterina wird ausgestossen, wenn die Frucht reif geworden oder wenn sie abgestorben ist.

Dies führt mich auf die Besprechung des Verlaufes und Ausganges der ectopen Schwangerschaften. Die Früchte können ausgetragen werden, ja noch etwas über den Zeitpunkt des normalen Schwangerschaftsendes hinaus lebendig bleiben. Dies kommt am leichtesten bei den abdominalen Schwangerschaften jeder Art vor, ist aber auch bei rein tubarer möglich, wenngleich hierbei zweifellos am häufigsten eine Ruptur im 2.—5. Monat eintritt. Bei intraligamentär entwickelter Tubenschwangerschaft kann ganz allmählich eine Verdünnung der unteren Wand und schliesslich ein vollständiger Schwund derselben eintreten, ohne dass die Entwicklung des Eies unterbrochen würde oder eine sonstige Störung einträte, aber in der Regel findet eine Zerreissung des Fruchtsackes mit erheblicher Blutung statt. Wenn ein Riss nicht die Placenta trifft, so kann das unverletzte Ei oder nach Zerreissung der Eihäute die Frucht allein durch den Riss hindurchtreten und trotz der Ortsveränderung sich weiter entwickeln, wenn aber die Placentarstelle reisst, so folgt eine so heftige Blutung nach, dass jedenfalls der Fötus, häufig aber auch die Mutter stirbt. Dem Riss des Fruchthalters kann der völlige Austritt des gesammten Eies folgen, der in seltenen Fällen am Orificium abdominale auch ohne Ruptur infolge von Contractionen der Tube erfolgen kann (Tubenabort); jedem Austritt des ganzen Eies muss nothwendig der Tod der Frucht folgen, da von einem Wiederanwachsen des lebenden Eies an einer anderen Stelle und einer Weiterentwicklung nicht wohl die Rede sein kann.

Je nach dem Sitz der Rissstelle und nach den etwa vorausgegangenen Veränderungen tritt das Blut in die freie Bauchhöhle oder in durch adhäsive Peritonitis gebildete abgesackte Höhlen ein oder es entleert sich in seltenen Fällen in das Bindegewebe des Lig. lat., hier ein extraperitoneales Hämatom bildend, während in den anderen Fällen eine intraperitoneale Haematocele retrouterina entsteht (s. S. 547).

Ausserdem findet man häufig Blutungen nicht nur hinter, in und auf der Placenta sondern auch zwischen den Eihäuten, wodurch die Wand des Fruchtsackes erheblich verdickt und an ihrer inneren Oberfläche unregelmässig buckelförmig vorgewölbt werden kann. Die Ursache der Ruptur sind mechanische Verhältnisse, Contractionen der Fruchtsackmuskulatur, plötzliche Zunahme des Druckes durch Anstrengung der Bauchpresse oder sonstige Einwirkungen, auch verstärkter Zug von Pseudoligamenten, welche dabei selbst einreissen und Quelle neuer Blutung werden können.

Das Schicksal der Föten ist, von dem aussergewöhnlichen Ereigniss einer Geburt durch die natürlichen Wege bei utero-interstitieller Gravidität, sowie von der operativen Entbindung abgesehen, ausnahmslos der Tod. Kommt die Schwangerschaft zum Ende, so entstehen Wehen, wodurch nicht nur die uterine Decidua, sondern auch die ectope Placenta (selbst bei Abdominalschwangerschaft) mehr oder weniger vollständig abgelöst wird, was den Tod der Frucht zur Folge haben muss, die aber möglicherweise auch, wenn es richtig ist, dass in einer vermehrten Kohlensäure-Anhäufung in dem Blut der Placenta, der Uterus- und Beckenvenen die Ursache für den normalen Eintritt der Wehen liegt, primär durch Kohlensäure-Intoxication zu Grunde gehen kann. Jedenfalls bieten extrauterin abgestorbene reife Früchte, wenn sie bald zur Untersuchung gelangen, ausgesprochene Zeichen des Erstickungstodes dar. In früherer Zeit ist es vor allem die Ruptur, welche meistens den Tod bedingt, doch kann derselbe durch Blutung in die Placenta und Ablösung derselben auch ohne Ruptur eintreten und ausnahmsweise kann diese dann später noch nachfolgen. Je nachdem der Tod in früherer oder späterer Zeit erfolgt, ist das weitere Schicksal der todten Frucht sehr verschieden. Ganz junge Embryonen, mögen sie frei in die Bauchhöhle gelangt oder noch von den Eihäuten umschlossen sein, werden vollständig resorbirt und zwar muss diese Resorption sehr rasch von statten gehen können, da wiederholt in Fällen, wo die Ruptur erst vor ganz kurzer Zeit stattgefunden hatte, doch vergeblich nach der Frucht gesucht worden ist. Es ist schwer, anzunehmen, dass sie dabei stets nur übersehen worden sei.

Bei älteren Föten ist dieser völlige Schwund nicht mehr möglich. Liegen sie noch im Ei, so wird zunächst das Fruchtwasser resorbirt, so dass sich die Eihäute fest an die Frucht anlegen, befinden sie sich frei in der Bauchhöhle, so werden sie, falls dies nicht schon vorher geschehen war, abgekapselt. Es ist sehr merkwürdig, dass ein Fötus lebend in die Bauchhöhle gelangen und, wenn auch nur in seltenen Fällen, weiter leben kann, ohne dass eine adhäsive Peritonitis entsteht. Es ist selbst beobachtet worden, dass die Haare eines solchen Fötus durch Reste der Eihäute hindurch und in das Netz, wo sie wie andere Fremdkörper von Riesenzellen umgeben wurden, hineingewachsen waren, ohne dass eine Abkapselung erfolgt war. Aber nach dem Tode bleibt sie nicht aus und es kann nun, falls keine weitere Complication eintritt, die Bildung eines Lithopädion (Fig. 156) vor sich gehen. Auch dabei gibt es Verschiedenheiten.

Manche Früchte, besonders solche, welche die Reife nahezu oder vollständig erreicht haben, bleiben auffällig gut erhalten. Zwar verlieren sie Flüssigkeit, trocknen ein, mumificiren bis zu einem gewissen Grade, aber doch kann man nicht nur nach Jahren, sondern nach Jahrzehnten die einzelnen Organe, die an gedörrtes Fleisch erinnernden Muskeln noch deutlich erkennen und mikroskopisch viele Drüsenzellen (Leber-, Nierenzellen) und insbesondere auch quergestreifte Muskelfasern noch so gut nachweisen, als wäre der Tod erst vor ein paar

Fig. 156.

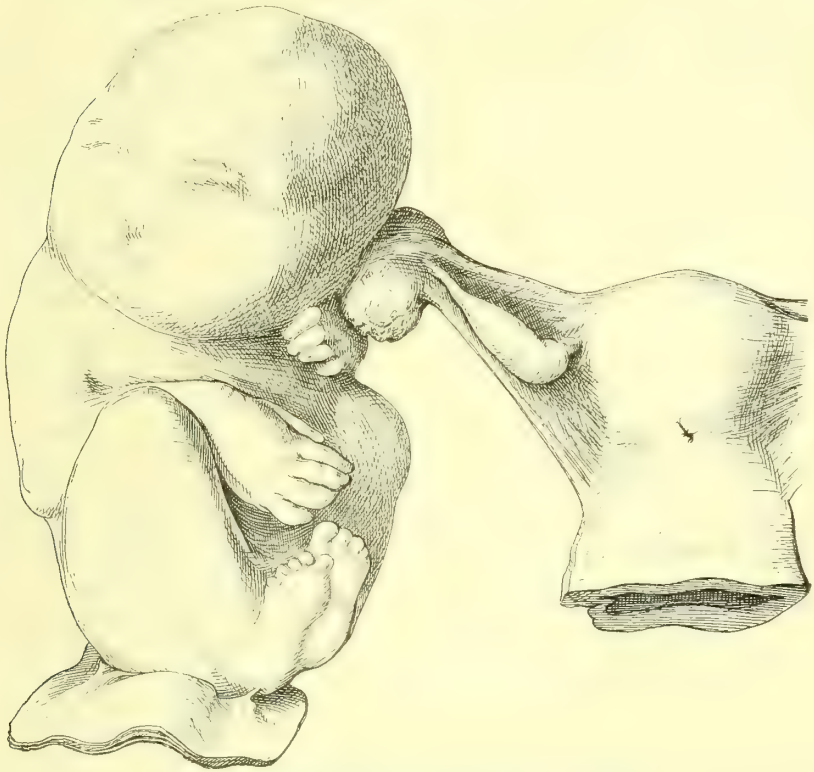

Lithopaedion (Lithokelyphos), $^1/_2$ nät. Gr. des Spir.-Präp.
Die linke Tube verliert sich in einen wulstigen Körper (Placentarrest?), welcher an der linken hinteren Kopfseite und der damit verwachsenen Handgelenksgegend festsitzt. An den unteren Extremitäten sitzt ein Stück Bauchwand an.

Tagen eingetreten. Selbst Ganglienzellen sind noch wohl erkennbar, wenn auch das Gehirn im Ganzen zu einem an Cholestearin reichen Brei umgewandelt ist. Auch das Blut bildet einen (braunen) Brei, in dem noch Schatten von Blutkörperchen neben Margarinnadeln erkennbar sind, die in grosser Menge mit Cholestearin gemengt auch überall da vorkommen, wo Fett vorhanden war. Der Blutfarbstoff ist diffundirt, aber wie bei der Kirrhonose macerirter uteriner Früchte (Bd. I., S. 31) in Form von Haematoidinkrystallen allüberall wieder ausgefallen. Die Eihäute sind in mehr oder weniger grosser Ausdehnung verkalkt, theil-

weise sogar wirklich verknöchert und entweder noch von der Haut getrennt oder mit derselben verwachsen. Im letzten Fall pflegt dann auch die Haut selbst mit Kalksalzen incrustirt zu sein; um auch im Namen diese Verschiedenheit zum Ausdruck zu bringen, hat Küchenmeister die erste Form, bei der nur Eihäute versteinert sind, Lithokelyphos*), die zweite, bei der Eihäute und ein Theil des Kindes verkalkt sind, Lithokelyphopaedion genannt. Als eigentliches Lithopaedion bezeichnet Küchenmeister Föten, welche nach ergiebiger Berstung der Hüllen in die Bauchhöhle getrieben wurden. „Das Smegma verkreidet und immer dichtere Lagen Kalkmassen überziehen den Fötus, ihn zusammendrückend und mumificirend.“ „Die Eihäute können fehlen oder sind eng um den Fötus geschlagen.“ „Verwachsungen der Eihäute und des Fötus finden nicht statt.“

Die Befunde von in irgend einer Form versteinerten Früchten 40, 50 und mehr (bis 57) Jahre nach eingetretenem Tode der Frucht geben den Beweis, dass dieselben relativ unschädlich sind, auch ist es dementsprechend wiederholt vorgekommen, dass solche Frauen wieder schwanger wurden und sogar regelrecht geboren haben. Aber doch ist immer ein Locus minoris resistentiae vorhanden und auch eine in Verkreidung begriffene Frucht kann nach Jahren und Jahrzehnten noch der Vereiterung und Verjauchung anheimfallen, nicht, weil sie Eiterung anregte, oder spontan faulte, sondern weil Eiter- oder Fäulnissbakterien in sie gerathen sind und in ihr einen guten Entwicklungsboden gefunden haben (locale Disposition).

Eine solche Vereiterung und Verjauchung tritt oft schon bald nach dem Absterben der Frucht ein und führt zu einem mehr oder weniger vollständigen Zerfall des Fötus. War dieser vollkommen abgesackt, so kann der Zersetzungsprozess zunächst ganz abgeschlossen im Innern des Sackes sich abspielen, aber bald pflegt sich die Eiterung durch die Wand in die Nachbarschaft zu verbreiten, wie es bei den nicht abgeschlossenen Früchten von vornherein der Fall ist. Wenn nicht eine allgemeine eitrige Peritonitis oder eine septische oder putride Allgemeininfection den Tod der Frau rasch herbeiführt, so kann eine Perforation der Eiter- oder Jauchehöhle in ein Nachbarorgan oder nach aussen hin zustande kommen. Am häufigsten findet der Durchbruch in den Dickdarm bezw. den Mastdarm statt, doch sind auch Perforationen an der vorderen Bauchwand, in die Vagina, die Harnblase oder in mehrere Hohlorgane zugleich beobachtet worden. Es wird aus der so gebildeten Oeffnung seltener der ganze Fötus oder ein grösserer Theil desselben auf einmal entleert, meist kommen nur einzelne Knochen mit dem Eiter heraus, so dass der Ausscheidungs- und Eiterungsvorgang sich über Monate ja Jahre hinziehen und durch chronische Sepsis und Entkräftung den Tod herbeiführen kann. Aber auch wenn das nicht geschieht ist die Heilung nicht eine nothwendige Folge der endlichen völligen Ausstossung der Frucht, da an den Per-

*) *Κέλυφος*, Eischale.

forationsstellen Fisteln zurückbleiben können. Selbst eine Magenfistel ist einmal als Folge einer Extrauterinschwangerschaft gesehen worden.

Ueber die Schicksale der extrauterinen Föten hat Leopold interessante Experimente angestellt. Brachte er sehr junge, aus dem Ei genommene Kaninchenembryonen in die Bauchhöhle von alten Kaninchen, so wurden sie so schnell resorbirt, dass schon nach 1—2 Tagen kaum Spuren davon aufzufinden waren; ältere wurden abgekapselt, aber auch allmählich bis auf die Knochen resorbirt. In beiden Fällen drangen Wanderzellen in grosser Zahl in die Körper der Embryonen ein. Die Versuche, ganze Eiblasen zum Einheilen zu bringen misslangen, da die Thiere rasch an septischer Peritonitis zu Grunde gingen.

Ausser den Gefahren, welche die ectogene Entwicklung nach dem vorher Angeführten für das Leben der Frucht im Gefolge hat, zeigen sich auch noch andere Schädigungen, welche wohl hauptsächlich auf den Raummangel zurückzuführen sind, nämlich ein erheblich grösserer Procentsatz von Missbildungen, insbesondere Verbiegungen der Extremitätengelenke wie solche vorzugsweise durch Raummangel und Druck bewirkt werden. An den Eihäuten können ähnliche Störungen wie am uterinen Ei auftreten; so ist sowohl die Bildung einer Traubenmole wie das Vorhandensein von Hydramnion in der Literatur vermerkt.

Die Ursache der extrauterinen Haftung des befruchteten Eies kann eine verschiedene sein und muss thatsächlich in verschiedenen Fällen eine nicht übereinstimmende gewesen sein. Bei der inneren Ueberwanderung d. h. wenn ein richtig in den Uterus gelangtes Ei sich wieder aus demselben herausbegibt, in den uterinen Theil der anderen, nach dem Abdomen zu verschlossenen Tube, wie in dem Falle von Schultze, oder durch eine offengebliebene Kaiserschnittwunde, wie in der Beobachtung von Lecluyse, müssen andere Ursachen mitgewirkt haben, als wenn das Ei auf seinem regelmässigen Wege hängen blieb, und hier dürften auch wieder andere in Frage kommen als bei der äusseren Ueberwanderung, d. h. wenn ein aus dem Ovarium der einen Seite stammendes Ovulum durch die Tube der anderen Seite seinen Weg suchen muss. Ein Unicum stellt wohl Köberlé's Fall dar, dessen Patientin extrauterin schwanger werden musste, weil sie gar keinen Uterus mehr hatte, der ihr wegen Myom weggeschnitten worden war. Eine zurückgebliebene kleine Fistelöffnung an der Cervixnarbe hatte den Spermatozoen den Zugang zu dem reifen Ei ermöglicht. Für den grössten Theil der Extrauterinschwangerschaften ist zweifellos eine mangelhafte Weiterbewegung des Eies, die ja nur eine passive sein kann, als Ursache anzusehen. Diese kann in einem unüberwindlichen Hinderniss in der Tube, Knickung, vielleicht auch Verstopfung durch Polypen, Verwachsung, in erheblicher Erschwerung der Fortbewegung durch starke Windungen der Tube (mangelhafte Ausbildung, fötale Tube), in dem Hineingerathen in eine Sackgasse, in eine herniöse divertikelartige Ausstülpung gelegen sein oder in einer ungenügenden Leistungsfähigkeit der bewegenden Kräfte, als welche in erster Linie die gegen den Uterus gerichtete Flimmerbewegung der Tubenepithelien, dann aber auch die Contractionen der Tubenmuskulatur anzusehen sind. Eine absolute Minderung dieser Triebkräfte kann durch krankhafte Veränderungen,

Tubenkatarrh, produktive Myosalpingitis bedingt werden und es ist auch wiederholt in dem Tubenabschnitt neben einem Ei eiteriges Secret gefunden worden. Aber es ist auch eine relative Schwäche der Bewegungskräfte denkbar, nämlich dann, wenn das Ei ungewöhnlich schwer und gross ist. Das wird aber gerade dann der Fall sein können, wenn eine Ueberwanderung des befruchteten Eies stattfindet, wenn dieses also schon in ungewöhnlich fortgeschrittenem Entwicklungsstadium in die Tube hineingelangt. Eine Insufficienz der Eileitung wird dabei am leichtesten eintreten können, wenn gegenüber diesen erhöhten Anforderungen seitens des Eies die normalen bewegenden Kräfte auch noch durch pathologische Vorgänge absolut gemindert sind. Es könnte grade bei dem übergewanderten Ei freilich auch noch an eine andere Möglichkeit gedacht werden. Was veranlasst die Bildung der normalen Reflexa im Uterus? Doch wohl ein vom Ei, wenn es eine gewisse Grösse erreicht hat, ausgehender formativer Reiz. Sollte nicht dieser Reiz schon vor dem Uterus zu einer Fixirung des Eies führen können, wenn dasselbe einen sehr weiten Weg zurückzulegen hat und bereits in der Tube dasjenige Entwicklungsstadium erreicht hat, welches es unter normalen Verhältnissen erst im Uterus erfährt?

Aber nicht nur in der Tube, auch schon vorher müssen Störungen der Fortbewegung des Eies vorkommen können, wodurch es in dem Graaf'schen Follikel liegen bleiben oder statt in die Tube an eine andere Stelle der Beckenhöhle gelangen kann. Sehr auffällig und nicht erklärlich ist die grössere Häufigkeit einer linksseitigen Extrauterinschwangerschaft; für die Bedeutung pathologischer Veränderungen an den Leitungswegen spricht ganz im allgemeinen die Thatsache, dass ein grosser Theil der ectopen Schwangerschaften bei Primigraviden nach längerer steriler Ehe, bei Multiparen nach längerer Unterbrechung im Fortpflanzungsgeschäft und nachdem bei der letzten Entbindung krankhafte Störungen aufgetreten waren, zur Entstehung gelangen. Die Ursachen für extrauterine Entwicklung können gleichzeitig zwei Eier treffen, denn es ist mehrfach einseitige ectope Zwillingsschwangerschaft und doppelseitige Tubenschwangerschaft beobachtet worden, andererseits aber kann gleichzeitig eine uterine und eine extrauterine Schwangerschaft angelegt sein. Dieselbe Verschiedenheit zeigt sich auch gegenüber später befruchteten Eiern: es sind nach einer ectopen Schwangerschaft eine oder mehrere normale Schwangerschaften beobachtet worden, es sind aber auch wiederholte ectope Schwangerschaften bekannt geworden.

Bei dem hervorragend gynäkologisch-geburtshülflichen Interesse, welches der Extrauterinschwangerschaft zukommt, finden sich eingehende Erörterungen über dieselbe ausser in den Lehrbüchern der pathologischen Anatomie und Klobs Krankheiten der weibl. Sexualorg. (S. 519) auch in allen Lehrbüchern der Geburtshülfe, insbesondere in P. Müller's Hdb. d. Geb. II, 497, 1889 von Küstner, ausserdem in Billroth-Lücke's Hdb. d. Frauenkr. II, 799, 1886 von Bandl. Küstner hat l. c. S. 795 die Literatur zusammengestellt, ich berücksichtige hier daher hauptsächlich diejenige der letzten Jahre.

Hennig, D. Krkhtn. d. Eileiter u. d. Tubenschw. Stuttg. 1876; J. Veit, Die Eileiterschw. Stuttg. 1884, u. Verhdl. d. III. D. Gyn.-Congr. S. 158, 1889; Werth, Beitr. z. Anat. u. z. operat. Behdlg. d. Extraut.-Schw. Stuttg. 1887 (Zusammenstel-

lung und kritische Sichtung der Literatur), u. Arch. f. mikr. Anat. XVIII, 14, 1881; Wyder, Arch. f. Gyn. 28, S. 325, 1886, u. 41, S. 143, 1891; Olshausen, D. med. Woch. 1890, S. 145; Discussion in d. Berl. med. Ges.: Berl. klin. Woch. 1890, No. 8 u. 9; Küstner, St. Petersb. med. Woch. 1890, S. 383; Schauta, Beitr. z. Casuist. etc. d. Extraut. Prag 1891; Zweifel, Arch. f. Gyn. 41, S. 1, 1891, u. Klin. Gyn. S. 239, 1892; Raede, Ueb. Extrauteringrav. Diss. Berlin 1890; Laskine, Arch. gén. de méd. 1893, I, 52 (Uebersicht).

Cervixschwangerschaft: Rokitansky, Lehrb. III, S. 538, 1861; Rogowicz, Virchow-Hirsch's J.-Ber. 1886, II, 650 (vertheidigt ihr Vorkommen).

Uterusdivertikelschw.: Steele, Brit. med. Journ. 1882, II, 995.

Intramurale Schw. s. Bandl, l. c. S. 831.

Interstitielle Schw.: Poppel, Mon.-Schr. f. Gebk. 31, S. 858, 1868 (Grav. tubo-uterina); Klebs, Hdb. II, 906, 1876; Leopold, Arch. f. Gyn. XIII, 355, 1878; Simon, D. Gravid. tubo-uterina. Diss. Berlin 1885 (Literaturzusammenstellung; besondere Berücksichtigung der Fundusstellung); Felsenreich, Wien. med. Woch. 1891, No. 44, S. 1769; Braxton Hicks, Obst. Trans. IX, 57.

Tubarschwangerschaft: Chiari, Ztsch. f. Hlk. VIII, 127, 1887 (1 Fall von 9monatl. Fötus, ganz von Tube umschlossen); E. Fränkel, Arch. f. Gyn. XIV, 197, 1879 (zusammenfassende Arbeit, bes. Fälle von vollendeter Tubengravid. betr.); Schaeffer, Ztsch. f. Geb. u. Gyn. 17, S. 13, 1889; Orthmann, ebenda, XX, 143, 1890; Matlakowski, Arch. f. Gyn. 38, S. 367, 1890 (dazu hat Krysinski [S. 402] Beitr. z. Anat. d. Fruchtsacks geliefert); Soucellier, Z. Anat. d. Tubenschw. Diss. Würzburg 1890.

Intraligamentäre Schw.: B. Hart u. Carton, Edinb. med. Journ. 1887, 33, p. 332, u. Hart, ebenda, 35, p. 344, 1889 (Bildung d. Plac.); Schuchardt, Virch. Arch. 89, S. 133, 1882; Chiari, Prag. med. Woch. 1891, No. 40.

Infundibulo-abdominale Schw.: Zweifel, l. c.

Tubo-ovariale Schw.: Beaucamp, Ztsch. f. Geb. u. Gyn. X, 212, 1884; Vulliet, Arch. f. Gyn. XXII, 427, 1884; Wyder, l. c.; Paltauf, Arch. f. Gyn. XXX, 456, 1887 (in Cyste); Lihotzky, Wien. med. Presse 1891, No. 3 (Cyste).

Ovariale Schw.: Puech, Ann. de Gyn. X, 3, 1878, XI, 401, 1879; Patenko, Arch. f. Gyn. XIV, 156, 1879 (Untersuchung der Wand ovarialer Eisäcke mit Nachweis des Eierstocksgewebes); Leopold, ebenda, XIX, 210, 1882; Baur, Ein Fall von Ovarialschw. Diss. Tübingen 1888 (Literatur); Rumpf, IV. Gyn.-Congr. 1890, S. 222; Mouratoff, Ann. de Gyn. 1890, Febr.; Spiegelberg, Arch. f. Gyn. XIII, 73, 1878 (fand in der Wand eines Ovarialeies eine Dermoidcyste).

Abdominale Schw.: Walker, Virch. Arch. 107, S. 72, 1887; Treub, Ztsch. f. Geb. u. Gyn. XV, 384, 1888 (nicht sicher); Dobbert, Virch. Arch. 123, S. 103, 1891; Wyder, Arch. f. Gyn. 41, S. 175, 1891; Sutugin, Ztsch. f. Geb. u. Gyn. 24, S. 9, 1892; — secundäre: Cruveilhier, Atlas, Livr. 37, 1; Lecluyse, Bull. de l'acad. roy. de méd. de Belg. 1869; Bandl, Wien. med. Woch. 1874, S. 697; Jessop, London Obst. Trans. 18, p. 261; Olshausen, l. c.; — Einwachsen der kindlichen Haare in die Eihäute: Werth, Arch. f. Gyn. 18, S. 14, 1881 (hier war von der Mutter her junges Zellmaterial in die oberflächlichen Schichten des Fötus eingedrungen); Chiari, l. c. (Haare auch in das Netz der Mutter, Fötus ganz frei von Adhäsionen); Neumark, Ueb. tubaren Abort, Diss. Berlin 1891.

Reflexa bei Tubenschwangerschaft: Werth, l. c. S. 121; Lederer (J. Veit), Beitr. z. Anat. d. Tubarschwangerschaft, Diss. Berlin 1888; Frommel, D. Arch. f. klin. Med. 42, S. 91, 1887.

Decidua- und Placentabildung: Tube: Langhans, Arch. f. Gyn. IX, 341, 1876; Leopold, ebenda, X, 248, 1876, u. XIII, 360, 1878; Klein, Ztsch. f. Geb. u. Gyn. XX, 288, 1890 (das Ei kann sich excentrisch in einer Faltenbucht einnisten, entwickeln und so das Tubenlumen excentrisch dilatiren, einem Divertikel ähnlich. Die Tubenwand wird an dieser Stelle verdünnt und für die Ruptur prädisponirt); Abel, Arch. f. Gyn. 39, S. 393, 1891 (Literaturzusammenstellung); Gunsser, Pathol. Ctbl. 1891, S. 225; — Bauchhöhle: Walker, l. c.; Dobbert, l. c.

Ruptur d. Eisäcke: Jacoby, Ueb. Ruptur d. Fruchtsacks bei Extr. nach d. Tode des Fötus, Diss. Berlin 1890; — durch Zerrung von Pseudomembranen: Kaltenbach, Ztsch. f. Geb. u. Gyn. XVI, 368, 1889.

Lithopaedion: Küchenmeister, Arch. f. Gyn. XVII, 153, 1881; Wyder, l. c.; Hammer, Lithopaedion im Eileiter, Prag. med. Woch. 1888, No. 17; Oppel, Fall v. Lithop. Diss. München u. Münch. med. Woch. 1888 (Literatur); Elbing, Ein Lithop. im rudim. Horn eines Ut. bicorn. mit Schw. d. and. Horns complicirt, St. Petersb. med. Woch. 1890, S. 299; Schotte, Münch. med. Woch. 1890, No. 9 u. Diss. München 1890; das in Fig. 156 abgebildete Präparat der Göttinger Sammlung wurde von Hofr. Büchner in Gotha 1785 an Blumenbach geschickt, welcher darüber in den Gött. Anzeig. von 1786, S. 138 berichtet (bei Küchenmeister, l. c. No. 4, das Langensalzaer Lithopaedion). Die Mutter trug die abgestorbene Frucht 8 Jahre lang. Betreffs des Sitzes sagt Blumenbach: „Nur hatte sich hier glücklicher Weise ihre Verbindung mit der linken Fallopischen Röhre so deutlich erhalten, dass man sehr leicht sieht, wie es ein Conceptus tubarius gewesen, der nur nachher in die Bauchhöhle gerathen war.“ Die Frucht ist erst von mir durchsägt worden, wobei sich feststellen liess, dass sie zu den Lithokelyphopädien Küchenmeister's gehört, nicht, wie dieser annahm, zu den Kelyphopaedien. Die Erhaltung der inneren Organe, insbesondere der quergestreiften Muskeln war so gut wie in den von Virchow, Wagner u. A. beschriebenen Fällen, Kernfärbung konnte ich nicht mehr erzielen.

Vereiterung von älteren Lithopaedien: Benicke, Ztsch. f. Geb. u. Fr. 344, 1876; Küster, Berl. Beitr. z. Geb. u. Gyn. IV, Sitz.-Ber. 20, 1875.

Experimente über das Verhalten von Früchten in der Bauchhöhle: Leopold, Arch. f. Gyn. 18, S. 53, 1881.

Missbildungen der extrauter. Früchte: Mennen, Arb. path. Inst. München, 1886, S. 246.

Hydramnion bei Extraut.: Teuffel, Arch. f. Gyn. XXII, 57, 1884.

Hydatidenmole bei Extraut.: Klebs, Prag. med. Woch. 1876, No. 26; Otto, Ueber Tubenschwangerschaft, Diss. Greifswald 1871.

Aetiologie: Virchow, Ges. Abhandl. 1856; Olshausen, l. c.; Engström, Ztsch. f. Geb. u. Gyn. 24, S. 201, 1892.

Ueber den Mechanismus der äusseren Ueberwanderung des Eies hat Hasse, Ztsch. f. Geb. u. Gyn. 22, S. 406, 1891, interessante Angaben gemacht. Es bildet sich zwischen Ovarium und Tube eine von der Bauchhöhle abgeschlossene Tasche. Beide Taschen können oben hinten am Uterus zusammenstossen und so einen einzigen Raum bilden, in dem, wenn die Wimperbewegung einer Tube stärker ist, eine Ueberwanderung stattfinden kann. Unterbleibt die Bildung einer geschlossenen Eierstockstasche, so kann das Ei in der Bauchhöhle liegen bleiben und dort Abdominalschwangerschaft veranlassen.

Das Vorkommen einer inneren Ueberwanderung wird von Veit (Ctbl. f. Gyn. 1892, S. 530) wieder lebhaft bestritten.

Doppelseitige Tubenschw.: Siegenbeck van Heukelom, Nederl. Tijdschr. 1885, No. 36, ref. Gyn. Ctbl. 1887, S. 44 (nicht ganz klarer Fall).

Extraut. Zwillingsschw.: Strecker, Berl. klin. Woch. 1892, No. 13, S. 314; Schröder, Geburtsh. S. 464, 1891 (Abbildung); Fenger, Boston Journ. 1891, No. 22 (tubare Zwillingsschw.).

Extrauterinschw. neben norm. uter. Grav.: Caraman, Ctbl. f. Gyn. 1883, S. 47; Herzfeld, Wien. med. Presse 1891, No. 15; Gutzwiller, Arch. f. Gyn. 43, S. 223, 1893 (Liter.).

Wiederholte Tubenschw.: Olshausen, l. c.; Frommel, D. med. Woch. 1890, S. 494.

8. Mamma.

Die Mamma theilt mit den übrigen Geschlechtsorganen die Eigenthümlichkeit, dass sie gleichmässig bei beiden Geschlechtern angelegt wird, aber nur in dem einen zur vollen Entwicklung gelangt, unterscheidet sich aber von allen anderen dadurch, dass sie auch beim Manne einen relativ hohen Grad der Entwicklung erreicht und dass die

Geschlechtsverschiedenheit noch nicht intrauterin, sondern sogar erst zur Pubertätszeit hervortritt.

Sie entwickelt sich durch Sprossung aus der Epidermis, ist beim Neugeborenen noch ganz klein und besteht wesentlich aus einer Anzahl (10—15) von Gängen, welche von der Mündung an der Warze radienförmig ausstrahlen und mit kolbiger Anschwellung enden. Sie sind von Cylinderepithelien ausgekleidet. Nach Th. Kölliker erfahren diese Milchgänge in den ersten Wochen nach der Geburt eine Erweiterung, die so beträchtlich werden kann, dass der Drüsenkörper einen cavernösen Bau darbietet. Statt der Cylinderepithelien sitzen an den erweiterten Gängen nur dünne, plattgedrückte oder häufiger geschichtete rundliche Epithelien. Die Höhlen enthalten eine aus Epithelzellen und krümeliger, körniger Masse bestehenden gelblichen Inhalt, der sich ausdrücken lässt (sogen. Hexenmilch). Höhere Grade und längere Dauer dieser Veränderungen sieht Kölliker als pathologisch an und meint, dass darin die Grundlage späterer mangelhafter Entwicklung der Mamma zu suchen sei.

Bis zur Pubertät wachsen die Drüsenschläuche, aber bilden nur spärliche Seitensprossen; diese entstehen erst während der Pubertätszeit, wobei sich zugleich auch Endbeeren bilden, so dass nun erst der acinöse Drüsenbau deutlicher hervortritt. Beim Manne ist dieser Neubildungsprocess beschränkt, das ganze Organ überschreitet nicht den Umfang von 4—5 cm, während bei weiblichen Individuen sich förmliche Drüsenläppchen bilden, die als stecknadelkopfgrosse Körnchen in eine grosse Menge von derbem Bindegewebe eingelagert sind, welches selbst wieder besonders in der Peripherie Fettträubchen enthält und in das reichlich vorhandene circumglanduläre Fettgewebe einstrahlt. Die Drüsengänge sind von einer besonders derben, fast hyalinen Bindegewebsschicht umhüllt und bergen einen Besatz von Cylinderzellen, während in den Läppchen kleinere unregelmässig gestaltete Drüsenzellen vorhanden sind, die als solide Massen von einer Membrana propria umschlossen werden.

Wenngleich sowohl beim männlichen wie beim weiblichen Geschlecht aus der wachsenden Drüse in der Pubertätszeit gelegentlich ein milchähnliches Secret gewonnen werden kann, so ist doch auch die jungfräuliche Drüse nur eine Drüsenanlage, aus der erst während der Gravidität die functionstüchtige Drüse wird, indem immer neue Gangsprossen und neue Endbläschen, immer neue Acini entstehen, die nun auch ein deutliches Lumen erhalten. Die Membrana propria besteht aus subepithelialen platten Zellen, welche an den Endbeeren sternförmig, an den Gängen aber vorzugsweise spindelförmig sind und hier eine der Längsaxe parallele Anordnung zeigen. Auf die Zellen folgt eine feine homogene Grenzhaut und dann ein zellen- und gefässreiches Fasergewebe, welches besonders an den Gängen als Adventitia von dem interstitiellen Bindegewebe unterschieden werden kann. Auch das Zwischengewebe wird gefäss- und saftreicher, weicher, aber dasselbe betheiligt sich nicht in gleichem Maasse an der Wucherung, sondern nimmt im Gegentheil relativ ab. Mit dem Eintritt der Lactation im

Puerperium hat die Mamma den Höhepunkt ihrer Entwicklung erreicht und stellt nunmehr eine massige, körnige, acinöse Drüse dar, deren Läppchen dicht gedrängt neben einander liegen, deren Ausführungsgänge sich zu 12—15 Hauptstämmen sammeln, welche vor dem Eintritt in die Brustwarze spindelige Erweiterungen, die Sinus lactei, bilden und an der Spitze der ebenfalls gross gewordenen, an glatter Muskulatur reichen Mamilla ausmünden. Der platte Drüsenkörper im Ganzen hat nach Hennig eine dreieckige Gestalt mit einer inneren, äusseren unteren und einer äusseren oberen Ecke, von welchen besonders die letzte manchmal sehr weit, bis an den Rand des Pectoralis und gegen die Achselhöhle hin sich erstreckt.

Die Secretion geht in der Drüse nicht überall gleichmässig vor sich, sondern man sieht auf dem Durchschnitt nur einzelne Abschnitte durch das in den Drüsenräumen vorhandene Secret weisslich gesprenkelt. Das erste Secret hat ein gelbliches, eiterähnliches Aussehen und könnte besonders bei der anatomischen Untersuchung der Drüse, wenn es auf der Schnittfläche in grösserer Menge hervorquillt, leicht mit Eiter verwechselt werden. Dieses als Colostrum bezeichnete Secret ist mikroskopisch durch zahlreiche Fettkörnchenzellen und -Kugeln, die hier Colostrumkörperchen genannt werden, ausgezeichnet, welche in dem regelmässigen Secret der Milch fehlen, in der nur isolirte kleinere und grössere Fettkörnchen und -Tröpfchen, die Milchkügelchen, vorhanden sind. Man pflegte bisher anzunehmen, dass die Milchkügelchen aus dem Zerfall der Colostrumkörperchen entstünden, während diese neuerdings durch Czerny für pathologische Fettkörnchenzellen erklärt wurden, welche immer dann erschienen, wenn Milch nicht entleert wird. Thatsache ist, dass bei Wöchnerinnen, die nicht stillen, die Colostrumkörperchen zwar auch mit der Zunahme der Secretion an Zahl ab-, aber später bis zum Versiegen der Secretion wieder zunehmen.

Nachdem die Secretion zu Ende ist, tritt ein Collaps der drüsigen Bestandtheile, aber zunächst kein völliger Schwund ein, das Bindegewebe nimmt wieder relativ zu, bleibt aber schlaffer wie früher. An der katamenialen Involution der Geschlechtstheile nimmt auch die Brustdrüse theil, indem die Epithelien der Drüsenacini schwinden, die Träubchen collabiren und ebenfalls fast gänzlich schwinden, während die Gänge mit verkümmertem Epithel übrig bleiben und wieder wie beim Neugeborenen mit kolbigen Verdickungen enden. Auch cystische Erweiterungen der Gänge mit Anhäufung eines bräunlichen oder grünlichen, dünnflüssigeren oder schleimigen Secretes sind nicht seltene Befunde.

Die Brustdrüse ist sehr reich an Lymphgefässen, sowohl oberflächlichen, wie tiefen (interstitiellen). Die tiefen ziehen nach der Fascia pectoralis hin, wo sie sich flächenhaft ausbreiten und münden grösstentheils in die Achsellymphknoten. Ein kleiner Theil jedoch durchdringt die Brustwand in der Nähe des Sternum und steht mit den mediastinalen Lymphgefässen und -Knoten in Verbindung.

Langer, Denkschr. d. Wien. Acad. III, 1851; Th. Kölliker, Würzbg. Verhdl. XIV, 142, 1880; Rein, Entw. d. Brustdr. Arch. f. mikr. Anat. XX, 431, u. XXI, 678, 1882; Pflüger, Z. Morphologie d. Brustdr. bei Neugeb. u. Fr. Diss. München

1886; Czerny, Baginsky, Festschr. f. Henoch, 1890, S. 194. Wand der normalen Drüsenbläschen u. Ausführungsgänge: Langhans, Virch. Arch. 58, S. 132, 1873.

Die wichtigsten Erkrankungen der Brustdrüsen sind die Geschwülste, welche in keiner näheren Beziehung zu der Function zu stehen scheinen, wogegen acute entzündliche Veränderungen am häufigsten an der thätigen Drüse auftreten. Damit stimmt es überein, dass Geschwülste auch bei Männern vorkommen, Entzündungen dagegen nur sehr selten.

Klob, Path. Anat. d. w. S., S. 479, 1864; Billroth in Hdb. d. Frauenkr. III, 1, 1886, mit Literaturzusammenstellung.

Wochenbetterkrankungen: Kehrer in Müller's Hdb. d. Gebh. III, 450, 1891, mit Literatur.

Missbildungen.

Ein Mangel der Brustdrüse (Amazie) kommt doppelseitig nur bei Missgeburten, besonders solchen mit vorderen Spaltbildungen, vor, dagegen ist einseitiger Mangel und zwar häufiger auf der rechten Seite wenn auch sehr selten, sowohl als Theilerscheinung grösserer Defectbildung (Pectoralis, Rippen) wie für sich allein beobachtet worden. Zuweilen fand sich dabei auch Defect des Ovariums und in einem Falle trat die Missbildung sogar erblich auf. Häufiger sind Fälle ungenügender Entwicklung, welche entweder nur die Brustwarze oder auch die Drüse betreffen. Es treten diese Hypoplasien hauptsächlich dann zu Tage, wenn die Drüse in Thätigkeit treten sollte. Bei der Hypoplasie der Warze sind entweder die Verhältnisse im übrigen normal, nur die Grösse der vorspringenden Warze zu gering (Mikrothelie) oder die zu kleine Warze liegt zugleich in einer Vertiefung des Warzenhofes verborgen (Hohlwarze, Schlupfwarze, Mamilla circumvallata). Seltener ist die Hypoplasie der Drüse (Mikromazie), welche schon bei der Pubertät hervortreten kann, indem die Drüsen auf der kindlichen Entwicklungsstufe stehen bleiben (Mammae infantiles). Auch die Mikromazie kommt wie die Amazie rechts häufiger vor wie links. Hypoplasie der Warze macht das Saugen des Kindes unmöglich, Hypoplasie der Drüse hat Mangel der Milchsecretion im Gefolge.

Während die hypoplastischen Vorgänge im wesentlichen an den Drüsen weiblicher Individuen vorkommen, kann eine übermässige Bildung auch an männlichen Brustdrüsen gefunden werden. Nicht jede Hyperplasie beruht auf angeborener Anlage, aber es kann doch so sein wie in den Fällen von Pseudohermaphroditismus masculinus oder Hypoplasie der Genitalien überhaupt. Es gibt andere Fälle, bei welchen die Genitalien vollkommen gut entwickelt und functionsfähig sind, aber doch, seltener beide, meist die eine Brustdrüse eine weibliche Entwicklung erfährt und sogar secernirt. Diese Gynaecomastie tritt in der Pubertätszeit hervor. Nicht alle Gynaecomastien gehören zu den Missbildungen, sondern ein Theil muss der erworbenen Hypertrophie zugerechnet werden. Eine vorzeitige Entwicklung erfährt die Mamma bei denjenigen weiblichen Individuen, bei welchen überhaupt eine Frühreife eintritt.

Ein allgemeineres Interesse kann die Vermehrung der Zahl der

Brustwarzen (Polythelie) oder der Drüsen selbst (Polymastie) beanspruchen, welche beide doppelseitig oder einseitig (häufiger links) vorkommen. Die überzähligen Warzen sind bis zu 5 an einer Drüse beobachtet worden; sie sind in der Regel kleiner wie die normalen, oft höckerig oder gespalten. Sie sitzen entweder im Bereiche der normalen Areola oder ausserhalb derselben und sind von einem eigenen Hofe umgeben. Im letzten Fall können sie ausser Zusammenhang mit einer Drüse sein, aber auch mit einer accessorischen Drüse in Verbindung stehen. In der Regel handelt es sich bei der Polymastie (oder -Mazie) nur um eine oder wenige accessorische Drüsen, in einem Falle sind aber doch 10 Brustdrüsen gezählt worden. Die Nebendrüsen sitzen meistens nach unten und innen, seltener nach oben und aussen, gegen die Achselhöhle zu, von der Hauptdrüse. Sind mehrere vorhanden, so sind sie in der Regel symmetrisch angeordnet und zwar in 2 Reihen, welche nach abwärts von der normalen Drüse convergiren, nach aufwärts aber divergiren. Seltenere Fundorte sind die Achselhöhle, der Rücken, das Acromion, die Aussenseite des Oberschenkels. Die Angaben von dem Vorkommen accessorischer Brüste in der Inguinalgegend und am Bauche beruhen nach Leichtenstern auf einem Irrthum. Die Grösse der accessorischen Brustdrüsen bleibt hinter der der normalen zurück, im übrigen können sie regelmässig gebaut sein und gegebenen Falles sich regelmässig zur milchenden Drüse umwandeln. Sie besitzen meist je eine, selten mehrere Warzen, es kann aber eine Imperforation der Warze vorhanden sein. Von dieser Sorte von Polymastie, welche bei Männern so gut wie bei Weibern vorkommt, ist jene ganz verschieden, bei welcher ein warzenloser und der Ausführungsgänge entbehrender Drüsenkörper im vorderen Theile der Achselhöhle liegt. Hierbei handelt es sich offenbar nur um die Absprengung des früher (S. 650) schon erwähnten oberen äusseren Zipfels der normalen Drüse, während bei der anderen Form an atavistische Bildung gedacht werden kann. Direkte erbliche Uebertragung der Missbildung ist vorgekommen.

Die Gestalt der Drüse selbst ist manchen individuellen Verschiedenheiten unterworfen, welche aber besonders des reichlichen circumglandulären Fettgewebes wegen weniger deutlich hervortreten als Missstaltungen der Warzen, welche abgesehen von der schon erwähnten Mikrothelie in einer höckerigen Beschaffenheit der Oberfläche oder einer Spaltung beruhen können.

Maschat, Anomalies de la mamelle, Thèse de Paris 1883.

Amazie: Förster, Missbildungen, S. 105, 1865.

Angeborene Hypertrophie und Gynaecomastie: Wenzel Gruber, Mém. de l'acad. imp. de St. Petersbourg, VII. Sér., T. X, No. 10; Olphan, Thèse de Paris 1880, No. 159; Ahlfeld, Missb. S. 142, 1880; Wagner, Virch. Arch. 101, S. 385, 1885. S. auch bei Hypertrophie unter progress. Ernährungsstörungen.

Praemature Entwicklung: Kussmaul, Würzb. med. Ztsch. III, 321, 1862.

Polythelie und -mastie: Leichtenstern, Virch. Arch. 73, S. 222, 1878 (Literaturzusammenstellung); Godfrain, Essai sur les mamelles surnuméraires, Thèse de Paris 1877, No. 266; Martin, Histoire des monstres, Paris 1880, p. 247; Ahlfeld, Missb. S. 110, 1880; Schultze, Würzb. Sitzber. 1892, No. 6, tritt für die atavistische Auffassung ein; die seltenen Localisationen sprechen nicht dagegen, da

bei niederen Thieren Milchdrüsen in der Achsel- und Inguinalgegend, am Rücken und am Oberschenkel vorkommen; Neugebauer, Ctbl. f. Gyn. 1886, No. 45 (10 Drüsen); Pétrequin, Journ. de Toulouse 1845 (bei sämmtlichen Kindern eines Mannes, der rechts 2 Mammae hatte, war dieselbe Missbildung vorhanden).

Circulationsstörungen.

Wenn auch weniger wie die eigentlichen Geschlechtsorgane, so nimmt die Milchdrüse doch auch an der menstruellen Fluxion theil, schwillt etwas an, wird succulent. Diese menstruelle congestive Hyperämie kann sich bis zu Blutungen steigern, welche in das subcutane Gewebe, seltener in das interstitielle, am seltensten in das Lumen der drüsigen Theile hinein erfolgen. Im letzten Falle, der besonders bei Dysmenorrhö und Amenorrhö gelegentlich eintritt, ist ein Austritt des Blutes an der Brustwarze möglich (vicariirende Menstruation); sonst wird dasselbe in der Regel bis auf etwas Pigment vollständig resorbirt. Immerhin ist es nicht unmöglich, dass gelegentlich eine solche Blutung den Ausgangspunkt eines Abscesses abgäbe.

Auch durch Verletzungen können sowohl subcutane wie interstitielle Blutergüsse bewirkt werden. Es können dadurch derbe, Geschwulstknoten ähnliche Anschwellungen entstehen, die auf dem Durchschnitt entweder ein festeres gelbröthliches Gerinnsel oder einen chocoladenfarbenen Brei zeigen. Klob meint, es könnten vielleicht aus diesen Blutungen Cysten hervorgehen, doch muss berücksichtigt werden, dass in bestehende Cysten hinein auch hier wie an anderen Organen leicht Blutergüsse erfolgen (Blutcyste, Haematocystis). Nach Rokitansky können Blutungen bisweilen die Grundlage von Bindegewebsgeschwülsten abgeben, doch ist auch bei manchen andern Geschwülsten eine Beziehung zu Traumen nicht auszuschliessen; ich habe im unmittelbaren Anschluss an eine traumatische Blutung einen Gallertkrebs zur Entwicklung kommen sehen. An der milchenden Brustdrüse entstehen durch das Saugen an Warzen, welche mit Schrunden behaftet sind, geringe Oberflächenblutungen, grössere können aus ulcerirten Geschwülsten hervorgehen, die auch in ihrem Innern nicht selten hämorrhagische Partien, auch erweichte, besitzen.

Als einen ganz ungewöhnlichen Erfolg eines Traumas, welches den oberen Theil der Brust getroffen hatte, hat Image infolge einer Verengerung der Mammaria interna, also infolge einer Stauungshyperämie eine enorme Erweiterung der kleinen Venen der Mamma gesehen, welche schon für das blosse Auge eine cavernöse Beschaffenheit darbot.

Eine sehr sonderbare Circulationsstörung kann in der Brust von hysterischen Frauenzimmern auftreten in Gestalt von solitären oder multiplen, theilweise über Hühnerei grossen Knoten, welche bei der äusseren Untersuchung durchaus den Eindruck von Geschwülsten machen können, aber nichts anderes sind als umschriebene neuropathische Hyperämien mit Oedem (hysterisches oder blaues Oedem, Charcot).

Klob, l. c. S. 515; Rokitansky, Lehrb. III, 527; Image, Med. chir. Trans. XXX, 105, 1847. — Hyster. Oedem: Fowler, Med. Rec. 1890; Charcot, Intern. klin. Rundschau 1893, No. 20.

Entzündungen.

Es gibt Entzündungen an der Drüse selbst, an der Warze und dem Warzenhof sowie an dem umgebenden Bindegewebe und der Haut der Mamma. Die letzten weichen nicht von denjenigen der Haut überhaupt ab, es sei deshalb hier nur bemerkt, dass es hartnäckige Eczeme mit starker Krustenbildung hier gibt, sowie, dass bei hängenden Brüsten an der unteren Furche Excoriationen und selbst tiefer greifende Geschwüre sich entwickeln können.

Am Warzenhofe gehen Entzündungen von den Talgdrüsen (den sog. Montgomery'schen Drüsen) aus, die zu kleinen subcutanen Abscessen führen können (subareoläre Phlegmone). Erysipelatöse und phlegmonöse Entzündungen kommen gleichfalls an der Cutis und Subcutis der Mamma vor und können zur Bildung antemammärer Abscesse führen, welche ausserdem auch durch das Uebergreifen einer eiterigen Entzündung der Mamma selbst entstehen können. Auch die Entzündung des retromammären Bindegewebes kann diese Entstehung haben, häufiger geht sie von tieferen Nachbartheilen, cariösen Rippen, entzündeter Pleura aus oder wird durch das Fortkriechen einer Wundphlegmone aus der Umgebung erzeugt. Grade dabei hat die Entzündung nicht selten einen jauchigen Charakter. Es können sich zwischen Mamma und Pectoralis sehr grosse Abscesse bilden, auf denen, wenn sie geschlossen sind, die Drüse wie auf einem Luftkissen ruht. Die Mamma ist vorgedrängt, ihre Umgebung durch entzündliches Oedem stark verdickt. Diese retromammären Abscesse können nach aussen, seltener nach der Pleurahöhle perforiren, sie machen oft ausgedehnte Senkungen oder fistelartige Gänge mit Oeffnungen über der Brustdrüse. Die Göttinger Sammlung besitzt eine Milchdrüse, welche durch perimammäre Abscessbildung vollständig sequestrirt und abgestossen worden ist (dissecirende perimammäre Entzündung).

Entzündliche Veränderungen der Brustwarze (Thelitis) werden vorzugsweise bei säugenden Frauen gefunden. Durch die mechanische Wirkung des Saugens, durch die macerirende Wirkung der aussickernden Milch und der Mundhöhlenflüssigkeit des Kindes bilden sich Excoriationen, welche sich mit Borken bedecken, durch deren Zerklüftung Risse, Fissuren der unterliegenden Weichtheile entstehen. Allerhand Bakterien, besonders Staphylokokken, seltener auch Streptokokken, oder Soorpilze, wenn die kindliche Mundhöhle damit behaftet ist, siedeln sich an und bewirken tiefergreifende entzündliche Veränderungen. Die Fissuren kommen sowohl an der Spitze, besonders wenn diese zerklüftet ist, wie an der Seite und an der Basis der Mamilla vor, wo sie zu einer völligen horizontalen Abtrennung der Warze bis auf die Milchgänge Veranlassung geben können. Die tiefen Schrunden heilen unter Bildung von Granulationen, deren Wucherung gelegentlich das nöthige Maass überschreitet.

Eine Entzündung der eigentlichen Brustdrüse (Mastitis) kann zu allen Zeiten des Lebens vorkommen, entsteht aber vorzugsweise bei Puerperen. Sie ist viel häufiger bei Erst- als bei Mehrgebärenden,

bevorzugt etwas die rechte Drüse und tritt am häufigsten in der 2. bis 4. Woche nach dem Puerperium auf. Es handelt sich bei dieser puerperalen Mastitis um eine exsudative Entzündung, welche entweder zur einfachen Resolution gelangt oder zur Abscessbildung führt. Die Entzündung ist seltener über die ganze Drüse oder den grössten Theil derselben gleichmässig verbreitet (sog. diffuse Mastitis), meistens ist nur ein kleinerer oder grösserer Abschnitt, am häufigsten der untere und äussere ergriffen, oft auch tritt die Entzündung an mehreren Stellen nach einander auf. Bei dieser partiellen Mastitis bilden sich umschriebene harte Knoten, deren Durchschnitt nach Klob's Schilderung von Milch strotzt, während das Gewebe succulent und hyperämisch, zuweilen auch von punktförmigen Blutungen durchsetzt erscheint. Es ist nicht richtig, dies eine parenchymatöse Entzündung zu nennen, denn das spezifische Parenchym, die Drüsenepithelien, erleiden zwar auch Veränderungen und zwar degenerativer Art, die hauptsächlichen Störungen sitzen aber, mag die Entzündung entstanden sein wie sie wolle, im interstitiellen Gewebe. Hier ist Hyperämie, Exsudation von Flüssigkeit und Anhäufung von Exsudatzellen. Der Unterschied gegenüber der diffusen Mastitis besteht darin, dass bei dieser eine gleichmässige Veränderung des gesammten interacinösen Bindegewebes vorhanden ist, während bei jener die Zelleninfiltration nur um die Acini und Drüsengänge herum localisirt ist. Wenn schliesslich auch Exsudatzellen in die Drüsenlumina gelangen, so ist das doch nur eine secundäre Erscheinung. Geht die Entzündung von den Drüsengängen aus und kommt sehr frühzeitig Eiter in dieselben, so kann man von eiteriger Galaktophoritis sprechen.

Die Veränderungen können in diesem Stadium wieder rückgängig werden, es kommt aber in anderen Fällen zu einer eiterigen Einschmelzung des Gewebes. So bilden sich zunächst kleine Eiterhöhlen, die aber weiterhin zu grösseren Abscessen zusammenfliessen können. Das eigentliche Drüsenparenchym bleibt dabei länger erhalten, wodurch die Abscesse ein buchtiges, unregelmässiges Aussehen bekommen, indem an der Wand noch mehr oder weniger grosse Reste der Drüsenacini in die Abscesshöhle vorspringen. Die Ausbreitung der Abscesse geht nach verschiedenen Richtungen vor sich, es ist aber selten, dass sie nach innen zu, in die Pleurahöhle perforiren, das gewöhnliche ist die Perforation an der äusseren Haut. Da sie aber oft sehr tief in der Mamma verborgen liegen, so bilden sich nicht selten mehrere lange, gewundene Fistelgänge. Wenn durch einen Abscess ein grösserer Milchgang eröffnet wird, so dehnt der Eiter diesen zu einer cystischen Höhle aus, welche im Gegensatz zu dem Abscess mit seiner höckerigen zottigen Wand eine glatte Begrenzung besitzt. Perforirt ein solcher Abscess an der Haut, so kann sich hier Milch entleeren (Milchfistel).

Besonders dann, wenn gewundene Fisteln vorhanden sind, die der Entleerung des Eiters Schwierigkeiten machen, nimmt der Prozess einen chronischen Verlauf und es treten dann neben den exsudativen auch produktive Veränderungen mehr hervor, indem die Abscess- wie die Fistelwandungen eine schwielige Induration erfahren. Eine solche

kommt aber auch an nicht perforirten Abscessen vor, wodurch dann der Eiter sich eindicken, verfetten und verkalken kann.

Die Pathogenese dieser exsudativen puerperalen Mastitis kann eine verschiedene sein. Es kann jetzt nicht mehr zweifelhaft sein, dass Mikroorganismen die Erreger der Entzündung sind, die Verschiedenheit der Genese kann sich also nur beziehen auf eine Verschiedenheit der pathogenen Organismen oder eine Verschiedenheit der Wege, auf welchen sie in die Mamma gelangen. In erster Beziehung ist zweifellos, dass verschiedene Mikroorganismenarten zur Einwirkung gelangen können, doch scheinen beim Menschen immerhin nur eine geringere Anzahl, und zwar hauptsächlich Staphylokokken und Streptokokken von Bedeutung zu sein. In letzter Beziehung ergeben sich drei Möglichkeiten: Die Organismen gelangen durch die Ausführungsgänge in die Drüse hinein, wie es z. B. auch bei der Parotitis angenommen wird, oder sie verbreiten sich auf den so reichlich vorhandenen Lymphbahnen oder endlich sie werden vom Blute zugeführt. Bei der hämatogenen Infection muss ausser mit der gewöhnlichen Metastasenbildung auch mit der Möglichkeit gerechnet werden, dass pathogene Organismen in die Milch ausgeschieden, secernirt werden und somit erst von den Drüsenlumina aus zur Wirkung gelangen. Wie gross die Bedeutung des letzten Vorganges etwa sein mag, lässt sich bis jetzt noch gar nicht sagen, doch wird man besonders in denjenigen Fällen, wo keine oder nur geringe Veränderungen an der Warze vorhanden sind, diese Möglichkeit berücksichtigen müssen. Es ist freilich auch dabei eine Beziehung der Mastitis zu Warzenveränderungen nicht ausgeschlossen, da diese sehr wohl bereits geheilt sein können, wenn die Mastitis erst schwerere Symptome macht und das scheint doch aus allen Beobachtungen hervorzugehen, und auch das zeitliche Auftreten der Mastitis spricht dafür, dass diese von Schrunden der Warzen ihren Ausgang nehmen kann. Ob die Organismen hier in die eröffneten Lymphspalten gelangen oder ob sie in den Milchgängen sich verbreiten, das scheint zum Theil wenigstens von der Art der Bakterien abzuhängen; Streptokokken gehen in die Lymphgefässe und machen eine diffuse Entzündung, Staphylokokken dagegen werden in den Drüsengängen gefunden. Dass hier die Organismen entgegen der Strömungsrichtung des Secretes sich weiter verbreiten, hat ebensowenig Auffallendes wie die ascendirende Verbreitung einer Blasenentzündung nach den Nieren, handelt es sich doch auch bei der Milch um ein Secret, welches nicht dauernd ausfliesst, sondern immer längere Zeit stagnirt. Dagegen bedarf eine andere Thatsache einer näheren Betrachtung, nämlich die, dass schon in der Milch gesunder Frauen, wenigstens in der, welche in den grossen Milchgängen sich ansammelt, Mikroorganismen derselben Art, welche auch bei Mastitis vorkommen, Staphylokokkus albus, gefunden worden sind.

Hier bietet sich als Aushülfe die schon alte Beobachtung von der Bedeutung der Milchretention für die Entstehung der Mastitis. Niemand wird jetzt mehr annehmen wollen, dass Milchretention eine eiterige Entzündung mache, aber es dürfte nichts wesentliches gegen die

Annahme einzuwenden sein, dass dadurch günstige Verhältnisse für das Wachsthum vorhandener Mikroorganismen geliefert werden können. Da Schrundenbildung Ursache für ungenügende Entleerung der Milch werden kann und mit Ansiedelung von Mikroorganismen verbunden ist, so kann sie zugleich die Causa disponens und die Causa efficiens für die Mastitis liefern. Auch für die Entstehung einer Mastitis durch aus dem Blute ausgeschiedene Organismen könnte eine Milchstagnation von Bedeutung sein. Bei Thieren haben verschiedene Untersucher durch Einspritzen von Mikroorganismen in die Milchgänge künstlich Mastitis erzeugt.

Was über die Milchretention gesagt wurde, gilt auch für die Traumen, welche nicht nur bei Puerperen und Schwangeren, sondern auch an der ruhenden Drüse Entzündungen und selbst Abscessbildung hervorrufen können.

Von den Entzündungen, welche unabhängig von Schwangerschaft und Wochenbett auftreten, sind zwei Gruppen noch besonders hervorzuheben, diejenigen bei Neugeborenen (Mastitis neonatorum), welche nach Velpeau und Birkett namentlich durch ungeschicktes Auspressen der Hexenmilch entstehen, nach Kölliker aus den von ihm geschilderten Vorgängen (s. S. 649) hervorgehen können, und die in der Pubertätszeit sowohl bei männlichen, besonders gynäkomazischen, wie bei weiblichen Individuen (vielleicht im Anschluss an menstruelle Blutungen?) vorkommende Mastitis adolescentium. Beide führen selten zur Abscessbildung.

Das Auftreten produktiver Veränderungen ist schon bei der chronischen Abscessbildung erwähnt worden. Dieselben spielen dabei immerhin eine untergeordnete Rolle. Es gibt aber auch Entzündungen der Mamma, bei welchen die Neubildungen eine so überwiegende Rolle spielen, dass man im Gegensatz zu der exsudativen, im wesentlichen acut verlaufenden Mastitis eine productive, fibröse, chronische unterscheiden kann. Diese speziell als interstitielle Mastitis zu bezeichnen, hat keine Berechtigung, da auch der Eiter im interstitiellen Gewebe gebildet wird.

Auch von der produktiven Mastitis wird eine diffuse (totale) und circumsripte (partielle) Form unterschieden. Dieselbe ist besonders von Wernher unter dem Namen schmerzhafte Atrophie der Mamma, Cirrhosis mammae, beschrieben worden. Die erste Form ist sehr selten. Bei derselben entsteht unter Schmerzen und Entzündungserscheinungen eine Anschwellung der Brustdrüse, an die sich dann eine Verkleinerung durch narbenartige Schrumpfung des Bindegewebes anschliesst. Die Drüsenacini gehen bis auf wenige Reste zu Grunde, die ebenso wie die erhalten bleibenden Milchgänge eine cystische Erweiterung erfahren können. Wenn auch keine eigentliche Granularatrophie wie bei der Leber entsteht, so tritt doch die Schrumpfung nicht gleichmässig ein, sondern die Haut, häufig auch die Mamilla, wird unregelmässig eingezogen und so ist der Prozess doch wohl jenem bei der Granularatrophie der Leber verwandt. Andererseits ist aber auch die Aehnlichkeit mit gewissen Formen von Scirrhen (Cancer atrophicans) nicht

zu verkennen und man muss gegebenen Falles eine sehr sorgfältige Untersuchung vornehmen, auch das Verhalten der Achseldrüsen, die bei der chronischen Mastitis nicht dauernd vergrössert sind, berücksichtigen. Durch Vacatwucherung des Fettgewebes kann auch bei der entzündlichen Atrophie wie bei der krebsigen trotz der Schrumpfung der Drüse das Gesammtvolumen der Brust ein normales sein. Nicht so selten ist die partielle produktive Mastitis, welche meist multipel auftritt, so dass sich mehrere höckerige, sehr derbe rundliche Knoten bilden. Diese bestehen wesentlich aus derbem, faserigem Bindegewebe und werden gradezu als Fibrome bezeichnet. In früherem Stadium findet sich eine zellige Infiltration des interacinösen Gewebes mit fettiger Degeneration und Schwund der Acini, nach längerem Bestand ist nur noch wenig zelliges, hauptsächlich faseriges Gewebe zu sehen, in welchem die Reste der Acini oft zu kleinen, Colostrumkörperchen enthaltenden Cystchen umgewandelt sind, die durch Confluenz grössere Hohlräume bilden können. Auch aus den Milchgängen entstehen Retentionscysten, wenn ein Knoten eine Compression des Ganges bewirkt. Diese Cysten haben einen serösen oder auch einen milchigen, butterartigen Inhalt. Die Veränderungen kommen nicht selten in beiden Brustdrüsen vor. Trotz der ausgedehnten Degeneration der drüsigen Bestandtheile ist doch mehrfach Krebsentwicklung in solchen Brustdrüsen beobachtet worden (Mastitis carcinomatosa).

Wenngleich die productive Mastitis bei Jungfrauen wie bei Greisinnen vorkommt, so ist doch auch bei ihr der Anschluss an das Puerperium häufig. Nach König's Meinung sind besonders Frauen, welche nicht gestillt haben, betroffen. Selten ist sie bei Männern. Es gehen übrigens die Anschauungen der Beobachter grade über diese Form der cystischen Neubildungen in der Mamma sehr auseinander, ich muss daher bei den Geschwülsten noch einmal darauf zurückkommen.

Puerperale Mastitis: Klob, l. c. 511; Billroth, Ztsch. d. Ges. d. Aerzte in Wien, 1869, u. l. c.; Winkel, Path. u. Ther. d. Wochenb.; Schlösser, Z. vergl. path. Anat. u. Aet. d. Mastit. Ztsch. f. Thiermed. u. vergl. Pathol. IX, 260 u. Diss. München 1883; Küstner, Arch. f. Gyn. XXII, 291, 1884 (Bedeutung der Milchstauung); Bumm, ebenda, 24, S. 262, 1885, u. 27, S. 460, 1886, u. Slg. klin. Vortr. No. 282, 1886; Kitt, D. Ztsch. f. Thiermed. XII, 1886 (verschied. Formen d. Euterentzündung); Cohn, Ztsch. f. Geb. u. Gyn. XI, 432, 1885 (Streptokokken); Olshausen, D. med. Woch. 1888, No. 14; Berger, Pester med. chir. Pr. 1884, No. 21, u. 1888, No. 28 (der Soorpilz soll der Haupterreger der puerperalen Warzen- und Mammaerkrankungen sein); Kehrer, Hdb. d. Gebh. III, 466, 1889 (mit Literaturzusammenstellung); Deis, Ueb. Mast. parench., Diss. Heidelberg 1889; Cataliotti, De la galactophorite, Thèse de Paris 1889 (von Schrunden ausgehend, Staphyloc. pyog. aur. u. alb.); Budin, Bull. de l'acad. 1889; Duplay, Progr. méd. 1891, No. 46 (Eindringen der Organism. durch die Milchgänge); Peter, Z. Aetiol. u. Stat. d. Mastitis, Diss. Königsberg 1891; Nencki, Ueb. d. Stoffwechselproducte zweier Euterentzündung veranlassender Microben (Bac. Guillebeau u. Streptoc. mastit. sporad.), Ldw. Jahrb. d. Schweiz, V, 69, 1891; Cohn u. Neumann, Ueb. d. Keimgehalt d. Frauenmilch, Virch. Arch. 126, S. 391, 1891 (Staphyloc. pyog. alb.).

Experimentelle Untersuchungen: Bollinger, Kitt, l. c.; Kuschelewsky, Virch.-Hirsch J.-B. 1867, II, 626.

Mastit. bei Neugebor.: Opitz, Beitr. z. Geb. u. Gyn. Festschr. 1881, S. 195; Th. Kölliker, Würzb. Verhdl. XIV, 142, 1880.

Nichtpuerper. Mast.: Kleinwächter, Ctbl. f. Gyn. 1877; Laurent, De la mammite des adolescents et des adultes, Gaz. méd. de Paris 1889, No. 28.

Schrumpfende Mastitis: Wernher, Ztsch. f. rat. Med. V, 29, 1854; Virchow, Onkol. I, 328, 1863; König, Lehrb. d. Chir. II, u. Ctbl. f. Chir. 1893, No. 3 (meint, dass auch die Malad. Kystique von Réclus hierher gehöre; s. Geschwülste); — beim Manne: Anderson, Trans. path. Soc. 1892, Dec.

Pacinotti, Archivio med. XII, No. 21, 1888, fand bei Entzündung der Mamma sowie bei Krebs und Sarcom die Pacini'schen Körperchen des Warzenhofs erkrankt, sobald Schmerzhaftigkeit vorhanden war. Die Erkrankung bestand in Rundzelleninfiltration der Lamellen oder narbiger Schrumpfung.

Infectiöse Granulome.

Dass an der Haut der Mamma secundär-syphilitische Veränderungen vorkommen können, bedarf keiner weiteren Ausführung, dagegen ist hervorzuheben, dass die Warze der Sitz des Primäraffects, der Schankersclerose werden kann. Dieselbe zeigt die gewöhnlichen Eigenschaften, insbesondere auch den indurirten Grund und bildet ein Geschwür, das über die Warze auf den Hof, ja noch weiter auf die umgebende Haut übergreifen und schliesslich die ganze Mamilla zerstören kann. Es gesellen sich dazu indolente Bubonen in der Achselhöhle, die noch lange zu bleiben pflegen, auch nachdem die Sclerose zu einer kupferfarbenen Narbe sich umgewandelt hat.

Die Infection wird seltener durch einen Erwachsenen bewirkt, meistens entsteht dieselbe durch Saugen eines congenital-syphilitischen Kindes, wobei die so häufigen Erosionen und Schrunden von selbst gegebene Eingangspforten darstellen.

In der eigentlichen Brustdrüse kommen syphilitische Granulome, Gummata, nur selten vor, aber es sind solche nicht nur von der weiblichen sondern sogar von einer männlichen Drüse beschrieben worden. Freilich steht eine genauere histologische Untersuchung noch aus. Hennig hat auch von dem Vorkommen syphilitischer Veränderungen in beiden Brustdrüsen eines congenital-syphilitischen Kindes Mittheilung gemacht.

Betreffs der Tuberculose gehört die Mamma zu der bereits nicht kleinen Zahl von Organen, welche man früher als tuberculosefrei ansah, während die jetzige Technik den Nachweis gestattet, dass auch in ihnen die Tuberculose vorkommt und sogar, wie grade in der Mamma, nicht einmal so ungemein selten. In den letzten 10 – 12 Jahren ist bereits eine so erkleckliche Anzahl von Fällen bekannt gemacht worden, dass mancher Beobachter auf die Veröffentlichung der eigenen Fälle schon verzichten wird.

Das Bild, welches die tuberculöse Mamma bietet, kann ein sehr verschiedenes sein, wobei ebensowohl die Art der Uebertragung, wie die Dauer der Erkrankung und die etwa vorgenommenen therapeutischen Eingriffe von Bedeutung sind. Bald handelt es sich nur um einen Krankheitsherd, bald sind ihrer viele vorhanden, welche dann meist nur hanf- bis erbsengross sind, in der Peripherie aus einem röthlichgrauen Gewebe bestehen, welches käsige Massen umschliesst, die oft zu einem tuberculösen Eiter zerfallen sind, so dass die Herdchen

zunächst den Eindruck multipler Abscesse machen. Durch Confluenz mehrerer, aber auch durch Wachsthum eines Herdes entstehen grössere, welche auch entsprechend grössere tuberculöse Abscesshöhlen enthalten können. In der Umgebung sind oft noch kleinere Herdchen, offenbar secundäre, vorhanden, im übrigen aber kann dieselbe auch wieder ein sehr verschiedenes Verhalten zeigen, indem sie bald mehr fibrös, indurirt ist, bald aus einem schlaffen, weichen, entweder blasseren oder rothen und selbst hämorrhagischen fungösen Granulationsgewebe besteht, wie es so wohl von den tuberculösen Gelenken bekannt ist. Die Knoten bezw. Höhlen sitzen bald mehr in der Tiefe, bald oberflächlicher; diese brechen dann wohl auch auf, so dass fungöse Fisteln an der Haut entstehen; jene können eine recht beträchtliche Grösse erreichen. Vieles, wenn nicht Alles, was als kalte Abscesse, scrophulöse, strumöse Knoten und Abscesse früher beschrieben worden ist, gehört hierher.

Fig. 157.

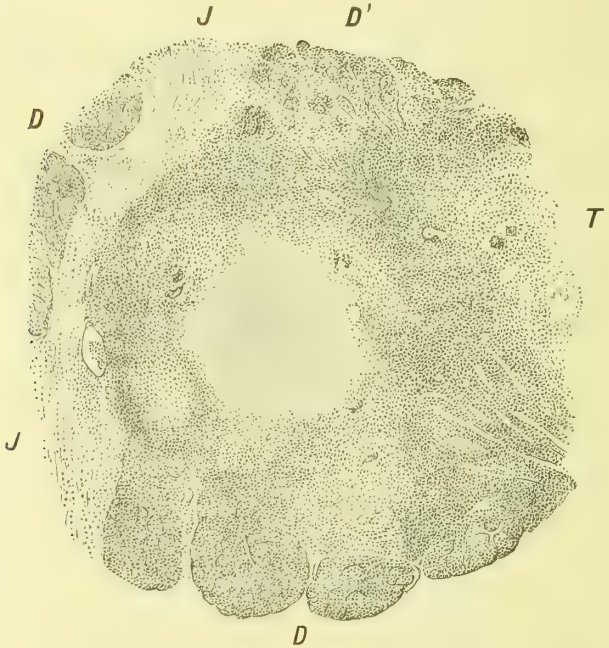

Tuberculose der Mamma, ganz schw. Vergr.
Grössere verkäste Tuberkelknoten mit Riesenzellen.

Die mikroskopischen Befunde weichen im allgemeinen nicht von den bekannten ab; es gibt Tuberkel mit epithelioiden und Riesenzellen (Fig. 157), die meist in ein diffuses gefässhaltiges Granulationsgewebe eingelagert sind, aber an der Peripherie der Herde auch mehr isolirt liegen, und es gibt auch Tuberkelbacillen in dem Erweichungsbrei wie in dem tuberculösen Gewebe. Es beginnt die tuberculöse Neubildung der Regel nach in dem die Acini und Drüsenbeeren umgebenden Binde-

gewebe, doch bleibt auch die Umgebung der Milchgänge nicht frei. Es scheint aber im allgemeinen die Verbreitung eine descendirende, wenn man so sagen darf, zu sein. Die Drüsenbestandtheile verschwinden allmählich, nicht allein passiv durch Eindringen von Granulationszellen vom interstitiellen Gewebe aus zunächst in die Tunica propria, dann in's Lumen, sondern die Epithelzellen können sich wie an anderen Drüsen an der Bildung der Riesenzellen betheiligen. Die Fig. 158 beweist, dass die erkrankten Drüsentheile eine Erweiterung erfahren können.

Fig. 158.

Tuberculose der Mamma. Schw. Vergr.
Beginn der Tuberkelbildung um einen Drüsengang, der stark erweitert und mit kleinen Zellen gefüllt ist, während man seine Epithelien noch an den meisten Stellen erkennt. Rechts oben im Gewebe Mastzellen.

Die Mammatuberculose kommt zwar vorzugsweise bei Frauen vor, ist aber doch auch schon in der männlichen Brustdrüse gesehen worden; man findet sie sowohl bei jugendlichen Jungfrauen, wie jenseits der Katamenien, wenn auch das höhere geschlechtsreife Alter den Vorzug zu haben scheint. Schwangerschaft und Wochenbett begünstigen auch hier das Fortschreiten der Erkrankung. Die Mammatuberculose kann einseitig und doppelseitig auftreten.

Was die Entstehung betrifft, so kommt ein Theil, besonders der tiefen Formen, sicherlich von einer tuberculösen Rippencaries her, ein anderer von einer Tuberculose der axillaren Lymphdrüsen, die aber natürlich auch secundär von einer Mammatuberculose erzeugt werden

kann. Welcher Zusammenhang besteht, wird oft mehr die klinische als die anatomische Beobachtung zu entscheiden haben. Neben diesen fortgeleiteten gibt es aber auch metastatische Formen und endlich scheinen sogar primäre vorzukommen, wenngleich das schwer zu beweisen ist, solange nicht eine Autopsie das Fehlen latenter innerer Tuberculose festgestellt hat.

Syphilis: Hennig, Arch. f. Gyn. II, 349, 1871 (doppelseitige Gummata), u. Tagebl. d. Naturf.-Vers. in Leipzig, 1872, S. 201 (Veränd. bei congenital-syphil. Kind.); v. Zeissl, Allg. Wien. med. Ztg. 1885, No. 7; Lang, Vorl. üb. Syphilis.

Tuberculose: Dubar, Des tubercules de la mamelle, 1881 (gibt schon an, dass sich epitheliale Riesenz. bildeten); Le Dentu, Rev. de chir. I, 27; Duret, Tub. mammaire et adénite axillaire, Progr. méd. 1882, No. 9; Poirier, Arch. gén. de méd. 1882, I, 59 (auch beim Mann); Ohnacker, Arch. f. klin. Chir. 28, S. 366, 1882; Orthmann, Virch. Arch. 100, S. 365, 1885 (bestätigt die epitheliale Entstehung der Riesenz.); Habermaas, Bruns Beitr. II, 44, 1885; Piskacek, Wien. med. Jahrb. 1887, S. 613; Roux, De la tub. mammaire, Genève 1891; Mandry, Bruns Beitr. VIII, 179, 1891 (Literatur); Bender, ebenda, S. 205.

Kalte Abscesse: Erichsen, Sc. and art of surg.; Gross, Syst. of surg.; Klotz, Arch. f. klin. Chir. 25, S. 66, 1880.

Veränderungen der Milchdr. d. Kuh bei der Perlsucht: Kolessnikow, Virch. Arch. 70, S. 531, 1877. Das Vorkommen von Eutertuberculosen bei Kühen ist für die Verbreitungsweise der Tuberculose gewiss von der grössten Bedeutung, denn es kann nicht zweifelhaft sein, dass die Milch solcher Drüsen Tuberkelbacillen enthält. Wichtiger ist allerdings die andere Frage, ob die Milch tuberculöser Kühe Tuberkelbacillen enthalten kann, auch wenn keine Eutertuberculose vorhanden ist. Nach neueren Untersuchungen muss diese Frage bejaht werden. Bang, Eutertub. u. tub. Milch, D. Ztsch. f. Thiermed. XI, 1885, u. XVII, 1, 1891; Hirschberger, Exper. Beitr. z. Infect. d. Milch tub. Kühe, Diss. München 1889, u. D. Arch. f. klin. Med. 44, S. 500, 1889.

Progressive Ernährungsstörungen.

Die Abhängigkeit der Ausbildung der Brustdrüse von den Zuständen der Genitalien zeigt sich auch unter pathologischen Verhältnissen, indem eine Art von Pseudo-Schwangerschaftshypertrophie bei Geschwulstbildungen des Uterus und der Ovarien vorkommen kann. Etwas Aehnliches kommt zustande, wenn oft wiederholt ein direkter Reiz durch Saugen an der Brustwarze zur Einwirkung gelangt. Es kann dann auch, ohne dass Schwangerschaft vorliegt, die Mamma in Secretion treten, wie die Geschichten von den säugenden Jungfrauen und alten Frauen beweisen.

Bei bestehender Gynaecomastie ist auch die männliche Drüse unter solchen Verhältnissen fähig, ein normales Secret zu liefern; auch bei ihr tritt gelegentlich die Abhängigkeit von den Geschlechtsdrüsen hervor, denn es wird von Vergrösserung der Mamma bei Atrophie der Hoden berichtet. Auffällig ist das anscheinend nicht so ganz seltene Vorkommen vergrösserter, aber nicht tuberculöser Brustdrüsen bei Phthisikern.

Ueber das Vorkommen einer compensatorischen Hypertrophie einer Drüse nach Entfernung der anderen sind beim Menschen noch nicht genügende Erfahrungen gesammelt, dagegen hat Ribbert experimentell bei Thieren ihr Vorkommen festgestellt. Bei den Versuchen

an puerperalen Thieren liegt eine in vollem Sinne compensatorische Vergrösserung vor, bei den jungen Thieren kann, da alle Milchdrüsen noch unausgebildet sind, nicht von eigentlicher Compensation geredet werden, aber dieselbe wird doch durch die eintretende Hypertrophie vorbereitet und für den Fall, dass später Function eintritt, ermöglicht.

Von einer vicariirenden Hypertrophie des Fettgewebes in der Umgebung der Mamma kann man in jenen Fällen reden, wo trotz Schrumpfung, also Verkleinerung der Drüse z. B. bei Scirrhus (Cancer atrophicans) doch das Gesammtvolumen der Brust nicht abnimmt, weil das Fettgewebe sich vermehrt. Eine einfache Fettbrust mit Vergrösserung des Volumens findet sich als Theilerscheinung der allgemeinen Adiposität.

Das Gegenstück zu dem Wachsthum und der Secretion der Mamma in Folge von abnormer Reizung ist das Bestehenbleiben der Function und der entsprechenden Ausbildung der Drüse nach dem Puerperium, trotzdem der physiologische Reiz fehlt, d. h. die Frau nicht stillt. Es handelt sich hierbei also nicht um eine blosse Secretionsstörung wie in vielen Fällen von Galactorrhö, sondern um eine mit fortdauernder Function verbundene mangelnde Rückbildung.

Wiederholt sind Fälle von doppelseitiger gleichmässiger Vergrösserung der Mammae als diffuse Hypertrophien beschrieben worden. Meist trat die Anschwellung mit der ersten Menstruation oder bald nachher ein, nahm einige Zeit lang (2—4 Monate) rasch zu, um dann stationär zu bleiben und höchstens bei etwa eintretender Schwangerschaft, von der zuweilen der Beginn der Vergrösserung überhaupt erst datirt, wieder etwas sich zu vergrössern. Es handelte sich in einzelnen Fällen um so erhebliche Vergrösserungen, dass eine Mamma 4—7 Kilo Gewicht hatte. Die Mamilla hält nicht gleichen Schritt im Wachsthum, sondern kann sogar fast verstrichen sein. Nicht Alles, was als Hypertrophie bezeichnet worden ist, darf dazu gerechnet werden, da früher die Adenofibrome nicht genügend abgegrenzt wurden, aber die Angabe, dass die Brust wesentlich aus Bindegewebe bestanden habe, spricht nicht gegen Hypertrophie, da die jungfräuliche Mamma ja auch überwiegend aus Bindegewebe besteht. Die neue Zunahme bei eintretender Schwangerschaft rührt wohl von der Ausbildung der drüsigen Bestandtheile her und die in dem Puerperium beobachtete Milchsecretion beweist die Functionstüchtigkeit.

Ein höherer Grad der Abnormität ist es, wenn eine Vergrösserung durch drüsige Bestandtheile bewirkt wird. Es ist dann besonders schwierig, zwischen Hypertrophie und Adenom zu unterscheiden. Eine gleichmässige Vergrösserung wird an sich für Hypertrophie, eine umschriebene Knotenbildung für Adenom sprechen; auch wird man eine Auskleidung der Drüsenträubchen mit ausgesprochenem Cylinderepithel für die Diagnose Adenom verwerthen können. Kürzlich sah ich eine circa taubeneigrosse Neubildung von einem 4 Monate alten Mädchen, welche ganz aus Drüsenträubchen von dem Charakter der secernirenden Mamma zusammengesetzt war. Secretion fehlte zwar, aber ich habe keinen Grund etwas anderes als Hypertrophie zu diagnosticiren.

Dieselbe Schwierigkeit der Unterscheidung kommt auch bei zahlreichen zu den häufigsten Veränderungen gehörenden Geschwülsten zum Vorschein, die in eine neugebildete Bindesubstanz Drüsenbestandtheile eingeschlossen zeigen. Dass diese nicht einfach als die physiologischen angesehen werden können, ergibt schon in der Regel ihre Menge, besonders wenn es sich um jungfräuliche Individuen handelt, aber es ist oft nur schwer zu unterscheiden, ob es sich um eine selbstständige Neubildung adenomatöser Art, also im Ganzen um eine Mischgeschwulst, oder um ein secundäres Wachsthum, gewissermassen um eine passive Hypertrophie handelt, infolge der Einwirkung des neben den und um die Drüsenbestandtheile wachsenden Tumors; beides kommt vor. Eine weitere Complication wird dadurch bedingt, dass sowohl im einen wie im anderen Fall eine Erweiterung der Drüsenkanäle wie der Drüsenbeeren eintreten kann. Handelt es sich dabei um erweiterte neugebildete Theile, so wird man von Adenokystomen sprechen dürfen, während im andern Fall nur von Cysten oder allenfalls, wegen der auch dabei nothwendig vorhandenen Neubildungsvorgänge, von Kystomen geredet werden kann. Liegt darin schon eine gewisse Uebereinstimmung mit den Verhältnissen beim Ovarium, so wird diese noch weiter hergestellt durch das Vorkommen von offenen Cysten und von solchen, in welche warzige, papilläre, blumenkohlähnliche Massen hineingewachsen sind, das Lumen mehr oder weniger erfüllend und zu einem System unregelmässiger Spalten reducirend. Es besteht nur gegenüber dem Ovarium der wesentliche Unterschied, dass man es dort mit frühzeitig abgeschlossenen meist kugeligen Hohlräumen zu thun hat, während hier im Gegentheil Drüsengänge vorherrschen, welche unregelmässig erweitert sind, sich verzweigen und manchmal ganz wohl mit der Scheere auf weite Strecken verfolgt werden können. Da bei Adenomen von der Wand der Drüsenkanäle seitliche Sprossen oft in grosser Zahl und nahe bei einander abgehen können, wobei dann das zwischen zwei solchen Seitensprossen liegende Parenchym wie eine vorspringende Papille im mikroskopischen Schnitt aussieht, so kann man im Zweifel sein, ob es sich um ein Einwachsen des Bindegewebes oder um ein Auswachsen des Epithels handelt. Serienschnitte geben sicheren Aufschluss, aber auch schon der Befund von anscheinend frei in der Höhle liegenden allseitig von Epithel überzogenen Gewebsabschnitten spricht für Einwachsen des Gewebes. Auch durch das Zusammenfliessen benachbarter Hohlräume können Pseudopapillen an mikroskopischen Schnitten entstehen, wenn noch Reste der früheren Scheidewände übrig bleiben.

Noch nicht genügend aufgeklärt ist das Verhalten der Tunica propria bei den verschiedenen Neubildungen; dieselbe kann sowohl degenerative Veränderungen besonders an ihrem hyalinen Abschnitt, wie productive in Gestalt einer Wucherung ihrer Spindelzellen erfahren; von Dreyfuss ist neuerdings in die Spindelzellen der Ausgang gewisser Neubildungen verlegt worden. Diejenigen Geschwulstgewebe, in welchen man Drüsenbestandtheile findet, sind überwiegend bindegewebiger Natur (Fibrome), doch gibt es auch myxomatöse und sarco-

matöse Neubildungen sowie Mischformen dieser drei in verschiedener Combination. Der Ausgangspunkt der Bindesubstanz-Neubildungen ist aber nicht immer derselbe, wodurch wiederum Verschiedenheiten der Tumoren bedingt werden können. Als mögliche Ausgangspunkte sind von vornherein gegeben die sog. Adventitia der Drüsengänge, das eine gewisse Selbständigkeit besitzende periglanduläre Gewebe überhaupt und das eigentliche interstitielle oder interglanduläre Gewebe. In manchen Geschwülsten ist der Unterschied zwischen beiden durchaus verwischt, in anderen sind sie noch wohl unterscheidbar und bald beide, bald hauptsächlich die eine oder die andere an der Neubildung be-

Fig. 159.

Periglanduläres Fibrom der Mamma.
Läppchenbildung; bei g ein Blutgefäss im interstitiellen Gewebe mit zelliger Infiltration der Umgebung.

theiligt. Eine vorzugsweise Betheiligung des periglandulären Gewebes wird den Geschwülsten stets eine ungleichmässige, knotige, höckerige oder strangförmige (plexiforme) Beschaffenheit geben, während die anderen wenigstens zum Theil ein gleichmässiges Aussehen und besonders eine glatte Oberfläche besitzen.

Reine einfache Adenome der Mamma ohne wesentliche Betheiligung von Bindesubstanzneubildung, sind sicher nicht häufig; sie treten einseitig und in Knotenform auf. Bei weitem häufiger sind diejenigen Adenome, welche Mischgeschwülste bilden, Fibro-, Myxo-, Sarcoadenome bezw. Adeno-Fibrome, -Myxome, -Sarcome. Eine Trennung der Adenome in tubulöse und acinöse lässt sich m. E. nicht durch-

führen, wenn auch nicht zu läugnen ist, dass in manchen Tumoren mehr Drüsenträubchen, in anderen mehr Gänge gefunden werden. Grade bei den letzten hat besonders die Ueberlegung Platz zu greifen, ob man es nicht mit secundär und gewissermassen nur mechanisch vergrösserten normalen Drüsengängen zu thun hat. Das gilt besonders für diejenigen fibromatösen Mischformen, welche als pericanaliculäre oder periglanduläre zu bezeichnen sind, da es sich bei ihnen um eine Vermehrung und oft hyaline Umwandlung des adventitiellen Bindegewebes handelt (Fig. 159). Man sieht hier zwar nicht ausschliesslich, aber vorzugsweise Drüsengänge mantelartig von der Neubildung umhüllt, doch liegen dieselben gruppenweise zusammen, so dass an den

Fig. 160.

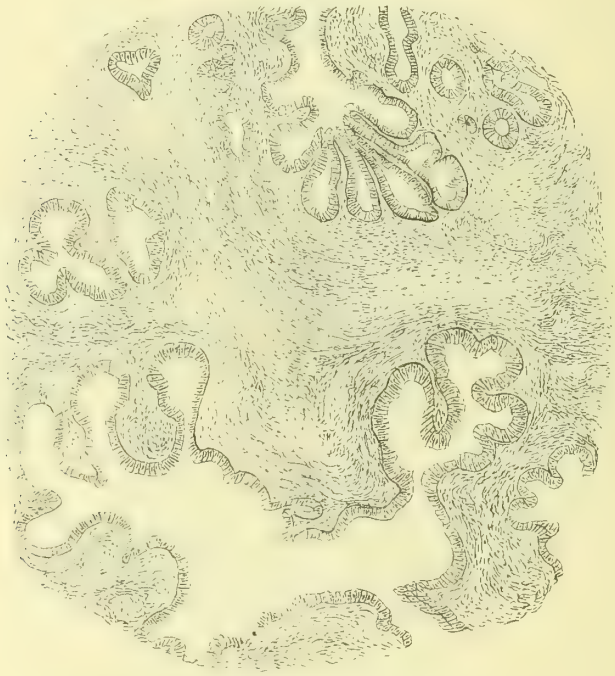

Fibro-Adenom der Mamma. Mittl. Vergr.
Cylinderepithel, Erweiterung.

Durchschnitten eine Art Läppchen hervortreten, die durch breitere wellige interstitielle Bindegewebsmassen getrennt sind (in der Figur links), während im Innern oft nur ganz schmale Streifen von interstitiellem Gewebe die Fibrommäntel trennen. Dadurch wird der Schnittfläche makroskopisch ein körniges Aussehen verliehen. Diese Neubildung kann an einem Theil der Mamma als kleinerer oder grösserer Knoten auftreten, sie kann sich über die ganze Drüse (in sog. diffuser Verbreitung) erstrecken und den Kanälchen in ihrem ganzen Verlauf folgen. Grade dann entstehen eigenthümlich gewundene Cylinder, weshalb Nordmann dafür den Namen plexiformes Fibrom der Mamma

gewählt hat. Er hat diese Tumoren hauptsächlich nach dem Puerperium gefunden, nicht selten mit anderen fibromatösen Neubildungen combinirt. Die Spindelzellen der Tunicae propriae waren dabei erhalten, die hyalinen Membranen aber nicht.

Die Drüsentubuli einschliessenden Geschwülste sind es auch, in welchen vorzugsweise Erweiterungen der drüsigen Bestandtheile vorkommen. Zwar sind auch in den Adenomen die Träubchen (Fig. 160) häufig grösser und weiter als in der normalen Drüse, aber der cysti-

Fig. 161.

Fibroadenoma cysticum mammae. Sehr schw. Vergr.

sche Charakter ist doch wesentlich durch eine Ausdehnung der Kanäle bedingt, die schon mit blossem Auge als feine oder feinste Spalten und Spältchen in dem meist grauröthlich gefärbten Gewebe hervortreten und mikroskopisch (Fig. 161) eine sehr unregelmässige Gestalt zu zeigen pflegen, die durchaus berechtigt von Spaltcysten zu sprechen. Es ist wohl möglich, dass diese Spalten durch Erweiterung normaler Gänge entstehen, dann würde man die Geschwülste als Fibroma (Myxoma etc.) cysticum oder als Cysto-Fibroma bezeichnen können, in den meisten Fällen aber sind es adenomatöse Tumoren, die demnach als Fibro-Adenoma cysticum oder Fibroadenokystoma oder Kystadenofibroma zu benennen sind. Es fehlen

übrigens auch mehr rundliche Cystenräume keineswegs immer, insbesondere sind sie in jenen Geschwülsten vorhanden, welche gewöhnlich unter der Bezeichnung Cystosarcoma, C. proliferum, phyllodes, intracanaliculäres polypöses, arborescirendes Sarcom oder Myxom u. s. w. aufgeführt werden. Es sind sicherlich grade bei dieser Form häufiger als bei anderen schleimige oder zellenreiche (sarcomatöse) Neubildungen vorhanden, aber doch ist auch hier das Fibrom die Haupt- und Grundform. Das, was diesen Neubildungen ein besonderes Gepräge gibt, ist die mehr oder weniger vollständige Ausfüllung der Cystenräume durch Wucherungen, welche an der Wand an einer oder mehreren Stellen festsitzen. Es kann sich dabei um Geschwülste mit vorwiegend adenomatösem Bau handeln, in welche feine papilläre Wucherungen mit dünnem bindegewebigem Grundstock

Fig. 162.

Intracanaliculäres Fibrom, schw. Vergr.
Die eingewachsenen Geschwulstmassen zeigen meistens deutlich zwei Bestandtheile, ein streifiges Centrum und eine weniger streifige Peripherie (Adventitia).

und einfachem, seltener mehrfachem Epithel hineinragen (Kystadenoma papillare oder papilliferum), in der Regel aber ist reichlich Bindesubstanzgewebe vorhanden, welches in die Drüsenräume in Gestalt von einfachen, kegelförmigen, knolligen, blätterigen oder zusammengesetzten warzigen, papillären, blumenkohlartigen Massen hineingewachsen ist (intracanaliculäres Fibrom etc., Kystadenofibroma intracanaliculare). Die intracanaliculäre Wucherung kann von dem periglandulären Gewebe allein ausgehen, sie kann aber auch, wie es in Fig. 162 deutlich zu sehen ist, daneben interstitielles Gewebe erhalten. Die intracanaliculär liegenden Massen können drü-

sige Bestandtheile enthalten (Adenocele, Virchow). Es ist m. E. nicht nothwendig, dass es sich dabei um eine herniöse Einstülpung von Drüsengewebe handele, sondern es können auch secundär adenomatöse Neubildungen in den intracanaliculären Wucherungen entstanden sein.

Durch das Einwachsen der Geschwulstmassen wird natürlich wie bei den papillären Ovarialkystomen das Lumen mehr oder weniger beeinträchtigt; es kann wie bei jenen so auch hier nicht nur die ganze Cystenhöhle durch die wuchernden Massen erfüllt werden, sondern dieselben vermögen sogar die Cystenwand zu perforiren und bei oberflächlich gelegenen Cysten selbst nach Ulceration der Haut frei hervorzuragen. Bei diesen stärkeren Wucherungen bleiben nur noch ganz unregelmässig gestaltete Spalten von dem Cystenlumen übrig, doch gelingt es auf dem Durchschnitt nicht selten, durch Herausheben der oft nur mit einem dünnen Stiel aufsitzenden intracanaliculären Tumormassen,

Fig. 163.

Cystosarcoma phyllodes mammae, Theil eines Durchschnitts, nat. Gr.
Bei c ein grösserer cystischer Hohlraum, in welchen papilläre Geschwulstmassen (p) hineinragen; bei p' ist nur ein vielfach verästelter Spaltraum von dem Cystenlumen übrig.

die Cystenhöhle einigermassen wieder herzustellen. Da nun in demselben Tumor nicht nur die gewöhnlichen Drüsenspalten, sondern auch viele der eben beschriebenen Cysten neben einander zu sein pflegen, so erhält der Durchschnitt (Fig. 163) ein sehr merkwürdiges Aussehen, das man mit dem eines durchschnittenen Kohlkopfs verglichen hat und dessen Eigenthümlichkeit man durch die verschiedenen oben angeführten Beiworte anzudeuten versucht hat. Je mehr noch freier Cystenraum vorhanden ist oder je zahlreicher neben den mehr oder weniger gefüllten Cysten noch freie vorhanden sind, um so eher wird der cystische Charakter erkannt werden können. Uebrigens ist es nicht allein das Verhalten der drüsigen Bestandtheile, welches der Schnittfläche ein eigenthümliches Aussehen verleiht, sondern auch die übrigen Abschnitte tragen dazu bei, indem sie hier derber, mehr grau, faserig, dort weicher,

mehr röthlich, an anderen Stellen durchsichtig und gallertig, ödematös oder myxomatös beschaffen, hier in grösserer, dort in geringerer Menge vorhanden sind. Auch kleine Blutungen tragen manchmal noch zur Complication des Bildes bei. Ebenso wechselnd wie das makroskopische ist auch das mikroskopische Verhalten, indem man fibromatöse, myxomatöse, sarcomatöse oder gemischte Abschnitte mit einfach ödematösen, cystisch-ödematösen und intracanaliculären Bildungen in buntem Wechsel nebeneinander finden kann.

In den Cysten befindet sich bald eine einfach seröse, bald eine schleimige, zähe, oder gallertige, manchmal durch Fettkörnchen milchig getrübte, öfter röthliche (blutige), zuweilen auch cholestearinhaltige Flüssigkeit, also jedenfalls keine solche, welche mit normalem Secret der Mamma verglichen werden könnte. Seltene Befunde sind verhornte Epithelmassen (Cholesteatom), die zu weisslichen Kugeln (Hornkugeln, Epithelperlen) angeordnet sein können. Sie müssen in Ausführungsgängen entstanden sein, welche ausnahmsweise Plattenepithel enthielten, denn die regelmässige Auskleidung aller der genannten Hohlräume ist ein meist einfaches Cylinderepithel.

Die adenomatösen Mischgeschwülste kommen in allen Lebensaltern, aber im ganzen doch hauptsächlich bei jüngeren Frauen (im 3. und 4. Jahrzehnt des Lebens) vor und wenn sie auch bei unverheiratheten nicht fehlen, so überwiegen doch die verheiratheten beträchtlich. Die Grösse der Geschwülste ist ungemein verschieden, denn man findet sie von den kleinsten bis zu solchen von 120 cm Umfang und 20 Kilo Gewicht. Die Grösse geht keineswegs der Dauer des Bestehens parallel, sondern manche wachsen nur sehr langsam, andere erreichen in kurzer Zeit eine erhebliche Grösse.

Die grossen Tumoren verwachsen schliesslich mit der Haut und können dieselbe sogar perforiren, so dass, wie schon erwähnt wurde, die intracanaliculären Wucherungen blumenkohlartig an der Körperoberfläche zum Vorschein kommen, aber anfänglich sind die Geschwülste unter der Haut und immer gegen den Thorax beweglich, sie gehen von einer umschriebenen Partie der Mamma aus, sind gegen den Rest derselben gradezu abgekapselt und manchmal vollkommen von ihr getrennt, wobei allerdings berücksichtigt werden muss, dass es kleine abgesprengte Drüsenstückchen, besonders gegen die Achselhöhle hin an dem inneren Rand des Pectoralis major gibt, die auch Ausgangspunkte für Geschwülste werden können.

Die Oberfläche der Geschwulst ist in der Regel deutlich gelappt, seltener glatt, so dass die Gesammtgeschwulst einer Halbkugel gleicht, über der dann die Warze auseinander- und eingezogen erscheint.

Wenn auch die grossen adenomatösen Mischgeschwülste durch ihre Schwere, durch Ulcerationen an der Haut allerhand Störungen machen können, so müssen dieselben doch im ganzen zu den gutartigen gerechnet werden, da sie local bleiben und keine Metastasen machen. Ungünstig ist nur ihre Neigung zu multiplem Auftreten, nicht nur in derselben Brustdrüse, sondern gar nicht so selten auch doppelseitig. Da die Grösse der Knoten in derselben Mamma äusserst verschieden

sein kann, so kann es kommen, dass nach Entfernung einer grösseren Geschwulst später eine zweite wächst, die dann wohl für ein Recidiv gehalten werden könnte, während sie doch nur einen zweiten selbständigen Tumor darstellt, der vielleicht bei der Entfernung des ersten schon angelegt war.

Viel seltener als die vorher geschilderten cystischen Geschwülste sind solche, welche nur aus einer, dann oft grösseren (wallnuss-, apfelgrossen) Cyste bestehen, in welche zottige, polypöse u. s. w. Geschwulstmassen hineinragen. In dem abgebildeten Falle (Fig. 164) war die Cyste ganz von traubenförmigen, durch Oedem gallertig aussehenden Massen gefüllt, die einer Traubenmole zum Verwechseln ähnlich sahen. Die Masse entsprang von einem kleinen Theil der Cysten-

Fig. 164.

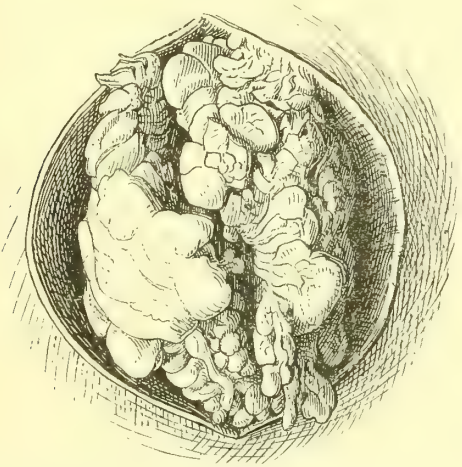

Einfache Cyste der Mamma mit grossen warzigen polypösen, an eine Traubenmole erinnernden ödematösen fibromatösen Massen gefüllt.

wand, deren übrige Abschnitte eine vollkommen glatte Oberfläche darboten. In einem anderen ähnlichen Falle zeigte die zottige Masse krebsigen Bau. Es fragt sich, was in solchen Fällen das Primäre ist, ob die Cysten- oder die Tumorbildung. Ich halte es für wohl denkbar, dass ein langsam in einen Milchgang wachsender Tumor nicht zur Atrophie der Gangwandungen, sondern zur Hypertrophie derselben trotz der zunehmenden Ausdehnung führt, dass also die Tumorbildung das erste ist. Allerdings kommen ähnliche Cysten einzeln oder auch zu mehreren ohne sonstige Geschwulstbildung vor. Sie schliessen eine dünne seröse oder etwas schleimige Flüssigkeit ein, welche meist eine grünliche oder bräunliche Farbe besitzt und allerhand körnigen Detritus, Fettkörnchenkugeln, Fettkrystalle, Cholestearin, Haematoidin, hyaline Kugeln enthält. Die Wandungen sind in der Regel stark pigmentirt, zuweilen verkalkt, wobei dann der Inhalt farblos, weisslichgelb, einer Fettemulsion ähnlich zu sein pflegt. Selten ist der Cysteninhalt öl-

oder rahmartig, wie Butter, oder durch Kalkablagerung mörtelähnlich. Es handelt sich um erweiterte Ausführungsgänge, seltener wohl um erweiterte und confluirte Endbeeren. Da diese Cysten auch bei nicht Säugenden gefunden wurden, so kann von einer Secretstauungscyste (Galactocele), wie sie bei diesen vorkommt, keine Rede sein, höchstens könnte abnormes Wandsecret zurückgehalten worden sein, wie es etwa durch Entzündung bedingt sein kann. Daran hat man denn auch in der That gedacht, wie ja überhaupt nach dem früher (S. 658) Gesagten ein inniger Zusammenhang zwischen chronischer produktiver Entzündung, multipler Fibrom- und Cystenbildung angenommen worden ist. Freilich nicht ohne Widerspruch. Während König noch neuerdings dafür eingetreten ist, hat Schimmelbusch auf Grund der Beobachtungen an der v. Bergmann'schen Klinik jede Beziehung zu entzündlichen Veränderungen des interstitiellen Gewebes geläugnet, sieht vielmehr das Wesen des Prozesses in einer epithelialen Neubildung, Vermehrung der Acini, Wucherung des Epithels zu mehreren Schichten, dadurch Ausdehnung der Acini und nun Umwandlung in Cysten durch Degeneration der Epithelien bis auf die äusserste Schicht. Dementsprechend bezeichnet Sch. den Prozess als Cystadenombildung. Dreyfuss hat dagegen eine Wucherung der subepithelialen Spindelzellen als den Ausgangspunkt dieser Polycystombildung erklärt. Bemerkenswerth ist, dass an diese von Reclus als Maladie kystique des mamelles beschriebene Erkrankung mehrfach Krebsbildung sich angeschlossen hat (Mastitis carcinomatosa einiger Autoren), während dies bei den Adenomen nicht einzutreten pflegt.

Ehe ich an die Besprechung der Mammakrebse gehe, will ich zunächst noch einige Bemerkungen über die reinen Formen der Bindesubstanzgeschwülste der Mamma machen.

Fibrome und Myxome oder Mischformen derselben sind als reine, von drüsigen Einschlüssen freie Geschwülste selten. Dasselbe gilt von den Sarcomen, deren Typus in der Mamma das Rundzellensarcom ist. Spindelzelliges Sarcomgewebe rein oder neben fibromatösen oder myxomatösen Neubildungen kommt in den adenomatösen Mischgeschwülsten vor. Die reinen Sarcome treten meist in Form beweglicher Knoten und einseitig, selten in diffuser Verbreitung und doppelseitig auf; sie finden sich hauptsächlich bei jungen Mädchen und Frauen und können unter Verjauchung und Metastasenbildung schnell den Tod herbeiführen.

Unter der Bezeichnung Angiosarcome sind von den Perithelien der Gefässe ausgehende Neubildungen, welche bald myxomatöse und hyaline Umwandlungen zu erfahren pflegen (Cylindrome), beschrieben worden.

Als Besonderheiten sind Riesenzellensarcome (z. Th. alveoläre), melanotische Sarcome, 1 Fall von Rundzellensarcom mit quergestreiften Muskeln zu erwähnen.

Lipome treten nicht in der Drüse, sondern im wesentlichen hinter oder neben derselben auf. Die Vermehrung des gesammten die Mamma einhüllenden Fettes (Lipoma capsulare) ist bei den Hypertrophien erwähnt worden. Tritt dieselbe bei chronischer Mastitis mit Schrum-

pfung ein, so erscheint die Warze eingezogen und es kann dadurch ein Bild wie bei manchen Scirrhen entstehen.

Chondrome, Osteome und ihre Mischformen, besonders mit Sarcom aber auch Carcinom, sind selten beim Menschen, während z. B. bei Hunden die ersten, besonders auch in Verbindung mit Krebs nicht selten sind. Cysten mit verkalkter Wand könnten bei der äusseren Untersuchung mit Osteomen verwechselt werden.

Die Krebse, welche über 80 pCt. aller Mammageschwülste ausmachen, zeigen wie im klinischen Verlauf, so auch in ihrem anatomischen Verhalten in Bezug auf Sitz, Grösse, Zusammensetzung, Verbreitung die grössten Verschiedenheiten. Sie sitzen zum Theil central, unter oder selbst an der Warze, zum Theil mehr peripherisch, beson-

Fig. 165.

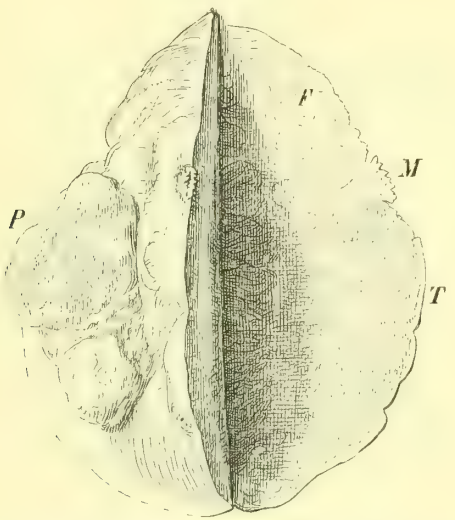

Weicher Krebs der Mamma, perforirt; $^1/_2$ nat. Gr.
T der grosse vielknotige Tumor, welcher bei P die Haut perforirt hat, M Mamilla, nicht eingezogen, mit ausgeprägt papillärer Oberfläche, F Fettgewebe.

ders gern in den lateralen Abschnitten, bald mehr im oberen, bald mehr im unteren Quadranten; ein Theil tritt in Form von umschriebenen Knoten auf, ein anderer in diffuser Verbreitung als infiltrirter Krebs. Die Knoten sind schon frühzeitig unbeweglich, nicht so scharf wie z. B. die Fibroadenome von der Umgebung abzugrenzen oder so leicht aus dieser auszuschälen, weil sie niemals wie jene abgekapselt erscheinen. Die Knoten sind zuerst nur klein, wachsen aber bald schneller bald langsamer zu mehr oder weniger beträchtlicher Grösse heran (Fig. 165). Die grösseren Knoten zeigen nicht nur an der Oberfläche, sondern auch auf dem Durchschnitt eine knollige Beschaffenheit, insbesondere treten da, wo sie gegen das Fettgewebe vordringen, einzelne kleinere Knoten, theilweise fast isolirt deutlich hervor. Der Rest der Brustdrüse, welcher je nach dem Alter der Person noch gute Aus-

bildung zeigt oder in der senilen Involution mehr oder weniger weit vorgeschritten ist, ist noch makroskopisch unverändert oder auch zur Seite gedrängt, abgeplattet. Ganz gewöhnlich trifft man kleine Involutionscystchen, oft mit gelbgrünlichem, an Eiter erinnernden, aber auch dem Colostrum gleichenden Inhalt an.

Derselbe Befund kann auch mitten in den diffusen Krebsen (Fig. 166) erhoben werden, welche sehr rasch die ganze Drüse einnehmen, nicht wie die knotigen seitlich von der Mamilla, sondern direkt unter derselben gelegen sind. Sie erreichen bei weitem nicht die Grösse jener, vielmehr kann grade bei ihnen das Gesammtvolum der carcinomatösen Drüse erheblich kleiner sein als das der normalen.

Die feinere Zusammensetzung der Mammakrebse weist grosse Verschiedenheiten auf. Die seltenen oberflächlichen, von der Mamilla aus-

Fig. 166.

Scirrhus mammae, $^1/_2$ nat. Gr.
Bei t das geschrumpfte Tumorgewebe unterhalb der tief eingezogenen Warze, f Fettgewebe.

gehenden sind Plattenepithelkrebse, die auch noch von grösseren Milchgängen ausgehen können, die ebenfalls selteneren Cylinderzellenkrebse sind auch als Milchgangsbildungen anzusehen und stehen zu Adenomen in näherer Beziehung; sie kommen auch als papilläre Krebse in grösseren solitären Cysten vor und dürften hauptsächlich die Grundlage der mit multipler Cystenbildung verbundenen Krebse (Adenocystocarcinome) sein. Die gewöhnlichen Krebse enthalten unregelmässig gestaltete, bald kleinere, bald grössere Zellen, welche in durchaus regelloser Weise nebeneinander gelagert sind. Die ersten Anfänge dieser Krebse hat wohl noch Niemand gesehen, da aber dieselben nicht nur von einer kleinen Stelle ausgehen, um dann selbständig weiter zu wachsen, sondern Anfänge von Krebsbildung in der Peripherie eines schon vorhandenen Krebses sich immer wieder von neuem zeigen, so darf man aus diesen wohl einen Rückschluss auf die allerersten Vorgänge machen. Danach kann kein Zweifel sein, dass die Bildung von den Drüsenläpp-

chen ausgeht, deren Epithel in Wucherung geräth und zunächst die Lumina erfüllt und die Drüsenräume ausweitet. So kommt es, dass man an den jüngsten Stellen der Krebsbildung oft noch deutlich die Acinuseintheilung der Mamma erkennt. Von der Tunica propria schwindet bald die hyaline Membran, aber die Spindelzellenschicht ist noch lange erkennbar, wenn sie auch durch den Druck der wuchernden Epithelzellen eigenthümliche Veränderungen erfährt (Langhans). Später wird sie durchbrochen und die Epithelzellenwucherung dringt nun in das Bindegewebe hinein, wo die Verbreitung wohl auf den Lymphbahnen erfolgt. Damit hat das schrankenlose Weiterwachsen begonnen, welches zunächst auch in benachbarte Läppchen stattfindet, deren Drüsensubstanz ganz von der Krebsmasse durchwachsen sein kann, ohne dass an

Fig. 167.

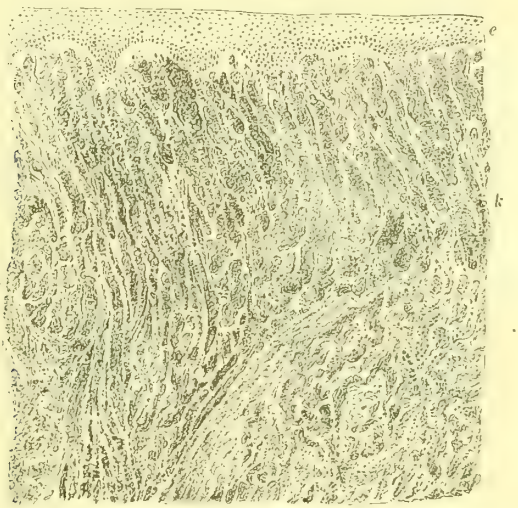

Tubulöser Krebs der Mamma, in die Haut hineingewachsen, ganz schwache Vergr. e Epidermis, k Krebs.

ihr Zeichen von krebsiger Umbildung vorhanden zu sein brauchen. Daraus ist zu schliessen, dass nur ein Theil der Drüsenläppchen in die krebsige Wucherung geräth, wenn auch häufig sowohl am interstitiellen wie am Drüsengewebe im Rest der Mamma allerhand Veränderungen produktiver Art gefunden werden.

An dem voll entwickelten Krebs zeigen die Krebskörper verschiedene Anordnung, indem sie bald mehr rundlich sind und in den jüngsten Theilen wenigstens noch zu acinusähnlichen Gruppen zusammenliegen, bald eine längliche Gestalt haben (Fig. 167), so dass man mit Billroth wohl acinöse und tubulöse Krebse unterscheiden kann, die aber keineswegs scharf von einander getrennt werden können, da in demselben Tumor acinöse und tubulöse Partien vorkommen. Das Stroma ist bald nur auf ganz dünne zarte Bälkchen reduzirt (Fig. 168), so dass die Krebskörper, welche dann meist klein sind, bei weitem über-

wiegen (Carc. medullare), bald ist es reichlicher, kommt jenen an Menge etwa gleich (Carc. simplex) und bildet in der Regel grössere Alveolen, so dass grade an solchen Geschwülsten der alveoläre Bau der Krebse ganz besonders klar hervortritt, bald ist es in so überwiegender Menge vorhanden, dass die kleinen Krebskörper ganz dagegen zurücktreten (Scirrhus, Fig. 169). Die härteren Krebse pflegen mehr eine tubuläre Anordnung der Krebskörper zu zeigen. In der Regel ist der Bau nicht an allen Stellen einer Geschwulst der gleiche, sondern meistens sind die peripherischen Abschnitte weicher als die centralen, wie denn auch die Metastasen selbst beim Scirrhus durchaus den Charakter des weichen Krebses besitzen können.

Fig. 168.

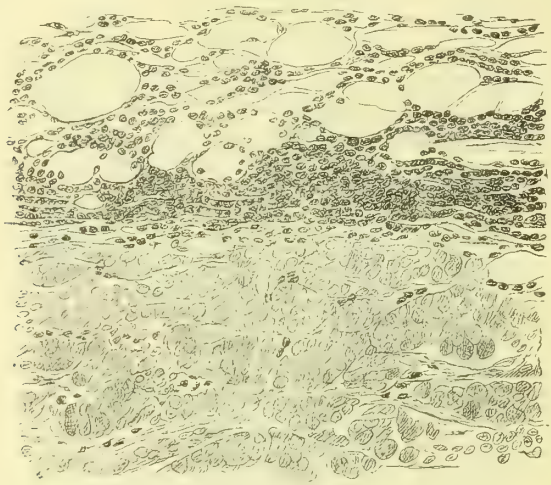

Weicher Krebs der Mamma mit zelliger Infiltration des anstossenden Fettgewebes. Mittl. Vergr. Carminfärbung.

Wie die Menge, so ist auch die Beschaffenheit des Stromas verschieden, indem dasselbe bald lockerer bald fester gefügt, reicher oder ärmer an Zellen ist. Am häufigsten findet man beim weichen Krebs Zellenreichthum des Gerüstes, inbesondere aber pflegt man in peripherischen Abschnitten desselben und noch etwas über die Grenzen der Krebskörper hinaus in dem Fettgewebe eine oft starke zellige Infiltration des Gewebes zu finden (Fig. 168). Die Zellen haben nicht den Charakter der Exsudatzellen oder multinucleären Leukocyten, sondern sind Granulationszellen mit einfachem, rundem Kern, die aus den Gewebszellen (nach Grawitz sogar aus der Intercellularsubstanz durch Aufwachen der Schlummerzellen) entstanden sind. Bei den härteren Formen herrscht das faserige Gewebe vor, welches in den Scirrhen eine so derbe Beschaffenheit haben kann, dass es dem Narbengewebe gleicht (Fig. 169). Es können ausgedehnte Partien gänzlich der Krebskörper entbehren und nur das narbenartige Fasergewebe mit reichlichen elastischen Fasern zeigen. Dass hier früher vorhanden gewesene

Krebskörper zu Gruude gegangen sind, kann man an den spärlichen, manchmal nur aus körnigen Detritusmassen bestehenden Resten derselben, die gegen den Rand der narbigen Partie noch hervortreten, erkennen. Es handelt sich also dabei wirklich um eine narbige Umwandlung mit Atrophie der Krebszellen, so dass mit Recht von einem vernarbenden oder atrophischen Brustdrüsenkrebs (Cancer atrophicans) gesprochen werden kann. Mit der Vernarbung ist eine Verkleinerung und Schrumpfung des Gewebes verbunden, so dass auch der Ausdruck schrumpfender Krebs nicht ungerechtfertigt ist.

Fig. 169.

Scirrhus mammae, mittl. Vergr., viel derbes zellarmes Bindegewebe, kleine, spaltförmige Krebsalveolen.

Diese Verschiedenheit des inneren Baues ist auch mit Verschiedenheit des makroskopischen Verhaltens verbunden. Die weichen, mehr acinösen Krebse sind die in Knoten auftretenden; sie haben eine grauröthliche Schnittfläche, an der sich Krebsmilch abschaben und ausdrücken lässt; die grösseren interacinösen Stromabalken treten als graue Streifchen hervor, so dass auch schon für das blosse Auge ein alveoläres Gerüst erkennbar ist. Der härtere, mehr tubulöse Krebs ist häufig ein infiltrirter; er hat eine mehr graue Schnittfläche, die nur nach dem Rande zu eine grauröthliche Farbe hat, man sieht deutlicher graue Streifung, besonders in den centralen Partien und nicht selten treten die Milchgänge als weissgraue Kanäle, besonders gegen die Mamilla hin, deutlich hervor. Krebsmilch ist nicht auszudrücken, höchstens kann man durch Abschaben einige Krebszellen, die meist wohl klein sind, gewinnen. Ist Schrumpfung eingetreten, so ist die Warze entsprechend eingezogen; das unter ihr liegende narbige Gewebe knirscht förmlich unter dem Messer.

Eine seltene Abart des gewöhnlichen Krebses ist der Gallert-

oder Schleimkrebs. Wie an anderen Orten, so ist auch an der Mamma die schleimige Umwandlung der Krebszellen vorzugsweise in den älteren Abschnitten des Tumors eingetreten, während in den peripherischen, jüngsten Partien die gewöhnliche Krebsstructur hervortritt. In der Regel bildet der Schleimkrebs Knoten, doch gibt es auch mehr infiltrirte Formen.

Man könnte wohl in dieser schleimigen Umwandlung der Krebszellen schon eine Form von Degeneration, eine secundäre Veränderung sehen, doch handelt es sich dabei nicht um eine einfache Ernährungsstörung, wie solche der häufigsten secundären Veränderung, der fettigen Degeneration zu Grunde liegt. Dieselbe bewirkt so häufig gelbe Fleckung und Streifung, besonders in den centralen Abschnitten, dass nächst der Leber die Mamma den Hauptfundort des sog. Cancer reticulatus bildet. Sind auch zunächst nur die Krebszellen degenerirt, so dass das graue Stroma, besonders der harten Krebse, sich sehr deutlich von den gelben Zellenhaufen abhebt, so kann doch auch das Gerüst verfetten und necrotisch werden, worauf dann noch weiter Erweichung und Höhlenbildung sich anschliessen können. Das letzte findet vorzugsweise in den weichen knotigen Formen statt, während bei den infiltrirten zwar auch die Krebszellen verfetten, zerfallen und verschwinden können, aber das Zwischengewebe erhalten bleibt, wodurch in den centralen und den an die Warze sich anschliessenden Partien eine Induration entsteht, eine Art von Narbe, unter deren Einfluss die Warze oft nach einwärts gezogen wird (Fig. 166), so dass sie schliesslich ganz in dem Einziehungstrichter verschwinden kann. Verstärkt wird diese Vertiefung, wenn das perimammäre Fettgewebe hypertrophirt und dadurch die den Trichter umgebende Haut nach aussen vorgedrängt wird.

Eine anscheinend äusserst seltene secundäre Veränderung ist die Bildung von geschichteten Kalkkörnern, welche Ackermann in einem schrumpfenden Brustkrebs im Innern der Krebsalveolen fand; die als Cholesteatome beschriebenen aus verhornten Plattenepithelien gebildeten Ausfüllungsmassen von Drüsenräumen hatten, wenn sie auch z. Th. in krebsiger Mamma vorkamen, mit dem Krebs als solchem doch nichts zu thun.

Die Mammakrebse bleiben nicht auf das Gebiet der Brustdrüse beschränkt, sondern dringen auch in die Nachbarschaft vor, insbesondere auch gegen die Haut (Fig. 167), welche dadurch über dem Tumor unverschieblich wird. Sie wird geröthet, wie entzündet und kann schliesslich von der Geschwulst durchbrochen werden, welche dann in der Regel bald als knolliges Gewächs von oft beträchtlicher Ausdehnung die Umgebung überragt (Fig. 165 P). Die Oberfläche des Auswuchses ulcerirt und geräth leicht in Eiterung und Verjauchung. Lag unter der Haut eine der vorher erwähnten Erweichungshöhlen, so kann durch den Aufbruch derselben zunächst ein Hohlgeschwür entstehen, dessen Ränder bald wallartig in die Höhe wachsen und dadurch dem Geschwür eine kraterförmige Beschaffenheit verleihen. Zuweilen bilden sich in der Haut und dem subcutanen Gewebe erst in der nächsten Umgebung,

dann in immer weiterem Umkreise zahlreiche kleine Geschwulstknötchen aus, zwischen denen eine diffuse krebsige Infiltration die äussere Bedeckung in eine feste, starre Masse verwandeln kann, so dass der Thorax wie von einem Krebspanzer umgeben erscheint (Panzerkrebs, Cancer en cuirasse).

Tochterknoten bilden sich auch nach der Tiefe hin, in der Pectoralisfascie, im Pectoralis selbst, in schwereren Fällen auch auf der Pleura costalis, ja auf der pulmonalis und in der Lunge. Es kann dabei die Lungenpleura nur an der Stelle, welche mit der krebsigen Partie der Costalpleura in Berührung steht, krebsig sein (Contactinfection), es kann aber auch eine verbreitete krebsige Lymphgefässaffection der Lunge entstehen.

Dabei handelt es sich also um eine Verbreitung des Krebses auf dem Lymphwege, deren gewöhnlichste Richtung gegen die Achselhöhle, dann gegen die infraclavicularen und später auch nach den supraclavicularen Lymphknoten hin geht. Die axillaren Lymphdrüsen können schon wenige Wochen nach dem Beginn der Krebsbildung erkranken, andererseits aber auch noch nach Jahren frei sein. Freilich darf nicht jede Vergrösserung der Drüsen ohne weiteres als krebsige angesehen werden, denn es gibt auch einfach hyperplastische entzündliche Schwellungen, aber wenn man bei Krebs der Brustdrüse einen oder mehrere Lymphknoten hart und geschwollen findet, so muss doch stets zunächst die Diagnose auf Krebs gestellt werden.

Am leichtesten kommt die Infection der regionären axillaren Drüsen zustande, wenn der Krebs in dem lateralen Theil der Mamma sitzt; ist das nicht der Fall, so kann der Lymphstrom die Keime mehr nach dem Innern des Thorax verschleppen, ja es ist sogar vorgekommen, dass die Achseldrüsen der anderen Seite erkrankten. Die Verbindung der Lymphgefässe der medialen Mammaabschnitte mit denjenigen des Mediastinum und dieser mit den Leberlymphgefässen könnte wohl zu einer Lymphgefässmetastase in der Leber Veranlassung geben, doch ist es wahrscheinlicher, dass die secundären Leberkrebse auf dem Blutwege entstehen, der auch für die knotigen Lungenmetastasen und die besonders beim atrophirenden Krebs relativ häufig in den Knochen auftretenden anzunehmen ist. Von Knochen ist am häufigsten erkrankt das obere Ende des Humerus derselben Seite, ferner die Wirbelsäule und die obere Femurhälfte. Die inneren Metastasen treten in der Regel erst ein, nachdem die Lymphdrüsen erkrankt sind.

Der Beginn der Krebsbildung in der Mamma fällt am häufigsten in die Zeit zwischen dem 35. und 45. Lebensjahre, selten früher, öfter später. In den jüngeren Jahren entstehen vorzugsweise die weichen, knotigen, in den höheren die harten, infiltrirten Krebse, insbesondere die Scirrhen. Jene haben im ganzen einen rascheren Verlauf und können schon in $^1/_2$ bis 1 Jahr unter ausgedehnter Metastasenbildung den Tod herbeiführen, diese wachsen langsamer, können Jahre, ja Jahrzehnte lang (20 Jahre) getragen werden. Im Ganzen sind es hauptsächlich die schrumpfenden Krebse, welche diese schleichende Entwicklung zeigen und deren Unterscheidung von chronischer Mastitis

mit Schrumpfung dann grosse Schwierigkeiten machen kann. Eine sorgfältige Untersuchung der Achseldrüsen ist dabei besonders nothwendig.

Sehr wenig Sicheres lässt sich über die Aetiologie der Mammakrebse sagen. Die physiologischen Entwickelungsperioden der Drüse spielen eine erhebliche Rolle nicht, wenn auch zuweilen an das Pubertätswachsthum und noch häufiger an Puerperium und Lactation die Krebsentwicklung sich anschliesst. Dass Verheirathete ein grösseres Contingent stellen ist begreiflich, da sie gegen die Ledigen überhaupt in der Majorität sind. Der Anschluss an Abscess- und Narbenbildung spielt eine ebensowenig massgebende Rolle, wie die Erblichkeit, welche ja in manchen Fällen in auffälliger Weise hervortritt, aber doch für die Mehrzahl (88—90 pCt.) sich nicht nachweisen lässt. Für eine kleine Anzahl ist sicher gestellt, dass die Neubildung sich an ein Trauma angeschlossen hat, aber es sind auch nicht mehr wie etwa 7 pCt. Ein ganz besonderes Interesse haben in der jüngsten Zeit diejenigen Fälle von Mammakrebs erregt, welche an eine ungewöhnliche Erkrankung der Warze sich anschliessen, auf welche Paget die Aufmerksamkeit gelenkt hat (Paget's disease of the nipple). Es bildet sich zuerst eine Verdickung des Epithels der Warze, dann eine entzündliche Infiltration des subepithelialen Gewebes, Geschwürsbildung an der Warze und regelmässig über kurz oder lang Krebs der Drüse. Alle Untersucher dieser, wenigstens in Deutschland seltenen Erkrankung stimmen darin überein, dass sowohl in dem Epithel der Warze als auch in den Krebszellen rundliche Parasiten aus der Gruppe der Sporozoen, sogenannte Psorospermien vorhanden sind, in welchen man die Erreger sowohl der Warzenerkrankung, wie der Krebsbildung sehen will. Nach Wickham gehört dieser Krebs, der sowohl von dem Epithel der Warze wie von den Milchgängen und den Drüsenträubchen ausgehen kann, stets zu den Plattenepithelkrebsen. Die Warzenveränderung selbst wird von einigen Untersuchern bereits den Krebsen zugerechnet.

Nachdem das Vorkommen von Cysten sowohl das der multiplen wie das der einfachen bei den Adenomen schon genügend erörtert worden ist, bleibt hier nur noch das zu erwähnen, dass auch einmal eine Dermoidcyste in der Mamma gefunden werden kann.

Die vorstehende Darstellung der Geschwulstbildungen in der Mamma bezog sich auf die weibliche Brustdrüse, es gilt jedoch alles in ganz gleicher Weise auch für die männliche Drüse, nur dass in dieser entsprechend ihrem rudimentären Zustand Geschwulstbildungen erheblich seltener sind; sie machen nur etwa 3 pCt. derjenigen der weiblichen Drüse aus. Fibroadenome, intracanaliculäre Tumoren, Krebse verschiedener Form u. s. w. sind auch schon bei Männern beobachtet worden.

Compensat. Hypertrophie: Ribbert, Virch. Arch. 120, S. 260, 1890. Derselbe hat auch über die Regeneration der Mamilla experimentelle Untersuchungen angestellt. Wenn bei Kaninchen oder Hündinnen $^1/_2$ oder $^1/_3$ der Warze abgeschnitten wurde, so erfolgte binnen wenigen Wochen eine Regeneration, welche ganz nach der Art der embryonalen Entwicklung verlief: Arch. f. mikr. Anat. 37, S. 139, 1891.

Allgemeine Hypertrophie: Klob, l. c. 489; Billroth, l. c.; Kohlgrüber, Ueb. Hypertr. d. weibl. Brustdr. Diss. Würzburg 1889 (es gibt keine wahre H.; in dem mitgetheilten Falle war die Vergrösserung beider Drüsen durch Binde- und namentlich Fettgewebe bedingt). Schüssler, Arch. f. klin. Chir. 43, S. 403, 1892; Labbé, Bull. de l'acad. de méd. 1891, No. 29; — nach Atrophie d. Hoden: Lereboullet, Gaz. hebd. 1877, p. 533; — bei phthisischen Männern: Leudet, Arch. gén. 1886, I, 18 (geht langsam zurück); Blomfield, Practitioner, 1886, May.

Abnorme Secretion: Mascarel, Ann. d'hyg. publ. 1884, 1, p. 87; Pflüger, Z. Morphol. d. Brustdr., Diss. München 1886, S. 38 (Secretion ohne Schwangerschaft, z. Th. bei Nulliparen); Rupprecht, Ctbl. f. Gyn. 1892, S. 239; v. Herff, Z. Lehre von d. Galactorrhö, 1889.

Geschwülste, Allgemeines, Statistik: Klob, l. c. 492; Billroth, Virch. Arch. 18, S. 51, 1860; Labbé et Coyne, Traité des tum. bénignes, 1874; C. B. Schmidt, Bruns Beitr. IV, 40, 1889; Poulsen, Arch. f. klin. Chir. 42, S. 593, 1891; Leser, Ziegl. Beitr. II, 379, 1888; Langhans, Virch. Arch. 58, S. 132, 1873 (Verhalten d. Membr. propria); Dreyfuss, Virch. Arch. 113, S. 535, 1888 (Verhalten der Tun. propr. bei verschiedenen Geschwülsten).

Adenome, Mischgeschwülste: Steudener, Virch. Arch. 42, S. 44, 1868; Fochier, Lyon méd. XIV, 142, 1873 (Uebersicht); Billroth, l. c.; Dreyfuss, l. c. S. 558; Leser, l. c. (Adenokyst. papilliferum S. 389, Adenom u. Adenofibr. S. 401); Puls, Virch. Arch. 94, S. 455, 1883 (Cystofibrom bei Mutter u. Tochter); Schimmelbusch, Arb. d. chir. Klin. Berl. VI, u. Nötzel, Diss. Berlin 1892 (Fibroadenom); Schmidt, Arch. f. Gyn. 23, S. 93, 1884 (Cystosarcom mit Epithelperlen in d. Drüsen); Virchow, Onkol. II, 359 (Cystosarcom), I, 426 (Myxom), I, 342 (Fibrom), I, 283 (Cysten); Klotz, Arch. f. klin. Chir. 25, S. 49, 1880 (Cysteninhalt).

Malad. kystique, Cystadenom, Polycystom, chron. Mastitis cystica: Reclus, Rev. de chir. 1865, p. 761, u. Gaz. d. hôp. 1887, p. 673; Reverdin, Rev. de la Suisse rom. 1890, No. 7; Rochard, Arch. gén. 1891, II, 82 (Lit.); Schimmelbusch, Arb. a. d. chir. Klin. Berl. VI, 1892; König, Ctbl. f. Chir. 1893, No. 3 (Mastitis).

Fibrome: Nordmann, Virch. Arch. 127, S. 338, 1892 (plexiform. F.); Dowd, Med. Record 1892, Apr. 16.

Sarcome: Gross, Amer. Journ. of med. sc. 94, p. 17, 1887 (156 Fälle); Schmidt, Arch. f. klin. Chir. 36, S. 421, 1887 (Angiosarcome); Billroth, Virch. Arch. 18, S. 69, 1860 (Rundzellens. mit quergestreiften Musk.).

Myxome: Neumann, Arch. d. Hlk. IX, 482, 1868; Virchow, Onkol. I, 426; Jüngst, Virch. Arch. 95, S. 195, 1885 (mit hyal. Deg., intracanaliculär).

Chondrome und Osteome: v. Hacker, Arch. f. klin. Chir. 27, S. 614, 1881; Stilling, D. Ztsch. f. Chir. XV, 247, 1881 (Osteoidsarcom); Leser, l. c. S. 382 (Lit.); Coën, Bull. delle sc. med. Bologna a. LXII, Ser. VII, fasc. V, 1891 (Literaturzusammenstellung).

Lipome: Virchow, Onkol. I, 375.

Krebs: Allgemeines: Klob, l. c. 503; Billroth, l. c. u. Virch. Arch. XVIII, 73, 1860; Waldeyer, ebenda, 41, S. 477, 1867; Herrmann et Lesur, Journ. de l'anat. etc. XXI, 100, 1885 (Liter.); Gross, An analysis of 207 cases of carc. of the breast, Am. med. News 51, p. 613, 1887; Butlin, Brit. med. Journ. 1887, I, p. 436; Heidemann, Virch. Arch. 129, S. 77, 1892 (die kleinzellige Infiltration um die Krebse ist nicht durch Wucherung, sondern durch atrophische Metaplasie der in Faserzustand befindlichen Bindegewebszellen entstanden).

Entwicklung: Waldeyer, l. c.; Langhans, Virch. Arch. 58, S. 148, 1873 (Verhalten der Tun. propr., Entstehung eigenthümlicher netzförmiger Figuren durch den Druck der Krebszellen); Wolffberg, ebenda, 61, S. 241, 1874 (vernarbender Krebs).

Veränderungen der Drüsen ausserhalb der Krebsknoten: Johnson, Path. Trans. 1892, p. 170; Beadles, ebenda, p. 175 (coordinirte Epithelwucherungen, auch papilliforme in den Gängen, Veränderungen des Stroma).

Besondere Formen: Epithelialcarcinom (Cancroid): Czerny, Ctbl. f. Chir. 1886, No. 24; Gallertkrebs: Doutrelepont, Arch. f. klin. Chir. XII, 551, 1871 (disseminirte Knoten in der Haut der ganzen Thoraxseite); Simmonds, D. Ztsch. f. Chir. 20, S. 74, 1884. Sandkörner: Ackermann, Virch. Arch. 45, S. 60, 1869. Corpora

amylacea-ähnliche Substanzen: Aoyama, ebenda, 106, S. 575, 1887 (geschichtete Körperchen in Krebskörpern und im Stroma); Neumann, ebenda, 24, S. 319, 1862 (incystirtes Carc. medull.); Klob, l. c., Billroth, l. c., Virchow, Virch. Arch. VIII, 398, 1855, haben Cholesteatome wiederholt gesehen.

Ausbreitung: Langhans, Arch. f. Gyn. VIII, 181, 1875 (D. Lymphgef. der Brustdr. u. ihre Beziehungen zum Krebse); v. Török u. Wittelshöfer, Arch. f. klin. Chir. 25, S. 873, 1880 (Häufigkeit der Metastasen); Heidenhain, Arch. f. klin. Chir. 39, S. 97, 1889 (sehr früh treten kleine Knötchen an dem flächenhaften Lymphgefässnetz der Fascia pectoralis auf); Rieffel, De quelques points relat. aux récid. et aux généralisat. des cancers du sein, 1890 (Lymphgefässverbindung mit der Leber: es gehen von der medialen Seite der Mamma Lymphgef. durch die Sternalinsertion des Pectoralis und die Brustwand zu einem Lymphstrang neben der Mammaria int. mit 2 oder 3 Lymphdrüsen, der breit mit den Gefässen des vorderen Mediastinum anastomosirt, in welche ein grosser Theil der Lymphgefässe von der convexen Leberoberfläche mündet).

Knochenmetastasen: Lenzinger, D. Knochenmetast. bei Krebs, Diss. Zürich 1886; Börner, Ueb. Metast. nach Mammacarc. in d. Wirbelsäule, Diss. Berlin 1886; v. Recklinghausen, Festschr. d. Assist. f. Virchow, 1891; Snow, Lancet 1891, I, 536.

Aetiologie: v. Winiwarter, Beitr. z. Statist. d. Carc. 1878; Schulthess, Bruns Beitr. IV, 445, 1889; Fraipont, Wien. med. Blätt. 1886, S. 929 (2 Nähnadeln in einem Mammacarc.). — Ich selbst habe in den letzten Jahren einen Gallertkrebs der Mamma beobachtet, dessen Entwicklung sich unmittelbar an ein Trauma, das einen kleinen Theil der Mamma getroffen hatte (Fall gegen eine Möbelecke), anschloss; ich fand überall zwischen den Krebsmassen eine grosse Menge von hämorrhagischem Pigment; Achseldrüsen frei. — Paget's Krankheit: Paget, St. Barthol. Hosp. Rep. 1874, p. 87; Darier, Progr. méd. 1889, p. 297 (nennt die Parasiten Coccidien); Remy et Vanderlinden, Ann. de la soc. de méd. de Gand, 1890 (Psorospermose; glänzende intra- und extracelluläre Körper); Wickham, Arch. de méd. exp. II, 46, 1890 (Psorospermien auch im Epithel der Gänge und im Krebs; Plattenepithelkrebs; Literat.); Diday, Lyon méd. 1890, p. 579; Bowlby, Med. chir. Trans. 1891, p. 341 (Psorosp. nur im Epithel der Warze, nicht im Krebs, daher für diesen nicht von ätiologischer Bedeutung); O'Neill, Brit. med. Journ. 1891, I, 846 (Psorosp. auch im Krebs); Karg, D. Ztsch. f. Chir. 34, S. 163, 1892 (hält die Affection der Warze für ein oberflächliches Carcinom ähnlich dem Ulcus rodens).

Dermoidcyste: Herrmann, Prag. Woch. 1890, No. 44.

Geschwülste der männl. Brustdrüse: B. Schuchardt, Arch. f. klin. Chir. 31, S. 1 u. 59, 1884 (Lit.); 33, S. 529, 1886; 35, S. 230, 1887; 41, S. 64, 1890 (472 Fälle); Berns, ebenda, 35, S. 228, 1887; Bollhagen, Carc. d. Brustdr. beim Manne, Diss. Göttingen 1892 (11 Carc., 1 Fibrom).

Regressive Ernährungsstörungen

kommen in der Mamma als selbständige Veränderungen kaum vor, wofür der unentwickelte Zustand, in welchem sie sich während der grössten Zeit des Lebens befindet, die Erklärung gibt. Inwieweit an der entwickelten Drüse im Puerperium und während der Lactation Veränderungen degenerativer Art eintreten können, ist anatomisch noch nicht untersucht worden. Mangelhafte Entwicklung der Drüse während der Schwangerschaft und mangelhafte Milchsecretion im Puerperium beruht meistens auf primären Entwickelungsstörungen. Es können solche aber wohl auf vererbter Inactivitätsatrophie beruhen, welche allmählich entstanden ist, indem durch viele Generationen hindurch die Mamma nicht in Anspruch genommen wurde, so wie es Bollinger u. a. für die Oberbayerinnen annehmen.

Von Dreyfuss ist eine hyaline Degeneration der Wandungen

der Milchkanäle und Acini und zwar sowohl der Tunica propria wie der Adventitia unter der Bezeichnung Galactangioitis fibrosa et hyalinosa beschrieben worden.

Inactivitätsatrophie: Altmann, Virch. Arch. 111, S. 318, 1888.
Hyaline Degeneration: Dreyfuss, ebenda, 113, S. 535, 1888.

Veränderungen des Lumens, Parasiten.

Ausser den Erweiterungen, welche das Lumen der Drüsenkanäle und Acini der Mamma bei Geschwulstbildung erfahren kann, gibt es auch einfache Retentionscysten. Sofern solche Milch enthalten werden sie als Galactocelen bezeichnet; ihre Entstehung setzt selbstverständlich eine secernirende Mamma voraus. Es handelt sich um Verschluss eines grossen Ausführungsganges nahe der Mamilla, welcher durch die sich anstauende Milch cystisch ausgedehnt wird. Die Wandung ist meist glatt, zuweilen aber auch mit kleinen zottigen Wucherungen versehen; sie kann platzen, worauf eine Milchinfiltration entsteht. Die an sich seltenen Milchcysten erreichen nur ausnahmsweise eine beträchtlichere Grösse; viel citirt ist der Fall von Scarpa, bei dem 10 Pfund Milch entleert wurden. Die Milch kann sich eindicken und eine butterähnliche Beschaffenheit annehmen; durch Blutung kann der Inhalt mehr oder weniger roth werden. Es kann Vereiterung der Cyste eintreten. Sehr häufig sind kleine, bis erbsgrosse Cystchen mit einem dünnflüssigen oder schleimigen, grünlichen, bräunlichen, häufig trüben Inhalt, der oft Cholestearin enthält, auch Fettkrystalle, Detritus, Pigment, das auch häufig in der Wand sitzt. Da diese Cystchen besonders in der involvirten Mamma vorkommen, sind sie Involutionscystchen genannt worden. Da die ruhende Mamma nicht secernirt, so muss es sich um eine abnorme, wohl entzündliche Abscheidung handeln. Der Verschluss betrifft kleinste Gänge und kann sowohl als Folge ungleichmässiger Involution wie entzündlicher Verdickung des Gewebes angesehen werden.

Abnorme Oeffnungen nach aussen (Milchfisteln) entstehen an den Milchgängen am häufigsten durch Perforation von Abscessen; sie sind deshalb bei den Entzündungen schon erwähnt worden.

Die entzündlichen, narbigen, durch Tumoren bedingten Verengerungen von Milchgängen sind früher schon besprochen worden, so dass nur noch zu bemerken bleibt, dass in seltenen Fällen auch eine Verstopfung durch ein Concrement vorkommt.

Von grösseren **Parasiten** ist nicht häufig der Echinococcus, sehr selten der Cysticercus gefunden worden. Betreffs der Bakterien ist nur noch die Frage ihres Vorkommens in der Milch zu erörtern. Die Milch gesunder Frauen ist an sich frei von Mikroorganismen, wenn auch leicht von der Warzenoberfläche aus ein Eindringen von Bakterien (es ist besonders Staphylococcus albus gefunden worden) in die grossen Milchgänge stattfinden kann, so dass dann die zuerst entleerten Milchportionen die Organismen enthalten. Ueber das Verhalten der Milch kranker Frauen liegen widersprechende Nachrichten vor; es ist kein

Zweifel, dass septische Organismen vom Blut der fiebernden Mutter in die Milch übergehen können, aber dies scheint nicht regelmässig vorzukommen und jedenfalls sprechen die klinischen Beobachtungen nicht sehr dafür, dass durch solche Milch gesunde Kinder inficirt werden könnten. Von einigen Beobachtern wird, aber nicht ohne Widerspruch zu finden, behauptet, dass die Syphilis unter besonderen Umständen durch die Frauenmilch auf gesunde Kinder übertragen werden könnte. Ueber das Auftreten von Tuberkelbacillen in der Frauenmilch liegen noch nicht genügende Beobachtungen vor, dagegen ist für die Kuhmilch nachgewiesen worden, dass nicht nur bei sicherer tuberkulöser (perlsüchtiger) Erkrankung des Euters, sondern auch ohne solche bei 58 pCt. aller perlsüchtigen Kühe Tuberkelbacillen in der Milch vorhanden sind, welche, wenn sie nicht vorher durch Kochen zerstört werden, mit der Nahrung in den menschlichen Körper gelangen können. Dasselbe kann beim sog. aphthösen Fieber und gewiss auch noch bei anderen Krankheiten geschehen, so dass zweifellos in der Milch eine Quelle für allerhand Infectionen gegeben ist.

Galactocele: Virchow, Onkol. I, 283.

Untersuchung des Inhalts einer Buttercyste: Smita, Wien. klin. Woch. 1890, No. 29 (Aussehen wie condensirte Milch; 72,97 Fett, 4,37 Caseïn, 1,91 Albumen, 0,88 Milchzucker, 0,36 Asche, 20,81 Wasser); Klotz, Arch. f. klin. Chir. 25, S. 49, 1880, hat eine nicht durch Milchstauung entstandene Cyste untersucht und fand vorzugsweise verseiftes Fett (Kalkseifen).

Fistel der Milchgänge, die trotz neuer Schwangerschaft nur noch reichlicher secernirte: Cholmogoroff, Gyn. Ctbl. 1892, S. 749.

Hanfkorngrosses, kreideweisses Concrement in der Warze: Pippengsköld, Virch.-Hirsch's J.-B. 1885, II, 612.

Bakterien in der Milch gesunder Frauen: Cohn u. Neumann, Virch. Arch. 126, S. 391, 1891 (unter 41 Proben 36mal Bakterien). Tuberkelbacillen in der Milch perlsüchtiger Kühe: Hirschberger, Exp. Beitr. z. Infect. d. Milch tuberc. Kühe, Diss. München 1889. Septische Kokken in der Milch fiebernder Frauen: Escherich, Fortschr. d. Med. 1885, No. 8; Karlinski, Wien. med. Woch. 1888, S. 956, u. Prag. med. Woch. 1890, S. 277 (positive Befunde); Bumm, Arch. f. Gyn. 27, S. 460, 1886 (nicht regelmässig positiver Befund).

Uebertragung von Syphilis durch die Milch: Discussion Med. News 1889, p. 134.

Echinococcus: Bergmann, Dorp. med. Ztsch. I, 113, 1870 (ältere Liter.); Hausmann, D. Parasiten der Brustdrüse, 1874; Landau, Arch. f. Gyn. VIII, 350, 1875.

Cysticercus: Guermonprez, Lyon méd. 1883, No. 41 (Phlegmone in der Umgebung).

Gedruckt bei L. Schumacher in Berlin.